

SELÇUK DENTAL JOURNAL

Selçuk Üniversitesi Diş Hekimliği Fakültesi resmi yayını
The official journal of Selçuk University Faculty of Dentistry

Selçuk Dent J

eISSN 2148-7529

Cilt *Volume*

6

Sayı *Issue*

ODMFR 2019

Kongre Kitapçığı Özel Sayısı

Yıl *Year*

2019

Selçuk Dental Journal, 2014 yılından itibaren Selçuk Üniversitesi Diş Hekimliği Fakültesi Dergisi'nin devamı olarak online yayımlanmaktadır.



**SELÇUK ÜNİVERSİTESİ
DİŞ HEKİMLİĞİ FAKÜLTESİ**

SELCUK DENTAL JOURNAL

Cilt: 6 Sayı: ODMFR 2019 Kongre Kitapçığı Özel Sayısı Yıl: 2019 Volume: 6 Issue: ODMFR 2019 Congress Booklet Special Issue Year: 2019

Selçuk Üniversitesi Diş Hekimliği Fakültesi resmi yayınıdır
The official journal of Selcuk University Faculty of Dentistry

Yılda üç kez elektronik olarak yayımlanır / Published electronically three times a year

Yayın dili Türkçe ve İngilizce'dir / Official languages are Tuskish and English

Selçuk Üniversitesi Diş Hekimliği Fakültesi adına sahibi / Owner on behalf of Selcuk University Faculty of Dentistry

Prof. Dr. Nimet ÜNLÜ (Dekan / Dean)

Editör / Editor

Doç. Dr. Murat Selim BOTSALI

Editör Yardımcısı / Assistant Editor

Dr. Öğr. Üyesi Derya İÇÖZ

Yayın Kurulu / Editorial Board

- Prof. Dr. Ercan DURMUŞ (Ağız Diş ve Çene Cerrahisi Bölüm Editörü / Department Editor of Oral and Maxillofacial Surgery)
Prof. Dr. İsmail MARAKOĞLU (Periodontoloji Bölüm Editörü / Department Editor of Periodontology)
Prof. Dr. Özgür İNAN (Protetik Diş Tedavisi Bölüm Editörü / Department Editor of Prosthodontics)
Prof. Dr. Hale Arı AYDINBELGE (Endodonti Bölüm Editörü / Department Editor of Endodontics)
Prof. Dr. Füsun YAŞAR (Ağız Diş ve Çene Radyolojisi Bölüm Editörü / Department Editor of Oral and Maxillofacial Radiology)
Doç. Dr. Zeliha Müge BAKA (Ortodonti Bölüm Editörü / Department Editor of Orthodontics)
Doç. Dr. Nevin ÇOBANOĞLU (Restoratif Diş Tedavisi Bölüm Editörü / Department Editor of Restorative Dentistry)
Doç. Dr. Murat Selim BOTSALI (Pedodonti Bölüm Editörü / Department Editor of Pedodontics)

3. Uluslararası Oral Diagnoz ve Maksillofasiyal Radyoloji Kongresi *3rd International Oral Diagnosis and Maxillofacial Radiology Congress*

Yönetim Kurulu / Board of Directors

- Prof. Dr. Nuri YAZICIOĞLU
Prof. Dr. C. Özlem ÜÇÖK
Prof. Dr. Zühre AKARSLAN
Doç. Dr. Serdar UYSAL
Doç. Dr. Hakan EREN

Bilimsel Komite / Scientific Committee

- İlknur ÖZCAN, Türkiye / **Turkey**
Nihal AVCU, Türkiye / **Turkey**
Esin ALPÖZ, Türkiye / **Turkey**
Ayşe GÜLŞAHI, Türkiye / **Turkey**
Eva Levring JAGHAGEN, İsveç / **Sweden**
Nicholas DRAGE, Galler / **Wales**
Ingrid Rózyto-KALINOWSKA, Polonya / **Poland**
Dennis ROTTKE, Almanya / **Germany**
Ruben PAUWELS, Belçika / **Belgium**
David McDONALD, Kanada / **Canada**
Nail BULAKBAŞI, KKTC / **TRNC**
Azin Parsha, Hollanda / **Netherlands**

Kongre Komitesi / Congrees Committee

Prof. Dr. Kaan ORHAN
Dr. Öğr. Üyesi Gökçen AKÇİÇEK
Dr. Öğr. Üyesi Sinan HORASAN
Dr. Öğr. Üyesi Gülsün AKAY
Dr. Öğr. Üyesi Burak Kerem APAYDIN
Dr. Öğr. Üyesi Melih ÖZDEDE

WEB Komitesi / WEB Committee

Prof. Dr. Ülkem AYDIN, Kıbrıs Sağlık ve Toplum Bilimleri Üniversitesi
Dr. Öğr. Üyesi Murat İÇEN, Zonguldak Bülent Ecevit Üniversitesi
Dr. Öğr. Üyesi Hatice BOYACIOĞLU DOĞRU, Hacettepe Üniversitesi
Dt. Hatice Seda ÖZGEDİK, Sağlık Bilimleri Üniversitesi



Bu dergi TÜBİTAK/ULAKBİM Ulusal Tıp Veri Tabanı (TR Dizin) tarafından indekslenmektedir.

This journal has been indexed by TUBITAK/ULAKBIM National Database.

SELCUK DENTAL JOURNAL

İÇİNDEKİLER / CONTENTS

Diş hekimliği öğrencilerinin radyasyondan korunma ve uygulama bilgilerinin değerlendirilmesi <i>Evaluation of radiation protection and application information of dentistry students</i> Gülsün Akay, Kahraman Güngör, Özlem Üçok.....	1
Assessment of knowledge level and attitudes of dental students about digital radiography and cone beam computed tomography (CBCT) <i>Diş hekimliği öğrencilerinin dijital radyografi ve konik ışınli bilgisayarli tomografi (KIBT) hakkındaki bilgi düzeyinin ve tutumlarının değerlendirilmesi</i> Gaye Keser, Gökhan Cem, Filiz Namdar Pekiner.....	7
Mandibular trabeküler kemiğin fraktal boyutu: Yaş, cinsiyet ve ilgi alanı seçiminin önemi nedir? <i>Fractal dimension of mandibular trabecular bone: What is the importance of age, gender and region of interest selection?</i> Melike Güleç, Melek Taşşöker, Sevgi Özcan	15
Periapikal kist ve granülom tanili 12 lezyonun gri skala değerlerinin incelenmesi <i>Investigation of gray scale values of 12 lesions diagnosed as periapical cyst and granuloma</i> Fatma Avcı, Meryem Etöz	20
Konka bulloza tiplerinin maksiller sinüs patolojileri ile ilişkisi <i>The relationship between types of concha bullosa and maxillary sinus pathologies</i> Firdevs Aşantoğrul, Emin Murat Canger, Aykağan Coşgunarslan, Hatice Cansu Kış.....	25
Nazal septum deviasyonu ve konka bulloza ilişkisinin konik ışınli bilgisayarli tomografi ile değerlendirilmesi <i>Evaluation of relationship between nasal septum deviation and concha bullosa using cone beam computed tomography</i> Aslıhan Akbulut, Oğuzhan Demirel	31
Oral liken planus hastalarında i-PRF, depo-medrol uygulamaları: Olgu serisi <i>i-PRF depo-medrol in patients with oral lichen planus: Case series</i> Elifhan Alagöz, Tuğba Ünver, Mustafa Tunalı, Zeliha Betül Özsağır, Ebru Sağlam, Suzan Bayer Alınca.....	37
Bir grup Türk popülasyonunda bifid mandibular kondil prevalansının konik ışınli bilgisayarli tomografi ile retrospektif olarak değerlendirilmesi <i>Evaluation of bifid mandibular condyle prevalence in a group of Turkish population by using cone beam computed tomography: A retrospective study</i> Sevde Göksel, Merve Yelken Kendirci, İlknur Özcan.....	44
Kayseri ili popülasyonunda diş anomalileri ve konjenital diş eksiklikleri prevalansı <i>The prevalence of dental anomalies and congenital dental deficiency in Kayseri province population</i> Serkan Yılmaz, Fatma Avcı, Rıdvan Akyol, Neşe İspekter, Fatma Zehra Tanyeri, Hatice Cansu Kış, Mehmet Amuk.....	50
Cinsiyetin mandibuler parametreler üzerine etkisi: Retrospektif KIBT çalışması <i>Effect of gender on mandibular parameters: A retrospective CBCT study</i> Derya İçöz, Faruk Akgünlü	55
Mandibular molar dişlerde radikals entomolaris ve paramolaris sıklığı: Retrospektif KIBT analizi <i>The frequency of radix entomolaris and paramolaris in mandibular molar teeth: A retrospective CBCT analysis</i> Melek Taşşöker, Melike Güleç	60
Bir Türk popülasyonunda kanin dişlerin kök morfolojisinin konik ışınli bilgisayarli tomografi çalışması <i>A cone beam computed tomography study of the root morphology of canine teeth in a Turkish subpopulation</i> Güldane Mağat	65

Bir dental kliniğe başvuran hastalarda öz bildirim halitosis varlığının saptanması ve ilişkili faktörlerin değerlendirilmesi <i>Determination of the presence of self-reported halitosis in patients admitted to a dental clinic and evaluation of related factors</i> Güldane Mağat, Büşra Tanrıkol	71
Foramen Timpanikum (Foramen Huschke) görülme sıklığının konik ışıklı bilgisayarlı tomografi kullanılarak değerlendirilmesi <i>Evaluation of Foramen Tympanicum (Foramen Of Huschke) by cone beam computed tomography</i> Merve Şakır, Erdoğan Fişekçioğlu, Belde Arsan, Cansu Büyük, Gözde Turgut.....	77
Alt üçüncü molar dişlerin pozisyonlarının değerlendirilmesi ile retromolar bölgede gözlenen kemik rezorpsiyonunun araştırılması <i>Evaluation of the positions of lower third molar teeth and investigation of bone resorption observed in retromolar region</i> Tansu Çimen, Bilgün Çetin, Füsün Yaşar.....	82
Mental foramenin mandibular kemikle ilişkisinin ultrasonografi ile değerlendirilmesi <i>Evaluation of mental foramen's relation with mandibular bone by ultrasonography</i> Dila Berker Yıldız, Zeynep Betül Arslan, Erkan Taner Çelikel, Füsün Yaşar.....	88
Pubertal büyüme evresinin belirlenmesinde el bilek radyografileri ve lateral sefalometrik radyografilerin karşılaştırılması <i>Comparison of hand wrist radiographs and lateral sefalometric radiographs in determination of pubertal growth stage</i> Burak Kerem Apaydın	93
Tanıda sadece panoramik radyografi ne kadar güvenli? <i>How safe is panoramic radiography only in diagnosis?</i> Esin Bozdemir, Özlem Yarbaşı	100
Üst birinci molarlarda alveoler kemik kaybının sinüs mukoza kalınlığı ile olan ilişkisinin değerlendirilmesi <i>Evaluation of Relationship Between Alveolar Bone Loss of First Maxillary Molar and Maxillary Sinus Mucosal Thickening</i> Cansu Hatice Kış, Damla Soydan, Murat Emin Canger	104
Diş hekimliği öğrencilerinde mezuniyet sonrası kariyer ve uzmanlık motivasyonu <i>Postgraduate Career and Dental Specialty Motivation in Dental Students</i> Melek Taşsöker, Mine Çelik.....	108
Oral skuamöz hücreli karsinoma: 5 Olgu sunumu <i>Oral squamous cell carcinoma: 5 Case reports</i> Zuhal Özateş, Nagihan Koç, Duygu Ölmez, Sinan Altun, Özlem Büşra Doğan, Şeyda İriağaç.....	112
Frontal sinüs boyutlarının yaş ve cinsiyet ile ilişkisinin değerlendirilmesi <i>Evaluation of the relationship of frontal sinus dimensions with age and gender</i> Ezgi Türk, Özlem Görmez, Elif Çelebi, Özgür Koşkan.....	119
Literatürde anlatılan çenelerdeki ilaçlarla ilişkili osteonekroz vakalarının analizi <i>Analysis of the medication related osteonecrosis cases in jaws described in the literature</i> Mehmet Egemen Aydemir, Esin Bozdemir.....	125
Imaging of external auditory canal fractures associated with maxillofacial traumas by CBCT <i>Maksillofasial travmalarla ilişkili dış kulak yolu kırıklarının KIBT ile görüntülenmesi</i> Sinem Coşkun, Hatice Boyacıoğlu, Sema Dural	130
Dentijeröz kist: Kist-kron ilişkisi ve diğer görüntü özelliklerinin konik ışıklı bilgisayarlı tomografik görüntülerinde değerlendirilmesi <i>Dentigerous cyst: Evaluation of the cyst-to-crown relationship and other imaging features on cone beam computed tomography images</i> Gökçen Akçiçek, Leyla Berna Çağırankaya, Nursel Akkaya	135
Oral ve maksillofasial radyoloji uzmanlığında ultrason eğitimi <i>Ultrasound education in Oral and maxillofacial radiology specialty</i> Gediz Geduk	141

Türk popülasyonunda stafne kemik kisti prevalansı: Retrospektif çalışma <i>Prevalence of stafne bone cavity in Turkish population: A retrospective study</i> Aida Kurbanova, Ali Sinan Horasan, Seçil Aksoy	148
Oral epitel dokularda panoramik radyografinin genotoksik etkileri <i>Genotoxic effects of panoramic radiography on oral epithelial tissues</i> Hülya Çakar Karabaş, İlkur Özcan, Semra Dölek Güler.....	155
Obstrüktif uyku apnesi hastaları ve sağlıklı bireylerde genial tüberküllerin KIBT ile karşılaştırılması <i>CBCT comparison of the genial tubercles between OSA patients and healthy individuals</i> Müjgan Fırıncıoğluları, Seçil Aksoy, Kaan Orhan, Ulaş Öz, Evren Hıncal, Finn Rasmussen.....	162
Derin öğrenme yöntemi ile panoramik radyografiden diş eksikliklerinin tespiti: Bir yapay zekâ pilot çalışması <i>The detection of tooth deficiency on panoramic radiography using deep learning technique: An artificial intelligence pilot study</i> Özer Çelik, Alper Odabaş, İbrahim Şevki Bayrakdar, Elif Bilgir, Fatma Akkoca.....	168
Kondiler değişikliklerin panoramik radyografi ile incelenmesi <i>Investigation of condylar changes with panoramic radiography</i> Gözde Serindere, Ceren Aktuna Belgin	173
Maksiller sinüzit ve odontojenik enfeksiyon ilişkisinin dental volümetrik tomografi görüntüleri ile değerlendirilmesi <i>Evaluation of association between maxillary sinusitis and odontogenic inflammation using dental volumetric tomography</i> Ceyda Gürhan, Elif Şener, Ali Mert, Güniz Baksı Şen	178
Nazal septum deviasyonunun maksiller sinüs hacmine etkisi ve cinsiyet tayini <i>The effect of nasal septum deviation on maxillary sinus volume and gender determination</i> Emre Köse, Rüya Sessiz	184
Non-sendromik dudak-damak yarıklı hastalarda 2.premolar ve 3.molar agenezisi <i>Second premolar and third molar agenesis in patients with non-syndromic cleft lip/palate</i> İmran Güner Akgül, Burcu Evlice	189
Evaluation of Rosenmuller Fossa with cone beam computed tomography: A retrospective radio-anatomical study <i>Rosenmuller Fossa'nın konik ışınli bilgisayarlı tomografi ile değerlendirilmesi: Retrospektif bir radyo-anatomik çalışma</i> Fatma Akkoca Kaplan, İbrahim Şevki Bayrakdar, Elif Bilgir.....	195
Bifosfonat kullanan hastaların mandibular kemik yapısının fraktal analiz ile incelenmesi <i>Evaluation of mandibular bone structure of patients who use bisphosphonate with fractal analysis</i> Neşe İspekter, Aykağan Coşgunarslan, Murat Canger, Damla Soydan, Hatice Cansu Kış, Fatma Zehra Tanyeri.....	200
İkiz dişler; füzyon ve geminasyon: Vaka serisi <i>Double teeth; fusion and gemination: Case series</i> Nebiha Gözde İspir, Gülsün Akay, Kahraman Güngör, Meryem Toraman Alkurt.....	205
Dijital panoramik radyografilerde çekim sırasında yapılan hatalar <i>Errors during shooting in digital panoramic radiographs</i> Nur Hacısmanoğlu, Hakan Eren, Muhammed Feyzi Küçükalek, Sebahat Görgün.....	209
Maksiller sinüs hacminin ve septum morfolojisinin Angle Sınıf I, II ve III iskeletsel ilişkiye sahip bireylerde üç boyutlu olarak değerlendirilmesi <i>Three-Dimensional evaluation of the volume and septum morphology of maxillary sinus in individuals with skeletal Angle Class I, II And III</i> Devrim Biriken Sipahi, Kadir Beycan, Şebnem Erçalık Yalçinkaya	216
Konik ışınli bilgisayarlı tomografi kullanılarak mandibular kanal varyasyonlarının ve temporal kret kanallarının değerlendirilmesi <i>Assessment of mandibular canal variations and temporal crest canals using cone-beam computed tomography</i> Selin Yesiltepe, Gülçin Kılıcı, Özge Dönmez Tarakçı	222

KIBT görüntülerinde rastlantı bulgusu olarak görülen yumuşak doku kalsifikasyonları <i>Incidental soft tissue calcifications in CBCT images</i> Nuran Bayramov, Asel Üsdät, Şebnem Erçalık Yalçınkaya.....	228
Konik ışınli bilgisayarlı tomografi görüntülerinde voksel boyutunun doğrusal ölçümlere etkisinin değerlendirilmesi <i>Evaluation the effect of voxel size on linear measurements in cone-beam computed tomography images</i> Ayşe Aydoğmuş Erik, Cevat Emre Erik, Derya Yıldırım.....	234
Retrospective analysis of the incidence of intracranial physiological calcifications with cone beam computed tomography <i>İntrakraniyal fizyolojik kalsifikasyonların görülme oranlarının konik ışınli bilgisayarlı tomografi ile retrospektif olarak incelenmesi</i> Melis Mısırlı Gülbeş, Berfu Çerci Ongun, Nimet İlke Akçay, Kaan Orhan.....	239
Panoramik radyografilerde izlenen anatomik ve patolojik oluşumların değerlendirilmesi ile medikal monitör ve akıllı ekranların diagnostik performanslarının karşılaştırılması <i>Comparison of diagnostic performances of medical monitors and smart screens by evaluation of anatomical and pathological structures observed in panoramic radiographs</i> Cansu Büyük, Erdoğan Fişekçioğlu, Merve Şakır, Gözde Turgut, Belde Arsan.....	245
KIBT görüntülerinde saptanan canalis sinuosus ile ilişkili aksesuar kanallar: Vaka serisi <i>Accessory canals related to canalis sinuosus detected in CBCT images: Case Series</i> Hatice Tetik, Fatma Nur Yıldız, Zühre Akarslan	250
Alt anterior dişlerin kök kanal morfolojilerinin konik ışınli bilgisayarlı tomografi kullanılarak araştırılması <i>Use of cone beam computed tomography to investigate the root canal morphology of mandibular anterior teeth</i> Sümeyya Çelik Özsoy, Füsün Yaşar	255
Mandibular üçüncü molar dişlerin inferior alveoler kanalla ilişkisinin KIBT ile değerlendirilmesi <i>Evaluation of the relationship of impacted mandibular third molars with inferior alveolar canal on CBCT</i> Erkan Taner Çelikel, Zeynep Betül Arslan, Dila Berker Yıldız, Füsün Yaşar	260
Gömülü ve sürmüş yirmi yaş dişlerinde bifid mandibular kanal prevalansının dental volumetrik tomografi ile karşılaştırılması <i>Comparing of prevalence of bifid mandibular canal at impacted and erupted wisdom teeth using dental volumetric tomography</i> Şuayip Burak Duman, Numan Dedeoğlu, İsmail Gümüşsoy	265
Intraoral premalign ve malign lezyonlu hastaların doku örneklerindeki candida türlerinin DNA analiziyle belirlenmesi ve sağlıklı doku ile karşılaştırılması <i>The determination of Candida species in tissue samples of patients with intraoral premalignant and malignant lesions by DNA analysis and comparison with healthy tissue</i> Betül Karaca, Pelin Güneri, Caner Vural, Mamadou Malick Diallo, Güven Özdemir, Ceyda Gürhan, Umut Aykutlu.....	269
Atlantoaksiyal eklemin konik ışınli bilgisayarlı tomografi (KIBT) ile değerlendirilmesi <i>The evaluation of atlanto-axial joint with cone beam computed tomography (CBCT)</i> Esra Yeşilova, Elif Bilgir.....	274
Artiküler eminens ve glenoid fossa pnömatizasyonunun tanısında konik ışınli bilgisayarlı tomografi ve dijital panoramik radyografi kullanımının değerlendirilmesi <i>Evaluation of the use of cone beam computed tomography and digital panoramic radiography in the diagnosis of articular eminence and glenoid fossa pneumatization</i> Berrin Çelik, Cemile Özlem Üçok, Ezgi Nazma	280
Temporomandibular eklem disfonksiyonlu bir grup hastada klinik bulguları <i>Clinical findings in a group patient with temporomandibular joint dysfunction</i> Gamze Ulay, Filiz Namdar Pekiner	287

Maksilla ve mandibulada izlenen santral ameloblastomaların histopatolojik ve radyografik özelliklerinin değerlendirilmesi: Vaka serisi <i>Evaluation of histopathological and radiographic characteristics of central ameloblastomas in maxilla and mandibular: Case series</i> Muhsin Said Karataş, Cemile Özlem Üçok, Wisam Sulaiman, Umut Pamukçu, İlkay Peker	294
Hiperparatiroidili hastalarda panoramik indeksler ve fraktal analiz kullanılarak mandibular kemiğin incelenmesi <i>Evaluation of mandibular bone using panoramic-based and fractal analysis in patients with hyperparathyroidism</i> İsmail Gümüşsoy, Suayip Burak Duman, Özkan Miloğlu	299
Maksiller sinus hacminin, maksiller dişsiz hastalar ve dişli hastalar arasında karşılaştırmalı değerlendirmesi <i>Comparison of maxillary sinus volume between maxillary edentulous patients and dentate patients</i> Asel Üsdat, Nuran Bayramov, Şebnem Erçalık Yalçınkaya	304
Radyopak ve radyolüsent görüntü veren lezyonların konik ışıklı bilgisayarlı tomografi ile retrospektif olarak incelenmesi <i>Evaluation of Radiopaque and Radiolucent Lesions on Cone Beam Computed Tomography Images: A Retrospective Study</i> Murat İçen.....	311
KKTC toplumunda fenestrasyon ve dehisens prevalansının konik ışıklı bilgisayarlı tomografi ile değerlendirilmesi <i>Evaluation of fenestration and dehiscence prevalence using cone beam computed tomography in TRNC population</i> Umut Aksoy, Seçil Aksoy, Müjgan Fırıncıoğulları, Kaan Orhan	317
Kayseri ili pediatrik hasta popülasyonunda üçüncü molar diş eksikliğinin prevalansının incelenmesi <i>Investigation of prevalence of congenital deficiency of third molar in pediatric patient population in Kayseri</i> Fatma Zehra Tanyeri, Mehmet Amuk, Hatice Cansu Kış, Fatma Avcı, Rıdvan Akyol, Serkan Yılmaz, Neşe İspekter.....	323
Mandibular parametreler ile yaş ve cinsiyet arasındaki ilişkinin araştırılması: Retrospektif çalışma <i>Investigation of relationship between age and gender with mandibular parameters: A retrospective study</i> İmge Sapancı, Hüseyin Ozan Şahin, Özgür Doğan	328
Semento-osseöz displazi: Vaka serisi <i>Cemento-osseous dysplasia: Case series</i> Ahmet Faruk Ertür, Ekin Başak Yılmaz, Sevde Gökse, İlknur Özcan.....	335
Periodontitis ile ilişkili trabeküler kemik değişikliklerinin fraktal analiz ile incelenmesi <i>Use of fractal analysis to detect trabecular changes related to periodontitis</i> Aykaçan Coşgunarsla, Firdevs Aşantoğrul, Emin Murat Canger, Elif Kübra Medikoğlu, Damla Soydan.....	341
Kayseri ili popülasyonundaki mandibular premolar dişlerin kök ve kanal morfolojilerinin konik ışıklı bilgisayarlı tomografi ile incelenmesi <i>Examination of root canal morphology of mandibular premolars in Kayseri province population with cone beam computed tomography</i> Rıdvan Akyol, Serkan Yılmaz, Mehmet Amuk.....	346
Posterior dişsizliğin kondil boyutlarındaki değişimine etkisinin dijital panoramik röntgen ile değerlendirilmesi <i>Evaluation of the effect of posterior toothlessness on the change of condyle dimensions by digital panoramic X-Ray</i> Bilgün Çetin, Halil Ayyıldız, Faruk Akgünlü.....	351
Orofasiyal bölgeyi etkileyen sendromlar: Vaka serisi <i>Syndromes effecting the orofacial region: Case series</i> Melih Özdede, Umut Pamukçu, Adil Başman, İlkay Peker	356
Farklı sagittal yön iskeletsel paterne sahip bireylerde hava yolu hacminin değerlendirilmesi: Retrospektif pilot çalışma <i>Evaluation of airway volume in individuals with different sagittal directional skeletal patterns: Retrospective pilot study</i> Mukadder Orhan Gür, Mehmet Uğurlu.....	361

Dental volumetrik tomografi görüntülerinden birinci molar dişlerin pulpa hacmine dayalı yaş tayini <i>Age estimation based on pulp volume of first molars from dental volumetric tomography images</i> Nazan Koçak.....	366
Endodontik tedavi başarı oranının periapikal radyografda incelenmesi <i>Investigation of endodontic treatment success in periapical radiographs</i> Ceren Aktuna Belgin, Gözde Serindere.....	372
Diş hekimliği lisans öğrencileri tarafından yapılan kök kanal tedavilerinin teknik kalitesi: Radyografik bir çalışma <i>Technical quality of root canal treatments performed by undergraduate dental students: A radiographic study</i> Alperen Tekin, Yelda Erdem Hepşenoğlu, Şeyda Erşahan.....	376
Lateral sefalometrik görüntülerde servikal vertebra morfolojisinin görsel ve yazılım destekli analizinde gözlemci uyumu <i>Observer agreement in cervical vertebral morphology determination by visual and computer-aided methods on lateral cephalometric radiographs</i> Derya Yıldırım, Hakan Amasya, Turgay Aydoğan, Nazan Kemaloğlu.....	382
Florid cemento osseous dysplasia and dentigerous cyst in a patient with apert syndrome: A case report <i>Apert sendromlu bir hastada florid semento osseoz displazi ve dentigeröz kist: Olgu sunumu</i> Nazlıcan Paslı, Fatma Nihan Aksakallı, Ender İdman, M. Oğuz Borahan, Emrah Canbazoglu, Hasan Garip, Şebnem Erçalık Yalçinkaya	388
Dental malformasyonlu bir grup olgunun KIBT ile değerlendirilmesi: Pilot çalışma <i>Evaluation of a group dental malformations with CBCT: Pilot study</i> Fatma Güler Dönmez, Gözde Yılmaz, Filiz Namdar Pekiner	393
Sella Tursika köprüsü ve Angle malokluzyon ilişkisi <i>Associations among Sella Turcica bridging and Angle malocclusion classification</i> Arzu Alan, Özge Akçam, Kaan Orhan	401
İmplant planlanan bölgelerde panoramik radyografinin yeterliliğinin ve KIBT'nin gerekliliğinin farklı tıbbi eğitimi olan gözlemciler tarafından değerlendirilmesi <i>Evaluation of the adequacy of panoramic radiography and the requirement of CBCT in the regions planned to be implanted by observers with different medical education</i> Duygu Göller Bulut, Ayşe Tuğçe Öztürk, Tuğçe Ünal Kaya.....	407
Oral mukoza biyopsilerinin retrospektif olarak incelenmesi <i>Retrospective analysis of oral mucosa biopsies</i> Zeliha Zuhal Yurdabakan, Enver Alper Sinanoğlu, Özlem Okumuş, Kaan Orhan	415
Kronolojik, dental ve iskeletsel yaş arasındaki korelasyonun değerlendirilmesi <i>Evaluation of correlation between chronological, dental and skeletal age</i> Fatma Büşra Doğan, Faruk Akgünlü.....	420
Konik ışınli bilgisayarlı tomografi görüntülerinde mandibular koronoid süreç boyutlarının değerlendirilmesi <i>Evaluation of the mandibular coronoid process dimensions in cone beam computed tomography images</i> Melike Başaran, Özlem Görmez, Esin Bozdemir, Derya Yıldırım.....	425
Adli diş hekimliğindeki cinsiyet ayrımında maksiller sinüs boyutlarının rolü: Konik ışınli bilgisayarlı tomografi çalışması <i>The role of maxillary sinus dimensions for gender discrimination in forensic dentistry: A cone beam computed tomography study</i> Alaettin Koç, Sema Kaya.....	429
Kök - kanal sayısı varyasyonları ve patolojilerinin belirlenmesinde limitli KIBT ve periapikal radyografinin karşılaştırılması <i>Comparison of periapical radiography and limited CBCT for determination pathologies and variations of root - canal number</i> Esin Bozdemir, Sinem Sırlı Yılmaztürk	435

Orta Ege popülasyonunda transmigre kanin insidansının ve radyografik özelliklerinin değerlendirilmesi <i>Evaluation of transmigrated canine incidence and radiographic characteristics in middle Aegean population</i> Ayşegül Türkmenoğlu, Halil Tolga Yüksel, Şehrazat Evirgen	440
Comparative analysis of CBCT and panoramic imaging in the detection of Haller's cells <i>Haller hücrelerinin tespitinde KIBT ve panoramik görüntülemenin karşılaştırmalı analizi</i> Hazal Karslıoğlu, Ayşe Pınar Sumer	447
Gömülü üçüncü molar dişlerin ikinci molar dişlere etkisinin KIBT ile değerlendirilmesi <i>Evaluation of the effect of the impacted third molars on second molars by CBCT</i> Zeynep Betül Arslan, Dila Berker Yıldız, Füsun Yaşar	453
Dental volumetrik tomografide hareket artefaktının yaşa göre dağılımının değerlendirilmesi <i>Evaluation of movement artefact in dental volumetric tomography by age</i> Fatma Betül Haidari, Hümeysra Tahtalı, Tuğba Ünver.....	459
Temporomandibular eklem sublüksasyonu - kemik değişiklikleri ilişkisinin KIBT ile incelenmesi <i>Investigation of correlation of temporomandibular joint sublaxation-bone changes with CBCT</i> Kübra Törenek Ağırman, Binali Çakur.....	465

Açılış Konuşması

Sayın Meslektaşlarım, Derneğimizin Sayın Üyeleri, Değerli Konuklar. Oral Diagnoz ve Maksillofasiyal Radyoloji Derneğimiz tarafından düzenlenen “**3. Uluslararası Oral Diagnoz ve Maksillofasiyal Radyoloji**” bilimsel toplantımıza hoş geldiniz.

Ekonomik krize rağmen fevkalade güç şartlara karşı uğraş vererek bu kongremizin gerçekleşmesini sağlayan Düzenleme Kurulumuza, Bilimsel Komitemize ve görev alan bütün meslektaşlarıma özellikle teşekkür ediyorum. Ayrıca, bu zor ekonomik şartlara rağmen desteklerini camiamızdan esirgemeyerek kongrenin gerçekleşmesine katkıda bulunan değerli sponsor firmalara da teşekkürlerimi sunuyorum.

Bu kongrenin bazı ilkleri vardır. Bu ilklere değinmeden önce, özellikle genç meslektaşlarım için Anabilim Dalımızın kısa tarihinden bahsetmek isterim.

Ana Bilim Dalımız, 1963-64 yıllarında Oral Diagnoz dersleri adı altında her Cumartesi sabah Hacettepe Tıp ve Sağlık Bilimleri Fakültesi Dişhekimliği Yüksek Okulu'nda rahmetli hocamız Doç. Dr. Erdem YARKUT'un başkanlığında akademik yolculuğuna başlamıştır. Rahmetli hocamız kendi asistanlarından rahmetli hocamız Prof. Dr. Erdoğan TURGUT' u 4 yıllığına Oral Medicine – Oral Diagnoz ve Oral Radyoloji yapmak üzere ABD' ye yollamıştır. Prof. Dr. Erdoğan TURGUT Hacettepe Üniversitesine döndükten sonra Oral Diagnoz ve Oral Radyoloji olmak üzere iki ayrı bilim dalı oluşturulmuştur. Anabilim Dalımızla ilgili ilk akademik çalışma Hacettepe Üniversitesi'nde 1973 yılında başlatılmıştır. 1982 yılında YÖK'ü takiben önce tek bilim dalı haline getirilmiş, daha sonra da Cerrahi Anabilim Dalı içinde bir bilim dalı haline dönüştürülmüştür. Daha sonra Diş Hastalıkları ve Tedavisi Anabilim Dalı'na bağlanmıştır. 08.06.1995 tarihli YÖK kararı ile bağımsız hale geçip bugün bildiğimiz Oral Diagnoz ve Radyoloji Anabilim Dalı haline almıştır. Ağustos 2010 yılında uzmanlık dallarının düzenlenmesi sırasında YÖK tarafından gerçekleştirilen isim değişikliği ile Ağız, Diş ve Çene Radyolojisi Anabilim Dalı adını almıştır.

Bilimsel disiplinimizin etkisinin ve farkındalığının artması için 1997 yılında kurulan Oral Diagnoz ve Maksillofasiyal Radyoloji Derneğimiz, bugün Türkiye genelindeki **300'ü** aşkın aktif üyesiyle bu bağlamdaki çalışmalarını arttırarak ve genişleterek sürdürmektedir. Daha önce birçok başarılı ve önemli çalışmalara imza atan derneğimizin değişik alanlardaki bu çalışmalarını kısa başlıklar halinde ele alarak özetlemek istiyorum:

Bu çalışmaların ilk grubu **BİLİMSEL KONGRE VE TOPLANTI DÜZENLEME FAALİYETLERİ'**dir. Bunları Ulusal ve Uluslararası olarak iki bölümde incelemek mümkündür:

Önce **Ulusal Kongre ve Toplantılar'a** değinmek isterim:

- Bu yıl 3. sünü Düzenlediğimiz Uluslararası Kongremiz dahil, 7. Bilimsel Toplantı derneğimiz kurulduğundan itibaren düzenlenmiştir. Özellikle 2010 yılında İstanbul'da düzenlediğimiz Avrupa Dentomaksillofasiyal Radyoloji Derneği kongresi ile derneğimizin Avrupa ve Dünyadaki farkındalığı artmıştır. Kongremiz Avrupa'da çok büyük ses getirerek Ülkemizin ve Derneğimizin Avrupa'da daha etkin olmasının yolunu açmıştır.
- Bunun yanı sıra sadece Avrupa nezhinde değil, dünya maksillofasiyal radyoloji camiasında da derneğimiz etkin olarak temsil edilmiştir. Kurulduğundan beri Orta Doğu bölgesinde olan ülkemizin, dünya derneği nezhinde Avrupa bölgesine geçişi de bu faaliyetlerin sonucu olarak başarılmıştır.

- Derneğimizin kongreler dışındaki düzenli bilimsel faaliyetleri arasında ülkenin değişik yerlerinde yapılan günlük kısa toplantılar, eğitim kurs ve seminerleri gibi faaliyetleri olmuştur, üyelerimize alanımız ile ilgili son gelişmeler tanıtılmıştır. Ayrıca, yine üyelerimiz kanalı ile değişik yörelerin pratisyen ve her branştan uzman hekimlerinin katılımını sağlayarak ve eğitime katkıda bulunarak bugüne kadar büyük ilgi ile sürdürülmüştür.
- Dernek yönetimini devraldığımızdan itibaren, son 2 yılda Ağız Hastalıklarında Tanısal Değerlendirme Yöntemleri, Konik Işınlı Bilgisayarlı Tomografi Görüntülerinde Kesit Hazırlama ve Raporlama, Diş Hekimliğinde Ultrasonografik İnceleme Kursu düzenlenmiş ve ilgi ile takip edilmiştir.
- Yine ayrıca üyelerimiz marifetiyle, düzenlenen çeşitli bilimsel etkinliklerde aktif olarak görev alınmış ve desteklenmiştir. Örnek olarak, İzmir’de gerçekleştirilen, “Oral Mukoza Hastalıkları Sempozyumu,” ve Ankara’da gerçekleştirilen “International Symposium on 3D Printing in Medicine” verilebilir.
- Bu sene bize gurur veren bir başka organizasyonu daha İstanbul’da gerçekleştirdik. Avrupa Dentomaksillofasiyal Radyoloji Derneği’nin 6. asistan toplantısı büyük bir başarı ile gerçekleştirilmiştir. Değişik Avrupa ülkelerinden gelen hocalar ve asistanların katıldığı güncel bilgilerin verildiği toplantı derneğimizin başarılarından biri olarak yer almıştır.

Yukarıda Bahsettiğim bütün faaliyetlerde emeği olan ve derneğimizin hem ulusal hem uluslararası camialardaki başarılarına katkı sağlayan bütün meslektaşlarımıza en içten şekilde teşekkür ediyorum.

Bu kongrenin bazı ilkleri vardır. Şimdi izninizle onlara değinmek istiyorum. Kongremize 250’nin üstünde katılım sağlayarak, bu alanda bir rekor kırmaktayız. Yine kongremizde, stand alanı olarak sponsor firmaların hizmetine sunulan yerlerin tamamı dolmuş olup, toplamda 15 firma katılımı ile yine bir rekor kırmaktayız.

Derneğimize, anabilim dalımıza emeği geçen hocalarımızı davet ettik, bugün katılanlara şükranlarımızı sunup, plaketlerini vereceğiz. Bu törenin gelecek yönetimler tarafından bir gelenek olarak devam ettirilmesini dileriz.

- Kongremiz bilimsel ve sosyal olarak da ilklerin yaşandığı bir kongre olacaktır. Bu yıl kongremizde üç ana konu belirlenmiştir. Bunlardan en önemlisi “Ağız Hastalıkları” olup, çok değerli duayen hocalarımız bu panelde bir araya geleceklerdir. Kongremizde ayrıca bir başka yenilik olarak Baş/Boyun Paneli düzenlenecek olup. Türk Radyoloji Derneği ile vardığımız mutabakat doğrultusunda, Türk Baş/Boyun ve Nöroradyoloji derneğinden seçkin radyolog meslektaşlarımız kongremizde Baş ve Boyun Radyolojisi ile ilgili iki ayrı sunum yapacaklardır.
- Katılımınızla zenginleşeceğine inandığımız kongremizde konu içeriklerini sizlerden gelen geri bildirimlere göre belirledik. Kongre programımız içerisinde dün büyük bir ilgiyle “Maksillofasiyal Ultrasonografi Kursu” ve “Konik Işınlı Bilgisayarlı Tomografi Kursları” gerçekleştirilmiştir.
- Bugünden itibaren programda temel konuların yanı sıra güncel konulara ve yeni gelişmelere de yer ayrılacaktır. Bu amaçla yurtdışından konularında uzman konuşmacılar kongremizde ve bilimsel kurulumuzda bulunacaktır. Dr. Nicholas Drage ne yazık ki geçirdiği bir bisiklet kazası sonucu kalça kırığı nedeniyle son anda kongremize gelememiştir. Yerine misafir hocalarımızdan Dr. Ruben Pauwels ikinci bir konuşma yapacaktır.
- Ayrıca son çıkan yönetmelikler dikkate alınarak kongremizde katılımcıların sunumları tam metinli olarak ULAKBİM’de taranan, Selçuk Üniversitesi Diş Hekimliği Fakültesi dergisinde yayınlanacaktır.

- Ayrıca bu kongrede bir başka ilk olarak, henüz akademik kariyerinin başında olan asistan arkadaşlarımız için 3 arkadaşımıza seyahat ödülü desteği verilmiştir. 3 sözlü sunum ve 3 postere de ödül verilecektir. Konik Işınlı Tomografi kursuna ücretsiz olarak katılım sağlanmıştır. Kongre boyunca Konik Işınlı Tomografi ve Ultrason konularında pratik bilgilendirmeler standlarımızda devam edecektir.
- Disiplinimizi ilgilendiren birçok konuda, başta uzmanlıklar olmak üzere, kongremizde “Anabilim dalımızın Sorunları” oturumunda mesleki ve hukuksal sorunlarımızı konuşacağız ve çözüm önerilerini görüşeceğiz.
- Kongrelerin ana amaçlarından birisi de sosyal bütünleşmedir. Bu bağlamda, bir arada olabileceğimiz sosyal ve sportif etkinlikler için daha fazla zaman yaratmaya çalıştık. Bu amaçla Cuma günü yapılacak bir asistan partisi ve fotoğraf tutkunu olan meslektaşlarımız için fotoğraf sergisi açılarak, ödüllü bir yarışma düzenlenmiştir. Yine ayrıca bir tavla turnuvası da sosyal programımız içinde mevcuttur.

Son olarak, bu toplantıyı organize eden ve organizasyonda emeği geçen, başta Prof. Dr. Cemile Özlem Üçok nezdinde tüm yönetim kurulu arkadaşlarıma, Prof. Dr. Kaan ORHAN nezdinde kongre düzenlemesi komitesindeki bütün meslektaşlarıma, Prof.Dr. İlnur Özcan nezdinde Bilimsel komitedeki bütün arkadaşlarıma Oral Diagnoz ve Maksillofasiyal Radyoloji Derneği adına içten teşekkürlerimi sunarım, katılımınız ve desteğiniz için hepinize teşekkür eder, hepinizi saygıyla selamlarım.

Prof. Dr. Nuri YAZICIOĞLU
Oral Diagnoz ve Maksillofasiyal Radyoloji Derneği
Yönetim Kurulu Başkanı

Davetli Katılımcı Sunumu

David Macdonald

BDS, BSc(hons), LLB(Hons.), MSc(Lond.), DDS(Edin.), DRRRCR(UK), FDSRCPS(GLASG.), FRCD(C).

Professor & Chair: Oral & Maxillofacial Radiology, University of British Columbia & Consultant: British Columbia Cancer Agency

'Fibro-osseous lesions' is a histopathological term and phenomenon. It is composed of three elements, varying proportions of osteoid and/or cementoid deposits within a fibrous stroma. The lesions today which exhibit these are fibrous dysplasia, osseous dysplasia and ossifying fibroma. Although these and their earlier synonyms were recognised by the first edition of the World Health Organisation's (WHO) 'Histological typing of odontogenic tumours, jaw cysts and allied lesions' in 1971, they have continued to exhibit changes both in classification and nomenclature right down to the present day.¹ The 'benign cementoblastoma' was quickly excluded from the FOL group and exists today simply as 'cementoblastoma,' the 'benign' adjective found unnecessary as there was no malignant variant. This lesion had earlier been considered rare up until 1992, when a case series of 4 cases was reported until then the largest case series.² Since then much larger case series have been reported indicating that this lesion is perhaps more common than once thought.

Fibrous Dysplasia

Fibrous Dysplasia (FD) affects 1:30,000 of which about 94% are monostotic and 6% are polyostotic. The latter are often diagnosed early in childhood by regular pediatric checkups. The prevalence of monostotic cases on the other hand may be actually higher since almost all reported cases are accompanied by swelling and/or pain and very few discovered as incidental findings in comparison to many other jaw lesions. Although patients may be aware of them for up to 5 years, they do not seek professional assistance until they cause symptoms, usually swelling that produces an obvious asymmetry, and pain. The failure of the dentists to observe the lesions during this period of patient awareness, may be due to their poorly-defined margins on panoramic radiographs. Furthermore, many monostotic cases affecting the jaws 'burnout' (become inactive) in early adulthood without causing observable symptoms. Some do become reactivated by a life event, such as pregnancy. The still occasionally encountered association in the literature of malignant transformation in FD of the face and jaws occurring in 1% to 5% of all cases is now many decades old. It is no longer justified as it refers back to the days when FD of the face was treated by radiotherapy. Having said that, recently a few cases of malignant transformation in FD of the face and jaws has been reported in a few polyostotic cases in a very large Chinese case series. That report did not reveal as to whether any of these cases had been treated earlier by radiotherapy.

Distinguishing FD from Paget disease and from osteomyelitis is a traditionally-taught task even although Paget disease has experienced a marked decline in prevalence globally; the reasons for this are still uncertain. FD is unilateral whereas Paget disease is generally bilateral. FD obliterates or substantially obliterates the maxillary sinus lumen, whereas Paget disease generally spares the sinus. Mandibular cases of FD need to be distinguished from osteomyelitis as both involve both alveolar and basal processes, thereby enhancing the mandibular canal's outline.

Cherubism was considered to be familial fibrous dysplasia until two decades ago. This lesion is now a giant cell lesion, which presents classically as bilateral multilocular radiolucencies especially in the mandible with frequently substantial expansion, giving rise to the swollen cheeks of cherubs in renaissance art. It also is accompanied by destruction of tooth germs and displacement of formed teeth. When it becomes inactive it regresses to normal lamellar bone by way of woven bone. The latter appears similar to the osteoid bone observed in FD cases, hence its earlier misnaming. Both FD and Cherubism do have one thing in common, in that no treatment is necessary other than for aesthetic reasons. The next FOL, the ossifying fibroma which is a neoplasm, requires surgical ablation.

Ossifying fibroma

Ossifying fibroma (OF) classically presents radiologically as well-defined radiopacities. Most are separated from normal adjacent bone by a radiolucent capsule space, which may enhance their surgical ablation, often akin to enucleation. Nevertheless, some recur. The juvenile OF subsets do not have this space which may contribute to their reputed higher recurrence rates. It is especially likely to happen as these juvenile cases (obviously occurring in children) as the absence of a clearly obvious margin to guide their complete ablation, may cause the understandably reluctant surgeon to remove more of the child patient's face than necessary. The more common conventional OF has a predilection for females. The differential diagnosis of the conventional OF includes osseous dysplasia, complex odontoma, cementoblastoma and calcifying epithelial odontogenic tumour (CEOT). Osseous dysplasia will be addressed in the next section. Cementoblastomas are readily distinguished radiologically from almost all other jaw lesions, because they not only cause root resorption, but they are fused directly to the root. Although idiopathic osteosclerosis (dense bone islands) may be distinguished from condensing sclerosis by virtue of the latter's association with a non-vital tooth, it can on occasion be difficult to distinguish from a OF, especially when large, by the Mach-band effect. Cone-beam computed tomography (CBCT) can assist in such situations revealing the continuity of the sclerosis with the trabeculae of the adjacent normal bone. Early stage OFs are radiolucent. This and their buccolingual expansion are virtually indistinguishable from those of the ameloblastoma.

The clinician should be aware of the association between OF and hyperparathyroidism-jaw-tumour syndrome (HPT-JT) as this may be caused by a secreting carcinoma and may provoke a hypercalcaemic crisis.³

Osseous dysplasias

Osseous dysplasia (OD) presents as a number of clinical entities. These are florid OD (FOD), which affects more than one sextant; focal OD (FocOD), which is represented by one or a number of juxtaposed ODs confined to a single sextant; periapical OD (POD), which is classically confined to the anterior mandibular sextant; and expanding OD (EOD). Some of the lesions present or first present as non-expansive radiolucencies – like simple bone cysts. FODs and FocODs present overwhelmingly in middle-to-old aged females of East Asian and of Sub-Saharan African origin, the third (POD) to young adult females of European origin, whereas EOD, the rarest of all four, is world-wide. Although, the first three generally cause the patient no serious outcomes, it was advised to ensure the vitality of the adjacent teeth be preserved and, if this is compromised, a referral made to an endodontist for optimal treatment. These avoid infection of the underlying OD and preserve the dentition. Extensive OD involvement of the edentulous alveolus both enhances the risk of their infection and also contraindicates implants. The EOD was originally determined to be familial, hence its earlier name of familial gigantiform cementoma (FGC). Noffke et al. questioned

the appropriateness of the continued use of terms “cementum,” and “gigantiform,” suggesting instead EOD.⁴ Some EODs are not familial and appear sporadically in very young patients. The aggressiveness of such multiple lesions in both jaws has already resulted in the death of a young Asian boy. Another similar Asian case is reported in reference 5. Professor Gunhan and the presenter discussed the appropriateness of the term ‘dysplasia’ for such young cases. The behavior of the lesions affecting the Asian boy and girl (in reference 5) is neoplastic.

Concluding remarks on fibro-osseous lesions

The role of the radiologist is central to the definitive diagnosis of a particular FOL, because the histopathologies of the FOLs are similar.

Although, some, such as ODs, are very prevalent, particularly in middle-to-old aged females of East Asian or Sub-Saharan African origin, others, such as FD and OF, though less frequent have more significant management implications for the patient. Some EODs require surgical ablation because of their aggressive behaviour.

The clinical presentations of FOLs differ. ODs are most frequently observed as incidental findings on panoramic radiographs, whereas FDs and OFs are most frequently discovered when the patient presents with swelling.

REFERENCES

1. MacDonald D. “Oral and maxillofacial radiology: a diagnostic approach”: 2nd Edn. Wiley-Blackwell 2019.
2. MacDonald-Jankowski DS, Wu PC. Cementoblastoma in the Hong Kong Chinese: a report of 4 cases. *Oral Surgery, Oral Medicine and Oral Pathology* 1992; 73: 760-764.
3. Rubinstein JC, Majumdar SK, Laskin W, Lazaga F, Prasad ML, Carling T, Khan SA. Hyperparathyroidism-Jaw Tumor Syndrome Associated with Large-Scale 1q31 Deletion. *J Endocr Soc.* 2017; 25:926-930.
4. Noffke CE, Raubenheimer EJ, MacDonald D, Fibro-osseous disease: harmonizing terminology with biology *Oral Surg Oral Med Oral Pathol Oral Radiol* 2012;114:388-392.
5. Shah S, Huh KH, Yi WJ, Heo MS, Lee SS, Choi SC. Follow-up CT findings of recurrent familial gigantiform cementoma of a female child. *Skeletal Radiol* 2012; 41:341-346.

Diş hekimliği öğrencilerinin radyasyondan korunma ve uygulama bilgilerinin değerlendirilmesi

Gülsün Akay(0000-0002-1767-1383)^α, Kahraman Güngör (0000-0001-6336-4424)^α, Özlem Üçok (0000-0003-4904-0591)^α

Selcuk Dent J, ODMFR 2019 Kongre Kitapçığı Özel Sayısı

Başvuru Tarihi: 19 Aralık 2018
Yayına Kabul Tarihi: 01 Şubat 2019

ÖZ

Diş hekimliği öğrencilerinin radyasyondan korunma ve uygulama bilgilerinin değerlendirilmesi

Amaç: Dental radyografiler, ağız hastalıklarının tanısında önemli araçlardır. Lisans eğitimi sırasında diş hekimliği öğrencileri, klinik stajları sırasında gözetim altında dental röntgen cihazlarını kullanırlar. Bu anket çalışmasında diş hekimliği öğrencilerinin dental radyasyondan korunma ve uygulama bilgisinin değerlendirilmesi ile birlikte iyonize radyasyondan korunma konusunda farkındalık yaratmak amaçlanmıştır.

Gereç ve Yöntemler: Çalışmaya diş hekimliği 4. ve 5. sınıf öğrencileri dahil edildi. Katılımcılara, dental radyolojik tetkiklerle ilgili temel bilgilerin sorulduğu 11'i çoktan seçmeli, 8'i iki seçimli (Doğru ya da Yanlış) sorulardan oluşan bir anket uygulanmıştır.

Bulgular: Toplamda 146 diş hekimliği öğrencisi (74 öğrenci 4. sınıf, 72 öğrenci 5. sınıf) anket sorularını cevaplandırmıştır. Öğrencilerden hiçbiri radyobioloji ile ilgili tüm soruları doğru bir şekilde cevaplayamamıştır. Periapikal radyografinin radyasyon dozu kesinlikle güvenlidir ve sağlığa hiçbir etkisi yoktur sorusunu % 82.2 katılımcı doğru olarak cevaplandırmıştır. Radyasyondan korunma bilgisinde görüntüleme prosedürü sırasında kurşun önlük ve tiroit koruyucu kullanma gerekliliği % 88.3 öğrenci tarafından ankette belirtilmiştir.

Sonuç: Çalışmamızın sonuçları diş hekimliği öğrencilerinin radyasyon biyolojisi ve radyasyondan korunma hakkında iyi derecede bilgiye sahip olduğu ve iki grup arasında farklılık olmadığını göstermektedir. Üniversitelerde hem diş hekimliği hem de radyoloji programlarında dental radyoloji dersine daha fazla önem verilmesi ve bu alanda sürekli eğitim gerektiğini düşünmekteyiz.

ANAHTAR KELİMELEER

Dental radyografiler diş hekimliği öğrencisi, iyonize radyasyon, radyasyondan korunma

ABSTRACT

Evaluation of radiation protection and application information of dentistry students

Background: Dental radiographs are important tools in the diagnosis of oral diseases. During undergraduate education, dentistry students use dental x-ray devices under clinical supervision. The aim of this questionnaire was to evaluate the knowledge of dental radiation protection and application knowledge of dental students and to raise awareness about ionizing radiation protection.

Methods: The 4th and 5th grade students of dentistry were included in the study. A questionnaire including 11 multiple choice and 8 two-choice (True or False) questions was applied. The participants were asked basic information about dental radiological examinations.

Results: A total of 146 dentistry students (4th grade 74 student, 5th grade 72 student) answered the questionnaire. None of the students were able to correctly answer all questions related to radiobiology. "The radiation dose of periapical radiography is absolutely safe and has no effect on health", to the question were correct answer in 82.2 % of participants. 88.3 % of the students stated that the requirement of using a lead apron and thyroid protection during the imaging procedure in the radiation protection information.

Conclusion: Our results show that dental students did have good knowledge of radiation biology and radiation protection and there are no differences between the two groups. More importance should be given to dental radiology lessons in both dentistry and radiography programs and incessant teaching at universities.

KEYWORDS

Dental radiographs, dental student, ionizing radiation, radiation protection

GİRİŞ

X-ışınları iyonize edici özelliği nedeniyle canlı dokular için zararlıdır, aynı zamanda kanser ve genetik hasarlara neden olabilir.^{1,2} X-ışınlarının insan üzerindeki etkileri, atomik seviyelerdeki etkileşimlerinin bir sonucudur. Bu biyolojik etkiler deterministik ve sitokastik etkiler olmak üzere iki ana kategoriye ayrılır. Deterministik etkisi doza bağlıdır, ancak sitokastik etkiler için bir eşik doz gerekmez. Ne kadar düşük olursa olsun radyasyonun hiçbir dozu güvenli değildir.^{3,4}

^α Gazi Üniversitesi Diş Hekimliği Fakültesi, Ağız, Diş ve Çene Radyolojisi Anabilim Dalı, Ankara

Dental radyografilerden alınan radyasyon dozu düşüktür ve minimal risk yarattığı düşünülmektedir. Bir yılda tüm tanısal x-ray incelemelerinin yaklaşık % 15'ini oluşturan 480 milyon dental radyografi çekildiği tahmin edilmektedir.⁵ Sonuç olarak, düşük olsa da iyonize radyasyona maruz kalınması ile ilgili endişeler de ortaya çıkmaktadır.⁵ 1977'den beri, Uluslararası Radyoloji Koruma Komisyonu risk / fayda kavramını uygulamaya başlamıştır.⁶ Medikal-Tıp alanında yapılan radyolojik incelemelerin radyasyona maruz kalma ALARA (as low as reasonably achievable) prensibine uygun olması gerekmektedir.⁷

Diş hekimliği öğrencileri ve diş hekimleri hayatları boyunca radyasyonun tehlikelerinden dolayı risk altındadırlar. Bu yüzden x-ışınlarının biyolojik tehlikelerine karşı korunma protokolleriyle ilgili tam bilgi sahibi olmaları önemlidir. Ayrıca hastalarını ve çevredeki diğer bireyleri de radyasyonun zararlı etkilerinden korumak için yeterli önlemleri almaları gerekir.⁵

Tıp ve diş hekimliği teknolojisindeki gelişmelere paralel olarak radyolojik incelemelerin sayısı hızla artmaktadır. Son zamanlarda, tanısal görüntüleme radyasyonun dozları ve ilişkili riskleri ile ilgili farkındalığın doktorlar arasında sınırlı olduğu endişesi giderek artmaktadır.

Bu anket çalışmasında diş hekimliği öğrencilerinin dental radyasyondan korunma ve uygulama bilgisinin değerlendirilmesi ile birlikte iyonize radyasyondan korunma konusunda bir farkındalık yaratmak amaçlanmıştır.

GEREÇ VE YÖNTEM

Gazi Üniversitesi Diş Hekimliği Fakültesi 4. ve 5. sınıf öğrencilerine radyasyondan korunma üzerine farkındalık düzeylerini ölçmeye yönelik bir anket çalışması gerçekleştirildi. Anketin uygulanmasından önce Gazi Üniversitesi Diş Hekimliği Fakültesi Etik komitesinden (No: GÜDHKA EK. 18. 7/5) çalışmanın etik onayı alınmış ve katılımcılara anketin önemi hakkında bilgi verilmiştir. Katılımcılar çalışmaya sadece gönüllülük esasıyla dahil edilmişlerdir. Önyargı ve çevreden etkilenmeyi önlemek için katılımcıların anketi cevaplamaları gözetim altında uygulanmıştır. Anket formunda öğrencinin kimlik bilgileri ile ilgili herhangi bir alan mevcut değildir. Anket çalışması iki bölümden oluşmaktadır. İlk bölümde öğrencilerin yaş, cinsiyet, eğitim durumları gibi demografik bilgileri ile birlikte radyasyondan korunmanın önemi ile ilgili sorular yer almaktadır. İkinci bölüm ise radyobiyojoloji ve radyasyondan korunma üzerine bilgi seviyelerini ölçmeye yönelik soruları içeriyordu. İstatistik analiz için Excel yazılım programı kullanıldı. Tanımlayıcı istatistikler; değişkenler için sayı ve yüzde olarak hesaplandı.

BULGULAR

Anket çalışmasına 160 öğrenci davet edilmiş olup, 146 öğrenci çalışmaya katılmayı kabul etti. Bunların % 50.7'si (n: 74) 4. sınıf, % 49.3'ü (n: 72) ise 5. sınıf öğrencisiydi.

Öğrencilerden % 67.8'i (n: 99) kadın katılımcı, % 33.2'si (n: 47) erkek katılımcıdan oluşmaktadır (Tablo 1). Katılımcılardan hiçbiri radyobiyojoloji ile ilgili tüm soruları doğru bir şekilde cevaplayamamıştır. Radyobiyojoloji ile ilgili "Yanlış" ya da "Doğru" olarak belirtilen sorularda; x-ışınları iyonlaşmaya neden olur sorusuna % 87.7 öğrenci "Doğru" şıkkını, radyasyon hücre dejenerasyonuna neden olur sorusuna % 89.7'si "Doğru", ve periapikal

radıyografının radyasyon dozu kesinlikle güvenlidir ve sađlıđa hiřbir etkisi yoktur sorusuna ise % 82.2 katılımcı “Yanlıř” řıkkı iřaretlemiřtir. ALARA prensibi ile ilgili, öđrencilerin % 22.6'nın (n: 33) yeterli derecede bilgi sahibi olmadıkları belirlenmiřtir. Pratikte radyasyondan korunmak iřin uygulanması gereken korunma yöntemleri ile ilgili soruya tüm řıkları iřaretleyen öđrenci sayısı sadece 26 (% 17.8) kiřiydi. Radyasyonun hücreler üzerine etkileri ile ilgili soruda ise 41 (% 28) öđrenci termal etki, iyonizasyon etkisi ve radyofrekans etki olarak belirtilen tüm řıkları ankette cevaplandırmıřtır. Katılımcıların sorulara verdikleri cevapların dađılımı ve oranı **Tablo 2** ve **Tablo 3**'de detaylı olarak verilmiřtir.

Tablo 1. alıřmaya katılan öđrencilerin sayısı ve cinsiyet dađılımı

Eđitim durumu	Kadın	Erkek	Toplam
4.sınıf	56 (%38.3)	18 (%12.4)	74 (%50.7)
5.sınıf	43 (%29.5)	29 (%19.8)	72 (%49.3)
Toplam	99 (%67.8)	47 (%33.2)	146 (%100)

Tablo 2. “Dođru” ve “Yanlıř” olarak cevap verilen sorular ve katılımcılar tarafından sorulara verilen cevapların dađılımını gösteren tablo.

SORULAR	CEVAPLAR	4.sınıf (n,%)	5. sınıf (n,%)	Toplam (n,%)
a. Dental röntgen zararlıdır.	Dođru	27(%36.5)	30(% 41.6)	57(% 39)
	Yanlıř	47(%63.5)	42(% 58.4)	89(% 61)
b. X-ışını oda duvarlarından yansır.	Dođru	53(%71.6)	29(% 40.3)	82(% 56.1)
	Yanlıř	31(%28.4)	33(%59.7)	64(%53.9)
c. Röntgen ışınları iyonlařmaya neden olur.	Dođru	63(%85.1)	65(%90.3)	128(%87.7)
	Yanlıř	11(%14.9)	7(%9.7)	18(%12.3)
d. Hamile hastalarda ihtiyař durumunda gerekli koruma tedbirleri alınarak sınırlı sayıda dental radyografi alınabilir.	Dođru	70(%94.6)	69(%95.8)	139(%95.2)
	Yanlıř	4(%5.4)	3(%3.2)	7(% 4.8)
e. Radyasyon hücre dejenerasyonuna neden olur.	Dođru	64(%86.5)	67(%93)	131(%89.7)
	Yanlıř	10(%13.5)	5(%7)	15(%10.3)
f. Bir periapikal radyografının ortalama dozu, bireyin günlük hayatında dođal kaynaklardan aldıđı orandan daha dūřüktür.	Dođru	68(%91.9)	66(%91.7)	134(%91.8)
	Yanlıř	6(%8.1)	6(%8.3)	12(%8.2)
g. Bir periapikal radyografının radyasyon dozu kesinlikle güvenlidir ve sađlıđa hiřbir etkisi yoktur.	Dođru	13(%17.6)	13(%18.1)	26(%17.8)
	Yanlıř	61(%82.4)	59(%81.9)	120(%82.2)
	Dođru	72(%97.3)	67(%93)	139(%95.2)

h. Radyasyonla ilgili risk, teşhis bilgisinden elde edilen faydalardan daha düşük olmalıdır.	Yanlış	2(%2.7)	5(%7)	7(%4.8)
--	--------	---------	-------	---------

Tablo 3. Radyobioloji ve radyasyondan korunma ile ilgili sorulara verilen cevapların dağılımı

SORULAR	CEVAPLAR	4.sınıf (n,%)	5.sınıf (n,%)	Toplam(n, %)
1. Dental radyolojik tetkiklerin iyonize radyasyon dozu hakkındaki bilginizden ne kadar eminsiniz?	Çok eminim	1(%1.4)	5(%6.9)	6(%4.1)
	Orta derecede eminim	40(%54)	39(%54.2)	79(%54.1)
	Çok az eminim	32(%43.2)	26(%36.1)	58(%39.7)
	Hiçbir fikrim yok	1(%1.4)	2(%2.8)	3(%2.1)
2.Yaygın radyolojik tetkiklerin iyonize radyasyon dozu hakkında bilgi sahibi olmak ne kadar önemli olmalıdır?	Çok önemlidir	66(%89.2)	67(%93)	133(%91.1)
	Orta derecede önemlidir	8(%10.8)	4(%5.6)	12(%8.2)
	Az önemlidir	0 (%0)	1 (%1.4)	1 (%0.7)
	Hiç önemli değildir	0 (%0)	0 (%0)	0 (%0)
3. Radyasyona duyarlı hücreler genellikle;	Somatik hücreler	9(%12.2)	15(%20.8)	24(%16.4)
	Hızla bölünen özelleşmemiş hücreler	60(%81.1)	54(%75)	114(%78.1)
	Hiçbir fikrim yok	5(%6.7)	3(%4.2)	8(%5.5)
4. Radyasyonla hasar gören hücrede:	Asla yenilenme olmaz	16(%21.6)	16(%22.2)	32(%21.9)
	Tamir olabilir	54(%73)	48(%66.7)	102(%69.9)
	Her zaman hücre ölümü izlenir	0(%0)	5(%6.9)	5(%3.4)
	Hiçbir fikrim yok	4(%5.4)	3(%4.2)	7(%4.8)
5. Radyasyon kaynaklarından hangisi ve hangileri insanları etkiler?	Doğal kaynaklar	54(%73)	46(%63.9)	100(%68.5)
	Endüstri	63(%85.1)	64(%88.9)	127(%86.9)
	Medikal Uygulamalar	63(%85.1)	61(%84.7)	124(%84.9)
	Hiçbir fikrim yok	2(%2.7)	3(%4.2)	5(%3.4)
6. ALARA prensibi hakkında bilginiz var mı?	Evet	51(%68.9)	62(%83.8)	113(%77.4)
	Hayır	23(%31.1)	10(%16.2)	33(%22.6)
7. Radyasyondan korunmak için periapikal radyografiler alırken hangi bölgeyi korumamız gerekir?	Tiroit	57(%77)	69(%93.2)	126(%86.3)
	Beyin	6(%8.1)	3(%4.1)	9(%6.1)
	Gonadlar	4(%5.4)	4(%5.6)	8(%5.5)
	Göz	7(%9.5)	4 (%5.6)	11(%7.5)
	Hiçbir fikrim yok	1(%1.4)	1(%1.4)	2(%1.4)
8. Pratikte Radyasyondan korunmak için;	Hastadan 3 metre uzaklıkta durmak	54(%73)	26(%36.1)	80(%54.8)
	Mümkün olan en düşük dozda çekim	42(%56.8)	33(%44.6)	85(%58.2)
	E ve F-speed hızlı filmler kullanılmak	13(%17.6)	17(%23)	30(%20.5)
	Kurşun önlük ve yakalıklar kullanılmak	54(%73)	65(%87.8)	129(%88.3)
9. Radyasyonun hücreler üzerine etkileri nelerdir?	Termal etki	34(%46)	39(%54.2)	73(%50)
	İyonizan etki	64(%86.5)	68(%90)	132(%90.4)

Radyofrekans etki	29(%39.2)	21(%29.2)	50(%34.2)
Hiçbir fikrim yok	3(%4.1)	1(%1.4)	4(%2.7)

TARTIŞMA

Radyasyondan korunma bilgisi ve diş hekimleri tarafından uygulanan dental radyografi pratiği son derece önemlidir. Bu nedenle, bu çalışma ile diş hekimliği öğrencilerinin radyasyondan korunma ve uygulama bilgisini değerlendirmenin yanı sıra dental radyografi uygulama bilgi düzeylerini ilişkilendirmek amaçlanmıştır. Ayrıca dental radyografilerin iyonlaştırıcı etkisi konusunda da bir farkındalık yaratılarak, hastaların ve kendilerinin gereksiz radyasyona maruz kalınmasının en aza indirgeneceğini de düşünmekteyiz.

3., 4. ve 5. sınıfta teorik dersler ve klinik stajları sırasında pratik uygulamalar ile radyasyondan korunma bilgileri diş hekimliği öğrencilerine verilmektedir. Çoğu diş hekimliği öğrencisi mezuniyet sonrası kendi kliniklerinde dental radyografileri kullanmaktadır. Dental radyografiler hakkındaki bilgi ve pratikleri çok önemlidir. Diş hekimleri ayrıca ALARA ilkelerine uyma konusun da dikkatli olmalıdırlar.

Radyasyondan korunma konusundaki bilgilerini değerlendirmek için radyobioloji konusunda farkındalık düzeyini belirlemek önemlidir. Literatürde diş hekimliği öğrencileri ve diş hekimlerinin radyasyondan korunma ile ilgili bilgi düzeylerini ve farkındalıklarını değerlendiren farklı ülkelerde yapılmış çalışmalar mevcuttur.^{5,8-11} Ayrıca yayınlanan birkaç çalışmada, klinik diş hekimliği öğrencilerinin radyasyon güvenliği ve korunmasına yönelik bilgi, tutum ve algılarını değerlendiren anket çalışmaları da mevcuttur.^{12,13} Türkiye’de ise 2005 yılında genel diş hekimliğinde diş hekiminin doz azaltma teknikleri, radyolojik ekipman ve dental radyografik hizmet kalitesi hakkındaki bilgisini değerlendiren bir çalışma yayınlanmıştır.¹⁴ 2018 yılında ise sadece 40 serbest çalışan diş hekimleri ile yapılan anket çalışmasında, hekimlerin kullandığı radyografik teknikler, ekipmanlar ve radyasyondan korunma eğilimleri değerlendirilmiştir.¹⁵ Bizim bilgilerimize göre ülkemizde diş hekimliği öğrencilerinde radyasyondan korunma ve uygulama bilgisini değerlendiren bir çalışma mevcut değildir. Farklı ülkelerde yapılan çalışmalarda, diş hekimliği öğrencileri ve diş hekimleri arasında radyasyondan korunma ile ilgili ya orta ya da zayıf bilgi düzeyine sahip olduklarını ve dental radyografiler için korunma yöntemlerinin yeterli seviyede önemsenmediği gösterilmiştir.^{10,11,13,14} Anket çalışmamızda ise radyobioloji ile ilgili sorulara % 82.2 ile % 89.7 gibi yüksek oranlarda doğru cevaplar verilmiştir. Ancak, dental röntgen zararlıdır sorusuna sadece % 61 öğrenci doğru olarak cevaplandırmıştır. Radyasyondan korunma bilgisinde öğrencilerin dental radyografileri elde etmede mümkün olan en düşük dozda çekim % 54.8, kurşun önlük ve tiroit koruyucu kullanma gerekliliği % 88.3 olarak cevaplandırılarak oldukça iyi sonuçlar elde edilmiştir. İlgü ve ark.¹⁴ yaptıkları çalışmada sadece diş hekimlerinin % 8.7’si kurşun önlük, % 3.7’si de kurşun yakalılık kullandıklarını rapor etmişlerdir. Yasa ve Sadık’ın çalışmasında ise kurşun önlük kullanım oranı %45, tiroit koruyucu kullanımı için oran ise % 50 olarak bulunmuştur. Çalışmamız ile radyasyondan korunma bilgisi ve farkındalığı ile birlikte öğrencilerin dental radyoloji pratiğini olumlu yönde etkilediğini düşünmekteyiz. Özellikle anket sonrası katılımcıların çoğunluğundan olumlu geri dönüşler aldık.

SONUÇ

Bu çalışmaya katılan diş hekimliği öğrencilerinin radyasyon biyolojisi ve radyasyondan korunma hakkında iyi bilgi düzeyine sahip olduklarını belirledik. Radyografik cihazların kullanıcıları kendilerini, meslektaşlarını ve hastaları korumak için radyasyon güvenliği uygulamalarını ve radyasyon yönetmeliklerini iyi bilmelidir. Radyasyonun hiçbir dozu güvenli değildir ve diş hekimliğinde radyasyondan korunma ve pratiği son derece önemlidir.

KAYNAKLAR

1. Haring JI, Lind LJ. Chapter 5: Radiation protection in Textbook of Dental Radiography Principles and Techniques. W.B. Saunders Company 1996. P 64 – 79.
2. Praveen BN, Shubhasini AR, Bhanushree R, Sumsum PS, Sushma CN. Radiation in dental practice: awareness, protection and recommendations. J Contemp Dent Pract 2013;14(1):143-148.
3. White SC, Pharoah MJ. Chapter 2: Radiation biology in Oral Radiology Principles and Interpretation, Seven edition. Mosby, St. Louis 2014. P 25 – 46.
4. Harorlı, A. (2014). Ağız, Diş ve Çene Radyolojisi. İstanbul: Nobel Tıp Kitapevleri Tic. Ltd. Şti. 35-97.
5. Enabulele JE and Igbinedion BO. An assessment of Dental Students' knowledge of radiation protection and practice. J Educ Ethics Dent 2013;3:54-59.
6. International Commission on Radiological Protection (ICRP). 1977 Recommendations of the International Commission on Radiological Protection (publication 26) Ann ICRP. 1977;1(3):1–53.
7. Richards AG. Roentgen-ray doses in dental roentgenography. J Am Dent Assoc. 1958; 56:351–68.
8. Jacobs R, Vanderstappen M, Bogaerts R, Gijbels F. Attitude of the Belgian dentist population towards radiation protection. 2004;33(5): 334–339.
9. Aravind BS, Joy ET, et al. Attitude and awareness of general dental practitioners toward radiation hazards and safety. J Pharm Bioallied Sci 2016; 8(Suppl 1): S53-S58.
10. An SY, Lee KM, Lee JS. Korean dentists' perceptions and attitudes regarding radiation safety and protection. Dentomaxillofac Radiol. 2018 ;47(3):20170228.
11. Furmaniak KZ, Kołodziejska MA, Szopiński KT. Radiation awareness among dentists, radiographers and students. Dentomaxillofac Radiol 2016;45: 20160097.
12. Prabhat MP, Sudhakar S, Praveen B, Ramaraju K. Knowledge, attitude and perception (KAP) of dental undergraduates and interns on radiographic protection — A questionnaire based cross-sectional study. J Adv Oral Res 2011;2:45-50.
13. Arnout E. Knowledge, attitude and perception among Egyptian dental undergraduates, interns and postgraduate regard biological hazards and radiologic protection. Life Sci J 2014; 11(6):9-16.
14. Ilgüy D, Ilgüy M, Dinçer S, Bayirli G. Survey of dental radiological practice in Turkey. Dentomaxillofac Radiol. 2005;34(4):222-7.
15. Yasa Y and Sadık E. Survey of dental radiological practice among private dentists in Ordu, Turkey Gulhane Med J 2018;60: 9-13.

Assessment of knowledge level and attitudes of dental students about digital radiography and cone beam computed tomography (CBCT)

Gaye Keser(0000-0001-7564-4757)^α, Gökhan Cem(0000-0001-7177-6699)^β, Filiz Namdar Pekiner(0000-0001-7426-5587)^α

Selcuk Dent J, ODMFR 2019 Kongre Kitapçığı Özel Sayısı

Başvuru Tarihi: 14 Aralık 2018
Yayına Kabul Tarihi: 31 Ocak 2019

ABSTRACT

Assessment of knowledge level and attitudes of dental students about digital radiography and cone beam computed tomography (CBCT)

Background: The aim of this study is to evaluate the level of knowledge and attitudes about digital radiography and Cone Beam Computed Tomography (CBCT) of Marmara University 4th and 5th grade students as a result of their education.

Methods: In our study, a questionnaire consisting of 16 questions was applied to 100 4th and 100 5th grade students totally 200 students who are educated in Marmara University Faculty of Dentistry. Besides the knowledge level of the students, their attitudes were evaluated.

Results: In our study, there was statistically significant difference between the responses given to "What source or sources do you know about CBCT?", "How much do you think CBCT will be used in routine dental practice in the near future?", "In which cases do you prefer to use CBCT in your future clinical life?", "Would you prefer to use CBCT in your future professional clinical life?", "According to you, in what year of dental training should CBCT be taught?" between 4th and 5th grade students ($p < 0.05$).

Conclusion: It seems that their 5th grade had more information about CBCT and more positive attitudes at the same time due to the high rate of their participation in one year of experience, courses and seminars. Additional classes can be given on these subjects in the classes at the faculties and at the same time participation in the seminars can be encouraged in order to increase the knowledge level of the 4th grade and to get more accurate information about CBCT.

KEYWORDS

Cone Beam Computed Tomography, Digital Radiography

ÖZ

Diş hekimliği öğrencilerinin dijital radyografi ve konik ışınli bilgisayarli tomografi (KIBT) hakkındaki bilgi düzeyinin ve tutumlarının değerlendirilmesi

Amaç: Bu çalışmanın amacı Marmara Üniversitesi 4. ve 5. sınıf öğrencilerinin almış oldukları eğitimler sonucunda dijital radyografi ve Konik Işınli Bilgisayarlı Tomografi (KIBT) hakkındaki bilgi düzeylerinin ve tutumlarının değerlendirilmesidir.

Gereç ve Yöntemler: Çalışmaya diş hekimliği 4. ve 5. sınıf öğrencileri dahil edildi. Katılımcılara, dental radyolojik tetkiklerle ilgili temel bilgilerin sorulduğu 11'i çoktan seçmeli, 8'i iki seçimli (Doğru ya da Yanlış) sorulardan oluşan bir anket uygulanmıştır.

Bulgular: 4. ve 5. sınıflar arasında "KIBT hakkında bilgiyi hangi kaynak ya da kaynaklardan edindiniz?", "KIBT'ı yakın gelecekte rutin diş hekimliği uygulamalarında ne ölçüde kullanılacağını düşünüyorsunuz?", "Gelecekteki klinik yaşamında hangi vakalarda KIBT kullanımını tercih edersin?", "Gelecekteki profesyonel klinik yaşamında KIBT kullanımını tercih eder misin?", "Size göre diş hekimliği eğitiminin hangi yılında KIBT üzerine eğitimi verilmelidir?" sorularına verilen yanıtlar arasında istatistiksel olarak anlamlı fark bulunmuştur ($p < 0.05$).

Sonuç: 5. sınıfların almış oldukları bir senelik fazla tecrübe, ders ve seminerlere katılımlarındaki yüksek oran nedeniyle KIBT hakkında daha fazla bilgi ve aynı zamanda daha pozitif bir yaklaşımını olduğu görülmüştür. 4. sınıfların da bilgi düzeylerinin yükseltilebilmesi ve KIBT hakkında daha doğru bilgiye ulaşabilmeleri amacıyla fakülte'deki derslerinde bu konular hakkında ek dersler verilebilir ve aynı zamanda bilgi düzeylerini arttırmaları amacıyla seminerlere katılımlar teşvik edilebilir.

ANAHTAR KELİMELER

Konik Işınli Bilgisayarlı Tomografi (KIBT), Dijital Radyografi

INTRODUCTION

Radiology science manifests a continuous development in order to improve image quality and to reduce patient radiation dose. Conventional radiography is replaced with digital radiography (DR) due to emerging radiographic technologies. ¹⁻⁴

^α Marmara Üniversitesi Dişhekimliği Fakültesi Ağız, Diş ve Çene Radyolojisi A.D., İstanbul, Türkiye

^β Diş hekimi

Dental radiographic imaging is a significant tool to achieve an accurate diagnosis. The main advantages of digital intraoral radiography systems are time saving, reduction of radiation dose, removal of errors in image formation process, image enhancement, data storage, communication with other practitioners and easier viewing of the patient's images on a monitor. Although digital radiographic systems are offered as an alternative to conventional radiography, it may take time to achieve the desired level of use.^{5,6}

CBCT is an imaging technique, which is available to dentists for examining hard tissues in the dental and maxillofacial areas. This technique gives a three-dimensional portrayal of anatomy and pathology.⁷ CBCT is based on volumetric tomography technique which uses a 2D detector combined with a single 360° scan providing 3D x-ray beam. The projection data are used for generating a 3D volumetric data set to provide reconstructed images in coronal, sagittal and axial planes which are referred as orthogonal planes.⁸

The studies conducted portrays that CBCT technology was useful in maxillofacial radiology, especially for evaluation of hard tissues.⁹⁻¹² CBCT scanners for the oral and maxillofacial region were pioneered by the studies of Arai et al.¹³ and Mozzo et al.¹⁴ in the late 1990s. Since then, this new imaging technique has been addressed by different research groups in the region of the mouth and jaws.¹³⁻¹⁵ In the study of Shah and Venkatesh¹⁶, the knowledge levels and attitudes of dentistry students about CBCT were evaluated. According to the study, more than half of the students emphasized that the use of CBCT will become more widespread in the near future and they want to use CBCT technology in their future careers. In a study by Peciuliene et al.¹⁷, 2879 Lithuanian were invited to select a single category of answers that best accommodate their clinical attitudes. Recently graduated dentists stated that they used digital radiographs more than other participants. The aim of this study is to evaluate the knowledge and attitudes of fourth and fifth grade students about digital radiography and CBCT in Marmara University Faculty of Dentistry.

MATERIALS AND METHODS

The study protocol of the study was approved by Marmara University Medical Faculty Non-Interventional Clinical Research Ethics Committee on 04/05/2018 with the protocol number 09.2018.376. This research was carried out in Marmara University, Faculty of Dentistry, Department of Oral and Maxillofacial Radiology. In this study, the study group of Marmara University Faculty of Dentistry consists of 100 4th grade and 100 5th grade students. A questionnaire consisting of 16 questions was used to evaluate participants' knowledge and attitudes about digital radiography and CBCT.

Statistical Analysis

Descriptive statistics were used to define continuous variables (average, standard deviation, minimum, median, maximum). Chi-Square test (or Fisher's Exact test, where appropriate) was used to examine the relationship between the categorical variables. The statistical significance level was determined as 0.05. The analyzes were performed using the MedCalc Statistical Software version 12.7.7 (MedCalc Software bvba, Ostend, Belgium; <http://www.medcalc.org>; 2013).

RESULTS

The study population consisted of 40 (20.0%) male students and 160 (80.0 %) female students and 100 (50%) students were in 4th and 100 (50%) students were in 5th grade.

A significantly higher proportion of the fifth-year students answered the question " From which source or sources did you get information about CBCT?" as "from seminars" and "from the internet" (Fisher's Exact $p < 0.05$) (Table 1).

Table 1. Evaluation of digital radiography and CBCT knowledge level and attitudes according to grades.

		4 th grade		5 th grade		P-values
		N	%	N	%	
Gender	Male	22	22.0	18	18.0	0.596
	Female	78	78.0	82	82.0	
Do you have any knowledge about CBCT?	Yes	99	99.0	99	99.0	1.00
	No	1	1.0	1	1.0	
From which source or sources did you get information about CBCT?	Lectures	94	94.0	93	93.0	1.00
	Seminars	8	8.0	49	49.0	
	Internet	16	16.0	31	31.0	
	Other	2	2.0	5	5.0	
Is it necessary for you to have the CBCT unit at your faculty?	Yes, required	97	100.0	97	99.0	1.00
	No, not necessary	0	0	1	1.0	
To what extent do you think CBCT will be used in routine dental practice in the near future?	No idea	8	8.2	9	9.2	0.045
	In all areas of dentistry	27	27.8	41	41.8	
	Specific dental interventions	58	59.8	48	49.0	
	Will not be used extensively	4	4.1	0	0.0	
According to you, in which year of training of dentistry should be taught on CBCT?	No training needed	1	1.0	1	1.0	<0.001
	Pre-clinical period (1-2-3th grade)	31	32.0	14	14.3	
	During the clinical period (grade 4-5)	59	60.8	57	58.2	
	During the PhD / specialization period	6	6.2	26	26.5	
Do you prefer to use CBCT in future professional clinical life?	No idea	32	33	14	14.3	0.001
	Yes	63	64.9	84	85.7	
	No	2	2.1	0	0.0	
Which cases would you prefer to use CBCT in future clinical life?	Implant cases	60	60.0	78	78.0	0.009
	Impacted tooth extraction	57	57.0	72	72.0	
	Evaluation of patients with cysts and tumors	59	59.0	80	80.0	
	Orthodontic cases	32	32.0	39	39.0	
CBCT has a lower dose than the panoramic radiographs in use	No idea	26	27.4	25	25.5	0.311
	Agree	44	46.3	55	56.1	
	Disagree	25	26.3	18	18.4	

Indicate your reason or reasons for using digital radiography techniques	Relatively low radiation dose	80	80.0	85	85.0	0.457
	Easy and fast to maintain	57	57.0	63	63.0	0.741
	Lack of film processing	90	90.0	82	82.0	0.153
	Lack of wastage due to lack of film process	81	81.0	72	72.0	0.182
	The absence of artifacts due to the film bath process	84	84.0	85	85.0	1.00
	Allow film adjustments and measurements	82	82.0	81	81.0	1.00
	Easy archiving of films	87	87.0	91	91.0	0.499
	Other	1	1.0	0	0.0	1.00
Film quality in digital techniques is satisfactory	Strongly agree	11	11.0	18	18.0	0.347
	Agree	66	66.0	65	65.0	
	Neither agree nor disagree	22	22.0	15	15.0	
	Disagree	1	1.00	2	2.0	
Do you think using digital techniques increases film repetition?	No idea	14	14.0	22	22.0	0.050
	Yes	28	28.0	37	37.0	
	No	58	58.0	41	41.0	
In which applications do you use digital intra-oral radiographs?	Surgical treatments	70	70.0	74	74.0	0.637
	Endodontic treatments	93	93.0	97	97.0	0.331
	Periodontal treatments	64	64.0	75	75.0	0.124
	Prosthetic treatments	68	68.0	64	64.0	0.654
	Restorative treatments	88	88.0	91	91.0	0.645
	Other	6	6.0	1	1.0	0.118
Fisher's Exact p						

Among 4th and 5th grade students, a significantly higher proportion of 5th grade students answered “In all areas of dentistry” and a significantly higher proportion of 5th grade students replied as “specific dental interventions” to the question “To what extent do you think CBCT will be used in routine dental practice in the near future?” (Fisher's Exact $p < 0.05$) (Table 1) (Figure 1). Moreover, a significantly higher proportion of 4th grade students answered “During the clinical period (grade 4-5)” to the question “According to you, in which year of training of dentistry should be taught on CBCT?” (Fisher's Exact $p < 0.05$) (Table 1).

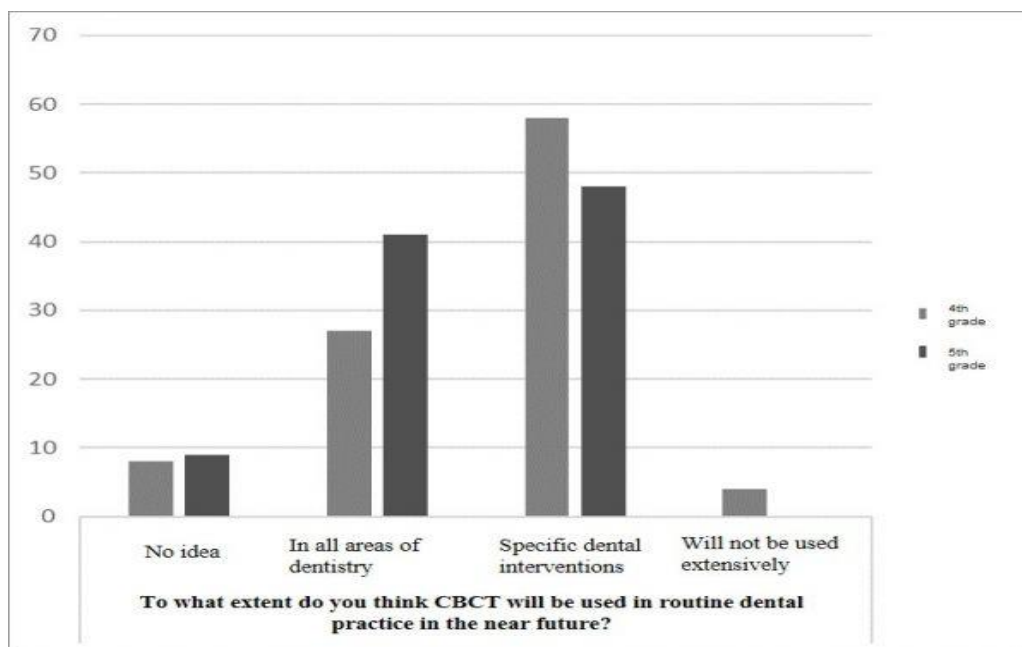


Figure 1. To what extent do you think CBCT will be used in routine dental practice in the near future?

Among 4th and 5th grade students, a higher proportion of 5th grade students answered “Yes” to the question “Do you prefer to use CBCT in future professional clinical life?” (Fisher's Exact $p < 0.05$) (Table 1). A significantly higher proportion of 5th grade students answered “Implant cases”, “Evaluation of patients with cysts and tumors” and “Which cases would you prefer to use CBCT in future clinical life?” (Fisher's Exact $p < 0.05$) (Table 1) (Figure 2). In men, a significantly higher proportion of 4th grade students answered “Lack of film processing” to the question “Indicate your reason or reasons for using digital radiography techniques” (Fisher's Exact $p < 0.05$) (Figure 3). In women, a significantly higher rate of 4th grade students disagreed with the statement “Do you think using digital techniques increases film repetition?” when compared with 5th grades (Fisher's Exact $p < 0.05$).

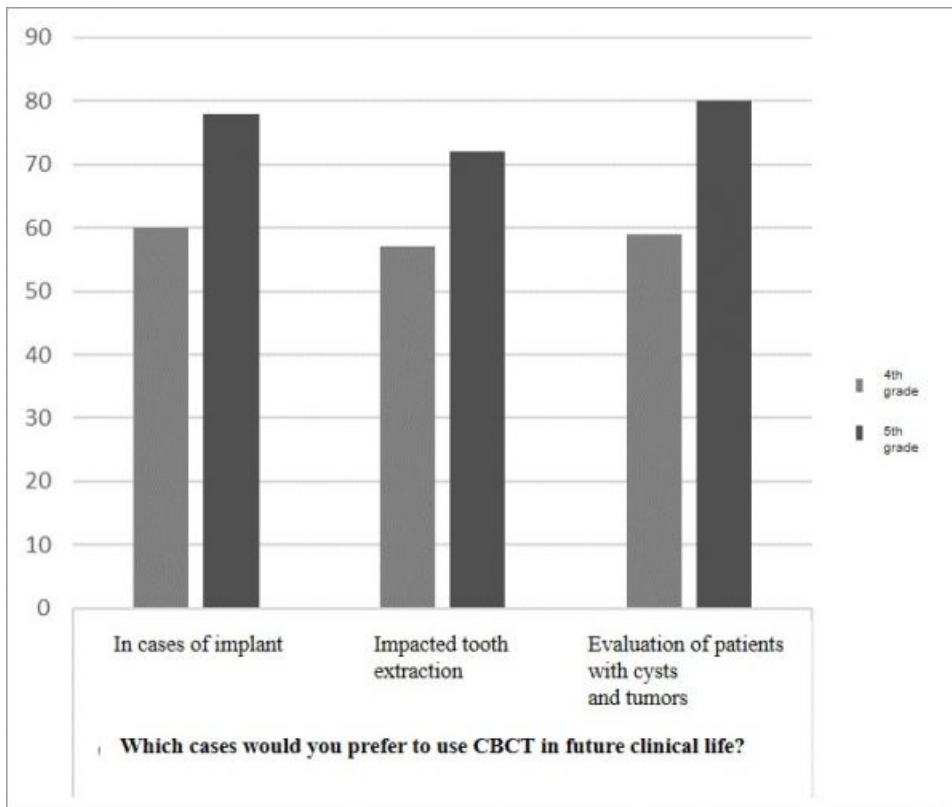


Figure 2. Which cases would you prefer to use CBCT in future

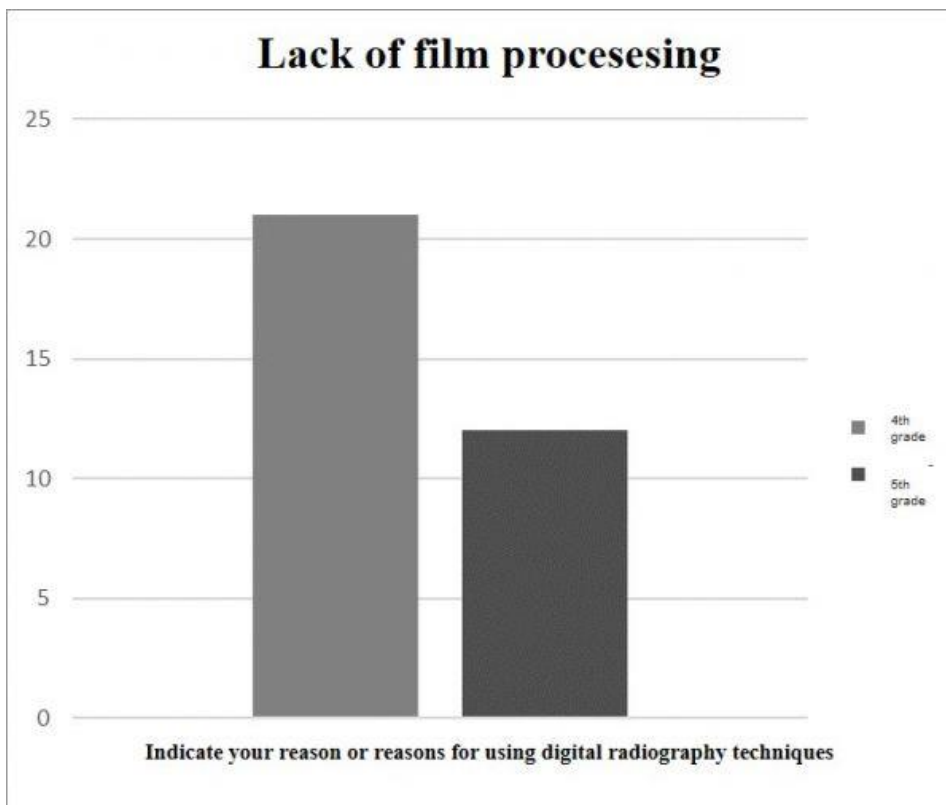


Figure 3. Indicate your reason or reasons for using digital radiography techniques (men)

DISCUSSION

This study used a questionnaire to assess the knowledge level and attitudes of dental students about digital radiography and CBCT. Digital radiography benefits include elimination of the developing process, easy to store images, shorter performance time and facility of electronic storage.^{18,19}

In a study conducted among dentists, the most highly rated results were time saving (87%) and eliminating processing problems.²⁰ Peciuliene et al.¹⁷ reported that dentists who have replied the questionnaire used digital radiography as a diagnostic tool at all times or frequently. Moreover, recently graduated dentists stated that they used digital radiographs more than other colleagues.

The question "Do you think the use of digital technique increases the repetition of film shots?" in the study conducted by Shah and Venkatesh¹⁶ showed that there were no significant differences between the 4th and 5th grades. However, in our study the disagreement was 61.5% in 4th grade students and this rate was found to be 40.2% in 5th grades.

In the study of Shah and Venkatesh¹⁶, the knowledge levels and attitudes of dentistry students about CBCT were evaluated. In their study, the question "To what extent do you intend to use CBCT in routine dental practice in the near future?" portrayed that there was no significant difference between the 4th and 5th grade responders. In our study, while 41% of the 5th grade respondents answered "in all areas of dentistry", this rate was 27% in the fourth grades.

In the same study, the ratio of the 5th grade students who responded "in the doctorate / specialization period" to the question "According to you, in which year of training of dentistry should be taught on CBCT?" was found to be higher with 18.75% compared to the 4th grade students. Similarly, in our study, the ratio of the same response was found to be higher in 5th grades.

Moreover, in our study the percentage of 5th grade students (85.7%) those who agreed with the question "Do you prefer to use CBCT in future professional clinical life?" was higher than the 4th grade students (64.9%). However, Shah and Venkatesh¹⁶ concluded that there were no significant differences between the grades in their study.

The answers "Evaluation of patients with cysts and tumors", implant cases" and "impacted tooth extraction" to the question "Which cases would you prefer to use CBCT in future clinical life?" were found to be higher in the 4th grade students in a study.¹⁶ However, in our study, it was found that the rate was higher in 5th grade students.

CONCLUSION

In conclusion, the present study shows that there is no statistically significant difference between 4th and 5th grade students in terms of digital radiography techniques preferred. Since 5th grade respondents have received more than one year of experience in and learn more about CBCT, because of the high rate of participation in courses and seminars, have been shown to have a more positive approach. In order to increase the level of knowledge of the 4th grades and all other students and to reach more accurate information about CBCT, additional courses can be given

in dental faculties, and at the same time, participation in seminars can be encouraged to increase their level of knowledge.

REFERENCES

1. Gröndahl HG, Huuonen S: Radiographic manifestations of periapical inflammatory lesions. *Endod Topics* 2004; 8: 55-67.
2. Akdeniz BG, Gröndahl HG, Magnusson B: Accuracy of proximal caries depth measurements: comparison between limited cone beam computed tomography, storage phosphor and film radiography. *Caries Res* 2006;40: 202-07.
3. Soğur E, Baksı BG, Gröndahl HG: Imaging of root canal fillings: a comparison of subjective image quality between limited cone-beam CT, storage phosphor and film radiography. *Int Endod J* 2007; 40: 170-85.
4. Soğur E, Baksı BG: İnteraoral dijital görüntüleme sistemleri. *Atatürk Üniversitesi Diş Hek. Fak.Derg* 2011;21: 249-54.
5. Dölekoğlu S, Fişekçioğlu E, İlgüy M, and İlgüy D. The usage of digital radiography and cone beam computed tomography among Turkish dentists *Dentomaxillofac Radiol* 2011;40:379-84.
6. Kumar V: Applications of Cone Beam Computed Tomography (CBCT) in Implant Treatment Planning. *JSM Dent* 2013;1(2): 1008.
7. Sukovic P: Cone beam computed tomography in craniofacial imaging. *Orthod Craniofac Res* 2003; 6:31–36.
8. Scarfe WC, Farman AG, Sukovic P: Clinical Applications of Cone-Beam Computed Tomography in Dental Practice. *J Can Dent Assoc* 2006; 72: 75–80.
9. MacDonald-Jankowski DS, Orpe EC. Some current legal issues that may affect oral and maxillofacial radiology. Part 2: digital monitors and cone-beam computed tomography. *J Can Dent Assoc* 2007; 73:507-11.
10. Valentin J. The 2007 recommendation of the International Commission on Radiological Protection, publication 103. *Ann ICRP* 2007;37:1-332.
11. Carter L, Farman AG, Geist J, Scarfe WC, Angelopoulos C, Nair MK, Hildebolt CF, Tyndall D, Shrout M. American Academy of Oral Maxillofacial Radiology executive opinion statement on performing and interpreting diagnostic cone beam computed tomography. *Oral Surg Oral Med Oral Pathol Oral Radiol Endod* 2008; 106:561-62.
12. Razavi T, Palmer RD, Davies J, Wilson R, Palmer PJ. Accuracy of measuring the cortical bone thickness adjacent to dental implants using cone beam computed tomography. *Clin Oral Implants Res* 2010; 23:718-25.
13. Arai Y, Tammsalo E, Iwai K, Hashimoto K, Shinoda K. 1999;245–48.
14. Mozzo P, Procacci C, Tacconi A, Martini PT, Andreis IA. 1998;1558–64.
15. De Vos W, Casselman J, Swennen GR. 2009;609–25.
16. Shah PH, Venkatesh R. Dental students' knowledge and attitude towards cone-beam computed tomography: An Indian scenario. *Indian J Dent Res* 2016; 27:581-5.
17. Peciuliene V et al. Use of dental radiography among Lithuanian general dentists: *Stomatologija, Baltic Dental and Maxillofacial Journal* 2009;11: 77-82.
18. Davies C, Grange S, Trevor MM. Radiation protection practices and related continuing professional education in dental radiography: a survey of practitioners in the North-east of England. *Radiography* 2005; 11: 255–61.
19. Versteeg CH, Sanderink GCH, van der Stelt PF. Efficacy of digital intra-oral radiography in clinical dentistry. *J Dent* 1997; 25: 215–24.
20. Brian JN, Williamson GF. Digital radiography in dentistry: a survey of Indiana dentists *Dentomaxillofac Radiol* 2007; 36: 18–23.

Mandibular trabeküler kemiğin fraktal boyutu: Yaş, cinsiyet ve ilgi alanı seçiminin önemi nedir?

Melike Güleç(0000-0002-8616-2101)^α, Melek Taşşöker(0000-0003-2062-5713)^α, Sevgi Özcan(0000-0002-2349-9292)^α

Selcuk Dent J, ODMFR 2019 Kongre Kitapçığı Özel Sayısı

Başvuru Tarihi: 16 Aralık 2018
Yayına Kabul Tarihi: 09 Ocak 2019

ÖZ

Mandibular trabeküler kemiğin fraktal boyutu: Yaş, cinsiyet ve ilgi alanı seçiminin önemi nedir?

Amaç: Mandibular trabeküler kemiğin fraktal boyut (FB) değerlerinin yaş, cinsiyet ve ilgi alanı (ROI, Region of Interest) seçimi ile ilişkisinin araştırılmasıdır.

Gereç ve Yöntemler: Kliniğimize ilk muayene amacı ile başvuran sistemik yönden sağlıklı 106 birey (53 kadın ve 53 erkek) çalışmaya dahil edilmiştir. Bireyler 21-25, 26-30, 31-35, 36-40 olmak üzere dört yaş grubuna ayrılmıştır. Mandibulada kondil, angulus ve dişli alveolar kemik bölgelerinden belirlenen sağ-sol toplam altışar ROI üzerinde White ve Rudolph'un yöntemine göre fraktal analiz uygulanmıştır. İstatistiksel analizler SPSS v21.0 (IBM Corp, Armonk, NY, USA) programı kullanılarak yapılmıştır. Normal dağılıma uymadığı test edilen veriler için non-parametrik testler uygulanmış ve $p < 0.05$ düzeyinde anlamlı kabul edilmiştir.

Bulgular: Cinsiyete göre sağ angulus ($p=0.024$) ve sol kondil ($p=0.009$) FB değerleri arasında istatistiksel olarak anlamlı fark bulunmaktadır. Bireylerin yaş gruplarına göre sadece sol kondil FB değerleri istatistiksel olarak anlamlı fark göstermektedir ($p=0.000$). Çenenin aynı tarafından seçilen kondil, angulus ve dişli bölgelerin FB değerleri birbirlerinden anlamlı farklılık gösterirken ($p < 0.05$), sağ-sol FB ölçümlerinde istatistiksel anlamlı fark saptanmamıştır ($p > 0.05$).

Sonuç: Alt çenede kondil ve angulus bölgesinden seçilen bölgelerde FB ölçümleri yaş ve cinsiyete göre değişiklik göstermektedir. Yapılacak çalışmalarda ROI seçerken sağ-sol ayırt etmeksizin mümkün olduğunca dişli alveolar kemik bölgesi tercih edilmelidir.

ANAHTAR KELİMELER

Fraktal boyut, Yaş, Cinsiyet, ROI

ABSTRACT

Fractal dimension of mandibular trabecular bone: What is the importance of age, gender and region of interest selection?

Background: The aim of this study was to investigate the relationship between fractal dimension (FD) values of mandibular trabecular bone and age, gender and region of interest (ROI).

Methods: A total of 106 systemically healthy individuals (53 females and 53 males) were included in the study. The subjects were divided into four age groups: 21-25, 26-30, 31-35, 36-40. Fractal analysis was performed according to White and Rudolph's methods from the total ROI of six left-right chondral, angular and toothed alveolar bone regions on the mandible. Statistical analyzes were performed using SPSS v21.0 (IBM Corp., Armonk, NY, USA) program. Non-parametric tests were applied to the data that were not observed to be normal distribution and $p < 0.05$ was considered significant.

Results: There was a statistically significant difference between right angulus ($p=0.024$) and left condyle ($p=0.009$) FD according to gender. According to age groups, only left condyle FD values were statistically significant ($p=0.000$). The FD values of condyle, angulus and toothed regions selected from the same side of the jaw were significantly different from each other ($p < 0.05$) but, there was no statistically significant difference in right-left FD measurements ($p > 0.05$).

Conclusion: FD measurements in the regions selected from the condyle and angulus region of the lower jaw vary with age and sex. When selecting ROI in the studies to be made as far as possible right-left tooth alveolar bone region should be preferred.

KEYWORDS

Fractal Dimension, Age, Gender, ROI

GİRİŞ

Geometrideki kare, daire, üçgen gibi bilindik ve basit şekillerle tanımlanamayan, farklı ölçeklerden incelendiklerinde kendine benzeme özelliği gösteren karmaşık yapılara 'fraktal' denir. 'Fraktal' kelimesi Latince 'de kırık anlamına gelen 'fractus' sözcüğünden türemiştir.¹ Matematiksel fraktaller farklı ölçeklerde incelendiklerinde birbirlerine benzer özellikler sergileyen izotropik yapılardır. Trabeküler kemik, pulmoner dallanma gösteren akciğerler gibi doğal ve

^α Necmettin Erbakan Üniversitesi, Diş Hekimliği Fakültesi, Ağız, Diş ve Çene Radyolojisi Anabilim Dalı, Konya

biyolojik fraktaller ise anizotropik yapıda olup farklı gözlem şartlarında farklı özellikler sergilerler. Biyolojik fraktaller sınırlı bir ölçekte kendine benzeme özelliği gösterirler.^{2,3}

Fraktal analiz özellikle tıp alanında mevcut hastalığın şiddeti ve ilerleyişi hakkında bilgi edinmede veya potansiyel bir hastalığın teşhisinde kullanılmaktadır. Radyografiler üzerinden tespit edilen fraktal boyutun (FB) trabeküler kemik yoğunluğundaki değişimleri ve kemikteki mineral kaybını yansıttığı belirtilmektedir.³⁻⁷ FB arttıkça incelenen yapının karmaşıklığı artmaktadır. Diş hekimliğinde; alveol kemiğinde meydana gelen erken dönem periodontal değişikliklerin saptanması, osteoporoza bağlı ortaya çıkan patolojilerin tanısı, implant bölgelerine komşu kemik dokunun değerlendirilmesi ve temporomandibular eklem disfonksiyonu bulunan hastalarda hastalığın şiddeti ile trabeküler yapıdaki değişimlerin korelasyonunun incelendiği çok sayıda çalışma yapılmıştır.^{8,9}

Çalışmamızın amacı, mandibular trabeküler kemiğin FB değerlerinin yaş, cinsiyet ve ROI seçimi (İlgi Alanı, Region of Interest) ile ilişkisinin araştırılmasıdır.

GEREÇ VE YÖNTEM

Çalışmada Necmettin Erbakan Üniversitesi Diş Hekimliği Fakültesi Ağız, Diş ve Çene Radyolojisi kliniğine rutin muayene olmak amacıyla başvuru yapan bireylerin 70 kVp, 5 mA ve 15 sn ışınlama parametrelerine göre 2D Veraviewpocs (J MORITA MFG corp, Kyoto, Japan) dijital panoramik röntgen cihazı aracılığı ile elde edilen panoramik radyografları kullanılmış olup çalışmamızın etik ilkelere uygunluğu Necmettin Erbakan Üniversitesi Diş Hekimliği Fakültesi Bilimsel Araştırmalar Değerlendirme Etik Kurulu tarafından onaylanmıştır (Karar No: 2017/12). Çalışma 106 hasta (53 kadın-53 erkek) ile gerçekleştirilmiştir. Bireyler 21-25, 26-30, 31-35, 36-40 olmak üzere dört yaş grubuna ayrılmıştır.

Sistemik olarak sağlıklı, (özellikle kemik metabolizmasını etkileyen paget hastalığı, hiperparatiroidizm, hipoparatiroidizm, osteoporoz, osteomalazi, renal osteodistrofi, osteogenezis imperfekta gibi hastalıkların bulunmaması), 21-40 yaş aralığında, üst veya alt çenede diş eksikliği olmayan (3. molar dişler hariç tutulmuştur), Angle sınıf I okluzyona sahip bireyler çalışmaya dahil edilmiştir. Maksillofasiyal bölgede patolojisi, geçirilmiş ya da geçirilmekte olan ortodontik tedavi hikayesi, bruksizmi, herhangi bir dişinde protetik tedavisi bulunan bireyler araştırmaya dahil edilmemiştir.

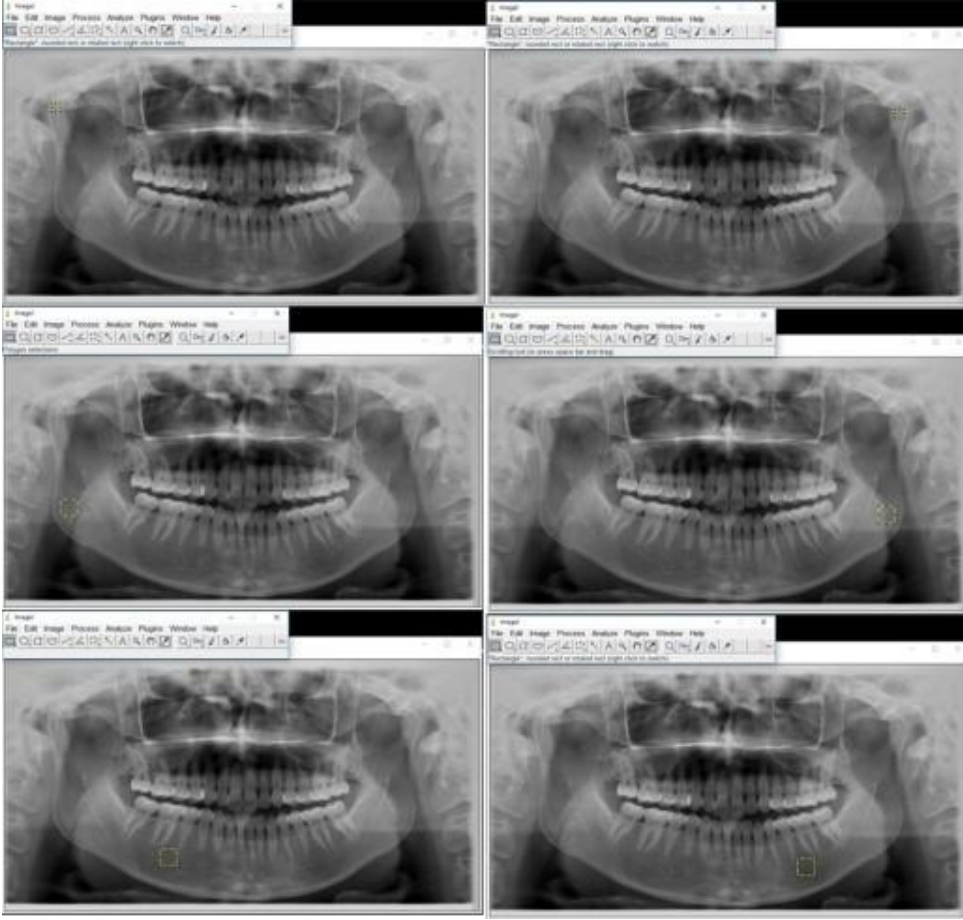
Fraktal analiz için ImageJ v1.52 programı kullanılmıştır. Program internet üzerinden <https://imagej.nih.gov/ij/download.html> adresinden indirilmiştir. Fraktal analiz için bir panoramik radyografi üzerinde üç adet ilgi alanı belirlenmiştir:

1)Sağ-sol kondiler bölgeden 50x50 piksel,


2)Sağ-sol mandibular angulus bölgesinden 100x100 piksel ve

3)Sağ-sol mandibular ikinci premolar ve birinci molar dişlerin apikal bölgeleri arasındaki bölgeden (dişlerin periodonsiyumu ve mandibular kanalın kortikal sınırlarını içermeyecek şekilde) 100x100 piksel boyutlarında toplam

altı adet ROI seçilmiştir (Resim 1). Fraktal analiz işlemleri White ve ark. ⁵ tarafından belirtilen metoda göre yapılmıştır (Resim 2).



Resim 1. Belirtilen ROI'lerin program üzerinde seçilmesi.



Resim 2. A, Bulanıklaştırma; B, Bulanık görüntüyü orijinal görüntüden çıkarma; C, 128 gri tonu ekleme; D, Siyah-beyaz görüntüye çevirme; E, Erode ile gürültünün azaltılması; F, Dilate ile genişletme; G, Renkleri tersine çevirme; H, İskeletsel formata dönü

Her radyograf için belirtilen ROI'lerde yapılan FB ölçümleri iki gözlemci tarafından 14 gün ara ile ikişer kez tekrarlanmıştır. Gözlemci içi ve gözlemciler arası ölçümler arasında istatistiksel fark tespit edilemediğinden

(Cronbach alfa, 0.78-0.95) birinci gözlemcinin ilk ölçümleri esas alınmıştır. İstatistiksel analizler SPSS v21.0 (IBM Corp, Armonk, NY, USA) programı kullanılarak yapılmıştır. Normal dağılıma uymadığı test edilen veriler için non-parametrik testler uygulanmış ve $p < 0.05$ düzeyinde anlamlı kabul edilmiştir.

BULGULAR

Ölçüm yapılan 636 ROI'deki (106x6) ortalama FB değerleri **Tablo 1**'de gösterilmiştir. Cinsiyete göre sağ angulus ($p=0.024$) ve sol kondil ($p=0.009$) FB değerleri arasında istatistiksel olarak anlamlı fark bulunmaktadır. Kadınlarda FB'nin daha düşük olduğu saptanmıştır. Bireylerin yaş ortalaması 26.96 ± 5.67 yıl olup, yaş gruplarına göre sadece sol kondil FB değerleri istatistiksel olarak anlamlı fark göstermektedir ($p=0.000$). 31-35 yaş grubunda kondil bölgesinde FB en yüksek ortalamaya sahipken, 36-40 yaş grubunda en düşüktür.

Tablo 1. Ölçülen bölgelerin FB ortalama ve standart sapma değerleri

ROI	FB	FB
ROI	Sağ	Sol
Kondil	1.42 ± 0.08	1.41 ± 0.08
Angulus	1.45 ± 0.07	1.46 ± 0.06
Dişli	1.38 ± 0.06	1.38 ± 0.07

Çenenin aynı tarafından seçilen kondil, angulus ve dişli bölgelerin FB değerleri birbirlerinden istatistiksel olarak anlamlı farklılık göstermektedir ($p < 0.05$) ve aralarında korelasyon saptanmamıştır (Spearman rho, $r < 0.2$, $p > 0.05$). Kondil, angulus ve dişli bölgelerden yapılan FB ölçümlerinin sağ ve sol tarafta birbirinden istatistiksel olarak anlamlı fark göstermediği tespit edilmiştir ($p > 0.05$).

TARTIŞMA

Araştırmamızda fraktal analiz için dijital panoramik radyografiler kullanılmıştır. Yapılan bir çalışmada periapikal ve panoramik radyografilerden elde edilen FB değerleri karşılaştırıldığında, panoramik radyografilerden elde edilen değerlerin daha düşük olduğu belirtilmiştir. Panoramik radyografilerde periapikal radyografilere göre çözünürlük daha düşük olduğu için sadece kalın trabeküller görüntülenebilmektedir.⁴

FB'un büyük olması kemik mimarisinin daha karmaşık, kemik içindeki boşlukların daha az olduğunu gösterirken, küçük değerdeki FB, kemiğin daha gözenekli bir yapıya sahip olduğunu göstermektedir.^{3,4,10-13} Trabeküler kemik kortikal kemikten daha yüksek metabolik aktiviteye sahip olduğu için kemik yapısında meydana gelen değişikliklerin değerlendirilmesinde daha belirleyici olmaktadır.¹⁴ Çalışmamızda kadınlarda ve ileri yaş grubunda FB değerlerinin daha düşük olması, yaşlanmanın ve cinsiyet farklılığının kemiğin trabeküler yapısını etkilediğini ortaya koymaktadır.

FB'un, ROI seçimine ait parametrelerden, boyut, şekil ve yerleştirildiği bölgeden etkilendiğini bildiren çalışmalar bulunmakla birlikte,¹⁵⁻¹⁷ aksini ortaya koyan araştırmalar da bulunmaktadır.¹⁸ Araştırmamızda sağ ve sol tarafta FB değerleri arasında farklılık gözlenmezken, mandibulada aynı tarafta dişli, angulus ve kondil bölgelerinin FB

değerlerinin birbirlerinden farklı olduğu ve korelasyon göstermediği, yalnızca dişli bölgeden seçilen alanın FB değerlerinin yaş ve cinsiyetten etkilenmediği saptanmıştır. Çalışmaların bulgularındaki farklılık hasta seçim kriterleri ve kullanılan radyografik teknikten kaynaklanabilir.

SONUÇ

Mandibular trabeküler kemiğin FB değerleri kondil ve angulus bölgelerinde yaşlanma ve cinsiyet farklılığından etkilenmektedir. Trabeküler kemikteki değişiklikleri kantitatif olarak sunabilen FB hesabı, mandibulada hastalık tanısı ya da takibi için kullanılacağına seçilecek ROI'nin sağ-sol ayırt etmeksizin mümkün olduğunca dişli alveolar kemik bölgesinde olması tercih edilmelidir.

KAYNAKLAR

1. Geraets WGM, van der Stelt PF. Fractal properties of bone. *Dentomaxillofac Radiol* 2000;29:144-53.
2. Sánchez I, Uzcátegui G. Fractals in dentistry. *J Dent* 2011;39:273-92.
3. Demirbas AK, Ergün S, Güneri P, Aktener BO, Boyacioglu H. Mandibular bone changes in sickle cell anemia: fractal analysis. *Oral Surg Oral Med Oral Pathol Oral Radiol Endod* 2008;106:41-8.
4. Bollen AM, Taguchi A, Hujoel PP, Hollender LG. Fractal dimension on dental radiographs. *Dentomaxillofac Radiol* 2001;30:270-5.
5. White SC, Rudolph DJ. Alterations of the trabecular pattern of the jaws in patients with osteoporosis. *Oral Surg Oral Med Oral Pathol Oral Radiol Endod* 1999;88:628-35.
6. Oliveira ML, Nascimento EF, Cruz AD, Haiter-Neto F, Paula FJA, Watanabe PCA. Relationship between bone mineral density and trabecular bone pattern in postmenopausal osteoporotic Brazilian women. *Clin Oral Investig* 2012;17:1847-53.
7. Ergun S, Saracoğlu A, Guneri P, Ozpınar B. Application of fractal analysis in hyperparathyroidism. *Dentomaxillofac Radiol* 2009;38:281-8.
8. Soğur E, Baksı BG. Imaging systems used for diagnosis of periodontal pathology Part 2: Alternative Imaging Systems and Image Processing Methods. *EÜ Dişhek Fak Derg* 2014;35:10-8.
9. Arsan B, Kose TE, Cene E, Ozcan I. Assessment of the trabecular structure of mandibular condyles in patients with temporomandibular disorders using fractal analysis. *Oral Surg Oral Med Oral Pathol Oral Radiol* 2017;123:382-91.
10. Sanchez-Molina D, Velazquez-Ameijide J, Quintana V, Arregui-Dalmases C, Crandall JR, Subit D ve ark. Fractal dimension and mechanical properties of human cortical bone. *Med Eng Phys* 2013;35:576-82.
11. Smith TG, Lange GD, Marks WB. Fractal methods and results in cellular morphology — dimensions, lacunarity and multifractals. *J Neurosci Methods* 1996;69:123-36.
12. Zeytinoglu M, İlhan B, Dundar N, Boyacioglu H. Fractal analysis for the assessment of trabecular peri-implant alveolar bone using panoramic radiographs. *Clin Oral Investig* 2014;19:519-24.
13. Southard TE, Southard KA, Jakobsen JR, Hillis SL, Najim CA. Fractal dimension in radiographic analysis of alveolar process bone. *Oral Surg Oral Med Oral Pathol Oral Radiol Endod* 1996;82:569-76.
14. Jolley L, Majumdar S, Kapila S. Technical factors in fractal analysis of periapical radiographs. *Dentomaxillofac Radiol* 2006;35:393-7.
15. Baksı BG, Fidler A. Fractal Analysis of Periapical Bone from Lossy Compressed Radiographs: A Comparison of Two Lossy Compression Methods. *J Digit Imaging* 2011;24:993-8.
16. Shrout MK, Farley BA, Patt SM, Potter BJ, Hildebolt CF, Pilgram TK ve ark. The effect of region of interest variations on morphologic operations data and gray-level values extracted from digitized dental radiographs. *Oral Surg Oral Med Oral Pathol Oral Radiol Endod* 1999;88:636-9.
17. Shrout MK, Hildebolt CF, Potter BJ. The effect of varying the region of interest on calculations of fractal index. *Dentomaxillofac Radiol* 1997;26:295-8.
18. Amer ME, Heo M-S, Brooks SL, Benavides E. Anatomical variations of trabecular bone structure in intraoral radiographs using fractal and particles count analyses. *Imaging Sci Dent* 2012;42:5-12.

Periapikal kist ve granülom tanili 12 lezyonun gri skala değerlerinin incelenmesi

Fatma Avcı(0000-0003-0863-0819)^α, Meryem Etöz(0000-0001-7222-0430)^α

Selcuk Dent J, ODMFR 2019 Kongre Kitapçığı Özel Sayısı

Başvuru Tarihi: 24 Ocak 2019
Yayına Kabul Tarihi: 06 Şubat 2019

ÖZ

Periapikal kist ve granülom tanili 12 lezyonun gri skala değerlerinin incelenmesi

Amaç: Konik ışınli bilgisayarlı tomografi (KIBT), düşük radyasyon dozu, kısa görüntüleme süresi, düşük fiyat gibi açılardan bilgisayarlı tomografiye (BT) göre birçok avantajlı olan bir görüntüleme sistemidir. BT taramasında, HU dokunun yoğunluğunu temsil eden görüntüyü göstermek için piksellere ayrılır. KIBT'de ise doku yoğunluğu gri skala ile gösterilir. Bu çalışmanın amacı periapikal kist ve granülom ayırıcı tanısında KIBT'den elde edilen gri skala değerlerinin kullanılabilirliğinin incelenmesidir.

Gereç ve Yöntemler: Sunulan çalışma 18 adet histopatolojik olarak periapikal kist yada granülom tanısı konmuş diş ile retrospektif olarak gerçekleştirildi. 12*8 FOV aralığında alınmış olan KIBT görüntüleri Simplant programına aktararak ortalama gri skala değerleri Dell Precision T1500 WorCStation kullanılarak incelendi ve kaydedildi. İstatistiksel analizler, IBM SPSS Statistics 20.0 programı kullanılarak hesaplandı.

Bulgular: Periapikal kist ve granülom mevcut olan bireyler arasında yaş ve cinsiyet dağılımı açısından anlamlı fark izlenmedi. Cinsiyet ve yaş için istatistiksel anlamlılık düzeyi sırasıyla $p=0.627$ ve $p=0.98$ dir. Periapikal kist ve granülom vakalarının KIBT gri skala değerleri karşılaştırıldı. İki grup arasında tüm karşılaştırma kriterleri için gri skala değerleri açısından anlamlı fark gözlenmedi ($p > 0.05$).

Sonuç: Sonuç olarak çalışmamızda, periapikal kist ve granülom ayırımında KIBT gri skala değerleri karşılaştırılmış olup tüm sonuçlar kistlerde daha düşük olmasına rağmen; bu sonuç istatistiksel olarak anlamlı bulunmamıştır.

ANAHTAR KELİMELE

Gri skala değeri, Konik Işınli Bilgisayarlı Tomografi, Periapikal granülom, Periapikal kist

ABSTRACT

Investigation of gray scale values of 12 lesions diagnosed as periapical cyst and granuloma

Background: Cone Beam Computed Tomography (CBCT) is imaging system that has many advantages over Computed Tomography (CT) from low radiation dose, short imaging time, low price. In the CT scan, HU is divided into pixels to show the image representing the density of the tissue. In CBCT, the tissue density is indicated by a gray scale. The aim of this study is to investigate the availability of gray scale values obtained from CBCT in the differential diagnosis of periapical cyst and granuloma.

Methods: The present study was done with 18 cases diagnosed as periapical cyst or granuloma retrospectively. The CBCT images that had taken with 12*8 FOV range transferred into Simplant program and mean gray values were investigated with Dell Precision T1500 WorCStation and recorded. Statistical analyses were calculated with IBM SPSS Statistics 20.0 program.

Results: There was no statistical significance between patients with periapical cyst and granuloma in terms of age and gender distribution. The statistical significance level for gender and age was $p = 0.627$ and $p = 0.98$, respectively. The CBCT gray scale values of periapical cyst and granuloma cases were compared. There was no statistical significance between these two groups in term of all comparison criterions ($p > 0.05$).

Conclusion: Consequently, in this present study the CBCT gray scale values of periapical cyst and granuloma cases were compared and all results were low in cysts. However, these results were not statistically significant.

KEYWORDS

Gray scale value, Cone Beam Computed Tomography, Periapical granuloma, Periapical cyst

GİRİŞ

Konik ışınli bilgisayarlı tomografi (KIBT), daha düşük hasta radyasyon dozu, kısa görüntüleme süresi ve düşük fiyat gibi özellikleriyle bilgisayarlı tomografiye (BT) göre birçok avantajlı olan bir görüntüleme sistemidir¹. BT taramasında, HU x-ışını zayıflama derecesi ile orantılıdır ve dokunun yoğunluğunu temsil eden görüntü için piksellere ayrılır. KIBT'de ise x-ışını zayıflama derecesi gri skala ile gösterilir (voksel değeri)².

^α Erciyes Üniversitesi Diş Hekimliği Fakültesi, Ağız, Diş ve Çene Radyolojisi Anabilim Dalı, Kayseri

KIBT'nin yüksek yoğunluktaki radyasyon saçılımı ve artefaktları, kemik yoğunluğunun tahmininde KIBT'nin dezavantajları olarak bildirilmişse de çok sayıda çalışma, BT deki HU ile KIBT 'de gri skala arasında doğrusal bir ilişki olduğunu göstermiştir. Bu nedenle araştırmacılar KIBT'deki voksel değerinin kemik yoğunluğunun tahmininde kullanılabileceğini öne sürmüşlerdir^{3,4}.

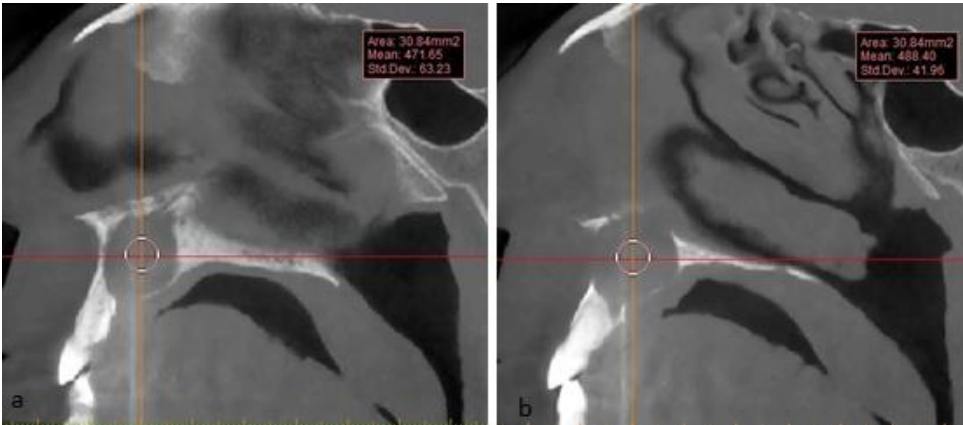
Sunulan çalışmanın amacı histopatolojik olarak apikal kist ya da granulom tanısı konmuş lezyonların KIBT görüntülerinden gri skala değerlerini belirleyip karşılaştırmaktır. Ayrıca lezyonların merkezinde ölçülen minimum ve maksimum gri skala değerleri mandibular kortikal kemik gri skala değerleri ile oranlanarak değişim miktarının hesaplanması da amaçlanmıştır.

GEREÇ VE YÖNTEM

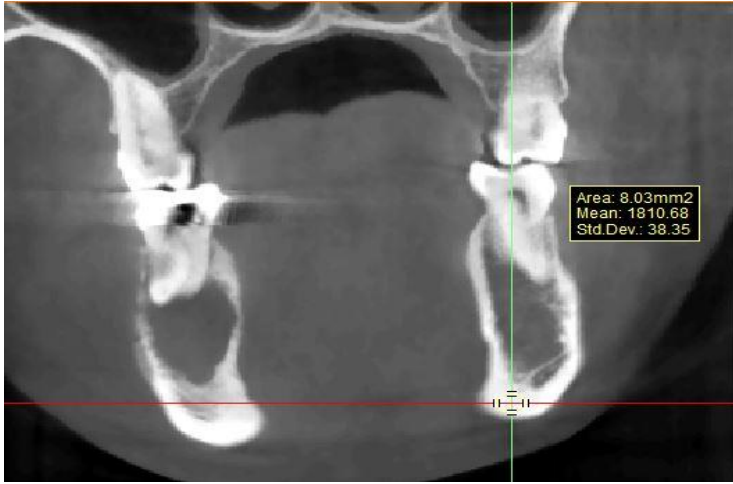Sunulan çalışma, Erciyes Üniversitesi Diş Hekimliği Fakültesi Ağız Diş ve Çene Radyolojisi bölümünde apikal rezeksiyon sonrası 18 adet histopatolojik olarak periapikal kist ya da granulom tanısı konmuş diş ile retrospektif olarak gerçekleştirildi. Araştırmaya dahil edilme kriterleri: 1-Histopatolojik olarak periapikal lezyona kist veya granulom tanısının konmuş olması ve 2-KIBT görüntülerinin 12x8 FOV aralığında alınmış olması olarak belirlendi.

KIBT kayıtlarının tamamı NewTom 5G (Quantitative Radiology, Verona, Italy) cihazı ile alınmıştır. İncelemeler ve ölçümler Simplant yazılımında yapıldı ve kaydedildi.

Bütün KIBT görüntüleri Ağız, Diş ve Çene Radyolojisi uzmanı (ME) ve uzmanlık öğrencisi (FA) tarafından eş zamanlı değerlendirilip kaydedildi. Görüntüler, Dell Precision T1500 WorCStation ve Dell monitor kullanılarak incelendi. Simplant programında lezyonların minimum ve maksimum gri skala değerleri, her üç düzleme göre merkezinden ölçüldü (Resim 1). Mandibular kortikal referans değeri için angulus mandibula bölgesinde ve kortikal kemikte gri skala değeri ölçüldü (Resim 2).



Resim 1. Histopatolojik olarak apikal granulom tanılı vakanın sagittal kesitlerde, lezyon merkezinden gerçekleştirilen minimum (a) ve maksimum (b) gri skala ölçümleri



Resim 2. Koronal kesitte mandibular kortikal kemik gri skala ölçümü

İstatistiksel analizler, IBM SPSS Statistics 20.0 paket program kullanılarak hesaplandı. Normal dağılım gösteren veriler için Kolmogorov Smirnov, cinsiyet dağılımları Chi-square kullanılarak hesaplandı. Diğer verilerin analizi için de student t-testi kullanıldı.

BULGULAR

Çalışmaya dahil edilen bireylerin yaş ve cinsiyet dağılımları ve ortalama değerler **Tablo 1**'de gösterilmiştir. Periapikal kist ve granulom mevcut olan bireyler arasında yaş ve cinsiyet dağılımı açısından anlamlı fark izlenmedi. Cinsiyet ve yaş için istatistiksel anlamlılık düzeyi sırasıyla $p=0.627$ ve $p=0.98$ 'dir.

Periapikal kist ve periapikal granulom vakalarının KIBT gri skala değerleri karşılaştırıldı. Kistler için lezyonların merkezinde yapılan ölçümlerin gri skala değerleri minimum, maksimum ve mandibular kortikal referans için ortalamaları sırasıyla 96.9; 171; 1789.5 bulundu. Granulom tanısı konan 7 vakanın gri skala değerleri minimum, maksimum ve mandibular kortikal referans için ortalamaları sırasıyla 157.2; 271.5; 1816.4 bulundu. İki grup arasında tüm karşılaştırma kriterleri için gri skala değerleri açısından anlamlı fark gözlenmedi (**Tablo 2**).

Tablo 1. Periapikal kist ve periapikal granulom vakalarının cinsiyet ve yaş dağılımları

	Erkek N (%)	Kadın N (%)	Yaş Ort. (Std.dev.)
Kist	8(72.7)	3(27.3)	33.4 (±15.1)
Granulom	4(57.1)	3(42.9)	33.2 (±11.4)
p	0.627	0.627	0.98

N: birey sayısı; $p > 0.05$ istatistiksel fark izlenmedi

Tablo 2. Periapikal kist ve periapikal granulom vakalarının KIBT gri skala değerlerinin karşılaştırması.

KIBT gri skala değeri	Kist			Granulom			p
	N	Ort.	Std. dev	N	Ort.	Std. dev.	
Lezyon Minimum	11	96.9	±83.8	7	157.2	±159.7	.397
Lezyon Maksimum	11	171	±87.8	7	271.5	±137.0	.487
Mandibular kortikal referans	11	1789.5	±131.5	7	1816.4	±12.3	.102
Minimum değerler için değişim miktarı	11	% 94.5	±4.60	7	% 90.9	±12.3	.383
Maksimum değerler için değişim miktarı	11	% 90.4	±4.8	7	% 84.7	±9.6	.115

N: birey sayısı; p > 0. 05 gruplar arası istatistiksel fark izlenmedi.

TARTIŞMA

Apikal kist ve granülom ayırıcı tanısının pre-operatif aşamada yapılabilmesi amacıyla bazı cerrahi olmayan metotların araştırılmasının önü açılmıştır. KIBT kullanımı bu yöntemlerden biridir⁵.

Güncel literatürde KIBT'deki gri skala değerleri ile BT'deki HU arasındaki uyumun araştırıldığı çalışmalarda çelişkili sonuçlar bildirilmiştir. KIBT'deki gri skala değerlerinin BT'deki HU bulguları ile uyumlu olduğunu bildiren çalışmaların yanında^{6,8,9} kemik densitesinin ölçümünde KIBT'nin yetersizliğini destekleyen araştırmalar da mevcuttur^{7,9}. Shokri ve ark⁷. yaptıkları çalışmada medikal bilgisayarlı tomografi (MBT) HU sonuçları ile KIBT gri skala değerlerini karşılaştırmışlardır. Bu çalışmanın sonucunda tüm ölçüm parametrelerinde istatistiksel olarak anlamlı fark bulduklarını bildirmişlerdir. Yine aynı çalışmada FOV boyutunun gri skala değerlerini değiştirdiği de bildirilmiştir. Bizim çalışmamız bu nedenle gri skala ölçümlerinin standardizasyonu amacıyla sadece 12x8 FOV aralığında alınmış apikal lezyonlar ile gerçekleştirilmiştir.

Gri skala bulgularının kist ve tümör ayırımındaki etkinliğinin araştırıldığı bir çalışmada araştırmacılar KIBT gri skala değerlerinin kemik içi lezyonların tanımlanmasında güçlü bir korelasyon gösterdiğini bildirmişler¹⁰. Aynı çalışmada dokuz adet radiküler kistin minimum ve maksimum gri skala değerleri sırasıyla 1132, 1358 olarak bildirilmiştir¹⁰. Bizim çalışmamızda ise 11 adet radiküler kist için hesaplanan minimum ve maksimum gri skala değerleri sırasıyla 96.9 ve 171'dir. Sonuçlar arası bu farklılığın kullanılan KIBT cihazı ve çekim parametreleri gibi birçok nedene bağlı olabileceğini düşünüyoruz.

Sonuç olarak güncel literatür taramasında apikal kist ve granüloma ayırımında KIBT gri skala etkinliğinin araştırıldığı bir çalışmaya rastlanılmamıştır. Sunulan çalışmamızda kist ve granülomlar arasında gri skala değerleri karşılaştırılmış olup tüm değerlerin ortalaması kistlerde granülomlara göre daha düşük ölçülmüş ancak bu sonuç istatistiksel olarak anlamlı bulunmamıştır. Bunun nedeninin veri sayılarının düşük olmasından kaynaklanabileceğini düşünüyoruz. Daha yüksek veri sayılı benzer çalışmalar ile gri skala değerlerinin periapikal kist ve granulom ayırımındaki etkinliğinin araştırılmasının anlamlı olduğunu düşünüyoruz.

KAYNAKLAR

1. White SC, Pharoah MJ. Oral radiology-E-Book: Principles and interpretation: Elsevier Health Sciences; 6th ed. St Louis: Mosby; 2009. p. 235-6.
2. Valiyaparambil JV, Yamany I, Ortiz D, Shafer DM, Pendrys D, Freilich M, et al. Bone quality evaluation: comparison of cone beam computed tomography and subjective surgical assessment. *International Journal of Oral & Maxillofacial Implants*. 2012;27:1271-77.
3. Eskandarloo A, Mirshekari A, Poorolajal J, Mohammadi Z, Shokri A. Comparison of cone-beam computed tomography with intraoral photostimulable phosphor imaging plate for diagnosis of endodontic complications: a simulation study. *Oral surgery, oral medicine, oral pathology and oral radiology*. 2012;114:54-61.
4. Shokri A, Khajeh S, Khavid A. Evaluation of the accuracy of linear measurements on lateral cephalograms obtained from cone-beam computed tomography scans with digital lateral cephalometric radiography: an in vitro study. *Journal of Craniofacial Surgery*. 2014;25:1710-3.
5. Rosenberg PA, Frisbie J, Lee J, Lee K, Frommer H, Kottal S, et al. Evaluation of pathologists (histopathology) and radiologists (cone beam computed tomography) differentiating radicular cysts from granulomas. *Journal of endodontics*. 2010;36:423-8.
6. Mah P, Reeves T, McDavid W. Deriving Hounsfield units using grey levels in cone beam computed tomography. *Dentomaxillofacial Radiology*. 2010;39:323-35.
7. Shokri A, Ramezani L, Bidgoli M, Akbarzadeh M, Ghazikhanlu-Sani K, Fallahi-Sichani H. Effect of field-of-view size on gray values derived from cone-beam computed tomography compared with the Hounsfield unit values from multidetector computed tomography scans. *Imaging science in dentistry*. 2018;48:31-9.
8. Razi T, Niknami M, Ghazani FA. Relationship between Hounsfield unit in CT scan and gray scale in CBCT. *Journal of dental research, dental clinics, dental prospects*. 2014;8:107-10
9. Cassetta M, Stefanelli L, Di Carlo S, Pompa G, Barbato E. The accuracy of CBCT in measuring jaws bone density. *Eur Rev Med Pharmacol Sci*. 2012;16:1425-9.
10. Nasim A, Mohan RPS, Nagaraju K, Malik SS, Goel S, Gupta S. Application of cone beam computed tomography gray scale values in the diagnosis of cysts and tumors. *Journal of Indian Academy of Oral Medicine and Radiology*. 2018;30:4-9.

Konka bulloza tiplerinin maksiller sinüs patolojileri ile ilişkisi

Firdevs Aşantoğrul(0000-0002-0625-1359)^α, Emin Murat Canger(0000-0002-4988-4500)^α,
Aykağan Coşgunarlan_(0000-0002-0798-9355)^α, Hatice Cansu Kış (0000-0003-4956-7537)^α

Selcuk Dent J, ODMFR 2019 Kongre Kitapçığı Özel Sayısı

Başvuru Tarihi: 14 Aralık 2018
Yayına Kabul Tarihi: 10 Ocak 2019

ÖZ

Konka bulloza tiplerinin maksiller sinüs patolojileri ile ilişkisi

Amaç: Bu çalışmanın amacı, konka bulloza (KB) olarak da bilinen orta konka pnömatizasyonunun tipleri ve görülme sıklığının belirlenmesi ve bunların maksiller sinüs mukozası patolojileri üzerine olası etkilerinin değerlendirilmesidir.

Gereç ve Yöntemler: Erciyes Üniversitesi Diş Hekimliği Fakültesi, Ağız, Diş ve Çene Radyolojisi Anabilim Dalına konik ışınli bilgisayarlı tomografisi (KİBT) ile paranazal sinüs değerlendirilmesi amacıyla başvuran 75 hastanın görüntüleri retrospektif olarak incelendi. Orta konka pnömatizasyonları; lameller, bülböz ve ekstensif olarak sınıflandırılarak, her bir konka bulloza tipi ile maksiller sinüs hastalığı arasında ilişki olup olmadığı araştırıldı. Maksiller sinüs tutulumu, maksiller sinüs ostiumu (MSO) tıkanıklığı ve maksiller sinüste mukozal kalınlaşma (MSMK) varlığı araştırılarak değerlendirildi.

Bulgular: Toplam KB sayısı 76 idi. 30 (%40) hastada bilateral KB, 16 (% 21.3) hastada unilateral KB vardı. KB'ların 29'u (% 38.1) lameller tipte, 27'si (% 35.5) bülböz tipte ve 20'si (% 26.3) ekstensif tipteydi. Lameller tip 29 KB'nin 5'inde (% 17.2) MSO tıkanıklığı; 18'inde (%62) MSMK bulundu. Bülböz tip 27 KB'nin 7'sinde (% 25.9) MSO tıkanıklığı; 15'inde (%55,5) MSMK tespit edildi. Ekstensif tip 20 KB'nin ise 3'ünde (%15) MSO tıkanıklığı; 12'sinde (%60) MSMK vardı. Bilateral KB'si olan 30 hastanın 2'sinde (% 6.6) sağ MSO tıkanıklığı, 2'sinde (% 6.6) sol MSO tıkanıklığı saptanırken 16'sında (% 53.3) ise MSMK belirlendi.

Sonuç: Farklı KB tipleri ve tek taraflı veya çift taraflı olması ile ostium tıkanıklığı ve mukozal kalınlaşma gibi maksiller sinüs hastalıkları arasında istatistiksel anlamlı bir ilişki saptanamadı.

ANAHTAR KELİMELELER

Konka bulloza, orta konka pnömatizasyonu, sinüzit

ABSTRACT

The relationship between types of concha bullosa and maxillary sinus pathologies

Background: The aim of this study is to determine the types and incidence of middle concha pneumatization, also known as concha bullosa (CB), and to evaluate their potential effects on maxillary sinus mucosa pathologies.

Methods: The images of 75 patients were retrospectively reviewed. The middle concha pneumatizations were classified as lamellar, bulbous and extensive and, the relationship between each concha bullosa type and maxillary sinus disease was investigated. Maxillary sinus involvement was evaluated by examining the presence of maxillary sinus ostium (MSO) obstruction and mucosal thickening (MTMS) in the maxillary sinus.

Results: The number of all the CB was 76. We detected bilateral CB in 30 patients (40%) and unilateral CB in 16 patients (21.3%). The incidence of lamellar, bulbous and extensive CB types was 29 (38.1%), 27 (35.5%) and 20 (26.3%), respectively. 5 (17.2%) of the 29 lamellar CB had MSO obstruction, while 18 (62%) of the 29 lamellar CB had MTMS. 7 (25.9%) of the 27 bulbous CB had MSO obstruction, while 15 (62%) of the 27 bulbous CB had MTMS. 3 (15%) of the 20 extensive CB had MSO obstruction, while 12 (60%) of the 20 extensive CB had MTMS. 2 (6.6%) of the 30 bilateral CB had MSO obstruction in the right side and 16 (53.3%) of the 30 bilateral CB had MTMS.

Conclusion: There was no statistically significant relationship between different CB types and unilateral/bilateral CB and maxillary sinus diseases such as MSO obstruction and MTMS.

KEYWORDS

Concha bullosa, pneumatization of the middle turbinate, sinusitis

GİRİŞ

Sinonazal bölgede oldukça kompleks ve değişken yapılar görülmektedir ve bu bölgede birçok anatomik varyasyon bulunmaktadır. Konka bulloza (KB) en sık görülen sinonasal anatomik varyasyonlardandır. Konka bulloza normalde içinde hava içermeyen orta konkanın, pnömatize olmasıdır. Üst ve alt konkaların da pnömatize olması mümkün olmakla birlikte, çok nadir olarak görülür. Bu sebeple konka bulloza terimi sıklıkla orta konkanın pnömatizasyonu

^α Erciyes Üniversitesi Diş Hekimliği Fakültesi, Ağız, Diş ve Çene Radyolojisi Anabilim Dalı, Kayseri

için kullanılmaktadır.¹ Orta konkanın pnömatize olmasının sebebi tam olarak bilinmemektedir. Konka bullozanın 3 tipi tanımlanmıştır.²

Ekstensif tip: Konkanın lameller ve bülböz parçasının her ikisinde yer alan pnömatizasyon.

Lameller tip: Konkanın sadece lameller parçasında yer alan pnömatizasyon.

Bülböz tip: Konkanın sadece bülböz parçasında yer alan pnömatizasyon.

Konka bulloza prevalansı; ekstensif tip için %16-34, bülböz tip için %21-31, lameller tip için ise % 45-46 olarak rapor edilmiştir.³ Sinonazal yapıların anatomik varyasyonları, kronik ve reküren sinüzitlerin etiolojisinden de sorumlu tutulmaktadır.³ Septal deviasyon ve konka bulloza, nazal pasajı tıkayarak veya bası yaparak baş ağrısına yol açabilirler. Bunların tedavisi sıklıkla cerrahi prosedürlerle olmaktadır. Konka bulloza sıklıkla osteomeatal kompleks patolojileriyle beraberdir. Çok geniş KB'ler unsinat proçese bası yapıp infundubulumu tıkayabilirler. Bu da etmoid ve maksiller sinüs hastalıkları için büyük bir risk faktörüdür.⁴ Burun tıkanıklığı, baş ağrısı, koku almada azalma gibi kronik sinüzit şikayetlerinin nedeni araştırılırken akılda bulundurulması gereken patolojilerden biri de konka bulloza olmalıdır.⁵ Endoskopik cerrahi planlanan hastalarda olası komplikasyonların önüne geçebilmek için varyasyonların önceden tespiti önem taşımaktadır.

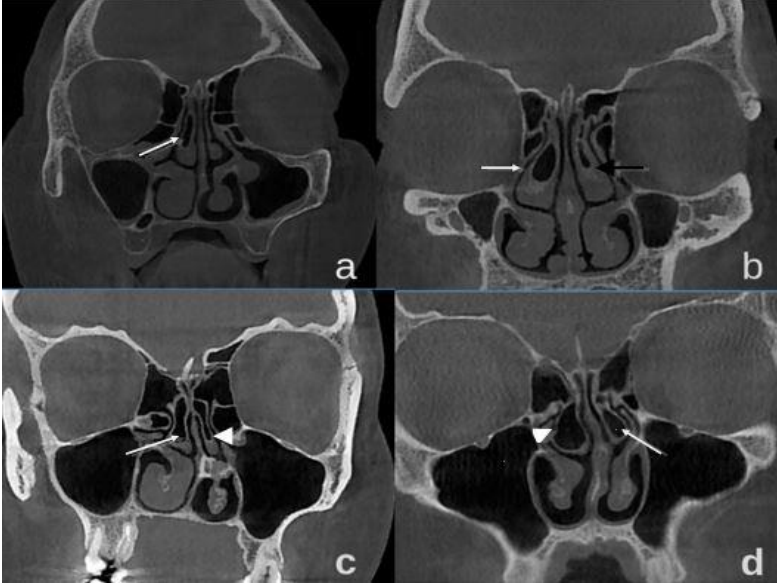GEREÇ VE YÖNTEM

Erciyes Üniversitesi Diş Hekimliği Fakültesi, Ağız, Diş ve Çene Radyolojisi Anabilim Dalına başvuran ve paranazal sinüs konik ışınli bilgisayarlı tomografisi (KIBT) çekilen 75 hastanın görüntüleri retrospektif olarak incelendi. Sinonazal polipozis, benign veya malign tümörü olan hastalar, geçirilmiş burun ve sinüs cerrahisi ve travma öyküsü olan hastalar, konjenital anomalisi olan hastalar çalışma dışında tutuldu. Orta konka pnömatizasyonları; lameller, bülböz ve ekstensif olarak sınıflandırılarak, her bir konka bulloza tipi ile maksiller sinüs hastalığı arasında ilişki olup olmadığı araştırıldı. Maksiller sinüs tutulumu, maksiller sinüs ostiumu (MSO) tıkanıklığı ve maksiller sinüste mukozal kalınlaşma (MSMK) varlığı araştırılarak değerlendirildi Tüm değerlendirmeler KIBT cihazı (NewTom 5G, FP, Quantitative Radiology, Verona, Italy) ile yapıldı. KIBT görüntüleri 0.25 mm voksel boyutu ve 18x16 mm FOV boyutu kullanılarak elde edildi. Nazal kavite ve maksiller sinüsün değerlendirilmesinde aksiyal, koronal ve sagittal kesitleri içeren multiplanar reformat (MPR) görüntüleri kullanıldı. Dijital görüntüler 19 bit, 32 bit ve 16 bit (65636 grey tones) 1280x1024 piksel dansiteye sahip NNT (NNT software, Version 3.0; NewTom; Italy) bilgisayar yazılım programı kullanılarak, monitor (Dell, E190S, China) üzerinden incelendi. İstatistiksel analizler için IBM SPSS Statistics v 22.0 yazılımı kullanıldı.

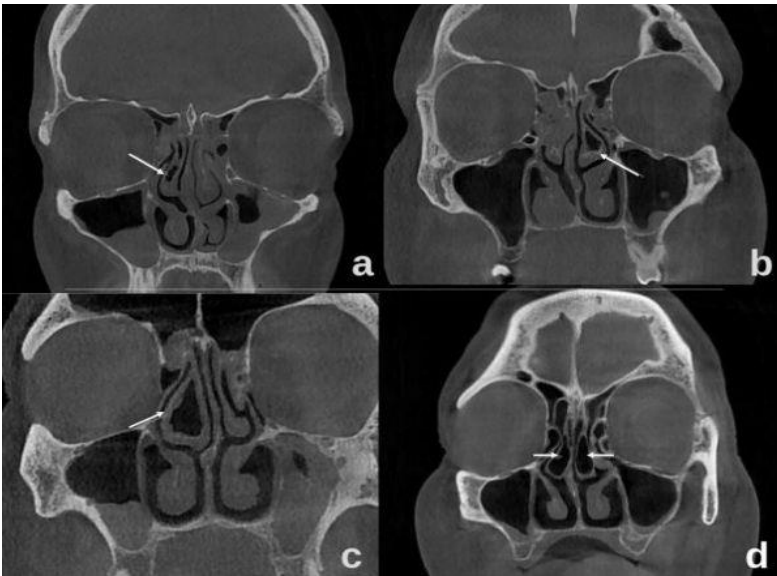
BULGULAR

Çalışmaya katılan 75 hastanın 27'si (% 36) kadın, 48'i (% 64) erkekti. Ortalama yaş 42.7 (yaş aralığı 17-85), toplam KB sayısı 76 idi. 30 (%40) hastada bilateral, 7'si (% 9.3) sağda 9'u (% 12) solda olmak üzere 16 hastada da unilateral KB varlığı saptandı. 29 (% 38.6) hastada ise KB varlığı izlenmedi. KB sayısı solda 39 (% 51.4), sağda 37 (%48.6) idi. KB'lerin 29'u (% 38.1) lameller tipte, 27'si (% 35.5) bülböz tipte ve 20'si (% 26.3) ekstensif tipteydi (**Resim 1**). Lameller KB'lerin 11'i (37.9) sağda, 18'i (% 62.1) solda; bülböz KB'lerin 14'ü (%51.8) sağda, 13'ü (%48.2) solda ve ekstensif

KB'lerin 12'si (% 60) sağda, 8'i (% 40) solda tespit edildi (Tablo 1). Maksiller sinüs tutulumu araştırılmasında 7'si sağda, 8'i solda, 5'i her iki tarafta toplam 15 hastada MSO tıkanıklığı saptandı. 6'sı sağda, 11'i solda, 28'i her iki tarafta olmak üzere 45 hastada maksiller sinüste mukozal kalınlaşma belirlendi (Resim 2). Lameller tip 29 KB'nin 5'inde (% 17.2) MSO tıkanıklığı; 18'inde (% 62) MSMK gözlemlenirken bülböz tip 27 KB'nin 7'sinde (%25.9) MSO tıkanıklığı; 15'inde (% 55,5) MSMK vardı. Ekstensif tip 20 KB'nin ise 3'ünde (%15) MSO tıkanıklığı; 12'sinde (% 60) MSMK saptandı (Tablo 2). Bilateral KB'si olan 30 hastanın 2'sinde (% 6.6) sağ MSO tıkanıklığı, 2'sinde (%6.6) sol MSO tıkanıklığı saptanırken 16'sında (%53.3) ise MSMK belirlendi (Tablo 3).



Resim 1. KB tiplerinin görüldüğü koronal KIBT kesitleri. a: Sağda lameller KB (beyaz ok); b:Sağda bülböz (beyaz ok) , solda lameller KB (siyah ok); c: Sağda ekstensif (beyaz ok), solda lameller KB (ok başı); d: sağda ekstensif (ok başı), solda bülböz KB



Resim 2. a. Bilateral MSMK ve MSO tıkanıklığı ile sağda lameller KB (beyaz ok); b:sol maksiller sinüste mukozal kalınlaşma ve ostium tıkanıklığı ile birlikte solda bülböz KB (beyaz ok); c:sağda ekstensif KB (beyaz ok) ve bilateral

MSMK; d:Bilateral KB(oklar)

Tablo 1. Konka Bulloza tiplerinin dağılımları

	Sağ N(%)	Sol N(%)	Toplam N(%)
Lamellar	11 (14.6)	18 (24)	29 (38.2)
Bülböz	14 (18.6)	13 (17.3)	27 (35.5)
Ekstensif	12 (16)	8 (10.6)	20 (26.3)
Toplam	37 (49.2)	39 (51.9)	76 (100)

Tablo 2. Konka Bulloza tiplerinin maksiller sinüs patolojileri ile ilişkisi

		MSO tıkanıklığı				Maksiller sinüs mukozal kalınlaşma				
		Sağ		Sol						
		Var	Yok	Var	Yok	Sağ	Sol	Bilateral	Yok	
Lamellar	N(%)	Sağ	1(9)	10(91)	2(18.1)	9(81.9)	0(0)	2(18.1)	5(45.5)	4(36.4)
		Sol	1(5.5)	17(94.5)	1(5.5)	17(94.5)	2(11.1)	3(16.7)	6(33.3)	7(38.9)
Bülböz	N(%)	Sağ	3(21.4)	11(78.6)	2(14.3)	12(85.7)	1(7.1)	2(14.3)	4(28.6)	7(50)
		Sol	1(7.7)	12(92.3)	1(7.7)	12(92.3)	2(15.5)	3(23.0)	3(23.0)	5(38.5)
Ekstensif	N(%)	Sağ	0(0)	12(100)	1(8.3)	11(91.7)	1(8.3)	1(8.3)	6(50.0)	4(33.3)
		Sol	1(12.5)	7(87.5)	1(12.5)	7(87.5)	0(0)	0(0)	4(50.0)	4(50.0)
Toplam	N(%)	7(9.3)	69(90.6)	8(10.5)	68(89.5)	6(7.8)	11(14.4)	28(36.8)	31(40.7)	

N: Hasta sayısı , MSO: maksiller sinüs ostiumu

Tablo 3. Bilateral konka bullozanın sinüs patolojileri ile ilişkisi

		Maksiller sinüs mukozal kalınlaşma				MSOTsağ		MSOTsol	
		Sağ	Sol	Bilateral	Yok	Var	Yok	Var	Yok
Bilateral KB	N(%)	2(6.7)	4(13.3)	10(33.3)	14(46.7)	2(6.7)	28(93.3)	2(6.7)	28(93.3)
Unilateral sağ KB	N(%)	0(0)	1(14.3)	5(71.4)	1(14.3)	2(28.6)	5(71.4)	3(42.8)	4(57.2)
Unilateral sol KB	N(%)	2(22.2)	2(22.2)	3(33.3)	2(22.2)	1(11.1)	8(88.8)	1(11.1)	8(88.8)
KB yok	N(%)	4(13.8)	5(17.2)	5(17.2)	15(51.7)	2(6.9)	27(93.1)	3(10.3)	26(86.7)
Toplam	N(%)	8(10.6)	12(16)	23(30.6)	32(42.6)	7(9.3)	68(90.6)	9(12)	66(88)

KB: konka bulloza, MSOT: maksiller sinüs ostiumu tıkanıklığı

TARTIŞMA

Paranasal sinüs bölgesinde anatomik varyasyonlar enfeksiyona yatkınlık oluşturur ve bazı hastalarda fokal semptomlara neden olurlar. KB, normal hava akımını ve mukus drenaj yollarını değiştirerek orta meatus içindeki mukozanın ödemli hale gelmesine ve bunun sonucunda da osteomeatal kompleksin obstrüksiyonuna yol açmaktadır. Bu obstrüksiyona bağlı olarak maksiller sinüs hastalıkları oluşmaktadır.^{6,7} Literatürde anatomik varyasyonlar ile sinüzit arasındaki ilişki hakkında farklı görüşler bulunmaktadır. Bunun sebebi varyasyon değerlendirme kriterlerinin ve hasta gruplarının birbirinden farklı olmasıdır. Zirek ve ark.nın yaptıkları çalışmada orta konkanın hem lameller hem de büllöz pnömatize tipleri konka bulloza (KB) kabul edilerek % 39.2 oranında saptanmış olup, sinüzit için predispozan bir faktör olarak değerlendirilmemiştir.⁸ Konka bullozanın burun lateral duvarına bası yaparak ön etmoid hücrelerin ve maksiller sinüsün havalanma ve drenajını bozabileceğini, bu şekilde kronik sinüzite sebep olabileceğini belirten Dadaş ve ark.⁹, orta konkanın her çeşit havalanmasını konka bulloza olarak kabul ederek sıklığını % 14 oranında bulmuşlar ve bir hasta dışında hepsinde ön etmoidlerin kapalı olduğunu saptamışlardır. Daşar ve ark.¹⁰ yaptıkları çalışmada konkadaki pnömatizasyon seviyesi arttıkça hastalık belirtilerinin şiddetinin de artacağını, büllöz ve ekstensif tiplerde orta meatusa ödemlerin olacağını, normal hava akışını engelleyerek ve mukus drenaj yollarını değiştirerek hastalık eğilimi yaratabileceğini belirtmişlerdir. Öte yandan, lameller tipte hiçbir semptom görülmediğini ifade etmişlerdir.^{10,11} Yaptıkları çalışmada, genel KB sıklığını % 67.5; lameller, büllöz ve ekstensif KB sıklıklarını da sırasıyla % 47.7, % 12.5 ve % 39.5 olarak bulmuşlardır. KB'li olguların % 54.4'ünde sinonasal mukoza hastalığı saptamışlar, KB ile sinonasal mukozal hastalık arasında anlamlı bir ilişki bulamamışlardır.

Literatürde unilateral ve bilateral KB'nin aynı oranda görüldüğünü bildiren çalışmaların¹² yanında, bilateral KB'nin daha fazla görüldüğüne dair çeşitli yayınlar da mevcuttur.¹³ KB tek ya da çift taraflı görülme sıklığı sırasıyla % 16-68.5 ve % 31.5-43 olarak bildirilmiştir.¹⁴ Uygur ve ark. KB'yi % 60 oranında iki taraflı bulmuşlardır. Zinreich ve ark. ise kronik sinüzit olan ve daha önce nazal veya sinüs cerrahisi geçirmemiş hastalarda BT ile %34 oranında (% 45 çift, % 55 tek taraflı) konka bulloza saptamışlardır.⁴ Kronik sinüzitlilerde KB sıklığını Calhoun ve ark. % 29, Lloyd ve ark. % 24, Stoney ve ark. % 30, Levine % 33 olarak bulmuşlardır. Aydın ve ark. semptomatik grupta KB oranını % 30, kontrol grubunda % 40 olarak bulmuşlar; sinüs hastalığı ile KB arasında doğrudan bir bağlantı kuramamışlardır. Ünlü ve ark. KB'nin paranasal sinüslerde önemli ölçüde mukozal değişikliğe neden olmadığını vurgulamışlardır. Aktaş ve ark. lameller KB'lerin % 24'ünde, ekstensif KB'lerin % 75'inde sinüzite rastlamışlar ve sinüzit açısından tek taraflı ve iki taraflı KB'ler arasında anlamlı fark bulamamışlardır.⁴ Stallman ve ark. sinüzit şikayeti ile başvuran ve bilgisayarlı tomografi (BT) ile tetkikleri yapılan 1095 olgu arasında; konka bullozası olan olgularda paranasal sinüs yangısal hastalığı görülme oranını %73, konka bullozası olmayan olgularda ise % 78 olarak saptamışlar, ancak konka bullozası olanlarla olmayanlar arasında sinüzit gelişimi açısından anlamlı bir fark olmadığını bildirmişlerdir.⁵ San ve ark.¹⁵ 75 hastadan oluşan çalışmalarında lameller KB'yi % 50.4, büllöz KB'yi % 17.9, ekstensif KB'yi % 31.7 olarak bulmuşlardır. Lamellar tip KBde 32 hastada maksiller sinüs patolojisi, büllöz tip KBde 10 hastada maksiller sinüs patolojisi, ekstensif tip KBde ise 18 hastada maksiller sinüs patolojisi saptamışlardır. 31 hastada (% 41.4) unilateral KB ve 44 hastada (% 58.6) bilateral KB saptanmış olup unilateral KBde 18 hastada sinüs patolojisi, bilateral KBde 33 hastada sinüs patolojisi görülmüştür. 24 hastada ise sinüs patolojisi saptanmamıştır. KB bilateral olduğunda sinüs patoloji varlığı ile ilişkisi anlamlı bulunmuştur.

Çalışmamızda 75 hastanın % 61.3'ünde KB saptanmış olup; bunların % 38.1'i lameller tip, %35.5'i bülböz tip ve % 26.3'ü ekstensif tiptir. Tek taraflı KB görülme sıklığı % 34.8, çift taraflı görülme sıklığı ise % 65.2' dir. Sonuç olarak farklı KB tipleri ve tek taraflı veya çift taraflı olması ile ostium tıkanıklığı ve mukozal kalınlaşma gibi maksiller sinüs hastalıkları arasında istatistiksel anlamlı bir ilişki saptanamamıştır.

KAYNAKLAR

1. Pittore B, Al Safi W, Jarvis S. Concha bullosa of the inferior turbinate: an unusual cause of nasal obstruction. *Acta Otorhinolaryngologica Italica*. 2011;31(1):47.
2. Hatipoglu HG, Cetin MA, Yüksel E. Concha bullosa types: their relationship with sinusitis, ostiomeatal and frontal recess disease. *Diagnostic and Interventional Radiology*. 2005;11(3):145.
3. Mısırlıoğlu M, Nalçacı R, Adışen MZ, Yardımcı SY. Paranasal sinüs anatomik yapıları ve varyasyonlarının dental volumetrik tomografi ile incelenmesi.
4. Paksoy M, Şanlı A, Evren C, Tülin Kayhan Ft BZ, Aydın S, Hardal Ü. Konka bullozanın nazal patolojilerdeki rolü. *Kulak Burun Bogaz Ihtis Derg*. 2008;18(4):238-41.
5. Dalgıç A, Kandoğan T. Kronik sinüzit hastalarında septum deviasyonu ve konka bülloza birlikteliği.
6. Arslan H, Aydınlioğlu A, Bozkurt M, Egeli E. Anatomic variations of the paranasal sinuses: CT examination for endoscopic sinus surgery. *Auris Nasus Larynx*. 1999;26(1):39
7. San T, Erdoğan B, Taşel B. Konka bülloza tipleri ile sinonazal patolojiler arasındaki ilişki. *Medeniyet Medical Journal*.28(3):132-5.
8. Zirek A, Beklen H, Budak RO, Güler OK, Yardımcı AC, Bozkuş F. Paranasal sinüslerde anatomik varyasyonların sıklığı ve enflamatuvar sinüs hastalıklarına etkisi. *Harran Üniversitesi Tıp Fakültesi Dergisi*. 2016;13(3):215-22.
9. Dadaş B, Kepekçi AH, Sanisoğlu O, Han T. Sinüzite predispozisyon oluşturan anatomik varyasyonların incelenmesi. 1997.
10. Daşar U, Gokçe E. Evaluation of variations in sinonasal region with computed tomography. *World J Radiol*. 2016;8(1):98-108.
11. Al-Qudah M. The relationship between anatomical variations of the sino-nasal region and chronic sinusitis extension in children. *International journal of pediatric otorhinolaryngology*. 2008;72(6):817-21.
12. Clark ST, Babin RW, Salazar J. The incidence of concha bullosa and its relationship to chronic sinonasal disease. *American journal of rhinology*. 1989;3(1):11-2.
13. Kennedy DW, Zinreich SJ. The functional endoscopic approach to inflammatory sinus disease: current perspectives and technique modifications. *American Journal of Rhinology*. 1988;2(3):89-96.
14. Karazincir S, Okuyucu S, Balcı A, Akoğlu E, Dağlı S, Eğilmez E, editors. Konka bulloza septal deviasyon ilişkisi. *KBB-Forum*; 2007.
15. San T, Erdogan B, Taşel B. The relationship between types of concha bullosa and sinonasal pathologies. *The Medical Journal of Goztepe Training and Research Hospital*. 2014;28(3):132-5.

Nazal septum deviasyonu ve konka bulloza ilişkisinin konik ışınli bilgisayarli tomografi ile değerlendirilmesi

Aslıhan Akbulut(0000-0001-7931-4464)^α, Oğuzhan Demirel(0000-0002-4756-6496)^α

Selcuk Dent J, ODMFR 2019 Kongre Kitapçığı Özel Sayısı

Başvuru Tarihi: 22 Ocak 2019
Yayına Kabul Tarihi: 05 Şubat 2019

ÖZ

Nazal septum deviasyonu ve konka bulloza ilişkisinin konik ışınli bilgisayarli tomografi ile değerlendirilmesi

Amaç: Çalışmada rastgele seçilmiş 100 hastadan alınmış konik ışınli bilgisayarli tomografi (KIBT) görüntülerinde, nazal septum deviasyonu (NSD) ile konka bulloza (KB) arasındaki ve bu anomalilerin maksiller sinüs patolojilerinin varlığı ile ilişkisinin değerlendirilmesi amaçlanmıştır.

Gereç ve Yöntemler: Çalışmaya diş hekimliği fakültesi uygulama ve araştırma hastanesi arşivinde bulunan, rastgele seçilmiş 100 hastaya ait KIBT görüntüleri dahil edildi. Görüntüler üzerinde KB varlığı ve tipi, NSD varlığı ve miktarı ile maksiller sinüslerdeki mukozal değişiklikler değerlendirildi. İstatistiksel olarak bu anomalilerin birbirleriyle ve maksiller sinüslerde gözlenen mukozal değişikliklerle ilişkisi incelendi.

Bulgular: NSD değerlendirilen hastaların % 66'sında, KB ise % 72'sinde gözlemlendi. Maksiller sinüs patolojileri değerlendirilen hastaların % 49'unda mevcuttu. KB tipleri arasında en sık lameller tip KB izlendi. NSD ve KB arasında istatistiksel olarak anlamlı ilişki tespit edildi ve bu anomalilerin maksiller sinüslerde gözlenen patolojilerle ilişkili olduğu gözlemlendi. NSD miktarı ile KB varlığı arasında ve NSD miktarı ile sinüs patolojileri arasında pozitif korelasyon saptandı.

Sonuç: NSD ve KB oldukça sık karşılaşılan sinonazal anomaliler olup, birbirleriyle ilişkilidir. Bu anomalilerin maksiller sinüslerde gelişen mukozal değişikliklerle ilişkisi vardır. NSD miktarı arttıkça, KB ve maksiller sinüslerde patolojik değişim görülme oranı artmaktadır.

ANAHTAR KELİMELE

Konik Işınli Bilgisayarlı Tomografi, Konka Bulloza, Nazal Septum Deviasyonu

ABSTRACT

Evaluation of relationship between nasal septum deviation and concha bullosa using cone beam computed tomography

Background: The aim of this study was to evaluate the relationship between nasal septum deviation (NSD) and concha bullosa (CB) and to assess their relationship between maxillary sinus pathologies, using cone beam computed tomography (CBCT) scans of one hundred randomly selected patients.

Methods: Study included CBCT scans of randomly selected one hundred patients from the archives of dental faculty hospital. Presence and type of CB, presence and amount of NSD and mucosal changes in maxillary sinuses were recorded. Statistically relationship between CB and NSD, and relationship between these anomalies and maxillary sinus pathologies are evaluated.

Results: Seventy two percent of evaluated patients and 66 % of evaluated patients showed CB and NSD, respectively. Maxillary sinus pathologies were evident in 49 % of patients. Lamellar type was the most frequent among CB types. There was a statistically significant relationship between CB and nasal septum and, between these anomalies and maxillary sinus diseases. There was a positive correlation between the amount of NSD and CB and a positive correlation between the amount of NSD and sinus pathologies.

Conclusion: NSD and CB are very common sinonasal anomalies and related with each other. Also, these anomalies have a correlation with mucosal changes in maxillary sinuses. As the amount of NSD increases, the possibility of presence of CB and pathologic changes in maxillary sinuses increase.

KEYWORDS

Concha Bullosa, Cone Beam Computed Tomography, Nasal Septum Deviation

GİRİŞ

NSD ve KB sinonazal bölgede en sık karşılaşılan anatomik varyasyonlardır.^{1,2} NSD gelişimsel ve kazanılmış etkilerle, normalde orta hatta izlenen nazal septumun sağa veya sola doğru konumlanmasıdır.³ KB orta konkanın pnömatisasyonudur. Bu anomali de orta konkada etkiledikleri bölgeye göre; lameller, bülböz ve gerçek (yaygın) KB olarak üç ayrı sınıfa ayrılmıştır. KB ve NSD sinonazal drenaj yollarında obstrüksiyona ve sinonazal patolojilere

^α İstanbul Medipol Üniversitesi, Diş hekimliği Fakültesi, Ağız, Diş ve Çene Radyolojisi AD, İstanbul

sebebiyet verebilmektedir.^{4,5} Daha önce yapılmış çalışmaların bazılarında bu iki anomali arasında ilişki olabileceği bildirilmişken^{1,2,5,6}, bazı çalışmalarda da bu iki anomali arasında herhangi bir ilişki tespit edilmemiştir.⁷

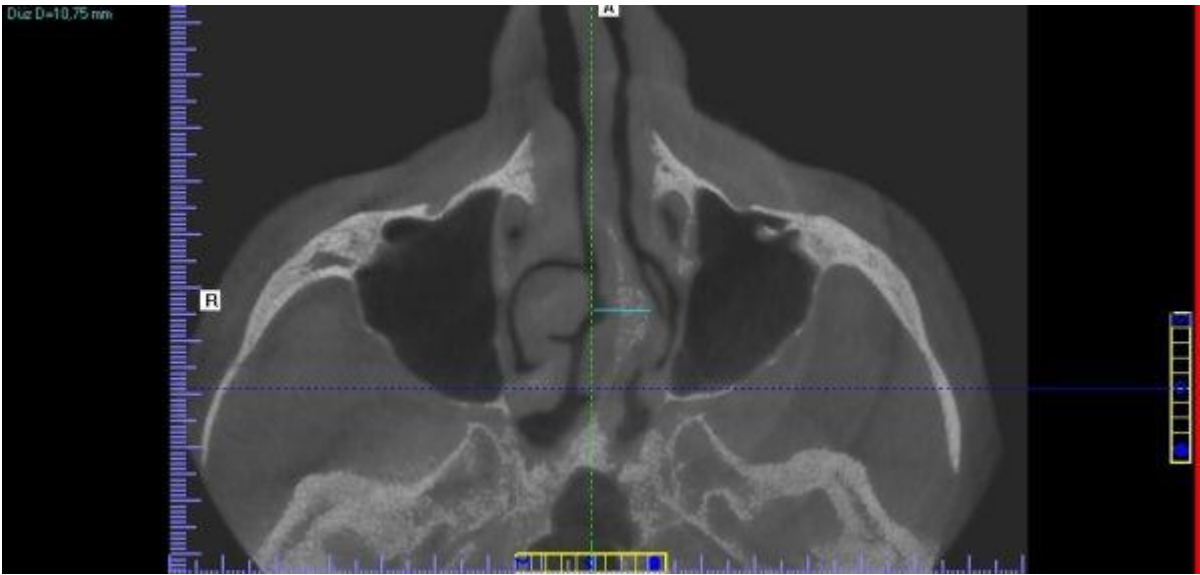
Çene yüz bölgesinin görüntülenmesinde kullanımı giderek yaygınlaşan KIBT, daha düşük radyasyon dozu, ulaşılabilirliği ve sert doku görüntülenmesinde yüksek çözünürlük gibi avantajlarıyla; paranazal sinüs hastalıklarının teşhisinde kullanılan bilgisayarlı tomografiye alternatif olarak karşımıza çıkmaktadır.^{8,9}

Bu çalışmada, KIBT görüntülerinde; NSD ve KB arasındaki ilişkinin ve bu iki anatomik varyasyonun maksiller sinüs patolojileriyle arasındaki ilişkinin değerlendirilmesi amaçlanmıştır.

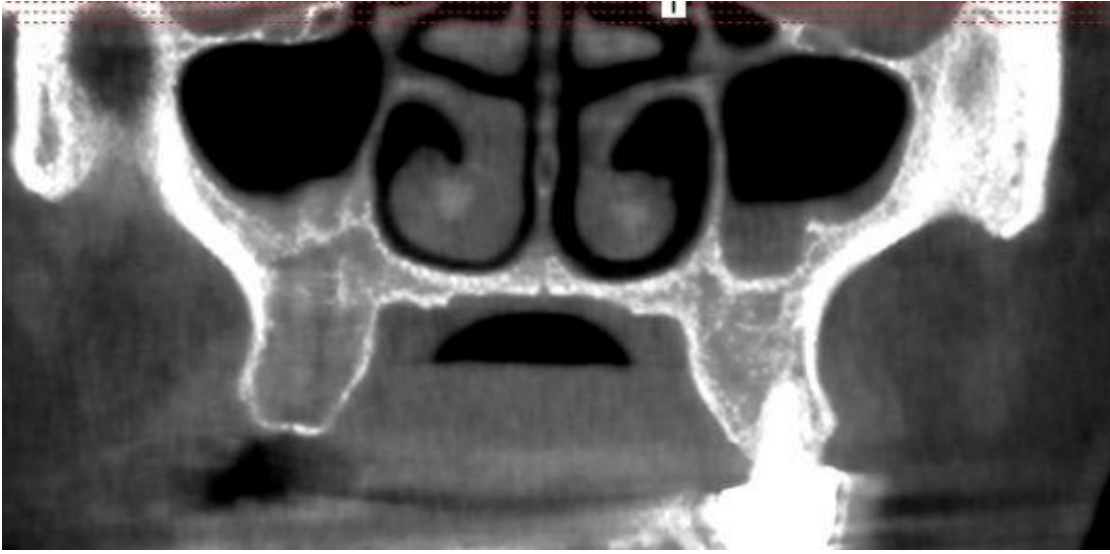
GEREÇ VE YÖNTEM

Çalışmamıza İstanbul Medipol Üniversitesi Diş Hekimliği Fakültesi Ağız Diş ve Çene Radyolojisi Anabilim Dalı arşivinde bulunan, çeşitli sebeplerle KIBT taraması yapılmış, rastgele seçilmiş 100 hastaya ait görüntüler dahil edildi. Görüntüler iCAT (Imaging Sciences International, Hatfield PA, USA) ile 20.27 mA, 120 kVp ve 14.7 saniye ışınlama parametreleri ile elde edilmiş ve elde edilen görüntüler iCAT Vision (2004-2008 Imaging Sciences International) yazılımı ile değerlendirilmiştir.

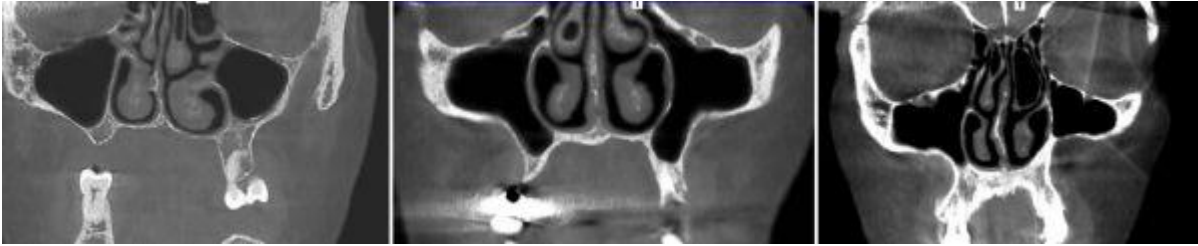
KB varlığı koronal kesitler üzerinde değerlendirilmiştir ve tespit edildiklerinde lameller, bülböz ve gerçek tip olmak üzere sınıflandırılmıştır (Resim 1). NSD koronal ve aksiyal kesitler üzerinde değerlendirilmiş ve deviasyonu yönü kaydedilmiştir. Deviasyon miktarını belirlemek amacıyla aksiyal kesitlerde, anterior nazal spin ve posterior nazal spinden geçen orta hat çizgisi ile, deviasyonun en şiddetli olduğu kesit arasındaki mesafe ölçülmüştür (Resim 2). Maksiller sinüsler içerisinde herhangi bir mukozal değişiklik sağ, sol ve bilateral olmak üzere kaydedilmiştir (Resim 3).



Resim 1. Nazal septum deviasyonu



Resim 2. Maksiller sinüslerde mukozal kalınlaşma



Resim 3. Lameller, bülböz ve gerçek tip konka bulloza

Verilerin istatistiksel analizinde; IBM SPSS Statistics 22 (IBM SPSS, Türkiye) programı kullanılmıştır. Parametrelerin normal dağılıma uygunluğu Shapiro Wilks testi ile değerlendirilmiştir. Tanımlayıcı istatistiksel metotların yanı sıra, niceliksel verilerin karşılaştırılmasında, normal dağılım gösteren parametrelerin gruplar arası karşılaştırılmalarında Oneway ANOVA testi ve Tukey HDS testi kullanılmıştır. Normal dağılım göstermeyen parametrelerin karşılaştırılmalarında Kruskal Wallis testi ve Mann Whitney U testi kullanılmıştır. Normal dağılım gösteren parametrelerin iki grup arası karşılaştırılmalarında Student t testi, normal dağılım göstermeyen parametrelerin iki grup arası karşılaştırılmalarında Mann Whitney U testi kullanılmıştır. Niteliksel verilerin karşılaştırılmalarında ise Ki-Kare testi, Fisher's Exact Ki-Kare testi ve Continuity (Yates) düzeltmesi kullanılmıştır. Anlamlılık $p < 0.05$ düzeyinde değerlendirilmiştir.

BULGULAR

Çalışma yaşları 10 ile 74 arasında değişmekte olan, 68'i (%68) kadın, 32'si (%32) erkek olmak üzere toplam 100 hasta üzerinde yapılmıştır. Hastaların yaş ortalaması 37.18 ± 17.75 yıldır.

Hastaların % 31'inin sağ tarafında, % 35'inin sol tarafında NSD görülürken, % 34'ünde deviasyon gözlenmemiştir. Total NSD görülme oranı %66'dır. KB değerlendirilen hastaların %16'sının sağ tarafında, % 18'inin sol tarafında,

%38'inde bilateral olarak gözlenmiştir. Toplamda sağ ve sol olmak üzere 200 bölgede, KB görülen bölge sayısı 110'dur. Bu bölgelerin 61'inde (% 55.5) lameller tip, 42'sinde (% 38.2) gerçek tip, 7'sinde (% 6.4) bülböz tip KB görülmüştür. Olguların %51'inin maksiller sinüs patolojisi bulunmazken, % 16'sının sağ tarafında, %20'sinin sol tarafında, % 13'ünde ise bilateral patoloji mevcuttur. Cinsiyetler arasında KB, NSD varlığı ve miktarı ve maksiller sinüs patolojisi görülmesi bakımından istatistiksel olarak anlamlı ilişki tespit edilmemiştir. ($p > 0.05$)

KB, NSD ve deviasyon miktarları ile hasta yaşı arasında anlamlı ilişki gözlenmezken ($p > 0.05$), sağ tarafta maksiller sinüs patolojisi bulunan hastaların yaş ortalamalarının, bulunmayan hastalara göre anlamlı derecede yüksek olduğu saptanmıştır ($p < 0.05$). Deviasyon miktarları ve KB arasında anlamlı ilişki tespit edilmiştir (Tablo 1). KB izlenmeyen olgularda bulunan deviasyon miktarı, KB bulunan hastalara kıyasla anlamlı derecede düşüktür ($p < 0.05$). KB ile NSD ve maksiller sinüs patolojisi arasındaki ilişki Tablo 2'de gösterilmiştir. KB ile NSD arasında istatistiksel olarak anlamlı bir ilişki bulunmaktadır ($p < 0.05$).

Tablo 1. Cinsiyet, konka bulloza ve sinüs patolojisine göre deviasyon miktarının değerlendirilmesi

		Ort±SS	P değeri
Cinsiyet	Kadın	3.07±2.51	0.776
	Erkek	3.54±3.03	
Konka Bulloza	Yok	1.91±2.65	0.011
	Sağ	4.13±2.59	
	Sol	4.14±2.55	
	Bilateral	3.38±2.55	
Sinüste patoloji	Yok	3.28±2.74	0.048
	Sağ	3.77±2.27	
	Sol	3.85±2.34	
	Bilateral	1.36±2.87	

Tablo 2. KB ile NSD ve Maksiller Sinüs Patolojisi Arasındaki İlişki

	KB YOK	KB SAĞ	KB SOL	KB BİLATERAL
septum deviasyonu				
Yok	16 (%57.1)	3 (%18.7)	4 (%22.2)	11 (%29)
Sağ	5 (%17.9)	4 (%25)	8 (%44.5)	14 (%36.8)
Sol	7 (%25)	9 (%56.3)	6 (%33.3)	13 (%34.2)
Sinüs patolojisi				
Yok	18 (%64.2)	4 (%25)	12 (%66.7)	17 (%44.7)
Sağ	1 (%3.6)	5 (%31.2)	2 (%11.1)	8 (%21.1)
Sol	4 (%14.3)	6 (%37.5)	1 (%5.5)	9 (%23.7)
Bilateral	5 (%17.9)	1 (%6.3)	3 (%16.7)	4 (%10.5)

KB ile maksiller sinüste patoloji varlığı arasında istatistiksel olarak anlamlı bir ilişki bulunmaktadır. ($p < 0.05$) KB'sı olmayan olguların % 64.2'sinde patoloji bulunmamıştır. Tablo 3'te NSD ile maksiller sinüs patolojisi arasındaki ilişki gösterilmektedir. Septum deviasyonu olmayan olguların % 50' sinde maksiller sinüste patoloji gözlenmemektedir. ($p < 0.05$)

Tablo 3. NSD ve Maksiller Sinüs Patolojisi Arasındaki İlişki

Sinüs patolojisi	SD YOK	SD SAĞ	SD SOL
Yok	17 (%50)	15 (%48.4)	19 (%54.3)
Sağ	3 (%8.8)	7 (%22.6)	6 (%17.1)
Sol	4 (%11.8)	9 (%29)	7 (%20)
Bilateral	10 (%29.4)	0 (%0)	3 (%8.6)

TARTIŞMA

Bu çalışmada en sık gözlenen sinonazal bölge anomalilerinden olan NSD ve KB arasındaki ve bu anomalilerin sinüs patolojileriyle ilişkisi değerlendirilmiştir. NSD prevalansı yapılan çalışmalarda % 13.17 ile % 89.7 arasında bildirilmiştir.^{10,11} KB ise % 13.17 ile % 75 arasında görülmektedir.^{2,10} Çalışmamızda NSD % 66 oranında görülürken, KB görülme oranı % 72'dir.

KB tipleri arasında en sık görülen lameller tip KB'dir.^{4,5} Biz de çalışmamızda lameller tip KB'nin en sık karşılaşılan tip olduğu sonucuna ulaştık.

Balıkçı ve arkadaşlarının bilgisayarlı tomografi çalışmasında KB ve kontralateral NSD arasında anlamlı ilişki tespit edilmiş; bununla birlikte KB ve NSD ile sinüs patolojileri arasında ilişki olmadığı sonucuna ulaşılmıştır.³ Başka bir bilgisayarlı tomografi çalışmasında ise; kontralateral KB ile NSD arasında ilişki tespit edilmiştir.² 2017 yılında yapılmış bir bilgisayarlı tomografi çalışmasında da benzer bulguların yanı sıra, KB ve NSD'nin sinüzitle ilişkisi olduğu sonucuna ulaşılmıştır.⁶ Lopes ve arkadaşları ise KB ve NSD arasında anlamlı ilişki tespit etmemişlerdir.⁷ Wadhwa ve arkadaşlarının çalışmasında sinonazal yakınmaları olan 70 hastaya ait bilgisayarlı tomografi görüntüleri değerlendirilmiş ve KB ile sinüs patolojileri arasında anlamlı ilişki tespit edilmemiştir.⁴ Çalışmamızda da NSD ve KB arasında anlamlı ilişki tespit edilmiştir. Maksiller sinüslerinde patoloji tespit edilmeyen hastalarda, NSD ve KB anlamlı düzeyde düşük bulunmuştur.

El-Taher ve arkadaşları NSD miktarını açısal olarak değerlendirmiş ve deviasyon miktarı fazla olan hastalarda KB'nin daha fazla görüldüğü sonucuna ulaşmışlardır.⁵ Bu bulgular çalışmamızla uyumlu gibi görünmektedir. Bu çalışmada da ortalama deviasyon miktarının KB olmayan hastalarda daha düşük olduğu sonucuna ulaşılmıştır.

SONUÇ

Bu çalışmadan elde edilen veriler göz önüne alındığında;

- NSD ve KB prevalansı yüksek sinonazal anomalilerdir ve bu iki anomali arasında ilişki mevcuttur.
- NSD ve KB'nin maksiller sinüslerde gözlenen mukozal değişikliklerle ilişkisi vardır.
- NSD miktarı ile KB arasında ilişki vardır; KB bulunan hastalarda ortalama NSD daha yüksektir.
- Lameller tip KB en sık karşılaşılan KB çeşididir.

KAYNAKLAR

1. Koo SK., Kim JD., Moon JS., Jung SH., Lee SH. The incidence of concha bullosa, unusual anatomic variation and its relationship to nasal septal deviation: A retrospective radiologic study. *Auris Nasus Larynx*. 2017;44(5):561-70.
2. Mohapatra S., Sahu N., Siba NR., Mahesh S., Rabindra P. Significance of relationship between anatomical variants of middle turbinate and nasal septum in recurrent acute rhinosinusitis patients. *Int J Otorhinolaryngol Head Neck Surg*. 2017; 3(3):569-75.
3. Balıkcı HH., Gurdal MM, Celebi S, Ozbay, Karakas M. Relationships among concha bullosa, nasal septal deviation, and sinusitis: Retrospective analysis of 296 cases. *Ear Nose Throat J*. 2016;95(12):487-91.
4. Saarthak W., Sharma N., Garg U., Dutta P. Concha bullosa: types and relationship with chronic sinusitis. *Int J Otorhinolaryngol Head Neck Surg*. 2017; 3(3):482-5.
5. Eltaher M., AbdelHameed WA., Alam-Eldeen H., Haridy A. Coincidence of Concha Bullosa with Nasal Septal Deviation; Radiological Study. *Indian J Otolaryngol Head Neck Surg*. 2018; <https://doi.org/10.1007/s12070-018-1311-x>.
6. Sasane AG, Santosh RK. Association of anatomic variants of paranasal sinuses and chronic sinusitis. *Indian J Appl Res*. 2017; 7(7):1-2.
7. Castro Lopes SLP., Moraes MEL., Manhaes Junior LRC., Gamba TO., Flores IL., Faria CF., Faria CF., et al. Cone-Beam Computed Tomography analysis of prevalence of Nasal Septum Deviation and its relationship with the presence of Middle Concha Bullosa. *Braz Dent Sci* 2015; 18(2):38-43.
8. Çaklı ,H., Cingi C., Ay Y., Oghan F., Özer T., Kaya E. Use of cone beam computed tomography in otolaryngologic treatments. *Eur Arch Otorhinolaryngol*. 2012; 269(3):711–20.
9. Miracle AC., Mukherji SK. Cone beam CT of head and neck, part2: Clinical applications. *AJNR*. 2009; 30(7):1285–92.
10. Avsever H., Gündüz K., Karakoç Ö., Akyol M., Orhan K. Incidental findings on cone-beam computed tomographic images: paranasal sinus findings and nasal septum variations. *Oral Radiol*. 2018; 34:40-8.
11. Kaya M., Çankal F., Gumusok M., Apaydin N., Tekdemir I. Role of anatomic variations of paranasal sinuses on the prevalence of sinusitis: Computed tomography findings of 350 patients. *Niger J Clin Pract*. 2017; 20(11):1481-8.

Oral liken planus hastalarında i-PRF, depo-medrol uygulamaları: Olgu serisi

Elifhan Alagöz(0000-0001-9065-5091)^α, Tuğba Ünver(0000-0002-5208-0319)^α, Mustafa Tunalı(0000-0002-1251-3431)^β,

Zeliha Betül Özsağır(0000-0001-7067-5263)^β, Ebru Sağlam(0000-0002-7329-8085)^γ,

Suzan Bayer Alınca(0000-0002-0982-2743)^λ

Selcuk Dent J, ODMFR 2019 Kongre Kitapçığı Özel Sayısı

Başvuru Tarihi: 16 Ocak 2019
Yayına Kabul Tarihi: 14 Şubat 2019

ÖZ

Oral liken planus hastalarında i-PRF, depo-medrol uygulamaları: Olgu serisi

Amaç: Oral liken planus (OLP) oral mukozada görülen otoimmün, enflamatuar, mukokütanöz bir hastalıktır. Kesin tedavisi bulunmadığından semptomatik tedaviler uygulanmaktadır. Topikal kortikosteroidler tedavide ilk tercih olmakla birlikte birçok farklı topikal veya sistemik ajan kullanılmıştır. Bu olgu serisinde amacımız oral liken planus tedavisinde kortikosteroidlere alternatif tedavi olan i-PRF in etkinliği hakkında edindiğimiz sonuçları paylaşmaktır.

Olgu Tanımlaması: Kliniğimize çift taraflı yanma ve ağrı şikayetiyle başvuran eroziv, retiküler OLP hastaların bir tarafına OLP nin altın standardı olan depo kortikosteroid, diğer tarafına injectable-platelet-rich-fibrin (i-PRF) uygulanmıştır.

Bulgular: İşlem öncesi VAS değeri ile işlemlerden 2 ay sonrası VAS değeri arasında anlamlı farklılık gözlenmiştir. Klinik olarak da lezyonun gerilediği farkedilmiştir.

Sonuç: OLP tedavisinde kortikosteroidlere alternatif tedavi olan i-PRF, hazırlaması kolay, hızlı üretilebilir otojen bir teknik olmakla beraber, yabancı materyaller içermediği için tamamen otolog yapıda kan ürünüdür.

ANAHTAR KELİMELER

Depo-medrol, i-prf, oral liken planus

ABSTRACT

i-PRF depo-medrol in patients with oral lichen planus: Case series

Background: Oral lichen planus (OLP) is an autoimmune, inflammatory, mucocutaneous disease of the oral mucosa. As there is no curative treatment, treatment is symptomatic. Topical corticosteroids are the first choice of treatment, but many different topical or systemic agents have been used. In this case series, our aim is to give information about the efficacy of i-PRF, an alternative treatment for corticosteroids in the treatment of oral lichen planus.

Case Description: Erosive, reticular OLP patients who applied to our clinic with bilateral burn and pain were treated with storage corticosteroid as the gold standard of OLP and injectable-platelet-rich-fibrin (i-PRF) to the other side.

Results: A significant difference was observed between the VAS value of before the process and the VAS value 2 months after the process. Clinically, the lesion regressed.

Conclusion: i-PRF, which is an alternative treatment for corticosteroids in the treatment of OLP, is an autogenous technique that is easy to prepare and fast to produce.

KEYWORDS

Depo-medrol, i-prf, oral lichen planus

GİRİŞ

Liken planus deri, saç, tırnak ve mukozal yüzeylerin tutulumu ile seyredilen, intrensik veya ekstrensik bir antijene karşı gelişmiş T hücre aracılı otoimmün, kronik, enflamatuar, mukokütanöz bir hastalıktır.¹ Genellikle 30 ile 60 yaş aralığında görülüp, hastalığa çocuklarda nadir rastlanmaktadır.¹ Oral Liken Planus (OLP), kutanöz lezyonları olan hastaların % 30-70'inde görülmekle birlikte, bazen de oral mukoza, hastalığın tek tutulum bölgesi olabilmektedir.^{2,3} OLP tanısı konulan hastaların ise % 19'unda kutanöz tutulum varlığı tespit edilmiştir.^{3,4} OLP lezyonları oral kavitenin her yerinde görülebilmekle beraber neredeyse her zaman bilateral simetrik yerleşimli olup, sırayla en sık bukkal mukoza, dil laterali ve gingivada izlenir. Damak, ağız tabanı, alveolar sırt ve üst dudak yerleşimi nadirdir. Sıklıkla

^α Bezmialem Vakıf Üniversitesi Diş Hekimliği Fakültesi Ağız, Diş ve Çene Radyolojisi Anabilim Dalı, İstanbul

^β Bezmialem Vakıf Üniversitesi Diş Hekimliği Fakültesi Periodontoloji Anabilim Dalı, İstanbul

^γ Sağlık Bilimleri Üniversitesi Diş Hekimliği Fakültesi Periodontoloji Anabilim Dalı, İstanbul

^λ İstanbul Aydın Üniversitesi Diş Hekimliği Fakültesi Ağız, Diş ve Çene Cerrahisi Anabilim Dalı, İstanbul

asemptomatik beyaz yamalar halinde, nadiren ise ağırlı semptomlara neden olan ve yemek yeme, konuşma, yutkunma ile diş temizliğini engelleyen, eroziv veya ülseratif lezyonlar şeklinde görülebilir.^{1,2} Retiküler, papüler, plak, atrofik, eroziv/ülser ve bülloz olmak üzere 6 klinik tipi bulunmaktadır. Hastalarda bir veya birkaç alt tip beraber görülebilir.^{1,3} Zamanla klinik tipler arasında geçiş olabilir.

Lezyonların tedavisinde topikal kortikosteroid, lezyon enjeksiyonu, sistemik kortikosteroidler, sistemik azathioprine, immunsüpresifler (siklosporin ve takrolimus), topikal veya sistemik retinoidler, oral metronidazol^{3,5} kullanılmıştır.⁶ Farmakolojik tedavi yöntemlerine ek olarak; diyet lazer ile biyostimülasyon, metilen mavisi esaslı fotodinamik terapi, CO₂ lazer, fotokemoterapi tedavi şekli olan PUVA(psolaren ve ultraviyole A) terapisi uygulanmış ve başarılı sonuçlar alınmıştır.⁷ Alternatif olarak; vitamin A, ozon tedavisi, antioksidan ve anti-enflamatuar özellikleri nedeniyle bitkisel ilaçlar (aloe vera, zerdeçal, meyan kökü, semizotu, ahududu yaprağı ekstresi, likopen) kullanılmıştır.⁸ OLP'un kesin tedavisi bulunmadığından; inflamasyonun azaltıp, eritem ve ülserasyonu ortadan kaldırıp hastanın sübjektif şikayetlerini geçirerek hastalığın en basit formunda seyretmesini sağlamaya yönelik tedavi seçenekleri kullanılmaktadır.

Depo-Medrol, etkin maddesi kortikosteroid olan metilprednizolon asetat içeren flakon formunda immunosüpresandır. OLP olgularında topikal kortikosteroid tedavileri ile sistemik kortikosteroid tedavileri bir sonuç vermediğinde yüksek ilaç konsantrasyonu ile lezyon içi kullanımı tercih edilmektedir.⁷

Trombosit konsantrasyonlarının yara iyileşmesindeki etkilerinin ispatlanmasından sonra çok sayıda otojen trombosit konsantrasyonu tekniği geliştirilmiştir. Trombositten zengin fibrin (Platelet-Rich-Fibrin -PRF, Choukroun tekniği) 2001 yılında geliştirilmiş, hazırlaması kolay otojen bir tekniktir.⁹ PRF antikoagülan ve pıhtılaştırmayı aktive eden yabancı materyaller içermediği için tamamen otolog yapıda, büyüme faktörü salınımı yapan, trombositten zengin kan ürünüdür. İçerisinde FGF (Fibroblast Growth Factor); PDGF (Platelet Derived Growth Factor); VEGF (Vascular Endothelial Growth Factor); TGF β (Transforming Growth Factor β) gibi birçok büyüme faktörü, lökositler, yapısal glikoproteinler ve sitokinler içerir.^{9,10} Hücre göçünü ve farklılaşmasını teşvik ederek yara iyileşmesini destekler. Enjekte edilebilir formda üretilen PRF (i-PRF), 10-15 dakika içerisinde jel formuna dönüşür.¹¹ i-PRF nin yara iyileşmesinde önemli olan inflamatuvar hücre ve büyüme faktör salınımının PRF ve PRP ye göre daha fazla olduğunu Miron ve arkadaşları¹² bildirmiştir.

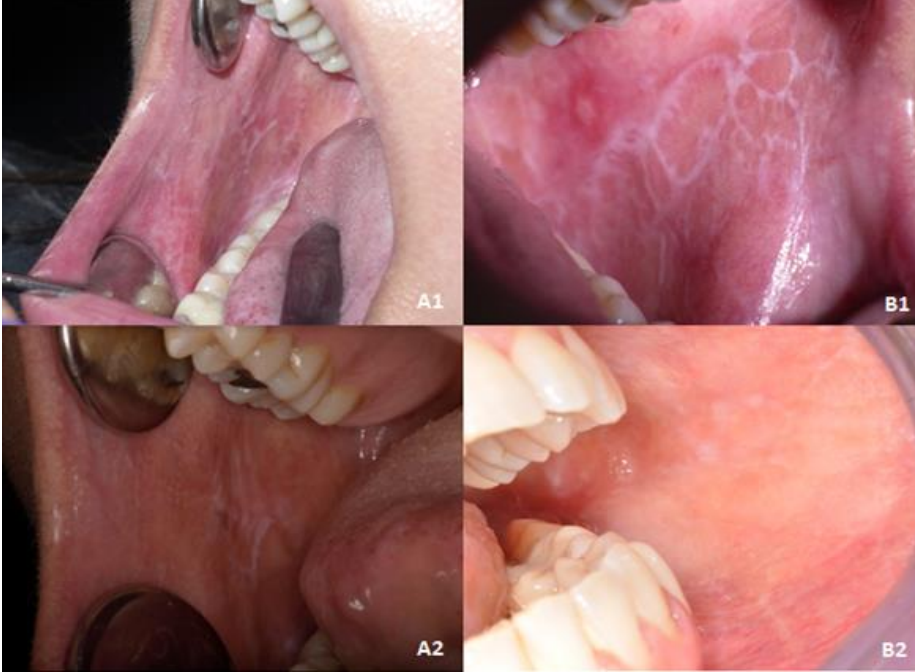Bu olgu serisinde amacımız oral liken planus tedavisinde kortikosteroidlere alternatif tedavi olan i-PRF in etkinliği hakkında edindiğimiz sonuçları paylaşmaktır.

OLGU SUNUMLARI

Olgu Sunumu 1

Bezmialem Vakıf Üniversitesi Diş Hekimliği Fakültesi Ağız, Diş ve Çene Radyolojisi kliniğine; yanaklarında çift taraflı yanma ve ağrı şikayetiyle başvuran 39 yaşında kadın hastanın intraoral muayenesinde özellikle sağ yanakta olmak üzere bilateral yanak mukozasında eritemli taban üzerinde yaygın olarak beyaz ağsı çizgilenmeler (Wickham çizgileri) izlenmiştir. Bunlara ek olarak sol yanak içi posterior bölgede yaklaşık 5 mm çapında, eritemli taban üzerinde, üzeri fibrin ile kaplı ülser alan gözlenmiştir. Retiküler-eroziv OLP ön tanısında kliniğimizde biyopsi alınmıştır. Biyopsi sonucu klinik teşhisi doğruladıktan sonra sağ yanak mukozasında lezyon içine depo-medrol, sol

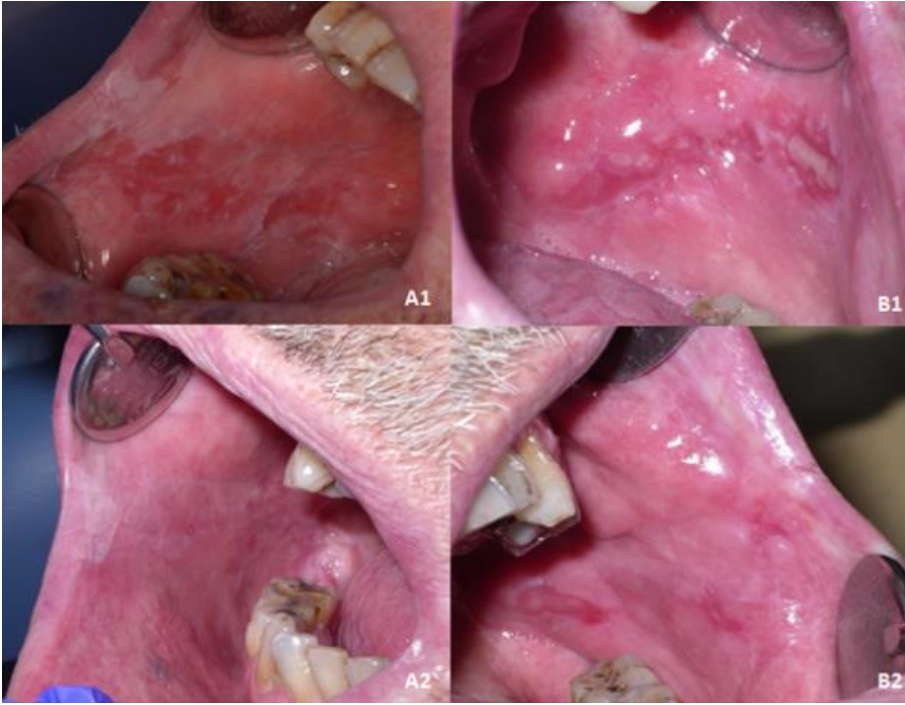yanağa ise venöz kanının santrifüj edilmesiyle elde edilen i-PRF hasta onamı alınarak enjekte edilmiştir. İşlemler 4 seans uygulanmıştır. İşlemlerden önce, işlemlerden 1. ay ve 2. ay sonra kontrollerinde ağız içi fotoğraf alınmıştır, hastaların subjektif şikayetleri VAS (Visual Analog Score)'a göre değerlendirilmiştir. İşlem öncesi sağ-sol yanakta VAS değerini 100 olarak skorlayan hasta, işlemlerden 2 ay sonrası VAS değerini bilateral 10 olarak skorlamıştır. Klinik olarak da lezyonun gerilediği gözlenmiştir (Resim 1).



Resim 1. Olgu 1; A1 depo-medrol öncesi sağ yanak, A2 depo-medrol sonrası sağ yanak, B1 i-PRF öncesi sol yanak, B2 i-PRF sonrası sol yanak

Olgu Sunumu 2

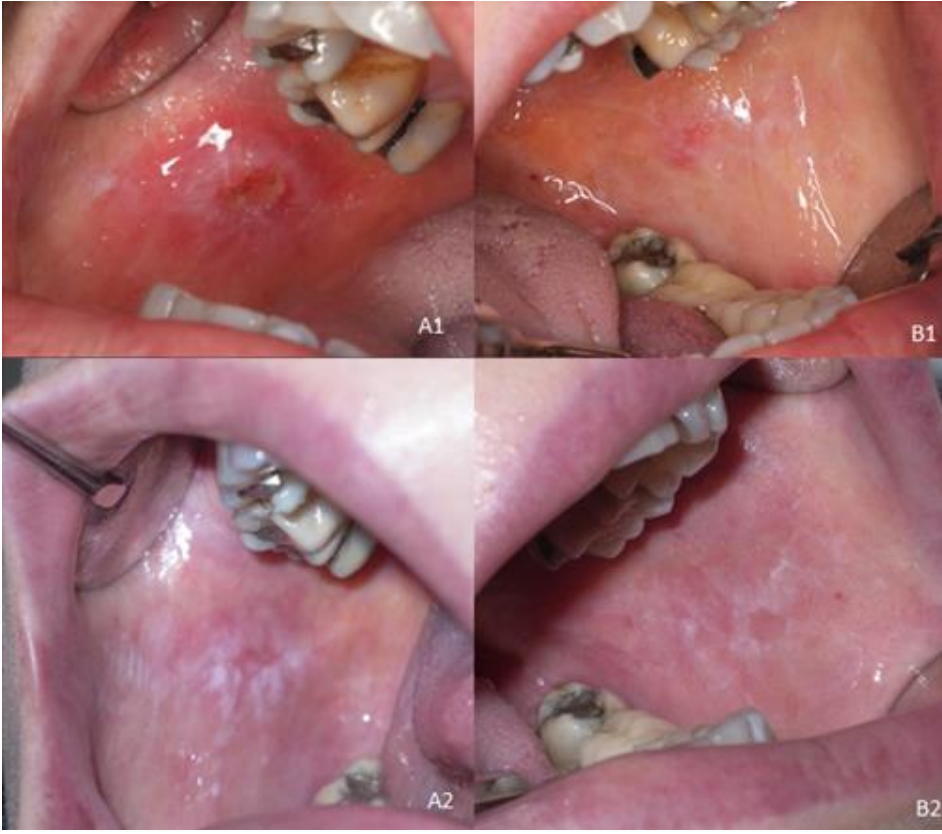Bezmialem Vakıf Üniversitesi Diş Hekimliği Fakültesi Ağız, Diş ve Çene Radyolojisi kliniğine; özellikle yanak içlerinde şiddetli ağrı şikayetiyle başvuran 58 yaşındaki erkek hasta bir şeyler yiyip içerken çok ağrısı olduğundan ve bu sebeple yemek yiyemediğinden şikayetçiydi. Öncesinde hasta aynı şikayetlerle dermatoloji polikliniğine başvurmuş ve yanak mukozasından biyopsi alınmıştır. Biyopsi sonucunda hastaya OLP teşhisi konarak sistemik ve topikal steroid tedavisi uygulanmış ancak OLP'ye bağlı semptomlarda bir gerileme olmamıştır. Bunun üzerine hasta kliniğimize başvurmuştur. Yapılan intraoral muayenede sağ-sol yanak mukozasında okluzyon hattı boyunca yoğun eritem taban üzerinde beyaz ağs çizgilenmeler (Wickham çizgileri), hiperkeratotik alanlar gözlenmiş olup biyopsi sonucu klinik ön tanıyı doğrulamıştır. Hastanın sol yanağına i-PRF enjeksiyonu, sağ yanağına depo-medrol enjeksiyonu, hasta onamı alınarak uygulanmıştır. İşlemler 4 seans uygulanmıştır. İşlemlerden önce, işlemlerden 1. ay ve 2. ay sonra kontrollerinde ağız içi fotoğraf alınmıştır. İşlem sonrası 2. ayda sol yanağındaki şerit halinde eroziv ve ülsere alanlar kaybolmuştur. 3 küçük eroziv odak kalmıştır. Sağ yanaktaki eroziv alanlar küçülmüş ve odak sayısı azalmıştır. Hasta yemek yerken ağrı hissetmediğini ancak yanma hissinin devam ettiğini ifade etmiştir. İşlem öncesi sağ yanakta VAS değerini 80, sol yanakta 100 olarak skorlayan hasta, işlemlerden 2 ay sonrası VAS değerini her iki yanak için de 20 olarak skorlamıştır (Resim 2).



Resim 2. Olgu 2; A1 depo-medrol öncesi sağ yanak, A2 depo-medrol sonrası sağ yanak, B1 i-PRF öncesi sol yanak, B2 i-PRF sonrası sol yanak

Olgu Sunumu 3

Bezmalem Vakıf Üniversitesi Diş Hekimliği Fakültesi Ağız, Diş ve Çene Radyolojisi kliniğine; özellikle sağ yanakta olmak üzere bilateral ağrı, yanma ve sızı şikayetiyle başvuran 34 yaşında kadın hastanın intraoral muayenesinde sol yanakta eroziv ve retiküler, sağ yanakta 1 cm'yi aşan eritemli taban üzerinde, üzeri fibrin ile kaplı ülser alan gözlenmiş olup kliniğimizde biyopsi alınmıştır. Biyopsi sağ yanaktan alınmış olup, sonucu klinik teşhisi doğrulanan hastanın ilgili bölgede 2 ay iyileşme olmadığı izlenmiştir. Bu süre içerisinde topikal kortikosteroid tedavisi uygulanan hastada semptomlar gerilemeyince; sol yanağa depo-medrol, sağ yanağa i-PRF hasta onamı alınarak enjekte edilmiştir. İşlemler 4 seans uygulanmıştır. İşlemlerden önce, işlemlerden 1 ay ve 2 ay sonra kontrollerinde ağız içi fotoğraf alınmıştır, VAS (Visual Analog Score)'a bakılmıştır ve klinik olarak değerlendirilmiştir. İşlem öncesi sağ yanakta VAS değerini 90, sol yanakta 100 olarak skorlayan hasta, işlemlerden 2 ay sonrası VAS değerini bilateral olarak 0-0 olarak skorlamıştır. İşlem sonrası 2. ayda sol yanakta retiküler alanlar azalmıştır. Sağ yanaktaki eroziv, ülser alan kaybolmuş, retiküler alanlar hafiflemiştir. Hasta, domates ve salça yerken ağrılarının kaybolduğunu ancak baharatlı tüketimi sonucu yanma hissinin devam ettiğini belirtmiştir. Klinik olarak da lezyonun gerilediği gözlenmiştir (Resim 3).



Resim 3. Olgu 3; A1 i-PRF öncesi sağ yanak, A2 i-PRF sonrası sağ yanak, B1 depo-medrol öncesi sol yanak, B2 depo-medrol sonrası sol yanak

TARTIŞMA

OLP'nin kesin etiyolojisi bilinmemekle beraber; genetik (*interferon-γ* ve *TNF-α*), psikolojik faktörler (stres, anksiyete), sistemik hastalıklar (hipertansiyon, hcv, diabetes mellitus, tiroid, GVHD), enfeksiyonlar, ilaçlar, kontakt alerjenler, otoimmunité ve travma (dental girişimler, tütün ürünlerine bağlı irritasyon, iyi oturmayan protezler, dudak ve yanak çiğneme alışkanlığı) suçlanmıştır.^{1,3} Liken planusun kesin etiyolojisi bilinmediği için kesin bir tedavi şekli olmadığı kabul edilmektedir.⁶ Liken planus iyileşebilen bir durum olmadığı için bu lezyonların tedavisi, ağrı ve rahatsızlık semptomlarını ortadan kaldırmaya yöneliktir.⁶

Uzun süreli ilaç tedavisi ile ağrının derecesini azaltmak ve lezyonun gerilemesini sağlamak çoğu zaman mümkün olmaktadır. Ancak ilaç tedavisi kesildiğinde ağrılı lezyonlar tekrar oluşmaktadır.⁶ Bunun yanında uzun süre ve yüksek dozda kullanıldıklarında oldukça fazla sayıda ve ciddi yan etkiler (enfeksiyon gelişiminin kolaylaşması, kas hastalığı ve halsizlik, ödem, ülser oluşumu ve yara iyileşmesinde gecikme, psikolojik bozukluklar, kafa içi basıncın artması, kanın pıhtılaşma yeteneğinin artması, damar sertliği (ateroskleroz) gelişme hızının artması ve kadınlarda adet kesilme) oluşturabilmekle beraber kandidiyazis, kortikosteroid tedavisi öncesinde veya tedavi sırasında liken planus lezyonlarını komplike bir hale getirdiği için ilave olarak uygun antifungal ilaçlar kullanılması gerekmektedir.⁶

Dikkat edilmesi gereken diğer nokta, aleo vera dahil bitkisel tedavilerin tam anlamıyla olumsuz etkilerden arındırılmış olmamasıdır. Aloe vera ishal, elektrolit, dengesizlik, böbrek disfonksiyonu ve konvansiyonel ilaç etkileşimleri ile ilişkilendirilirken, buna karşılık topikal uygulamalarda kontakt dermatit, eritem ve fototoksité rapor edilmiştir.¹³

SONUÇLAR

1. OLP; kronik, otoimmün, enflamatuar bir hastalıktır ve şu ana kadar kesin tedavisi tespit edilmemiştir.
2. Kortikosteroidler önemli yan etkileri olsa da bunun için palyatif tedavi olarak kullanılmaktadır.
3. Bitkisel ilaçlar maliyet-fayda avantajları yanı sıra, tamamı ile olumsuz etkilerden arındırılmış değildir.⁵
4. OLP tedavisinde kortikosteroidlere alternatif tedavi olan i-PRF, hazırlaması kolay, hızlı üretilebilir otojen bir teknik olmakla beraber, yabancı materyaller içermediği için tamamen otolog yapıda kan ürünüdür. Hastalık bulaşma şansı yoktur.⁶
5. Daha çok örneklerle daha kapsamlı araştırmalara ihtiyaç vardır.

KAYNAKLAR

1. Oba Mc, Engin B, Kutlubay Z, Serdaroğlu S. Oral Liken Planus Dermatoz 2017; 8 (4): Dermatoz17084d1.
2. Aksoy B, Hapa FA. Beyaz Retiküler Lezyonlu Oral Liken Planus Hastalarını Gerçekten Tedavi Etmemeli Miyiz? Olgu Kontrollü Pilot Çalışma. Turkderm-Turk Arch Dermatol Venereology 2018;52:24-8.
3. Mohammad S. Alrashdan1, Nicola Cirillo, Michael Mccullough.Oral Lichen Planus: A Literature Review And Update. Arch Dermatol Res (2016) 308:539–551.
4. İlker Cebeci, Md, Ayşe Gülşahi, Md, Kıvanç Kamburoğlu, Md, B. Kaan Orhan, Md, Pelin Koçyiğit, Md, Atilla Elhan, Md, Erdal Erdem, Md, Tülin Oygur, Md. Oral Lichen Planus İn Turkish Patients: Prevalence And Clinical And Histopathologic Characteristics. Turkiye Klinikleri J Med Sci 2009;29(5):1071-5.
5. Selami Baş, Erkan Yula. Overview Of Dermatological Ozone Applications And A Rare Complication Of Dermal Ozone Treatment: Isolated Orbital Emphysema With Cutaneous İnjection. J Immunol Clin Microbiol. 2018; 3(1): 38-49.
6. İnci Rana Karaca, Hümeyra Yazar. Ağız Mukozasının Sık Görülen Premalign Lezyonları. Ortadogu Medical Journal 10 (2): 190-200, 2018.
7. Özge Özdal, Ceren Damla Özbek, Kıvanç Bektaş-Kayhan, Nesimi Büyükbabani, Meral Ünür.Oral Liken Planus: Dirençli Bir Olgunun Tedavisi. İstanbul Üniversitesi Diş Hekimliği Fakültesi Dergisi Cilt: 48, Sayı: 1 Sayfa: 57-64, 2014.
8. Atefeh Ghahremanlo, Nadia Boroumand, Kiarash Ghazvini, Seyed Isaac Hashemy. Herbal Medicine İn Oral Lichen Planus. 2018 John Wiley & Sons.
9. Choukroun J, Adda F, Schoeffler C, Vervelle A. An Opportunity İn Perio-İmplantology The Prf (İn French). Implantodontie 2001; 4255- 62.
10. David M. Dohan, Dds, Ms, Joseph Choukroun, Md, Antoine Diss, Dds, Ms, Steve L. Dohan, Anthony J. J. Dohan, Jaafar Mouhyi, Dds, Phd, And Bruno Gogly, Dds, Ms, Phd. Platelet-Rich Fibrin (Prf): A Second-Generation

- Platelet Concentrate. Part I: Platelet-Related Biologic Features. *Oral Med Oral Pathol Oral Radiol Endod* 2006;101:E45-50).
11. Kour P, Pudukalkatti Ps, Vas Am, Das S, Padmanabhan S. Comparative Evaluation Of Antimicrobial Efficacy Of Platelet-Rich Plasma, Platelet-Rich Fibrin, And Injectable Plateletrich Fibrin On The Standard Strains Of Porphyromonas Gingivalis And Aggregatibacter Actinomycetemcomitans. *Contemp Clin Dent* 2018;9:S325-30.
 12. Richard J. Miron & Masako Fujioka-Kobayashi & Maria Hernandez1 & Umadevi Kandalam & Yufeng Zhang & Shahram Ghanaati & Joseph Choukroun. Injectable Platelet Rich Fibrin (i-Prf): Opportunities In Regenerative Dentistry? *Clin Oral Invest* 2017. DOI 10.1007/s00784-017-2063-9.
 13. L Baccaglioni, K Thongprasom, M Carrozzo, M Bigby. Urban Legends Series: Lichen Planus. *Oral Diseases* (2012) Doi:10.1111/j.1601-0825.2012.01953.x.
 14. Pathak H, Mohanty S, Urs Ab, Dabas J, Treatment Of Oral Mucosal Lesions By Scalpel Excision And Prf Membrane Grafting: A Review Of 26 Sites, *Journal Of Oral And Maxillofacial Surgery* (2015), Doi: 10.1016/J.Joms.2015.03.041. S0278-2391(15)00333-X.

Bir grup Türk popülasyonunda bifid mandibular kondil prevalansının konik ışınli bilgisayarlı tomografi ile retrospektif olarak değerlendirilmesi

Sevde Göksel(0000-0003-0092-7079)^α, Merve Yelken Kendirci(0000-0001-7894-3752)^α, İlknur Özcan(0000-0001-9006-5630)^α

Selcuk Dent J, ODMFR 2019 Kongre Kitapçığı Özel Sayısı

Başvuru Tarihi: 28 Aralık 2018
Yayına Kabul Tarihi: 02 Şubat 2019

ÖZ

Bir grup Türk popülasyonunda bifid mandibular kondil prevalansının konik ışınli bilgisayarlı tomografi ile retrospektif olarak değerlendirilmesi

Amaç: Bu çalışmanın amacı bifid mandibular kondilin (BMK) bir grup Türk popülasyonundaki prevalansının Konik Işınli Bilgisayarlı Tomografi (KIBT) ile retrospektif olarak değerlendirilmesidir.

Gereç ve Yöntemler: Bu retrospektif çalışmada, 2015-2018 yılları arasında İstanbul Üniversitesi Diş Hekimliği Fakültesi, Ağız, Diş ve Çene Radyolojisi Anabilim Dalı'na çeşitli nedenlerle başvuran 572 hastaya ait (308 kadın, 264 erkek) KIBT görüntüleri değerlendirilmiş ve bifid mandibular kondil tespit edilen vakalar yaş, cinsiyet ve lateralite açısından istatistiksel olarak analiz edilmiş ve görülme sıklıkları belirlenmiştir.

Bulgular: Ortalama yaşları 41,5 olan 15-87 yaş aralığındaki 572 hastanın 32'sinde (19 kadın, 13 erkek) BMK tespit edilmiştir. BMK, 5 hastada bilateral; 27 hastada ise unilateral olarak görülmüştür. BMK görülme sıklığı kadınlarda % 6.1 erkeklerde % 4.9 olarak belirlenmiştir.

Sonuç: Araştırmamızda BMK prevalansı % 5.6 oranında bulunmuş olup önceki çalışmalara göre yüksektir. Kadın ve erkeklerde BMK görülme sıklığında, istatistiksel olarak anlamlı fark bulunmamıştır ($p > 0.05$).

ANAHTAR KELİMELELER

Mandibular kondil, anomaliler, prevalans, konik ışınli bilgisayarlı tomografi

ABSTRACT

Evaluation of bifid mandibular condyle prevalence in a group of Turkish population by using cone beam computed tomography: A retrospective study

Background: The aim of this study was to evaluate the prevalence of bifid mandibular condyle (BMC) in a group of Turkish population by using cone-beam computed tomography (CBCT).

Methods: In this retrospective study, CBCT scans of 572 patients (308 females, 264 males) who referred to Istanbul University Faculty of Dentistry, Department of Dentomaxillofacial Radiology between 2015 and 2018 were evaluated. Bifid mandibular condyle cases were analyzed according to the patients' age, gender and laterality and their frequencies were determined statistically.

Results: BMC was detected in 32 of 572 patients (19 females, 13 males) aged between 15 and 87 years with a mean age of 41.5 years. BMC was unilateral in 5 patients; in 27 patients, it was bilateral. The incidence of BMC was 6.1% in females and 4.9% in males.

Conclusion: The prevalence of BMC was found to be 5.6% in our research and it was higher than previous studies. There was no statistically significant difference between the prevalence of BMC in males and females ($p > 0.05$).

KEYWORDS

Mandibular condyle, abnormalities, prevalence, cone-beam computed tomography

GİRİŞ

Bifid mandibular kondil (BMK) ilk kez Hardlicka tarafından 1941 yılında tanımlanmış nadir görülen bir anomalidir.^{1,2} Kondil başı parsiyel olarak ya da tamamen mediolateral veya anteroposterior yönde iki loba ayrılmış görünümde izlenmektedir.^{2,3} BMK etiyojisi kesin olarak bilinmemekle beraber gelişimsel ya da travma sonucu oluşabileceği literatürde bildirilmiştir. BMK, sıklıkla radyolojik muayenede tesadüfen saptanmakta olup unilateral veya bilateral olarak görülebilir.^{1,4-6} Çoğu vakada unilateral olarak görülmektedir.⁷⁻⁹

BMK'nın temporomandibular eklem (TME) hastalıklarındaki etiyojistik rolü ve kondil fraktürleriyle karıştırılması nedeniyle kesin tanıda önem taşımaktadır.¹⁰ Çoğu çalışmada BMK'nın asemptomatik olduğu bildirilse de TME

^α İstanbul Üniversitesi Diş Hekimliği Fakültesi, Ağız, Diş ve Çene Radyolojisi Anabilim Dalı, İstanbul

hastalıklarına ve klik sesi, ağrı, şişlik, ankiloz, mandibulada hareket kısıtlılığı gibi semptomlara neden olduğunu ileri süren çalışmalarda mevcuttur.^{11,12} Birçok çalışmada BMK prevalansı, panoramik radyografi ile değerlendirilmiştir. Ancak panoramik radyografide görüntünün 2 boyutlu olması ve süperpozisyonlar nedeniyle olası BMK'nın gözden kaçması daha detaylı araştırmaların yapılması gereğini öne çıkarmaktadır. Literatürde Bilgisayarlı Tomografi (BT) ve Konik Işınlı Bilgisayarlı Tomografi (KIBT) ile BMK'nın değerlendirildiği çok az sayıda çalışma mevcuttur. BMK'nın 3 boyutlu değerlendirilmesi çalışmanın güvenilirliğini artırmaktadır. KIBT'da BT'ye oranla daha az radyasyon olması, daha kısa sürede görüntü elde edilmesi ve kemik rezolüsyonunun yüksek olması nedeniyle dentomaksillofasial bölgedeki kemik yapıların değerlendirilmesinde KIBT daha avantajlıdır.¹

Bu çalışmada 572 hasta retrospektif olarak analiz edilmiş ve BMK görülen olguların KIBT ile değerlendirilmesi amaçlanmıştır.

GEREÇ VE YÖNTEM

Bu araştırma, Helsinki Deklarasyonu'nun ilkelerine göre gerçekleştirilmiş ve İstanbul Üniversitesi Diş Hekimliği Fakültesi, Klinik Araştırmalar Etik Kurulu tarafından onaylanmıştır (Dosya no: 2018/97).

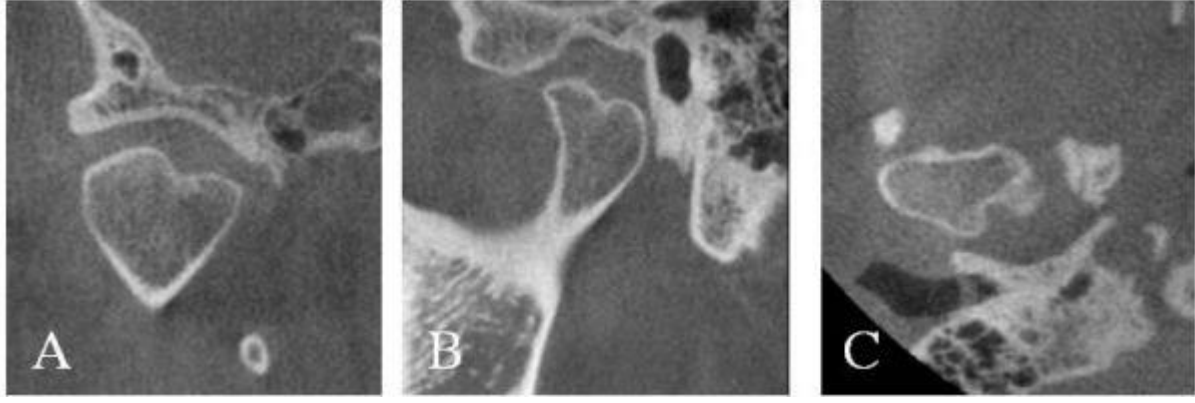Çalışmada, Aralık 2015-Kasım 2018 yılları arasında İstanbul Üniversitesi Diş Hekimliği Fakültesi, Ağız, Diş ve Çene Radyolojisi Anabilim Dalı'na çeşitli nedenlerle KIBT alınmış hastalar arasından mandibular kondilin görüntüye girdiği; mandibulada fraktür veya patoloji görülmeyen asemptomatik olgular değerlendirilmeye alınmıştır. Soredex SCANORA®3Dx (Tuusula, Finland) marka cihazda alınmış olan KIBT görüntüleri, Ondemand 3D Project Viewer Cybermed Inc. (California, USA) programı ile 0.2 mm'lik kesit kalınlığında aksiyal, sagittal ve koronal kesitler incelenerek iki araştırmacı tarafından değerlendirilmiştir. BMK tespit edilen olgular, unilateral (sağ/sol) veya bilateral görülmesi, kondilin anteroposterior (AP) veya mediolateral (ML) yönde ayrılmasına göre kaydedilmiştir. Elde edilen veriler SPSS versiyon 21 (Chicago, IL, USA) programında Ki-kare testi kullanılarak analiz edilmiş olup $p < 0,05$ olan değerler istatistiksel olarak anlamlı kabul edilmiştir.

BULGULAR

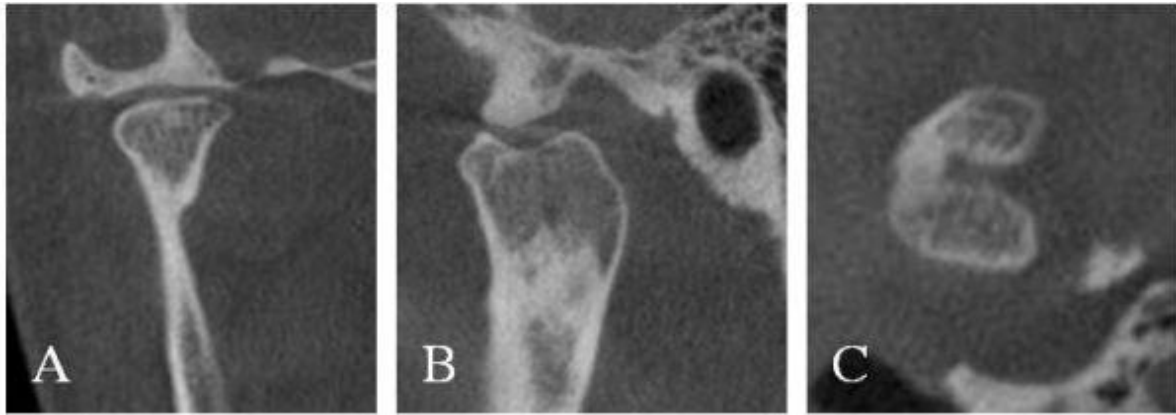
Ortalama yaşları 41.5 (Standart sapma: 17.15) olan, 15-87 yaş aralığındaki 572 (308 kadın, 264 erkek) hastanın KIBT görüntüleri retrospektif olarak değerlendirilmiş olup 32 olguda (% 5.6) BMK tespit edilmiştir.

32 hastada (64 kondilde) izlenen bifid mandibular kondilin oryantasyonu 62 kondilde AP, 2 kondilde ise ML olarak izlenmiştir (Resim 1, Resim 2). BMK, 5 olguda bilateral; 27 (15 sağ, 12 sol) vakada ise unilateral olarak görülmüştür (Resim 3).

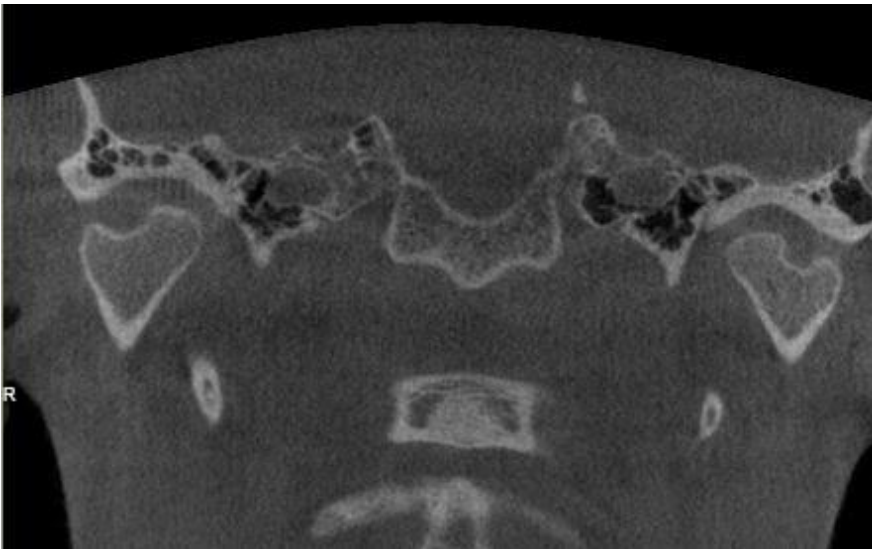
Çalışmamızda BMK'nın kadın ve erkeklerde görülme oranı 1.46:1'dir. 19 kadın (% 6.1), 13 erkek (% 4.9) hastada BMK kaydedilmiş olup kadın ve erkeklerde BMK görülme sıklığında, istatistiksel olarak anlamlı fark bulunmamıştır ($p=0.518$, Ki-kare testi) (Tablo 1).



Resim 1. A. Koronal, B. Sagital, C. Aksiyal kesitlerdeki KIBT görüntüleri ile AP oryantasyonlu BMK



Resim 2. A. Koronal, B. Sagital, C. Aksiyal kesitlerdeki KIBT görüntüleri ile ML oryantasyonlu BMK



Resim 3. Bilateral bifid mandibular kondilin koronal kesitteki görüntüsü

Tablo 1. Bifid Mandibular Kondilin (BMK) Cinsiyete Göre Dağılımı

Cinsiyet	BMK	BMK	Total	P değeri
	Yok	Var		
Kadın	289	19	308	0.518*
Erkek	251	13	264	
Total	540	32	572	

*Ki-kare testi

TARTIŞMA

Bifid mandibular kondilin etiyolojisi tam olarak anlaşılammış olup literatürde çeşitli teoriler mevcuttur. BMK'nın kondil fraktürü, kondilektomi veya travma sonucu geliştiğini bildiren yayınlar bulunmaktadır.^{6,13} Gelişim aşamasında damarlanması bozulan kondilin bölündüğü veya kondil kartilajının gelişiminde erken aşamada iyi vaskülarize fibröz doku septası oluşarak kondili 2'ye ayırdığı ve bifid kondil oluşumuna yol açtığını ileri süren teoriler de mevcuttur.^{5,9,14} Ayrıca endokrin bozukluklar, teratojenlere maruz kalma, beslenme eksiklikleri, enfeksiyon, radyasyon, travma ve genetik kaynaklı BMK oluştuğunu bildiren literatürler bulunmaktadır.^{2,15-17} Poswillo ve ark.¹⁸ diskin pozisyonunda veya şeklindeki değişikliklerin bir sonucu olarak BMK'nın ortaya çıktığını ve eklem boşluğu boyunca intraartiküler septa oluşumuna yol açtığını öne sürmüşlerdir.

Bifid kondilin oryantasyonu anteroposteior (AP) ve mediolateral (ML) olarak sınıflandırılmış olup literatürde AP oryantasyonlu BMK'nın travma kaynaklı, ML grubun ise gelişimsel olduğu öne sürülmüştür.^{2,19-21} Çoğu BMK olgusu TME ile ilişkili bir semptomla değil panoramik film ile rutin radyografik incelemede saptanmaktadır.^{5,8,22} Panoramik radyografi, BMK tanısında geçerli bir tanı aracı olmasına rağmen, ameliyat planlandığında bilgisayarlı tomografi ve manyetik rezonans görüntüleme ile entegre edilmelidir.²³ Özellikle mediolateral yönde olukla ayrılan kondil başını değerlendirmede üç boyutlu görüntüleme yöntemleri klinisyen için büyük öneme sahiptir.² 3D görüntüleme, kondildeki hipoplastik, hiperplastik veya dejeneratif değişiklikleri iki boyutlu görüntülere oranla daha doğru değerlendirilmesine olanak tanımaktadır. BMK'nın kist, tümör, metastatik lezyonlar gibi dejeneratif değişiklikler veya kondiler fraktür ile ayırıcı tanısı önemli olup BMK morfolojisinin görüntülenmesinde ideal yöntem üç boyutlu görüntülemedir.⁸ KIBT, BT ile karşılaştırıldığında düşük radyasyon dozu uygulanması avantajı ile üç boyutlu görüntülemede BMK değerlendirilmesi için bir avantaj olarak karşımıza çıkmaktadır.¹

Menezes ve ark.'nın²⁴ panoramik radyografi ile yaptıkları çalışmada BMK prevalansını %0.018 olarak bulunmuştur. Literatürde, 2011 yılına kadar 112 adet BMK olgusu bildirilmiştir, ancak bu sayı yeni gelişmiş görüntüleme yöntemlerinin kullanımıyla hızla artmaktadır.¹⁰ Khojastepour ve ark.¹ tarafından KIBT ile yapılan retrospektif çalışmada BMK prevalansı (% 4.53), panoramik radyografi ile yapılan çalışmalara oranla daha yüksek sıklıkta bulunmuştur. Bizim çalışmamızda da BMK prevalansı % 5.6 olarak önceki çalışmalara kıyasla yüksek oranda bulunmuştur. Sahman ve ark.'nın⁴ BT ile yaptıkları çalışmada ise araştırmamıza oranla BMK prevalansı düşük bulunmuştur (% 1.82)

Bifid mandibular kondil olgularının çoęu asemptomatik olmakla birlikte klik sesi, aęrı ve mandibular hareketlerin sınırlanması, ankiloz gibi semptomlar görülebilmektedir.^{19,24-27} Asemptomatik BMK olgularının takip edilmesi gerekir ve herhangi bir anormallik kaydedilene kadar müdahale gerektirmez ancak artiküler düzensizlięi olan hastalar, oklüzal splintler ve artroskopik cerrahi ile tedavi edilmelidir.² Semptomatik vakalarda TME bozuklukları konservatif olarak tedavi edilirken travmaya sekonder TME ankilozu oluřan BMK olgularında cerrahi müdahale gerekmektedir.⁸

SONUÇ

Bifid mandibular kondil, nadir görülen bir olgu olmasına raęmen ilerleyen görüntüleme yöntemleri nedeniyle giderek artan oranda bildirilmiřtir. Arařtırmamızda BMK prevalansı % 5,6 olarak dięer alıřmalara oranla yüksek bulunmuřtur. Kadın ve erkek hastalar arasında istatistiksel olarak anlamlı fark saptanmamıřtır.

KAYNAKLAR

1. Khojastepour L, Kolahi S, Panahi N, Haghnegahdar A. Cone Beam Computed Tomographic Assessment of Bifid Mandibular Condyle. J Dent (Tehran). 2015;12(12):868-73
2. Balaji SM. Bifid mandibular condyle: a study of the clinical features, patterns and morphological variations using CT scans. J Maxillofac Oral Surg. 2010;9(1):38-41.
3. Miloglu O, Yalcin E, Buyukkurt M, Yilmaz A, Harorli A. The frequency of bifid mandibular condyle in a Turkish patient population. Dentomaxillofac Radiol. 2010;39(1):42-6.
4. Sahman H, Sisman Y, Sekerci AE, Tarim-Ertas E, Tokmak T, Tuna IS. Detection of bifid mandibular condyle using computed tomography. Med Oral Patol Oral Cir Bucal. 2012;17(6):e930-4.
5. Acikgoz A. Bilateral bifid mandibular condyle: a case report. J Oral Rehabil. 2006;33(10):784-7.
6. Antoniadis K, Hadjipetrou L, Antoniadis V, Paraskevopoulos K. Bilateral bifid mandibular condyle. Oral Surg Oral Med Oral Pathol Oral Radiol Endod. 2004;97(4):535-8.
7. Daniels JS, Ali I. Post-traumatic bifid condyle associated with temporomandibular joint ankylosis: report of a case and review of the literature. Oral Surg Oral Med Oral Pathol Oral Radiol Endod. 2005;99(6):682-8.
8. Corchero-Martin G, Gonzalez-Teran T, Garcia-Reija MF, Sanchez-Santolino S, Saiz-Bustillo R. Bifid condyle: case report. Med Oral Patol Oral Cir Bucal. 2005;10(3):277-9.
9. Hersek N, Ozbek M, Tasar F, Akpinar E, Firat M. Bifid mandibular condyle: a case report. Dent Traumatol. 2004;20(3):184-6.
10. Haghnegahdar AA, Bronoosh P, Khojastepour L, Tahmassebi P. Prevalence of bifid mandibular condyle in a selected population in South of Iran. J Dent (Shiraz). 2014;15(4):156-60.
11. Woo MH, Yoon KH, Park KS, Park JA. Post-traumatic bifid mandibular condyle: A case report and literature review. Imaging Sci Dent. 2016;46(3):217-22.
12. Espinosa-Femenia M, Sartorres-Nieto M, Berini-Aytes L, Gay-Escoda C. Bilateral bifid mandibular condyle: case report and literature review. Cranio. 2006;24(2):137-40.

13. Li Z, Djae KA, Li ZB. Post-traumatic bifid condyle: the pathogenesis analysis. *Dent Traumatol.* 2011;27(6):452-4.
14. Lopez-Lopez J, Ayuso-Montero R, Salas EJ, Rosello-Llabres X. Bifid condyle: review of the literature of the last 10 years and report of two cases. *Cranio.* 2010;28(2):136-40.
15. Jaju PP. Aetiology of bifid condyle. *Dentomaxillofac Radiol.* 2010;39(4):256.
16. Katti G, Najmuddin M, Fatima S, Unnithan J. Bifid mandibular condyle. *BMJ Case Rep.* 2012;2012.
17. Faisal M, Ali I, Pal US, Bannerjee K. Bifid mandibular condyle: Report of two cases of varied etiology. *Natl J Maxillofac Surg.* 2010;1(1):78-80.
18. Poswillo DJOS, Oral Medicine, Oral Pathology. The late effects of mandibular condylectomy. 1972;33(4):500-12.
19. Tutar O, Bas A, Gulsen G, Bayraktarov E. Bifid mandibular condyle: CT and MRI appearance. *BMJ Case Rep.* 2012;2012.
20. Shriki J, Lev R, Wong BF, Sundine MJ, Hasso AN. Bifid mandibular condyle: CT and MR imaging appearance in two patients: case report and review of the literature. *AJNR Am J Neuroradiol.* 2005;26(7):1865-8.
21. Szentpetery A, Kocsis G, Marcsik A. The problem of the bifid mandibular condyle. *J Oral Maxillofac Surg.* 1990;48(12):1254-7.
22. Melo SL, Melo DP, Oenning AC, Haiter-Neto F, Almeida SM, Campos PS. Magnetic resonance imaging findings of true bifid mandibular condyle with duplicated mandibular fossa. *Clin Anat.* 2012;25(5):650-5.
23. Ghigi G, Pastremoli A, Giuliani-Piccari G, Ruggeri F. [Anatomic and radiological observations of th bifid mandibular condyle]. *Radiol Med.* 2001;101(3):152-6.
24. Menezes AV, de Moraes Ramos FM, de Vasconcelos-Filho JO, Kurita LM, de Almeida SM, Haiter-Neto F. The prevalence of bifid mandibular condyle detected in a Brazilian population. *Dentomaxillofac Radiol.* 2008;37(4):220-3.
25. Ramos FM, Filho JO, Manzi FR, Boscolo FN, Almeida SM. Bifid mandibular condyle: a case report. *J Oral Sci.* 2006;48(1):35-7.
26. Sales MA, Oliveira JX, Cavalcanti MG. Computed tomography imaging findings of simultaneous bifid mandibular condyle and temporomandibular joint ankylosis: case report. *Braz Dent J.* 2007;18(1):74-7.
27. Gulati A, Virmani V, Ramanathan S, Verma L, Khandelwal N. Bifid mandibular condyle with temporomandibular joint ankylosis: report of two cases and review of literature. *Skeletal Radiol.* 2009;38(10):1023-5.

Kayseri ili popülasyonunda diş anomalileri ve konjenital diş eksiklikleri prevalansı

Serkan Yılmaz(0000-0001-7149-0324)^α, Fatma Avcı(0000-0003-0863-0819)^α, Rıdvan Akyol(0000-0003-3122-4675)^α,

Neşe İspekter(0000-0002-1009-8297)^α, Fatma Zehra Tanyeri(0000-0002-9269-2459)^α, Hatice Cansu Kış(0000-0003-4956-7537)^α,

Mehmet Amuk(0000-0001-6390-7169)^α

Selcuk Dent J, ODMFR 2019 Kongre Kitapçığı Özel Sayısı

Başvuru Tarihi: 28 Aralık 2018
Yayına Kabul Tarihi: 10 Ocak 2019

ÖZ

Kayseri ili popülasyonunda diş anomalileri ve konjenital diş eksiklikleri prevalansı

Amaç: Bu çalışmanın amacı, gelişimsel dokuz tip diş anomalisinin (hipodonti, maksiller lateral yetersizlik, mandibular ikinci premolar yetersizlik, peg şeklinde maksiller lateral kesici dişler, taurodontizm, dilasasyon, pulpa taşı, gömülü köpek dişleri, süpernumerer dişler) Kayseri ilinde bir grup popülasyonda prevalansını saptamaktır.

Gereç ve Yöntemler: Verilerimiz Erciyes Üniversitesi'nde Ağız, Diş ve Çene Radyolojisi Anabilim Dalı'nda 6 ile 14 yaş arası 2566 hastanın panoramik radyografilerinden retrospektif olarak elde edildi. Konjenital deformiteleri, sistemik hastalıkları, ortodontik tedavi görmekte olan ve çekilmiş dişi olan bireyler çalışma dışı bırakıldı. Hastalara ait panoramik radyografi görüntüleri 6 araştırmacı tarafından değerlendirildi. İstatistiksel analiz SPSS yazılımı ve ki-kare testi kullanılarak yapıldı. Çalışmamızda tüm dental anomalilerin prevalansı ve cinsiyetler arası dağılımı istatistiksel olarak analiz edilmiştir.

Bulgular: Çalışmamızda 1178 erkek 1388 kadın hastadan oluşan toplam 2566 hastanın panoramik görüntüsü incelendi. Hastaların yaş ortalaması 9.94 ± 2.38 'dir. 81 hastada (% 3.16) konjenital alt premolar eksikliği, 145 hastada (% 5.65) hipodonti vardı, 92 hastada (% 3.58) gömülü kanin, 93 hastada (% 3.62) dilasasyon tespit edildi.

Sonuç: Yapılan çalışma ile Kayseri ili popülasyonunda hekimlerin karşılaşılabilecekleri diş anomalileri ve diş eksikliklerinin prevalansı ve cinsiyete göre dağılımları ayrıntılı olarak bildirilmiştir. Kayseri ilinde yaşayan kadın bireylerde dental anomali görülme oranı daha çöktür.

ANAHTAR KELİMELELER

Dental Anomali, Hipodonti, Süpernumerer Diş, Taurodontizm

ABSTRACT

The prevalence of dental anomalies and congenital dental deficiency in Kayseri province population

Background: The purpose of this study was to determine the prevalence of developmental nine types of dental anomalies (hypodontia, maxillary lateral deficiency, mandibular second premolar deficiency, peg shaped maxillary lateral incisors, taurodontism, dilaceration, pulp stone, impacted canine, supernumerary teeth) in a certain group of population in Kayseri, Turkey.

Methods: Our data were obtained from the panoramic radiographs of the 2566 patients 6 to 14 years of age in the Department of Oral and Maxillofacial Radiology at the Erciyes University in Kayseri, Turkey, retrospectively. Subjects with congenital deformities, systemic diseases, orthodontic treatment and extracted tooth were excluded from the study. Panoramic radiographic images of the patients were evaluated by 6 researchers in order to determine the congenital deficiency of dental anomalies. Statistical analysis was performed using SPSS software and a chi-squared test. Prevalence of all dental anomalies and its distribution over sex are statically analysed in our study.

Results: In our study, panoramic radiographs of a total of 2566 patients, 1177 male and 1389 female patients, were examined. The mean age of the patients was 9.94 ± 2.38 . Congenital lower premolar deficiency was found in 81 patients (3.16%), hypodontia was present in 145 patients (5.65%). 92 patients (3.58%) had impacted canine and 93 patients (3.62%) had dilaceration.

Conclusion: In this study, the distribution of dental anomalies and tooth deficiencies in Kayseri province population and their distribution by sex are reported in detail. There is a higher rate of dental anomalies in female individuals living in Kayseri.

KEYWORDS

Dental Anomaly, Hypodontia, Supernumerary Tooth, Taurodontism

GİRİŞ

Gelişimsel diş anomalileri, diş gelişiminin özellikle morfo-diferansiyasyon veya histo-diferansiyasyon aşamalarında genetik ve çevresel faktörlerin etkisiyle oluşabilir.¹ Bunların en yaygın olanı mine ve dentin yapısındaki malformasyonlardır. Dişlerin büyüklüğü, sayısı ve şekillerinde de anormallikler bulunmaktadır. Büyüklük anomalileri,

^α Erciyes Üniversitesi Diş Hekimliği Fakültesi, Ağız, Diş ve Çene Radyolojisi Anabilim Dalı, Kayseri

diğerlerine göre daha büyük boyutlu diş (makrodonti) ve diş büyüklüğünde belirgin bir azalma (mikrodonti) ile karakterize olabilir. Diş sayısındaki farklılıklar ya sayıca azalma (hipodonti, oligodonti ve anodonti) ya da artış (hiperdonti, supernumerer diş) şeklindedir.² Dişlerin şekil anomalileri arasında ise üst lateral dişlerde görülen kama şekli ve çok köklü dişlerde pulpa tabanı ve bifurkasyonun apikale doğru yer değiştirmesiyle tanımlanan taurodontizm gösterilebilir.^{3,4} Kök dilasasyonu ise, bir dişin kökünün dirsek şeklinde keskin eğimli veya kavisli olmasıdır.^{5,6} İnsan dental pulpasında kalsifiye yapılar oldukça yaygındır. Kalsifikasyon, diş pulpalarında yaygın formlar olarak veya ayrı bir kalsifiye taş olarak oluşabilir.⁷ Diş anomalilerinin farklı popülasyon gruplarındaki insidansı ve ekspresyon derecesi, çalışmalar için önemli bilgiler sağlayabilir.¹

Bu çalışmanın amacı, Kayseri ili popülasyonunda 6-14 yaş arası çocuklarda görülen dental anomalilerin (konjenital diş eksiklikleri, hipodonti, hiperdonti, kama şekilli lateral, pulpa taşı, taurodontizm, dens in dente, mikrodonti) sıklığının saptanması ve cinsiyete göre dağılımlarının belirlenmesidir.

GEREÇ VE YÖNTEM

Sunulan çalışma, Erciyes Üniversitesi Diş Hekimliği Fakültesi'ne Dentomaksillofasiyal problemler ile başvuran 6-14 yaş arası 2566 çocuk hastadan alınan Ortopantomograf (OPG) görüntüleri ile retrospektif olarak gerçekleştirildi. Araştırma için Erciyes Üniversitesi Klinik Araştırmaları Etik Kurulundan onay alındı. Araştırmaya dahil edilme kriterleri; hastalarda herhangi bir sistemik rahatsızlık bulunmaması ve diş çekimi ya da ortodontik tedavi görmemiş hastalar olması olarak belirlendi. Çalışmada kullanılan OPG görüntülerin tamamı Orthopantomograph OP200D (Instrumentarium Dental, Tuusula, Finland) cihazı ile alındı. OPG'ler Ağız, Diş ve Çene Radyolojisi bölümünde altı araştırma görevlisi tarafından değerlendirildi. Görüntüler, Precision T1500 WorkStation (Dell D02M, Poland) kullanılarak MedData Med2016 V4 Hastane Otomasyon Yazılımı üzerinde incelendi. OPG incelenerek veriler kaydedildi. İstatistiksel veriler, SPSS programında analiz edildi. Verilerin normal dağılıma uygunluğu Shapiro-Wilk testi ile analiz edildi. Değişkenlerin cinsiyet grupları arasındaki dağılımı Pearson ki-kare testi ile analiz edildi.

BULGULAR

Çalışmada 1178 erkek 1388 kadın hastadan oluşan toplam 2566 hastanın panoramik radyografları incelendi. Hastaların yaş ortalaması 9.94 ± 2.38 dir. 81 hastada (% 3.16) konjenital alt premolar eksikliği, 145 hastada (% 5.65) hipodonti vardı (Resim 1), 92 hastada (% 3.58) gömülü kanin, 93 hastada (% 3.62) dilasasyon mevcuttu (Resim 2). 68 hastada (% 2.65) pulpa taşı görülmüştü. Diğer dental anomalilerin bulguları Tablo 1 ve Tablo 2'de gösterildi. Dilasasyon, kama lateral ve hipodonti kategorik değişkenlerinde kadınlar ve erkekler arasında anlamlı bir farklılık bulundu, kadınlarda daha sık görüldü.

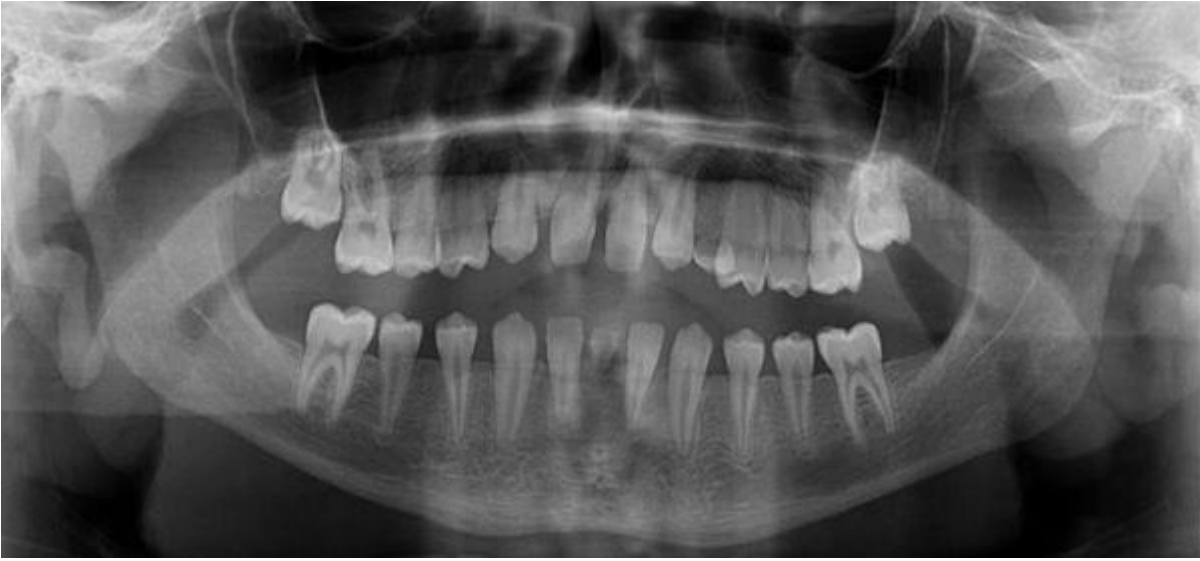
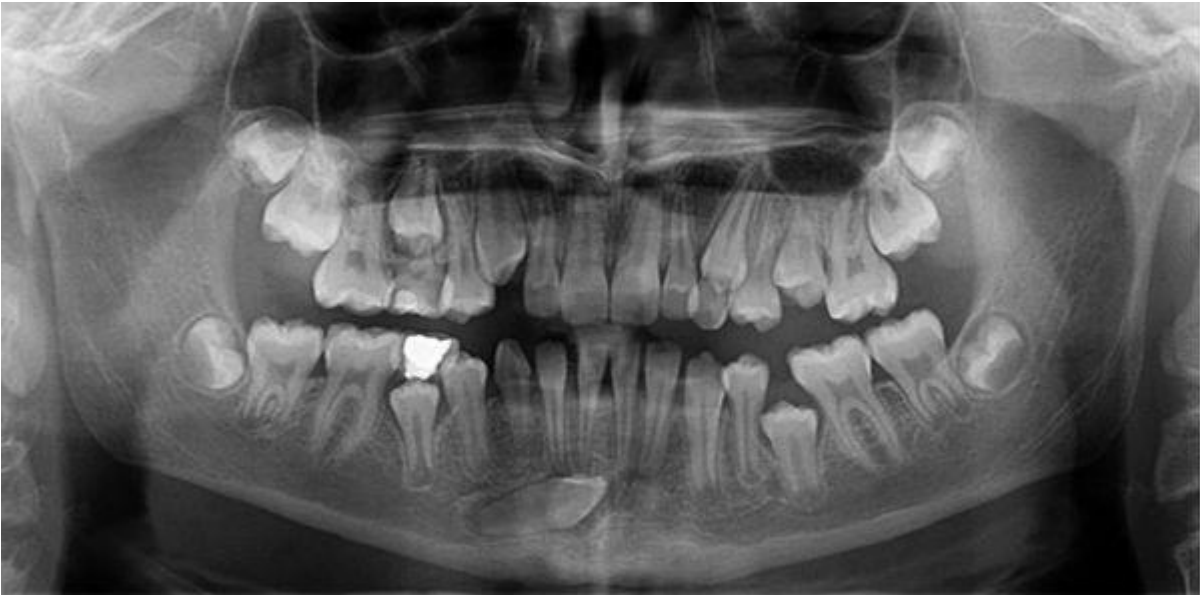Tablo 1. Konjenital diş eksiklikleri ve süpernumerer dişlerin cinsiyete göre dağılımı

	N (%)	Hipodonti	MLDE	MİPDE	Süpernumerer Diş
<i>Kadın</i>	1388 (%54.1)	83 (%6)	28 (%2.0)	49 (%3.5)	5 (%0.4)
<i>Erkek</i>	1178 (%45.9)	62 (%5.3)	16 (%1.4)	32 (%2.7)	12 (%1)
<i>Toplam</i>	2566 (%100)	145 (%5.65)	44 (%1,72)	81 (%3.16)	17 (%0.66)

N: Birey Sayısı, MLDE: Maksiller Lateral Diş Eksikliği, MİPDE: Mandibular İkinci Premolar Diş Eksikliği

Tablo 2. Diş anomalilerinin cinsiyete göre dağılımı

	N (%)	Taurodontizm	Dilaserasyon	Kama Lateral	Pulpa Taşı	Gömülü Kanin
<i>Kadın</i>	1388 (%54.1)	9 (%0.6)	54 (%3.9)	14 (%0.2)	45(%3.2)	49(%3.5)
<i>Erkek</i>	1178 (%45.9)	13 (%1.1)	39 (%3.3)	2 (%1)	23(%2)	42(%3.6)
<i>Toplam</i>	2566 (%100)	22 (%0.86)	93 (%3.62)	16 (%0.63)	68(%2.65)	91(%3.57)

N: Birey Sayısı**Resim 1.** 13 yaşındaki bireyde hipodonti olgusu**Resim 2.** 14 yaşındaki bireyde mandibulada gömülü kanin olgusu

TARTIŞMA

Bulunan sonuçlara göre en sık görülen dental anomali konjenital diş eksiklikleridir. Bu sonuç literatürdeki diğer çalışmalar ile uyum göstermektedir.^{8,9} Bu eksiklikler içinde görülen sıklık ise en fazla mandibular ikinci premolarda görülmüştür. Konjenital diş eksikliği en yaygın gelişimsel anomali olarak karşımıza çıkan anomali olmakla beraber üçüncü molar dişleri dikkate alınmadığında en sık eksikliği gözlenen diş alt çene ikinci premolar diş olup bunu sırasıyla üst çene lateral dişler ve üst çene ikinci premolar dişler izlemektedir.¹⁰ Çalışmamızda taurodontizm görülme sıklığı % 0.86 olarak bulunmuş olup Elbay ve ark.³ Yaptıkları çalışmada 3642 hastada taurodontizm prevalansını % 2.22 olarak bulmuşlardır. Bizim çalışmamızda prevalansının daha düşük çıkmasını bakılan yaş aralığının daha düşük olması ve apeksifikasyonu tamamlanmamış dişlerin taurodont kabul edilmemesinden kaynaklandığını düşünmekteyiz. Çalışmamızda dilaserasyon prevalansı % 3.62 bulunurken Uzun ve ark.⁶ yaptıkları çalışmada 1190 hastada % 3.1 olarak prevalansı bulmuşlardır. Çalışmamızla uyum göstermiştir.

SONUÇ

Yapılan çalışma ile Kayseri ili popülasyonunda hekimlerin karşılaşılabilecekleri diş anomalileri, diş eksikliklerinin prevalansı ve cinsiyete göre dağılımları ayrıntılı olarak bildirilmiştir. Bu çalışma sonucunda elde edilen verilerin özellikle pedodontist ve ortodontistler için tanı ve tedavi planlamasında yardımcı olabileceği düşünülmektedir.

KAYNAKLAR

1. Laganà G, Venza N, Borzabadi-Farahani A, Fabi F, Danesi C, Cozza P. Dental anomalies: prevalence and associations between them in a large sample of non-orthodontic subjects, a cross-sectional study. *BMC Oral Health*. 2017;17:62.
2. Deolia SG, Chhabra C, Chhabra KG, Kalghatgi S, Khandelwal N. Dental anomalies of the deciduous dentition among Indian children: A survey from Jodhpur, Rajasthan, India. *J Indian Soc Pedod Prev Dent*. 2015;33:111.
3. Elbay M, Şermet Elbay Ü, Demirtürk Kocasaç H, Kaya C, Uğurluel C. Çocuklarda Daimi Birinci Molar Dişlerde Taurodontizm Görülme Sıklığı: Retrospektif Araştırma. *T Klin Diş Hek Bil*. 2016;22:163-8.
4. Terezhalmay G, Riley C, Moore W. Clinical images in oral medicine and maxillofacial radiology. Taurodontism. *Quintessence Int*. 2001;32:254-5
5. Topouzelis N, Tsaousoglou P, Pisoka V, Zouloumis L. Dilaceration of maxillary central incisor: a literature review. *Dent Traumatol*. 2010;26:427-33.
6. İsmail U, Kalyoncuoğlu E, Demiral M, Güler B, Gündüz K. Ondokuz Mayıs Üniversitesi Diş Hekimliği Fakültesi'ne Başvuran Yetişkin Populasyonda Dilaserasyon Prevalansının Retrospektif Olarak Değerlendirilmesi. *OMÜ Diş Hek Fak Derg*. 2013;14:21-25.
7. Ranjitkar S, Taylor J, Townsend G. A radiographic assessment of the prevalence of pulp stones in Australians. *Aust Dent J*. 2002;47:36-40.

8. Buenviaje T, Rapp R. Dental anomalies in children: a clinical and radiographic survey. *J Dent Child*. 1984;51:42-6.
9. Uzamış M, Taner T, Kansu Ö, Alpar R. Evaluation of dental anomalies in 6-13 year old Turkish children: a panoramic survey. *J Marmara Un Dent Fac*. 2001;4:254-9.
10. Polder BJ, Van't Hof MA, Van der Linden FP, Kuijpers-Jagtman AM. A meta-analysis of the prevalence of dental agenesis of permanent teeth. *Community Dent Oral Epidemiol*. 2004;32:217-26.

Cinsiyetin mandibuler parametreler üzerine etkisi: Retrospektif KIBT çalışması

Derya İçöz(0000-0001-8043-288X)^α, Faruk Akgünlü(0000-0002-3427-1381)^α

Selçuk Dent J, ODMFR 2019 Kongre Kitapçığı Özel Sayısı

Başvuru Tarihi: 02 Ocak 2019
Yayına Kabul Tarihi: 07 Şubat 2019

ÖZ

Cinsiyetin mandibuler parametreler üzerine etkisi: Retrospektif KIBT çalışması

Amaç: Kafatasının en geniş, en sert ve en hareketli kemiği olan mandibulanın tanımlanması pelvis ve kafatasından sonra cinsiyetler arasında en çok fark gözlenen kemik olması sebebiyle medikolegal ve antropolojik açıdan önemlidir. Bu çalışmanın amacı; konik ışınli bilgisayarlı tomografi (KIBT) 3 boyutlu (3B) rekonstrüksiyon görüntüleri üzerinde bazı parametrelerin simetrisini ve cinsiyetler arasındaki farkı değerlendirmektir.

Gereç ve Yöntemler: Çalışmada 60 hastaya (30 kadın ve 30 erkek) ait (ort yaş=50.6) KIBT görüntüleri değerlendirildi. Görüntüler üzerinde kondiler uzunluk (Kon-Gon), koronoid uzunluğu (Kor-Gon), bigonial genişlik (BiGon) ve bikondiler genişlik (BiKon) ölçümleri yapıldı. Ölçümler iki hafta arayla aynı gözlemci tarafından tekrarlandı ve ortalama değerler istatistik analiz için kullanıldı. KonGon ve KorGon uzunluklarının sağ ve sol arasındaki farkı eşleştirilmiş örneklem *t* testi ile tüm parametreler arasındaki cinsiyete bağıli fark bağımsız örneklem *t* testi ile karşılaştırıldı.

Bulgular: Çalışmada değerlendirilen parametrelerin tamamı için ortalama değerler erkeklerde kadınlara göre daha yüksek bulundu ($p \leq 0.05$). KonGon ve KorGon ölçümlerinin her ikisi için de çenelerin sağ ve solu arasında istatistik olarak anlamlı fark gözlenmedi.

Sonuç: Bu çalışma popülasyonuna göre, değerlendirilen parametreler cinsiyetler arasında belirgin farklılık göstermektedir ve söz konusu parametrelerin cinsiyet ayrımında kullanılmasının faydalı olduğu tespit edilmiştir.

ANAHTAR KELİMELELER

Konik ışınli bilgisayarlı tomografi, mandibula, cinsiyet tayini

ABSTRACT

Effect of gender on mandibular parameters: A retrospective CBCT study

Background: The definition of mandible, which is the largest, hardest and most mobile bone of the skull, is important in terms of medicolegal and anthropologic aspects because it is the bone with the most difference between the sexes after the pelvis and skull. The purpose of this study was; to evaluate the symmetry of some parameters and the difference between genders on cone beam computed tomography (CBCT) 3-dimensional (3D) reconstruction images.

Methods: For the present study CBCT images of 60 patients (30 females and 30 males) (mean age=50.6) were evaluated. Condyle length (Con-Gon), coronoid length (Cor-Gon), bigonial width (BiGon) and bicondylar width (BiKon) were measured on the images. The measurements were repeated by the same observer with two weeks interval and mean values were used for statistical analyses. The difference between right and left of the ConGon and CorGon lengths were compared by the paired samples *t* test and the gender-dependent difference between all parameters with independent samples *t* test.

Results: The mean values for all of the parameters evaluated in the study were higher in males than in females ($p \leq 0.05$). No statistically significant difference was observed between the right and left sides of the jaws for both the ConGon and CorGon measurements.

Conclusion: According to this study population, the parameters evaluated differed significantly between the sexes and it was determined that the use of these parameters in terms of gender was beneficial.

KEYWORDS

Cone beam computed tomography, mandible, sexual dimorphism

GİRİŞ

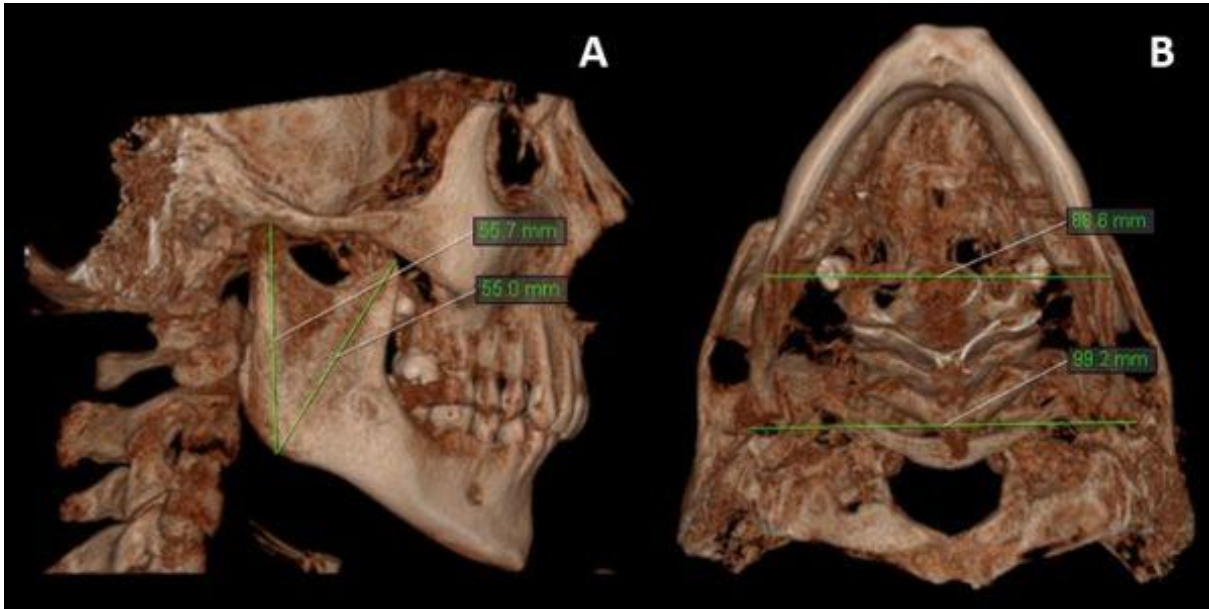
Son yıllarda Konik ışınli bilgisayarlı tomografinin (KIBT) oral ve maksillofasiyal bölgedeki anatomik yapıları morfoloji, pozisyon, şekil, boyut ve varyasyonları açısından değerlendirme imkanı tanıması ve görüntüler üzerinde yapılan ölçümlerin anatomik ölçümlerle kıyaslandığı çalışmalarda elde edilen yüksek doğruluk özelliği nedeniyle kullanım alanı giderek artmaktadır.¹ Kafatası, pelvisten sonra iskelet sisteminin en kolay cinsiyet ayrımı yapılan bölümüdür.²

^α Selçuk Üniversitesi Diş Hekimliği Fakültesi, Ağız, Diş ve Çene Radyolojisi Anabilim Dalı, Konya

Fakat kafatasının sağlam olarak elde edilemediği durumlarda, kafatasının en geniş, en sert ve en hareketli kemiği olan ve diğer fasiyal kemiklere göre daha dayanıklı olan mandibulanın tanımlanması; mediko-legal ve antropolojik çalışmalar açısından önemlidir.^{1,3} Bununla birlikte mandibula; üzerinde yapılan radyolojik çalışmalarda kemiğin kolay görüntülenebilir olması ve cinsiyetin etkisinin değerlendirildiği çalışmalardan elde edilen yüksek doğruluk sebebiyle önemli bir anatomik yapıdır.^{1,4} Bu çalışmanın amacı; KIBT 3B rekonstrüksiyon görüntülerinde mandibula üzerinde yapılan bazı lineer ölçümleri değerlendirmek ve bu ölçümlerin cinsiyetle ilişkisini karşılaştırmaktır.

GEREÇ VE YÖNTEM

Bu retrospektif çalışmada Selçuk Üniversitesi Diş Hekimliği Fakültesi' ne çeşitli sebeplerle Ekim 2017- Ekim 2018 tarihleri arasında başvurmuş 60 hastaya (30 kadın ve 30 erkek) ait KIBT görüntüleri değerlendirildi. Ölçümlerin yapılacağı bölgede herhangi bir patoloji, travma veya ortognatik cerrahi hikayesi tespit edilen görüntüler çalışmaya dahil edilmedi. Değerlendirilen bütün parametreler, aynı cihaz (Instrumentarium Dental, Palo DEX Group Oy Nahkelantie 160FI-04300 TUUSULA, Finland) ile, 89 kVp, 9-12 mA değerleri kullanılarak ve aynı FOV alanıyla (13x15) elde edilen görüntülerde çalışıldı. Çalışmada KonGon, KorGon, BiGon, BiKon olmak üzere dört farklı parametre değerlendirildi. Kon-Gon; kondil başının en tepe noktası ve gonion arasındaki mesafe, Kor-Gon; koronoidin en tepe noktası ile gonion arasındaki mesafe, BiGon; sağ ve sol gonion arasındaki mesafe ve BiKon; sağ ve sol kondil başları arasındaki mesafe olarak ölçüldü. KonGon ve KorGon, orbita tabanı yere paralel olacak şekilde ayarlandıktan sonra lateral rekonstrüksiyon 3B imajlar üzerinde, BiGon ve BiKon ise aksiyel rekonstrüksiyon 3B imajlar üzerinde (Resim 1A, 1B) aynı gözlemci tarafından iki hafta aryla ölçüldü. Gözlemcinin iki ölçümü arasındaki uyum sınıf-ıçi korelasyon katsayısı, verilerin normal dağılımı Kolmogorov-Smirnov testi, cinsiyetler arasındaki fark bağımsız örneklem *t* testi ve sağ-sol ölçümler arasındaki fark eşleştirilmiş örneklem *t* testi ile SPSS 15.0 versiyonu kullanılarak değerlendirildi.



Resim 1. A. Lateral 3B rekonstrüksiyon imajda Kon-Gon ve Kor-Gon uzunluklarının ölçümü. B. Aksiyel 3B Rekonstrüksiyon imajda BiGon ve BiKon genişliklerin ölçümü

BULGULAR

Bu çalışmada KIBT görüntüleri değerlendirilen 60 bireyin yaşları 32-62 (Ort = 50.6) arasında değişmekteydi. Gözlemcinin birinci ve ikinci gözlemleri için Cronbach's alpha değeri kondiler uzunluk için 0.976, koronoid uzunluğu için 0.975, bigonial genişlik için 0,942 ve bikondiler genişlik için 0.927 olarak hesaplandı. Kondiler uzunluk ve koronoid uzunluğu için mandibulanın sağ ve solunda yapılan ölçümler eşleştirilmiş örneklem t testiyle analiz edildi ve her iki parametre ve her iki cinsiyet için sağ ve solda yapılan ölçümler arasında fark gözlenmedi (Tablo 1). Değerlendirilen dört farklı parametrenin hepsi için elde edilen ortalama değerler erkeklerde kadınlara göre istatistiksel olarak anlamlı yüksek bulundu (Tablo 2).

Tablo 1. Eşleştirilmiş örneklem t testi sonuçlarına göre parametrelerin sağ ve sol taraftaki ort±SS ve korelasyon değerleri.

Cinsiyet	Mandibuler Parametreler	n	Ort ± SS	Korelasyon	p-değeri
Kadın	Kon-Gon (sağ)	30	58.4±4.0	0.874	0.61
Kadın	Kon-Gon (sol)	30	58.6±4.4		
Erkek	Kon-Gon (sağ)	30	67.3±5.5	0.914	0.24
Erkek	Kon-Gon (sol)	30	66.8±5.1		
Kadın	Kor-Gon (sağ)	30	56.8±4.2	0.904	0.90
Erkek	Kor-Gon (sol)	30	56.8±3.9		
Kadın	Kor-Gon (sağ)	30	65.6±6.5	0.924	0.87
Erkek	Kor-Gon (sol)	30	65.7±6.2		

Tablo 2. Bağımsız örneklem t testi sonuçlarına göre parametrelerin ort ± SS değerleri ve cinsiyetlerin kıyaslanması (* istatistik olarak anlamlı).

Mandibuler parametreler	n	Ort ± SS	p-değeri
Kon-Gon	30 Kadın	58.5±4.2	0.00*
Kon-Gon	30 Erkek	67.1±5.3	
Kor-Gon	30 Kadın	56.8±4.1	0.00*
Kor-Gon	30 Erkek	65.7±6.2	
BiGon	30 Kadın	94.1±5.6	0.00*
BiGon	30 Erkek	101.1±6.2	
BiKon	30 Kadın	106.5±4.6	0.00*
BiKon	30 Erkek	112.7±3.8	

TARTIŞMA

Cinsiyete bağlı parametrelerin değerlendirildiği çalışmalar, sadece adli açıdan değil bölgesel varyasyonların ve popülasyon geçmişinin değerlendirilmesi açısından da önemlidir. Baş ve boyun bölgesinde mandibular kondil ve ramus büyüme-gelişim sürecinde boyutsal olarak en fazla değişime uğramaları sebebiyle, cinsiyetler arasında en fazla fark gözlenen anatomik oluşumlardır.² Bu nedenle; bu çalışmada kondil ve ramus bölgesinde yapılan bazı lineer ölçümlerin cinsiyetle ilişkisini ve simetrisini değerlendirmek amaçlanmıştır. Çalışmadan elde edilen bulgular

Türk popülasyonu için, değerlendirilen dört parametrenin de erkeklerde kadınlara göre daha yüksek olduğunu göstermiştir. Bu bulgular Gamba ve ark tarafından Brezilya toplumunda yapılan, BiKon ve BiGon genişliğinin de değerlendirildiği çalışmanın bulgularıyla benzerlik göstermektedir.⁵ Aynı toplumda Oliveira ve ark⁶ mandibular uzunluğun cinsiyetle ilişkili olmadığı sonucuna varmışlardır, bu çalışma sonuçlarındaki farklılığın çalışma popülasyonunun yaş grubunun 6-20 arasında olmasından kaynaklandığı düşünülmüştür. Koronoid uzunluğunun ve kondiler uzunluğun değerlendirildiği Hindistan toplumunda yapılan bir panoramik radyografi çalışmasında, bu çalışmayla benzer şekilde her iki parametrenin de erkeklerde kadınlara göre daha yüksek olduğu görülmüştür.⁷ BiGon ve BiKon genişliklerinin de dahil edilerek mandibular parametrelerin değerlendirildiği, Hindistan toplumunda yapılan bir bilgisayarlı tomografi çalışmasında BiKon genişlikte cinsiyet farklılığı gözlenmesine rağmen BiGon genişlikte fark görülmemiştir.⁸ Cinsiyete bağlı farklılıkların derecesi bölgesel popülasyonlar arasında önemli ölçüde değiştiğinden, belirli bir popülasyondan türetilen ayırıcı parametrenin diğerine uygulanamayacağı farklı çalışmalarla tespit edilmiştir.⁹ Bu nedenle cinsiyet tayininde parametrelerin popülasyonlara özgü belirlenmesi önem taşımaktadır ve bu çalışmada söz konusu parametreler için Türk toplumuna özgü ortalama değerler elde edilmiştir.

SONUÇ

Kondiler uzunluk, koronoid uzunluğu, bigonial genişlik ve bikondiler genişlik erkeklerde kadınlara göre istatistiksel olarak anlamlı büyüktür ve bu parametreler Türk popülasyonunda cinsiyet ayrımı için faydalıdır. Mandibular morfolojinin değerlendirildiği birçok çalışma mevcuttur ve bu çalışmalar adli öneminin yanında toplumsal farklılıkların belirlenebilmesi açısından da önem arz etmektedir.

KAYNAKLAR

1. Assari A, Alasmari B, Aleid M, Salem M. Characteristics of Mandibular Parameters in Different Age Groups. A CBCT Assessment. *EC Dental Science* 2017;14(2):95-103.
2. Taleb NSA, Beshlawy ME. Mandibular Ramus and Gonial Angle Measurements as Predictors of Sex and Age in an Egyptian Population Sample: A Digital Panoramic Study. *J Forensic Res* 2015;6(5):DOI:10.4172/2157-7145.1000308
3. Kumar MP, Lokanadham S. Sex Determination & Morphometric Parameters of Human Mandible. *Int J Res Med Sci* 2013;1(2):93-6.
4. Genú PR, Vasconcellos RJdH, Oliveira BPd, Vasconcelos BCGd, Delgado NCdC. Analysis of anatomical landmarks of the mandibular interforaminal region using CBCT in a Brazilian population. *Braz J Oral Sci* 2014;13(4):303-7.
5. Gamba TDO, Alves MC, Haiter-Neto F. Mandibular Sexual Dimorphism Analysis in CBCT Scans. *J Forensic Leg Med* 2016;38:106-10.
6. Oliveira FTD, Soares MQS, Sarmiento VA, Rubira CMF, Lauris JRP, Rubira-Bullen IRF. Mandibular Ramus Length as an Indicator of Chronological Age and Sex. *Int J Leg Med* 2014;129(1):195-201.

7. Indira AP, Markande A, David MP. Mandibular Ramus: An Indicator for Sex Determination-A Digital Radiographic Study. J Forensi Dent Sci 2012;4:58-62.
8. Kallalli BN, Rawson K, Ramaswamy VK, Zakarneh WH, Singh A, Zingade J. Sex Determination of Human Mandible Using Metrical Parameters by Computed Tomography: A Prospective Radiographical Short Study. J Indian Academy Oral Med Radiol 2016;28:7-10.
9. Saini V, Srivastava R, Rai RK, Shamal SN, Singh TB, Tripathi SK. Mandibular ramus: An indicator for sex in fragmentary mandible. J Forensic Sci 2011;56:13-6.

Mandibular molar dişlerde radiks entomolaris ve paramolaris sıklığı: Retrospektif KIBT analizi

Melek Taşsöker(0000-0003-2062-5713)^α, Melike Güleç(0000-0002-8616-2101)^α

Selcuk Dent J, ODMFR 2019 Kongre Kitapçığı Özel Sayısı

Başvuru Tarihi: 23 Ocak 2019
Yayına Kabul Tarihi: 13 Şubat 2019

ÖZ

Mandibular molar dişlerde radiks entomolaris ve paramolaris sıklığı: Retrospektif KIBT analizi

Amaç: Bu çalışmanın amacı birinci ve ikinci molar dişlerde radiks entomolaris (RE) ve radiks paramolaris (RP) sıklığını konik ışınli bilgisayarlı tomografi (KIBT) kullanarak analiz etmektir.

Gereç ve Yöntemler: Çalışmada 18 yaş üzeri, 273 kadın, 231 erkek dahil toplam 504 bireyin, 1008 alt birinci molar ve 1008 alt ikinci molar olmak üzere toplam 2016 dişi KIBT kayıtlarından geriye dönük incelenmiştir. RE ve RP belirlemek için pulpa odasından apikale incelenen aksiyal KIBT kesitleri kullanılmıştır. Verilerin analizinde tanımlayıcı istatistikler hesaplanmış ve ki-kare testi kullanılmış olup $p < 0.05$ düzeyinde anlamlı kabul edilmiştir.

Bulgular: RE sıklığı alt birinci molar dişlerde % 2.8, alt ikinci molar dişlerde %1.4'tür. İncelenen alt birinci büyük azların hiçbirinde RP görülmemiştir. Alt ikinci azı dişlerde ise RP sıklığı % 0.8'dir. Cinsiyete göre RE ve RP sıklığı istatistiksel olarak anlamlı fark göstermemiştir ($p > 0.05$).

Sonuç: Endodontik tedavilerin başarısını artırmak ve var olan başarısızlıkların daha iyi anlaşılabilmesi için mandibular molar dişlerde görülen varyasyonların farkında olmak ve şüphe durumunda üç boyutlu görüntüleme ile morfolojinin belirlenmesi klinik öneme sahiptir.

ANAHTAR KELİMELEER

Radiks entomolaris, Radiks paramolaris, Mandibular molar

ABSTRACT

The frequency of radix entomolaris and paramolaris in mandibular molar teeth: A retrospective CBCT analysis

Background: The aim of this study was to analyze the frequency of radix entomolaris (RE) and radix paramolaris (RP) in first and second molar teeth using cone beam computed tomography (CBCT).

Methods: In this study, a total of 504 individuals, including 231 males and 273 females over the age of 18, were retrospectively analyzed from a total of 504 dental CBCT records including 1008 lower first molars and 1008 lower second molars. Axial CBCT sections were used to determine RE and RP. Descriptive statistics were calculated and chi-square test was used in data analysis and $p < 0.05$ was considered significant.

Results: The frequency of RE was 2.8% in the lower first molar teeth and 1.4% in the lower second molar teeth. RP was not observed in any of the lower first molar studied. The frequency of RP was 0.8% in the lower second molars. The frequency of RE and RP did not show a statistically significant difference according to gender ($p > 0.05$).

Conclusion: In order to increase the success of endodontic treatments and to better understand the existing failures, it is of clinical importance to be aware of the variations seen in mandibular molar teeth and to determine the morphology with three-dimensional imaging in case of any suspicion.

KEYWORDS

Radix entomolaris; Radix paramolaris; Mandibular molar

GİRİŞ

Kanal tedavisindeki başarısızlıkların en temel nedenlerinden biri, diş anatomisinin yeterince anlaşılmasıdır. Mandibular molar dişlerde görülen anatomik varyasyonların farkında olmak endodontik tedavi başarısını artırmada oldukça önemlidir. Tedavi edilmeyen kök kanallarında kalan nekrotik doku artıkları persiste kronik apikal periodontitise yol açabilir.¹ Mandibular molar dişler genellikle biri mezial diğer distalde olmak üzere iki köklüdürler ve fazladan üçüncü bir kök varlığı önemli bir anatomik varyasyondur. Bu fazla olan kök mandibular molar dişin lingual tarafında (distolingual) ise *radiks entomolaris* (RE), fasiyal yüzeyinde (meziobukkal) ise *radiks paramolaris* (RP) olarak adlandırılır² ve literatürde ilk kez 1844 yılında Carabelli tarafından tanımlanmıştır.³ Etiyolojisi kesin olarak ortaya konmamıştır ancak odontogenez sırasındaki ekstrensek faktörler ve genetik yatkınlığın etkili olabileceği

^α Necmettin Erbakan Üniversitesi Diş Hekimliği Fakültesi, Ağız, Diş ve Çene Radyolojisi Anabilim Dalı, Konya

düşünülmektedir.⁴ Avrupa, Afrika ve Kafkasya toplumlarında düşük (% 1-5), Moğol ırklarında prevalansının yüksek olması (% 5-40) irksal faktörlerin dental morfoloji üzerinde etkili olduğunu göstermektedir.^{5,6}

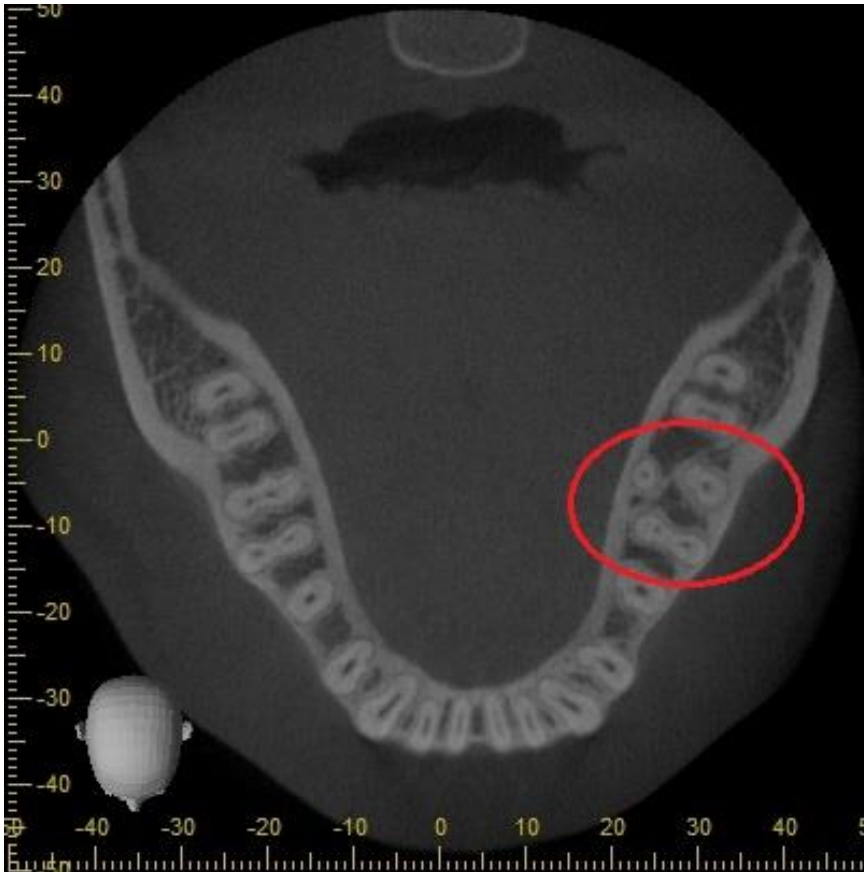Konvansiyonel iki boyutlu görüntülemeler diş morfolojisinin belirlenmesinde yetersiz kalmaktadır. Konik ışınli bilgisayarlı tomografi (KIBT) süperpozisyon, distorsiyon gibi limitasyonlarını elimine edilerek dişlerin kök-kanal morfolojilerinin tanımlanmasında kullanılabilen üç boyutlu görüntüleme tekniğidir. Araştırmamızın amacı birinci ve ikinci molar dişlerde RE ve RP sıklığını KIBT kullanarak analiz etmektir.

GEREÇ VE YÖNTEM

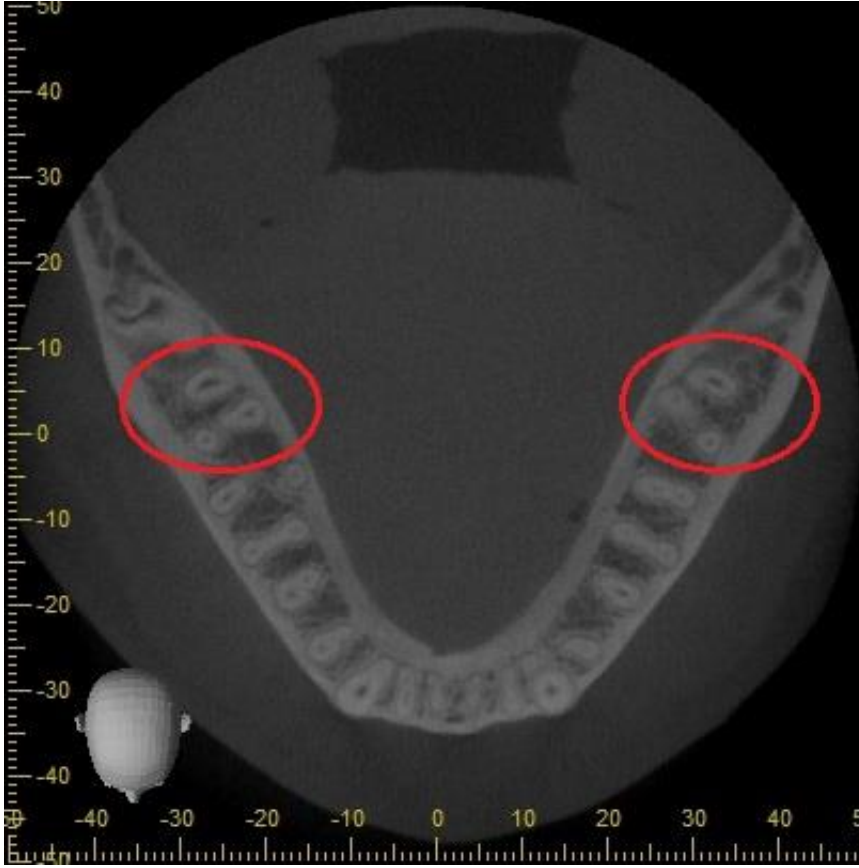
Bu çalışmada Necmettin Erbakan Üniversitesi, Diş Hekimliği Fakültesi, Ağız, Diş ve Çene Radyolojisi Ana Bilim Dalı arşivinde bulunan, çeşitli tanısal gerekçelerle 2014-2018 yılları arasında müracaat etmiş 504 hastanın KIBT kaydı geriye dönük incelenmiştir.

Çalışmada 18 yaş üzeri, 273 kadın, 231 erkek dahil toplam 504 bireyin, 1008 alt birinci molar ve 1008 alt ikinci molar olmak üzere toplam 2016 dişi incelenmiştir. Apeks maturasyonu tamamlanmış, bilateral ağızda olan birinci ve ikinci molar dişler araştırmaya dahil edilmiştir. Kron-köprü protezi, kanal tedavisi uygulanmış dişler, kök rezorsiyonu bulunan dişler değerlendirme dışında tutulmuştur.

Görüntüler tam fikir birliğinin sağlanması için iki maksillofasial radyolog tarafından aynı anda değerlendirilmiş ve hem fikir olunmayan görüntüler analize dahil edilmemiştir. RE ve RP belirlemek için pulpa odasından apikale incelenen aksiyal KIBT kesitleri kullanılmıştır (Resim 1, Resim 2). İncelenen taramalar Morita 3D Accuitomo 170 (J Morita MFG Corp., Kyoto, Japan) cihazıyla elde edilmiştir.



Resim 1. Sol alt birinci molar dişte radiks entomolaris, aksiyal KIBT kesiti



Resim 2. Bilateral alt ikinci molar dişlerde radiküs paramolaris, aksiyal KIBT kesiti

İstatistiksel analiz SPSS v21.0 (IBM Corp, Armonk, NY, USA) programı kullanılarak yapılmıştır. Tanımlayıcı istatistikler hesaplanmış ve ki-kare testi kullanılmış olup $p < 0.05$ düzeyinde anlamlı kabul edilmiştir.

BULGULAR

Çalışmaya dahil edilen 18-73 yaş arası 504 bireyin yaş ortalaması 28.36 ± 11.71 yıldır. RE ve RP olarak ayırım yapmaksızın üç kök görülme sıklığı alt birinci molarlarda % 2.8 (29 diş), alt ikinci molarlarda % 2.3 (24 diş)'tür. İncelenen 1008 adet alt birinci moların; 9 adet bilateral, 11 adet unilateral olmak üzere 29'unda (% 2.8), 1008 adet alt ikinci moların; 7'si unilateral, 4'ü bilateral olmak üzere 15'inde (% 1.4) RE gözlenmiştir. Çalışmaya dahil edilen 504 bireyin en az bir tarafında RE görülme oranı alt birinci molar için %4 alt ikinci molar için % 2.2'dir.

Çalışmada incelenen alt birinci molar dişlerin hiçbirinde RP görülmezken; 1008 adet alt ikinci molar dişte 1 tanesi bilateral 7 tanesi unilateral olmak üzere 9 dişte (% 0.8) RP izlenmiştir. Çalışmaya dahil edilen 504 bireyin en az bir tarafında RP görülme oranı alt ikinci molar için % 1.6'dır. Cinsiyete göre RE ve RP sıklığı istatistiksel olarak anlamlı fark göstermemiştir ($p > 0.05$).

TARTIŞMA

Türk toplumunda alt molar dişlerde üç kök görülme sıklığını bildiren az sayıda çalışma bulunmaktadır. Bu çalışmalarda⁷⁻⁹ üç ayrı kök görülme sıklığı alt birinci molar dişlerde % 2.06-4.6, alt ikinci molar dişlerde ise % 2.1-3.45 aralığındadır. Bizim çalışmamızın bulguları üç kök görülme sıklığının alt birinci molarlarda % 2.8, alt ikinci molarlarda

% 2.3 olduğunu ortaya koymuştur ve Türk toplumunda yürütülen diğer çalışmalardan elde edilen verilerle uyumludur.

Literatürde RE sıklığına dair bildirilen oranlar oldukça geniş bir aralıktadır (% 0.9-32). En az sıklıkla Avrupa toplumlarında bildirilirken; Japonya, Hong-Kong, Hindistan, Çin gibi Asya toplumlarında Avrupa ırkına göre daha fazla oranda bildirilmiştir. Eskimolarda yapılan çalışmalar ise % 27-32 gibi yüksek sıklık değerleri ortaya koymuştur. Buradan yola çıkarak, üç köklü alt molar morfolojisinin bir anomaliden ziyade Asya-Moğol genetiği ile ilişkili normal bir farklılık olduğu öne sürülmüştür.¹⁰

Çalışmamızda incelenen 1008 alt birinci molar dışın hiçbirinde RP görülmemiştir; bu durum 232 alt birinci moların KIBT ile incelendiği Rodrigues ve ark.¹¹ ile uyumludur. 2018 yılında 250 alt birinci molar ve 250 alt ikinci çekilmiş molar dişle yürütülen çalışmada⁶ ise alt birinci molarlarda RP sıklığı % 1.2, ikinci molarlarda % 0.8'dir. 1008 adet alt ikinci molar dişi incelediğimiz bu çalışmada da RP sıklığı % 0.8'dir.

Alt çene büyük azılarında RE, diğer distal kökün arkasında kalarak konvansiyonel iki boyutlu radyografilerde gözden kaçabilmektedir. Bu nedenle üçüncü kök varlığından şüphe duyulduğunda 30°'lik açılarla alınan radyograflar ve üç boyutlu KIBT taramalarından yararlanılmalıdır. Kök-kanal morfolojisinin incelenmesinde KIBT en iyi görüntüleme tekniği olarak bildirilmiştir.¹²

SONUÇ

RE ve RP cinsiyet farklılığı gözetmeksizin alt çene azı dişlerinde nadir görülen bir anatomik varyasyondur. Endodontik tedavi başarısızlıklarının önüne geçmek için; iki boyutlu görüntülerde üçüncü kökten şüphe duyulduğunda, KIBT görüntüleme ile bu varyasyonun değerlendirilmesi önerilir.

KAYNAKLAR

1. Cantatore G, Berutti E, Castellucci A. Missed anatomy: frequency and clinical impact. *Endod Top* 2006;15:3-31.
2. Nagaveni N, Umashankara K. Radix entomolaris and paramolaris in children: A review of the literature. *J Indian Soc Pedod Prev Dent* 2012;30:94-102.
3. Calberson FL, De Moor RJ, Deroose CA. The Radix Entomolaris and Paramolaris: Clinical Approach in Endodontics. *J Endod* 2007;33:58-63.
4. Gupta A, Duhan J, Wadhwa J. Prevalence of three rooted permanent mandibular first molars in Haryana (North Indian) Population. *Contemp Clin Dent* 2017;8:38-41.
5. Rahimi S, Mokhtari H, Ranjkesh B, et al. Prevalence of Extra Roots in Permanent Mandibular First Molars in Iranian Population: A CBCT Analysis. *Iran Endod J* 2017;12:70-73.
6. Kuzekanani M, Najafipour R. Prevalence and distribution of radix paramolaris in the mandibular first and second molars of an Iranian Population. *J Int Soc Prev Commun Dent* 2018;8:240-244.

7. Ahmetođlu F, Altun O, ŐimŐek N, Ocak MS, Dedeođlu N. TŐrkiye'nin dođu bŐlgesi nŐfusundaki mandibular molar diŐlerin kŐk ve kanal yapılarının konik iŐınlı bilgisayarlı tomografi ile deđerlendirilmesi. *Cumhuriyet Dent J* 2014;17:223-234.
8. Demirbuga S, Sekerci AE, Dinđer AN, Cayabatmaz M, Zorba YO. Use of cone-beam computed tomography to evaluate root and canal morphology of mandibular first and second molars in Turkish individuals. *Med Oral Patol Oral Cir Bucal* 2013;18:e737-44.
9. Miloglu O, Arslan H, Barutcigil C, Cantekin K. Evaluating root and canal configuration of mandibular first molars with cone beam computed tomography in a Turkish population. *J Dent Sci* 2013;8:80-86.
10. Chandra SS, Chandra S, Shankar P, Indira R. Prevalence of radix entomolaris in mandibular permanent first molars: a study in a South Indian population. *Oral Surg Oral Med Oral Pathol Oral Radiol Endod* 2011;112:e77-82.
11. Rodrigues CT, Oliveira-Santos C, Bernardineli N, et al. Prevalence and morphometric analysis of three-rooted mandibular first molars in a Brazilian subpopulation. *J Appl Oral Sci* 2016;24:535-542.
12. Kırıcı DŐ, Bayrakdar İŐ, KarataŐ E, Topçu KMÇ. Radikls Entomolaris Bulunan Alt Çene Birinci BŐyŐk Azı DiŐinin Konik IŐınlı Bilgisayarlı Tomografi ile Deđerlendirilmesi ve Tedavisi. *Turkiye Klinikleri J Dent Sci Cases*. 2015;1:262-266.

Bir Türk popülasyonunda kanin dişlerin kök morfolojisinin konik ışınli bilgisayarlı tomografi çalışması

Güldane Mağat(0000-0003-4418-174X)^α

Selcuk Dent J, ODMFR 2019 Kongre Kitapçığı Özel Sayısı

Başvuru Tarihi: 23 Ocak 2019
Yayına Kabul Tarihi: 07 Şubat 2019

ÖZ

Bir Türk popülasyonunda kanin dişlerin kök morfolojisinin konik ışınli bilgisayarlı tomografi çalışması

Amaç: Bu çalışmanın amacı, bir Türk popülasyonunda konik ışınli bilgisayarlı tomografi (KİBT) görüntülerini kullanarak maksiller ve mandibular kanin dişlerinin kök ve kanal morfolojilerini araştırmak ve tespit etmektir.

Gereç ve Yöntemler: Bu çalışmada, ortalama yaşları 14 ila 75 arasında değişen 410 kişinin (206 kadın ve 204 erkek) toplam 1640 KİBT (820 maksiller kanin ve 820 mandibular kanin) görüntüsü analiz edildi. Kök kanal morfolojisi Vertucci'nin sınıflaması kullanılarak değerlendirilmiştir. Cinsiyete göre morfoloji dağılımlarının karşılaştırılmasında ki-kare testi kullanılmıştır.

Bulgular: Tüm maksiller kanin dişler tek köklüydü (n = 820, % 100). Mandibular kaninlerin çoğu tek köklüydü (% 97.8); sadece % 2.2'sinde iki kök vardı. Bu çalışmada, mandibular kaninlerdeki kanal morfolojileri sırasıyla Tip I (% 90.6), Tip II (% 2.6), Tip III (% 3.7), Tip IV (% 0.7) ve Tip V (% 2.4) olarak belirlenmiştir. Maksiller kaninlerde, Tip I % 99.9, Tip II % 0.5, Tip III % 0.5 oranında tespit edildi. Kanal morfolojisi ve kök sayıları açısından cinsiyetler arasında anlamlı bir fark bulunmadı (p>0.05).

Sonuç: Türk popülasyonunda maksiller ve mandibular kanin dişlerde en sık görülen kanal morfolojisi Tip 1 idi. Tip 5, iki kanallı dişin en sık görülen kanal morfolojisi idi. İki köklü ve iki kanallı bir kanin dişin morfolojisini detaylı incelenmesiyle, köklerin aşırı madde kayıpları veya perforasyonu önenebilir.

ANAHTAR KELİMELELER

İnternal anatomi, kanin dişler, konik ışınli bilgisayarlı tomografi, pulpa

ABSTRACT

A cone beam computed tomography study of the root morphology of canine teeth in a Turkish subpopulation

Background: The aim of this study was to investigate and determine the root and canal morphology of the maxillary and mandibular canine teeth in Turkish subpopulation using cone beam computed tomography (CBCT) images.

Methods: A total of 1640 CBCT images (820 maxillary canines and 820 mandibular canines) from 410 people (206 females and 204 males) with a mean age of ranging from 14 to 75 years were analyzed in this study. Root canal morphology was evaluated using Vertucci classification. Chi-square test was used to compare the frequencies according to gender.

Results: All maxillary canine teeth were single-rooted (n = 820, 100%). Most mandibular canines were single-rooted (97.8%); only 2.2% had two roots. According to the present study the various canal configurations in mandibular canines were Type I (90.6%), Type II (2.6%), Type III (3.7%), Type IV (0.7%), and Type V (2.4%). In maxillary canines the various canal patterns were Type I (99.9%), Type II (0.5%), Type III (0.5%). No significant difference was found between genders in respect to canal configuration and root numbers.

Conclusion: It can be concluded that a higher prevalence of maxillary and mandibular anterior teeth has a Type 1 canal configuration in the Turkish population. Type 5 was the most frequently observed canal configuration of two canaled teeth. Diagnosis and rigorous examination of the morphology of a canine tooth with two-rooted and two-canal can be prevented by excessive examination or perforation of the roots.

KEYWORDS

Canine teeth, cone-beam computed tomography, internal anatomy, pulp

GİRİŞ

Kök kanal morfolojisi ve morfolojik anatomik varyasyonlar endodontik tedavinin başarısını önemli ölçüde etkiler. Bu nedenle kök ve kök kanal anatomisinin morfolojik bilgisi önemlidir.^{1,2} Irk ve genetik faktörlerin kök kanal morfolojisini etkilediği düşünülmektedir. Bu nedenle, endodontik tedavilerdeki başarı oranını arttırmak için, farklı etnik popülasyonların kök kanalı morfolojileri bilinmelidir.³⁻⁵

^α Necmettin Erbakan Üniversitesi Diş Hekimliği Fakültesi, Ağız, Diş ve Çene Radyolojisi Anabilim Dalı, Konya

Kanin dişleri dental arka stratejik olarak önemlidir. Uzun ve stabil kökleri vardır ve ağızda kalan en uzun dişlerdir. Eksantrik hareketler ve çiğneme sırasında oklüzyona rehberlik ederler. Bu nedenle, protez desteği için oldukça önemlidir.^{6,7} Son zamanlarda, araştırmacılar kanin dişlerin kök kanal anatomisinin değişkenlik gösterdiklerini belirtmişlerdir.^{8,9} Çoğu vaka raporunda, iki köklü ve iki ayrı kanallı mandibular kanin dişler sıklıkla bildirilmiştir.¹⁰⁻¹²

Son yıllarda, konik ışınli bilgisayarlı tomografi (KIBT), kök kanal sisteminin üç boyutlu değerlendirmesi için endodontide *in vivo* olarak artan bir önem kazanmıştır. Modifiye kanal boyama ve şeffaflaştırma tekniği kadar güvenilir olduğu belirtilmiştir.¹³

Literatürde, KIBT kullanarak kanin dişlerin kök ve kanal morfolojilerini değerlendiren sınırlı sayıda çalışma bulunmaktadır.^{4,7,9,14-18} Bu çalışmaların bazılarında çekilmiş dişler kullanılmıştır. Ek olarak, Türk popülasyonunda KIBT kullanılarak kanin dişlerin kök ve kanal morfolojisini inceleyen az sayıda çalışmaya rastlanmıştır.¹⁸⁻²² Bu nedenle, bu çalışmanın amacı, bir Türk popülasyonunda KIBT görüntülerini kullanarak maksiller ve mandibular kanin dişlerinin kök ve kanal morfolojilerini araştırmak ve tespit etmektir.

GEREÇ VE YÖNTEM

Bu retrospektif çalışma, Necmettin Erbakan Üniversitesi Etik Kurul Komitesi tarafından onaylandı ve Helsinki Bildirgesi'nde belirtilen kurallara uyuldu. Bu çalışmada, ortalama yaşları 14 ila 75 arasında değişen 410 kişinin (206 kadın ve 204 erkek) toplam 1640 KIBT (820 maksiller kanin ve 820 mandibular kanin) görüntüsü analiz edildi.

Seçilen hastaların hepsinde tüm dört kanin diş mevcuttu. 1) Olgunlaşmamış dişler, 2) kök rezorpsiyonlu dişler, 3) daha önce kök kanal tedavisi görmüş dişler, 4) kanal içinde post bulunan dişler, 5) apikal lezyonlu dişler ve 6) görüntü kalitesi düşük bulunan görüntüler çalışma dışı bırakıldı. Hastaların yaş ve cinsiyetler bilgileri kayıtlarından elde edildi.

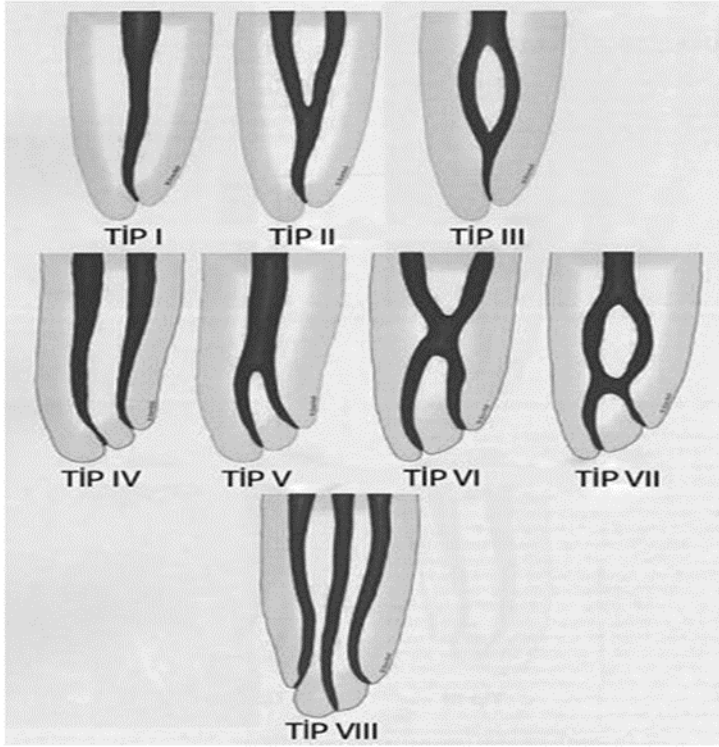
KIBT görüntüleri, çeşitli görüntü alanı (FOV) ve voksel boyutlarında, 90 kVp ve 5 mA, 17.5 saniye ışınlama parametreleri belirlenerek Morita 3D Accuitomo 170 (J Morita MFG Corp., Kyoto, Japonya) cihazı kullanılarak elde edildi. Tüm taramalar, üreticinin önerdiği protokole göre alındı.

Kanin dişlerin kök sayıları ve kök kanal morfolojileri incelenmiştir. Kök kanal morfolojisi değerlendirilirken Vertucci²³'nin sınıflaması kullanılmıştır (Resim 1). Görüntüler en az sekiz yıl deneyimli Ağız, Diş ve Çene Radyolojisi uzmanı (G.M.) tarafından, cihazın kendi yazılımı olan i-Dixel programı kullanılarak incelendi. Gözlemci içi uyumluluğu test etmek için, rastgele seçilen 60 görüntü, ilk değerlendirmeden 4 hafta sonra yeniden incelendi. Tüm istatistiksel analizler SPSS (Sürüm 17.0; SPSS Inc., Chicago, IL, ABD) yazılımı kullanılarak yapıldı. 0.05'ten küçük değerler anlamlı olarak kabul edildi. Veriler Ki - kare testi ile analiz edildi. Gözlemci içi uyumluluğu, Kappa testi ile değerlendirildi.

BULGULAR

Bu çalışmada 410 bireyin (206 kadın, 204 erkek) KIBT görüntüleri incelenmiş ve 1640 kanin dişin kök kanal morfolojisi değerlendirilmiştir. Kadın ve erkek hastaların yaş ortalaması sırasıyla 27.80 (14-73) ve 29.62 (14-75) idi. Cinsiyetler arasında yaş dağılımı açısından anlamlı bir fark yoktu ($p>0.05$). 60 KIBT taramasının gözlemci-içi uyumluluğu Kappa sayısı, kök sayıları için 0.89 ve kanal morfolojileri için 0.91 idi.

Tüm maksiller kanin dişler tek köklüydü (n = 820, % 100). Mandibular kaninlerin çoğu tek köklüydü (n = 802, % 97.8); sadece % 2.2'sinde (n = 18, Resim 1) iki kök vardı. Üç veya daha fazla kanal gözlenmedi. İki kök prevalansı açısından cinsiyetler arasında anlamlı fark bulunmadı (p>0.05).



Resim 1. Vertucci'ye göre kök-kanal morfolojik sınıflandırması

Bu çalışmada, Vertucci'nin²³'nin sınıflandırmasına göre mandibular kaninlerdeki kanal morfolojileri sırasıyla Tip I (% 90.6), Tip II (% 2.6), Tip III (% 3.7), Tip IV (% 0.7) ve Tip V (% 2.4) olarak belirlenmiştir. Maksiller kaninlerde, Tip I % 99.9, Tip II % 0.5, Tip III % 0.5 oranında tespit edildi. Kanal morfolojisi açısından cinsiyetler arasında anlamlı bir fark bulunmadı (p>0.05). Hem maksiller hem de mandibular kaninlerde Tip 6, Tip 7 ve Tip 8 morfolojileri gözlemlenmedi.

TARTIŞMA

Klinik pratikte başarılı bir endodontik tedavi için, tüm kök kanalı sistemi tamamen temizlenmeli, şekillendirilmeli ve doldurulmalıdır. Ek bir kanalın varlığı, tedavi sırasında tespit edilemez ve eksik bırakılırsa tedavinin başarısız olmasına yol açabilir. Bu nedenle, endodontik tedaviden önce kök kanalı morfolojisinin belirlenmesi çok önemlidir.¹⁹

Bu çalışmada 820 maksiller kanin diş değerlendirildi ve olguların % 100'ünde bir kök tespit edildi. Bu sonuç Razumova ve ark. ve da Silva ve ark. tarafından yapılan çalışmayla uyumludur.^{14,24} Literatürde, maksiller kaninlerin iki kanal prevalansı % 1.3-18.4 arasında belirtilmiştir.^{7,17,18,25,26} Sonuçlar arasındaki farklılıklar değerlendirme yöntemi, örneklem büyüklüğü ve ırksal farklılıklara bağlı olabilir.

Mevcut çalışmaya göre, mandibular kaninlerde iki kök vakaların % 2.2'sinde tanımlanmıştır. Bunların çoğu tek köklüdür (% 97.8). Bu bulgu önceki çalışmalarda elde edilen sonuçlarla uyumludur (% 0.2 ila % 6.2).^{9,24,27,28}

Çalışmamızda tüm kanin dişlerinde en fazla Vertucci Tip I kök kanal morfolojisi görüldü. Tip I insidans oranları maksiller ve mandibular kanin dişlerinde sırasıyla % 99.9 ve % 90.6 idi. Bu sonuçlar Türk popülasyonunda yapılan diğer çalışmalarda^{18,21,22,25,26} belirtilen sonuçlara benzerdir. Mandibular kaninlerdeki çeşitli kanal konfigürasyonları

Tip I (% 90.6), Tip II (% 2.6), Tip III (% 3.7), Tip IV (% 0.7) ve Tip V (% 2.4) idi. Vertucci²³ tarafından yapılan bir çalışmada, ikinci ve üçüncü en yaygın morfolojiler sırasıyla tip II (% 14) ve tip III (% 2) idi.

SONUÇ

Bu çalışma, bir Türk popülasyonunda maksiller ve mandibular kanin dişlerinin normal anatomi ve varyasyonlarını bildirmekte ve KIBT'nin diş morfolojisi çalışmalarındaki rolünü vurgulamaktadır. Türk popülasyonunda maksiller ve mandibular kanin dişlerde en sık görülen kanal morfolojisi Tip 1 idi. Tip 5, iki kanallı dişin en sık görülen kanal morfolojisi idi. Kök kanal sayıları ve morfolojilerinin görülme sıklığı cinsiyete göre değişmemekte idi. İki köklü ve iki kanallı bir kanin dişin internal anatomisinin detaylı incelenmesiyle, köklerin aşırı madde kayıpları veya perforasyonu önlenabilir.

KAYNAKLAR

1. Rahimi S, Ghasemi N. Maxillary First Molar with Two Root Canals. Sultan Qaboos University Medical Journal (SQUMJ) 2013;13(2):346-349.
2. Blinov V, Kartashov M, Zholudev S, Zornikova O. Estimation of the Cone-Beam Computed Tomography in Diagnostics of the Molar Root System Anatomy of the Mandible and Maxilla. Radiology 2016;5:59-62.
3. Verma RG, Bhadage C, Bhoosreddy AR, Vedpathak P, Mehrotra GP, Nerkar AC et al. Cone Beam Computed Tomography Study of Root Canal Morphology of Permanent Mandibular Incisors in Indian Subpopulation. Pol J Radiol 2017;82:371-375.
4. Weng XL, Yu SB, Zhao SL, Wang HG, Mu T, Tang RY et al. Root Canal Morphology of Permanent Maxillary Teeth in the Han Nationality in Chinese Guanzhong Area: A New Modified Root Canal Staining Technique. J Endod 2009;35:651-656.
6. Neelakantan P, Subbarao C, Ahuja R, Subbarao CV, Gutmann JL. Cone-beam computed tomography study of root and canal morphology of maxillary first and second molars in an Indian population. J Endod 2010;36(10):1622-1627.
7. Abduo J, Tennant M, McGeachie J. Lateral occlusion schemes in natural and minimally restored permanent dentition: A systematic review. J Oral Rehabil 2013;40(10):788-802.
8. Somalinga Amardeep N, Raghu S, Natanasabapathy V. Root Canal Morphology of Permanent Maxillary and Mandibular Canines in Indian Population Using Cone Beam Computed Tomography. Anat Res Int 2014;2014:731859.
9. Versiani MA, Pecora JD, Sousa-Neto MD. Microcomputed tomography analysis of the root canal morphology of single-rooted mandibular canines. Int Endod J 2013;46(9):800-807.

10. Aminsobhani M, Sadegh M, Meraji N, Razmi H, Kharazifard MJ. Evaluation of the root and canal morphology of mandibular permanent anterior teeth in an Iranian population by cone-beam computed tomography. *J Dent (Tehran)* 2013;10(4):358-366.
11. Victorino F, Bernardes R, Baldi J, Gomes de Moraes I, Bernardinelli N, Brandão Garcia R et al. Bilateral mandibular canines with two roots and two separate canals - Case report. *Braz Dent J* 2009;20:84-86.
12. Plascencia H, Cruz A, Gascón L, Ramírez B, Diaz M. Mandibular Canines with Two Roots and Two Root Canals: Case Report and Literature Review. *Case Rep Dent* 2017;2017:1-9.
13. Malik A, Bansal P, Nikhil V, Singh D. Biradicular mandibular canine: A review and report of two cases. *Endodontology* 2018;30:159.
14. Neelakantan P, Subbarao C, Subbarao CV. Comparative evaluation of modified canal staining and clearing technique, cone-beam computed tomography, peripheral quantitative computed tomography, spiral computed tomography, and plain and contrast medium-enhanced digital radiography in studying root canal morphology. *J Endod* 2010;36(9):1547-1551.
15. da Silva EJ, de Castro RW, Nejaim Y, Silva AI, Haiter-Neto F, Silberman A et al. Evaluation of root canal configuration of maxillary and mandibular anterior teeth using cone beam computed tomography: An in-vivo study. *Quintessence Quintessence Int* 2016;47(1):19-24.
16. Zhao XG, Lin J, Jiang JH, Wang Q, Ng SH. Validity and reliability of a method for assessment of cervical vertebral maturation. *Angle Orthod* 2012;82(2):229-234.
17. Han T, Ma Y, Yang L, Chen X, Zhang X, Wang Y. A study of the root canal morphology of mandibular anterior teeth using cone-beam computed tomography in a Chinese subpopulation. *J Endod* 2014;40(9):1309-1314.
18. Jain P, Balasubramanian S, Sundaramurthy J, Natanasabapathy V. A Cone Beam Computed Tomography of the Root Canal Morphology of Maxillary Anterior Teeth in an Institutional-Based Study in Chennai Urban Population: An In vitro Study. *J Int Soc Prev Community Dent* 2017;7(Suppl 2):S68-s74.
19. Altunsoy M, Ok E, Nur BG, Aglarci OS, Gungor E, Colak M. A cone-beam computed tomography study of the root canal morphology of anterior teeth in a Turkish population. *Eur J Dent* 2014;8(3):302-306.
20. Orhan K, Özemre MÖ, Seçgin CK, Gülşahi A. Alt Anterior Dişlerin Kök Kanal Morfolojisinin Konik Işınlı Bilgisayarlı Tomografi Kullanılarak Değerlendirilmesi. *Türkiye Klinikleri Journal of Dental Sciences* 2018;24(3):190-196.
21. Kayaoglu G, Peker I, Gumusok M, Sarikir C, Kayadugun A, Uçok O. Root and canal symmetry in the mandibular anterior teeth of patients attending a dental clinic: CBCT study. *Braz Oral Res* 2015;29.

22. Helvacođlu-Yigit D, Cora S, Sinanoglu A, Gür C. Analysis of root canal morphology and symmetry of mandibular anterior teeth using cone-beam computed tomography: a retrospective study. *Turkiye Klinikleri J Endod-Special Topics* 2015;1(3):53-8.
23. Büyükbayram IK, Elçin MA, Aydemir S, Özkale C. Türk Popülasyonunda Üst ve Alt Kanin Dişlerinin Kök Kanal Morfolojilerinin Konik Işınli Bilgisayarlı Tomografi ile İncelenmesi. *Turkiye Klinikleri J Endod-Special Topics* 2015;1(3):40-46.
24. Vertucci FJ. Root canal anatomy of the human permanent teeth. *Oral Surg Oral Med Oral Pathol* 1984;58(5):589-599.
25. Razumova S, Brago A, Khaskhanova L, Howijieh A, Barakat H, Manvelyan A. A Cone-Beam Computed Tomography Scanning of the Root Canal System of Permanent Teeth among the Moscow Population. *Int J Dent* 2018;2018:2615746.
26. Sert S, Bayirli GS. Evaluation of the root canal configurations of the mandibular and maxillary permanent teeth by gender in the Turkish population. *J Endod* 2004;30(6):391-398.
27. Caliskan MK, Pehlivan Y, Sepetcioglu F, Turkun M, Tuncer SS. Root canal morphology of human permanent teeth in a Turkish population. *J Endod* 1995;21(4):200-204.
28. Pecora JD, Sousa Neto MD, Saquy PC. Internal anatomy, direction and number of roots and size of human mandibular canines. *Braz Dent J* 1993;4(1):53-57.
29. Soleymani A, Namaryan N, Moudi E, Gholinia A. Root Canal Morphology of Mandibular Canine in an Iranian Population: A CBCT Assessment. *Iran Endod J* 2017;12(1):78-82.

Bir dental kliniğe başvuran hastalarda öz bildirim halitosis varlığının saptanması ve ilişkili faktörlerin değerlendirilmesi

Güldane Mağat(0000-0003-4418-174X)^α, Büşra Tanrıko(0000-0001-8876-7924)^β

Selcuk Dent J, ODMFR 2019 Kongre Kitapçığı Özel Sayısı

Başvuru Tarihi: 09 Ocak 2019
Yayına Kabul Tarihi: 06 Şubat 2019

ÖZ

Bir dental kliniğe başvuran hastalarda öz bildirim halitosis varlığının saptanması ve ilişkili faktörlerin değerlendirilmesi

Amaç: Bu çalışmanın amacı, bir dental kliniğe başvuran hastalarda öz bildirim halitosis oluşumunun prevalansını ve bu oluşumun demografik, medikal ve davranışsal faktörlerle ilişkisini belirlemektir.

Gereç ve Yöntemler: Çalışma, yaşları 18 ile 94 (Ortalama 39.52 ± 15.91) arasında değişen toplam 299 bireyden (166 kadın/ 133 erkek) oluşmaktadır. Öz bildirim halitosis oluşumunun -demografik veri, medikal hikâye, oral hijyen alışkanlıkları ve öz bildirim oral semptom bulgularıyla ilişkisi ki-kare testiyle değerlendirildi.

Bulgular: Katılımcıların % 36.1'inde (n=108 birey) halitosis şikayeti mevcuttu. Öz bildirim halitosis, ağız yarası bulunanlarda, ağız kuruluğu bulunanlarda, dudak kuruluğu bulunanlarda, boğaz kuruluğu bulunanlarda, göz kuruluğu bulunanlarda ve diş eti kanaması problemi yaşayanlarda istatistiksel olarak daha yüksekti (p<0.05). Yaş, cinsiyet, eğitim durumu, sigara veya alkol kullanımı, ilaç kullanımı, sistemik hastalık, kemoterapi ya da radyoterapi, diş fırçalama sıklığı, diş ipi kullanımı, dil temizliği, ağız gargarası kullanımı, dil fırçalama sıklığı, hareketli ya da sabit protez kullanımı, burun ya da cilt kuruluğu ve kolay yutkunabilme halitosis oluşumuna istatistiksel olarak etkili değildi (p>0.05).

Sonuçlar: Öz bildirim halitosis prevalansı % 36.1 olarak bulundu. Ağız yarası, ağız kuruluğu, dudak kuruluğu, boğaz kuruluğu bulunanlarda, göz kuruluğu ve diş eti kanaması gibi koşulların varlığının, ağız kokusunun prevalansını etkileyebilir.

ANAHTAR KELİMELER

Halitosis, oral hijyen, medikasyon, semptomlar

ABSTRACT

Determination of the presence of self-reported halitosis in patients admitted to a dental clinic and evaluation of related factors

Background: The aim of this study was to determine the prevalence of self-reported halitosis in patients admitted to a dental clinic and to determine the relationship between the demographic, medical and behavioral factors.

Methods: The study consisted of 299 individuals (166 female / 133 male) aged between 18 and 94 (mean 39.52 ± 15.91) years. The relationship between self-reported halitosis socio-demographic data, medical history, oral hygiene habits and self-reporting oral symptoms findings were evaluated with chi-square test.

Result: In 36.1% (n = 108 individuals) of the participants, there was halitosis. Self-reported halitosis was significantly higher in patients with mouth sores, dry mouth, dry lip, dry throat, dry eyes and those with gingival bleeding (p < 0.05). Age, gender, educational status, smoking or alcohol use, drug use, systemic disease, chemotherapy or radiotherapy, tooth brushing frequency, floss use, tongue cleaning, mouthwash use, tongue brushing frequency, moving or fixed prosthesis use, nose or skin dryness and easy swallowing were not statistically effective for halitosis (p > 0.05).

Conclusion: The prevalence of self-reported halitosis was found to be 36.1%. The presence of conditions such as mouth sores, dry mouth, dry lip, dry throat, dry eyes and gingival bleeding may affect the prevalence of halitosis.

KEYWORDS

Halitosis, oral hygiene, medication, symptoms

GİRİŞ

Halitosis Latince halitus ve osis kelimelerinden türeyen ve ağızda oluşup kişiyi ve çevresini rahatsız eden kötü kokuya denir. Ayrıca foetor oris, oral malodor, foetor eore, bad breath gibi farklı isimlerle de adlandırılır.^{1,2} Ağız kokusu; insanlar için yaygın bir problemdir ve etiyolojik sebepleri arasında periodontitis, dil üzerindeki artıklar, ağız kuruluğu, kötü oral hijyen, derin çürükler, uyumsuz restorasyonlar, takma dişler, endodontik lezyonlu dişler, sigara ve alkol yer alır. Ağız kuruluğunun (kserostomi) da halitozise sebep olduğunu belirten çalışmalar da bulunmaktadır.³⁻⁵

Halitosis toplumun büyük kesimini etkilemekte ve etkilenen kişilerde önemli sosyal ve psikolojik sıkıntılara neden olmaktadır. Hatta evlilikleri bile etkileyebilecek boyuta varabilmektedir. Halitosis problemi olan hastaların sosyal

^α Necmettin Erbakan Üniversitesi Diş Hekimliği Fakültesi, Ağız, Diş ve Çene Radyolojisi Anabilim Dalı, Konya

^β Göztepe Ağız ve Diş Sağlığı Merkezi

faaliyetlere girememeye korkusuyla diş hekimine başvurduğu bildirilmiştir.⁶ Ayrıca halitosis, dahili sistemik hastalıkların ayırıcı tanısında yararlanılan önemli bir bulgudur.⁷

Çalışmalar, ağız boşluğunun, halitosis vakalarının yaklaşık %90'ından sorumlu olduğunu göstermektedir.⁸⁻¹⁰ Bu nedenle, diş hekimi, halitosisin tanı ve tedavisinde önemli bir rol oynar.¹¹ Bu bağlamda, halitosis oluşumuna dair çalışmalar önemli hale gelmiştir. Halitosis'in tespit edilmesinde kullanılan birçok yöntem bulunmaktadır. Organoleptik metod (koklama testi)¹², uçucu sülfür gazını ölçen gaz kromatografisi¹³ ve halimetre cihazları (sülfid monitörleri)¹⁰ halitosis'in teşhisinde ve ölçümünde kullanılmaktadır. Öz bildirim (self-reported) halitosis, çoğunlukla klinik pratikte ve epidemiyolojik çalışmalarda bir tanı aracı olarak kullanılmıştır, çünkü hastanın halitosis ile ilgili perspektifini yansıtır ve kolay bir değerlendirmedir. Öz bildirim halitosis çalışmaları, farklı popülasyonlarda prevalans tahminlerini % 22 ile % 40 arasında göstermiştir.¹⁴⁻¹⁶ Bununla birlikte, insanların kendi kendilerine ait kokuları tespit etmelerinin zorluğu ya da rapor sırasındaki kısıtlamalar nedeniyle öz bildirim halitosislerin prevalansının normalden daha az tespit edildiği bildirilmiştir.¹⁷

Bu çalışmanın amacı, bir dental kliniğe başvuran hastalarda öz bildirim halitosis oluşumunun prevalansını ve bu oluşumun demografik, medikal ve davranışsal faktörlerle ilişkisini belirlemektir.

GEREÇ VE YÖNTEM

Bu araştırmaya Göztepe Ağız ve Diş Sağlığı Merkezine başvuran, ağız kokusu şikayeti olan veya olmayan, yaşları 18 ile 94 (Ortalama 39.52 ± 15.91) arasında değişen toplam 299 birey (166 kadın/ 133 erkek) dahil edilmiştir. Araştırmaya katılan tüm hastalardan klinik muayene için izin istenmiş, çalışmanın nedeni ile birlikte gerekli tüm bilgiler detaylı olarak anlatılmış ve hastaların yazılı onamları alınmıştır. Çalışmaya periodontal tedavisi devam edenler, son 4 hafta içerisinde herhangi bir nedenle antibiyotik kullananlar, hamile kadın hastalar dâhil edilmemiştir.

YAŞ:	CİNSİYET:	(1) Hiç daha fazla	(2) Günde 1 kez veya daha az	(3) Günde 2 kez veya daha fazla	SORU 17: Ağız kokusuna sahip misiniz?
EĞİTİM DURUMU:					(1) Asla (2) Nadiren (3) Bazen (4) Her zaman
SORU 1: Sigara kullanıyor musunuz?		SORU 10: Ne sıklıkta ağız gargarası kullanırsınız?	(1) Hiç daha fazla	(2) Günde 1 kez veya daha az	(3) Günde 2 kez veya daha fazla
(1) Evet (2) Hayır		(1) Hiç daha fazla	(2) Günde 1 kez veya daha az	(3) Günde 2 kez veya daha fazla	SORU 18: Ağız kokusuna sahipseniz kokunuz gün içinde daha çok ne zaman oluyor?
SORU 2: Gündüz kaç adet sigara kullanıyorsunuz?		SORU 11: Ne sıklıkta dilinizi fırçalarsınız?	(1) Hiç daha fazla	(2) Günde 1 kez veya daha az	(3) Günde 2 kez veya daha fazla
(1) 0-5 adet (2) 6-15 adet (3) 15 adetten fazla		(1) Hiç daha fazla	(2) Günde 1 kez veya daha az	(3) Günde 2 kez veya daha fazla	(1) Uyandıktan sonra (2) Aç kaldığımda (3) Susadığımda (4) Diğer insanlarla konuşurken (5) Yorulduğumda (6) İş esnasında (7) Sabah (8) Öğleden sonra (9) Gece (10) Bütün gün
SORU 3: Alkol kullanıyor musunuz?		SORU 12: Takip çıkartılabilen proteziniz var mı?	(1) Evet (2) Hayır		SORU 19: Dudaklarınız kuru mudur?
(1) Evet (2) Hayır		(1) Evet (2) Hayır			(1) Asla (2) Nadiren (3) Bazen (4) Her zaman
SORU 4: İlaç kullanıyor musunuz?		SORU 13: Ağızda sabit proteziniz (Koruyucu) var mı?	(1) Evet (2) Hayır		SORU 20: Boğazınız kuru mudur?
(1) Evet (2) Hayır		(1) Evet (2) Hayır			(1) Asla (2) Nadiren (3) Bazen (4) Her zaman
SORU 5: Gündüz kaç adet ilaç kullanıyorsunuz?		SORU 14: Ağızda sık sık ağız yaraları oluyor mu?	(1) Asla (2) Nadiren (3) Bazen (4) Her zaman		SORU 21: Gözleriniz kuru mudur?
(1) 1 (2) 2-3 (3) 3'ten fazla		(1) Asla (2) Nadiren (3) Bazen (4) Her zaman			(1) Asla (2) Nadiren (3) Bazen (4) Her zaman
SORU 6: Sistemik bir rahatsızlığınız var mı?		SORU 15: Ağız kuruluğuna sahip misiniz?	(1) Asla (2) Nadiren (3) Bazen (4) Her zaman		SORU 22: Burununuz kuru mudur?
(1) Evet (2) Hayır Evet ise belirtiniz		(1) Asla (2) Nadiren (3) Bazen (4) Her zaman			(1) Asla (2) Nadiren (3) Bazen (4) Her zaman
SORU 7: Kemoterapi ya da radyoterapi tedavisi aldınız mı?		SORU 16: Ağız kuruluğuna sahipseniz kuruluğunuz gün içinde daha çok ne zaman oluyor?	(1) Uyandıktan sonra (2) Aç kaldığımda (3) Susadığımda (4) Diğer insanlarla konuşurken (5) Yorulduğumda (6) İş esnasında (7) Sabah (8) Öğleden sonra (9) Gece (10) Bütün gün		SORU 23: Diliniz kuru mudur?
(1) Evet (2) Hayır		(1) Uyandıktan sonra (2) Aç kaldığımda (3) Susadığımda (4) Diğer insanlarla konuşurken (5) Yorulduğumda (6) İş esnasında (7) Sabah (8) Öğleden sonra (9) Gece (10) Bütün gün			(1) Asla (2) Nadiren (3) Bazen (4) Her zaman
SORU 8: Ne sıklıkta dişlerinizi fırçalarsınız?					SORU 24: Kolay yutulabilen için su kullanırsınız mı?
(1) Hiç daha fazla (2) Günde 1 kez veya daha az (3) Günde 2 kez veya daha fazla					(1) Asla (2) Nadiren (3) Bazen (4) Her zaman
SORU 9: Ne sıklıkta diş ipi kullanırsınız?					SORU 25: Yemek yerken ya da dişlerinizi fırçalarken diş etleriniz kanar mı?
					(1) Asla (2) Nadiren (3) Bazen (4) Her zaman

Resim 1. Anket Formu

Hastalar yaşlarına göre “18-35 yaş”; “36-50 yaş” ve “51 yaş ve üstü” şeklinde gruplandırıldı. Eğitim seviyeleri “ilköğretim ve daha az”, “lise” ve “üniversite” olmak üzere üç gruba ayrıldı. 4'lü likert tipi örnekli sorularda “asla” ve “nadiren” cevapları “hayır” olarak; “bazen” ve “her zaman” cevapları “evet” olarak tekrar kodlandı (Soru 14, 15, 17, 19-25) (Resim 1).

Elde edilen verilerin değerlendirilmesinde SPSS Versiyon 21 (SPSS, Inc., Chicago Illinois ABD) paket programı kullanıldı. Verilerin analizinde tanımlayıcı istatistikten ve Ki-kare testinden yararlanıldı. 0.05'in altındaki değerler istatistiksel olarak anlamlı kabul edildi.

BULGULAR

Çalışmaya katılan 299 bireyin yaş ortalaması 39.52 ± 15.91 (18-94) olarak saptandı. Katılımcıların çoğunun (% 37.8) eğitim durumu “lise” idi. Çalışma grubunun büyük çoğunluğunu (% 47.5) 18-35 yaş grubu bireyler oluşturmaktaydı. **Tablo 1**, çalışma katılımcılarının sosyo-demografik veri, medikal hikâye, oral hijyen alışkanlıkları ve öz bildirim oral semptom özelliklerini göstermektedir.

Katılımcıların % 36.1'inde (n=108 birey) halitozis şikayeti mevcuttu. Bu hastaların birçoğu (% 67.6) bu problemi çoğunlukla uyandıktan sonra ya da aç kaldıklarında hissettiklerini belirtti. Halitozis, ağız yarası bulunanlarda (% 81.7), ağız kuruluğu bulunanlarda (% 81.7), dudak kuruluğu bulunanlarda (% 70.7), boğaz kuruluğu bulunanlarda (% 80.6), göz kuruluğu bulunanlarda (% 87.4) ve diş eti kanaması problemi yaşayanlarda (% 61.3) istatistiksel olarak daha yüksekti ($p < 0.05$) (**Tablo 1**). Yaş, cinsiyet, eğitim durumu, sigara veya alkol kullanımı, ilaç kullanımı, sistemik hastalık, kemoterapi ya da radyoterapi, diş fırçalama sıklığı, diş ipi kullanımı, dil temizliği, ağız gargarası kullanımı, dil fırçalama sıklığı, hareketli ya da sabit protez kullanımı, burun ya da cilt kuruluğu ve kolay yutkunabilme halitozis oluşumuna istatistiksel olarak etkili değildi ($p > 0.05$) (**Tablo 1**).

Tablo 1. Sosyo-demografik, medikal ve davranışsal faktörlerle öz bildirim halitozis arasındaki ilişki

Değişkenler	Öz bildirim Halitozis		p value	Değişkenler	Öz bildirim Halitozis		p value
	Evret	Hayır			Evret	Hayır	
	n	%	n	%	n	%	
Yaş							
18-35 yaş	142	47.5	50	46.3	92	48.2	0.941
36-50 yaş	85	28.4	32	29.6	53	27.7	
≥ 51 yaş	72	24.1	26	24.1	46	24.1	
Cinsiyet							
Kadın	166	55.5	58	53.7	108	56.5	0.635
Erkek	133	44.5	50	46.3	83	43.5	
Eğitim Durumu							
İlköğretim ve daha az	79	26.4	35	32.4	44	23.0	0.208
Lise	113	37.8	38	35.2	75	39.3	
Üniversite	107	35.8	35	32.4	72	37.7	
Sigara							
Evret	99	33.1	38	35.2	61	31.9	0.566
Hayır	200	66.9	70	64.8	130	68.1	
Alkol							
Evret	50	16.7	21	19.4	29	15.2	0.343
Hayır	249	83.3	87	80.6	162	84.8	
İlaç Kullanımı							
Evret	105	35.1	38	35.2	67	35.1	0.985
Hayır	194	64.9	70	64.8	124	64.9	
Sistemik Hastalık							
Evret	72	24.1	28	24.1	46	24.1	0.998
Hayır	227	75.9	82	75.9	145	75.9	
Kemoterapi ya da Radyoterapi							
Evret	9	3.0	2	1.9	7	3.7	0.378
Hayır	290	97.0	106	98.1	184	96.3	
Diş Fırçalama Sıklığı							
Hiç	37	12.4	17	15.7	20	10.5	0.156
Günde 1 kez veya daha az	137	45.8	53	49.1	84	44.0	
Günde 2 kez veya daha fazla	125	41.8	38	35.2	87	45.5	
Diş İpi Kullanımı							
Hiç	213	71.2	81	75.0	132	69.1	0.680
Günde 1 kez veya daha az	69	23.1	18	16.7	51	26.7	
Günde 2 kez veya daha fazla	17	5.7	9	8.3	8	4.2	
Ağız Gargarası Kullanımı							
Hiç	222	74.2	81	75.0	141	73.8	0.626
Günde 1 kez veya daha az	61	20.4	23	21.3	38	19.9	
Günde 2 kez veya daha fazla	16	5.4	4	3.7	12	6.3	
Dil Fırçalama Sıklığı							
Hiç	183	61.2	70	64.8	113	59.2	0.827
Günde 1 kez veya daha az	83	27.8	27	25.0	56	29.3	
Günde 2 kez veya daha fazla	33	11.0	11	10.2	22	11.5	
Hareketli Protez Kullanımı							
Evret	37	12.4	16	14.8	21	11.0	0.335
Hayır	262	87.6	92	85.2	170	89.0	
Sabit Protez Kullanımı							
Evret	63	21.1	21	19.4	42	22.0	0.804
Hayır	236	78.9	87	80.6	149	78.0	
Ağız Yarası							
Evret	215	71.9	59	54.6	156	81.7	0.000**
Hayır	84	28.1	49	45.4	35	18.3	
Ağız Kuruluğu							
Evret	220	73.8	64	59.3	156	81.7	0.000**
Hayır	79	26.4	44	40.7	35	18.3	
Dudak Kuruluğu							
Evret	191	63.9	58	51.9	135	70.7	0.001**
Hayır	108	36.1	52	48.1	56	29.3	
Boğaz Kuruluğu							
Evret	218	72.9	64	59.3	154	80.6	0.000**
Hayır	81	27.1	44	40.7	37	19.4	
Göz Kuruluğu							
Evret	245	81.9	78	72.2	167	87.4	0.001**
Hayır	54	18.1	30	27.8	24	12.6	
Burun Kuruluğu							
Evret	219	73.2	74	68.5	145	75.9	0.165
Hayır	80	26.8	34	31.5	46	24.1	
Cilt Kuruluğu							
Evret	199	66.6	68	63.0	131	68.6	0.322
Hayır	100	33.4	40	37.0	60	31.4	
Kolay Yutkunma							
Evret	205	68.6	67	62.0	138	72.3	0.068
Hayır	94	31.4	41	38.0	53	27.7	
Diş Eti Kanaması							
Evret	169	56.5	52	48.1	117	61.3	0.028*
Hayır	130	43.5	56	51.9	74	38.7	

TARTIŞMA

Halitosis, kişisel, profesyonel ve sosyal etkileri olan ve göreceli olarak yaygın bir problem olduğundan, prevalansı ile ilgili veriler önemli olabilir. Özbidirim halitosis oluşumu bu çalışmada % 36.1 idi. Farklı toplumlardaki halitosis prevalansının % 2.4 ile %76 arasında değiştiği görülmektedir.^{18,19} Diğer popülasyonlara kıyasla, bu örnekte gözlemlenen prevalansın düşük olduğu düşünülebilir. Bunun sebebi halitosis tanısı için farklı tespit yöntemlerinin kullanılması, yapılan çalışmalarda farklı özelliklere sahip toplumların değerlendirilmesinden kaynaklanabilir. Ayrıca bazı katılımcılar kendi kötü nefeslerini tespit etmeyi ve hatta rapor etmeyi zor bulmuş olmasından da kaynaklanabilir. İlaveten, organoleptik ve uçucu kükürt bileşiği ölçümlerinin, kendini raporlamadan ziyade, halitosis tespitinde daha güvenilir yöntemlerdir.¹⁵

Ağız kuruluğu halitosis için bir risk faktörü olarak önerilmiştir, ancak dental alandaki çalışma sayısının sınırlı kaldığı akılda tutulmalıdır.¹⁴ Ayrıca tükürük akışının azalması ağızdaki protein parçalanmasını kolaylaştırarak ve kükürt bileşiklerinin üretimini artırarak halitosis oluşumuna katkıda bulunur.²⁰ Bu çalışmada özbidirim halitosis, ağız yarası bulunanlarda, ağız kuruluğu bulunanlarda, dudak kuruluğu bulunanlarda, boğaz kuruluğu bulunanlarda, göz kuruluğu bulunanlarda ve diş eti kanaması problemi yaşayanlarda istatistiksel olarak daha yüksekti. Elde ettiğimiz bu sonuç Villa ve ark.²¹ sonuçlarıyla benzerlik göstermektedir.

Bu çalışmada, özbidirim halitosis yaş, cinsiyet, eğitim durumu, sigara veya alkol kullanımı, ilaç kullanımı, sistemik hastalık, kemoterapi ya da radyoterapi, diş fırçalama sıklığı, diş ipi kullanımı, dil temizliği, ağız gargarası kullanımı, dil fırçalama sıklığı, hareketli ya da sabit protez kullanımı, burun ya da cilt kuruluğu ve kolay yutkunabilme ile ilişkili bulunmadı. Bu sonuçlar, literatürdeki bazı çalışmalarla uyumlu idi.^{5, 10, 18, 22, 23}

SONUÇ

Ağız kokusu, toplumun büyük çoğunluğunu etkileyen sıkıntılı bir durumdur. Çalışmamızdan ağız yarası, ağız kuruluğu, dudak kuruluğu, boğaz kuruluğu bulunanlarda, göz kuruluğu ve diş eti kanaması gibi koşulların varlığının, ağız kokusunun prevalansını etkileme eğiliminde olduğu sonucuna varılabilir. Halitosisi daha ayrıntılı değerlendirmek için örneklem sayısının fazla olduğu araştırmalara ihtiyaç vardır.

KAYNAKLAR

1. Coelho Dal Rio AC, Danielli Nicola EM, Franchi Teixeira AR. Halitosis--an assessment protocol proposal. Braz J Otorhinolaryngol 2007;73(6):835-842.
2. Sanz M, Roldan S, Herrera D. Fundamentals of breath malodour. J Contemp Dent Pract 2001;2(4):1-17.
3. Aylıkçı BU, Çolak H. Halitosis: From diagnosis to management. J Nat Sci Biol Med 2013;4(1):14.
4. Tonzetich J. Production and origin of oral malodor: a review of mechanisms and methods of analysis. J Periodontol 1977;48(1):13-20.

5. Rosenberg M, Kulkarni GV, Bony A, McCulloch CA. Reproducibility and sensitivity of oral malodor measurements with a portable sulphide monitor. *J Dent Res* 1991;70(11):1436-1440.
6. Yaegaki K, Coil JM. Clinical application of a questionnaire for diagnosis and treatment of halitosis. *Quintessence Int* 1999;30(5):302-306.
7. Miyazaki H. Tentative classification of halitosis and its treatment needs. *Niigata Dent J* 1999;32:7-11.
8. Scully C, Greenman J. Halitosis (breath odor). *Periodontol 2000* 2008;48:66-75.
9. Donaldson AC, McKenzie D, Riggio MP, Hodge PJ, Rolph H, Flanagan A *et al.* Microbiological culture analysis of the tongue anaerobic microflora in subjects with and without halitosis. *Oral Dis* 2005;11 Suppl 1:61-63.
10. Miyazaki H, Sakao S, Katoh Y, Takehara T. Correlation between volatile sulphur compounds and certain oral health measurements in the general population. *J Periodontol* 1995;66(8):679-684.
11. Seemann R, Conceicao MD, Filippi A, Greenman J, Lenton P, Nachnani S *et al.* Halitosis management by the general dental practitioner--results of an international consensus workshop. *J Breath Res* 2014;8(1):017101.
12. Tangerman A. Halitosis in medicine: a review. *Int Dent J* 2002;52 Suppl 3:201-206.
13. Liu XN, Shinada K, Chen XC, Zhang BX, Yaegaki K, Kawaguchi Y. Oral malodor-related parameters in the Chinese general population. *J Clin Periodontol* 2006;33(1):31-36.
14. Almas K, Al-Hawish A, Al-Khamis W. Oral hygiene practices, smoking habit, and self-perceived oral malodor among dental students. *J Contemp Dent Pract* 2003;4(4):77-90.
15. Bornstein MM, Kislig K, Hoti BB, Seemann R, Lussi A. Prevalence of halitosis in the population of the city of Bern, Switzerland: a study comparing self-reported and clinical data. *Eur J Oral Sci* 2009;117(3):261-267.
16. Frexinos J, Denis P, Allemant H, Allouche S, Los F, Bonnelye G. Descriptive study of digestive functional symptoms in the French general population. *Gastroenterol Clin Biol* 1998;22(10):785-791.
17. Milanese FC, Kauer B, Wagner TP, Daudt LD, Haas AN. Self-reported halitosis and associated demographic and behavioral factors. *Braz Oral Res* 2016;30(1):e71.
18. Soder B, Johansson B, Soder PO. The relation between foetor ex ore, oral hygiene and periodontal disease. *Swed Dent J* 2000;24(3):73-82.
19. Quirynen M, Dadamio J, Van den Velde S, De Smit M, Dekeyser C, Van Tornout M *et al.* Characteristics of 2000 patients who visited a halitosis clinic. *J Clin Periodontol* 2009;36(11):970-975.

20. Koshimune S, Awano S, Gohara K, Kurihara E, Ansai T, Takehara T. Low salivary flow and volatile sulfur compounds in mouth air. *Oral Surg Oral Med Oral Pathol Oral Radiol Endod* 2003;96(1):38-41.
21. Villa A, Abati S. Risk factors and symptoms associated with xerostomia: a cross-sectional study. *Aust Dent J* 2011;56(3):290-295.
22. Al-Ansari JM, Boodai H, Al-Sumait N, Al-Khabbaz AK, Al-Shammari KF, Salako N. Factors associated with self-reported halitosis in Kuwaiti patients. *J Dent* 2006;34(7):444-449.
23. Nadanovsky P, Carvalho LB, Ponce de Leon A. Oral malodour and its association with age and sex in a general population in Brazil. *Oral Dis* 2007;13(1):105-109.

Foramen Timpanikum (Foramen Huschke) görülme sıklığının konik ışınli bilgisayarlı tomografi kullanılarak değerlendirilmesi

Merve Şakır(0000-0001-6901-6690)^α, Erdoğan Fişekçioğlu(0000-0002-7915-885X)^α, Belde Arsan(0000-0002-8655-6186)^α, Cansu Büyük(0000-0001-8126-0928)^α, Gözde Turgut(0000-0003-4008-2576)^α

Selcuk Dent J, ODMFR 2019 Kongre Kitapçığı Özel Sayısı

Başvuru Tarihi: 14 Ocak 2019
Yayına Kabul Tarihi: 31 Ocak 2019

ÖZ

Foramen Timpanikum (Foramen Huschke) görülme sıklığının konik ışınli bilgisayarlı tomografi kullanılarak değerlendirilmesi

Amaç: Foramen timpanikum (Foramen Huschke) meatus akustikus eksternusun anterior inferiorundaki gelişimsel bir defekt alanıdır. Bu çalışmanın amacı foramen timpanikumun prevalansını, lokasyonu ve boyutunu belirlemektir.

Gereç ve Yöntemler: Bu retrospektif çalışmada, İstanbul Okan Üniversitesi Diş Hekimliği Fakültesi Hastanesi'ne başvuran 102 hastadan farklı endikasyonlarla alınan Konik Işınli Bilgisayarlı Tomografi (KIBT) görüntüleri analiz edilmiştir. Aksiyal ve sagittal düzlemlerde tespit edilen foramen timpanikum (FT) lokasyonu, boyutu incelenip yaş ve cinsiyet ilişkisini değerlendirmek için tanımlayıcı istatistikler yapılmıştır.

Bulgular: 102 KIBT taramasında toplam 204 taraf incelenmiş; 24 hastada (% 23.5), bilateral veya unilateral olarak toplam 30 FT (% 14.7) saptanmıştır. 78 (% 76.5) hastada FT varlığı izlenmemiştir. Tek taraflı FT saptanan hasta sayısı 18 (% 17.6), iki taraflı FT saptanan hasta sayısı 6 (% 5.9) olarak belirlenmiştir. Cinsiyet ve FT arasındaki ilişki araştırılmış; kadın ve FT arasında anlamlı bir ilişki bulunmuştur ($p = 0.0004$).

Sonuç: Bu gelişimsel defekt, temporomandibular eklem in etkilenmesine ve tümörün ya da enfeksiyonun dış kulak kanalından infratemporal fossaya yayılmasına neden olabilir. FT varlığı, temporomandibular eklem in artroskopisi sırasında dış ve orta kulak yapılarının yaralanmasına neden olabilir. Bu nedenle hekimlere artroskopi sırasında dikkatli olmaları önerilmektedir.

ANAHTAR KELİMELE

Foramen Timpanikum, Foramen Huschke, Konik Işınli Bilgisayarlı Tomografi

ABSTRACT

Evaluation of Foramen Tympanicum (Foramen Of Huschke) by cone beam computed tomography

Background: Foramen tympanicum (Foramen of Huschke) presents a developmental defect on the anteroinferior side of the bony external auditory meatus. The aim of this study was to describe the prevalence of foramen tympanicum (FT).

Methods: In this retrospective study, Cone Beam Computed Tomography (CBCT) images of 102 patients (for different diagnostic purposes) who were admitted to Dental Faculty Hospital of Istanbul Okan University were analyzed. FT was detected on axial and sagittal plane. Descriptive statistics were determined to evaluate the relationship between location, size, age and gender of FT.

Results: A total of 204 sides were examined in the 102 CBCT scans; In 24 patients (23.5%), 30 FT (14.7%) were detected bilaterally or unilaterally. In 78 (76.5%) patients, FT was not observed. This was unilateral in 18 (17.6%) patients and bilateral in 6 (5.9%) patients. Prevalence of the FT was significantly higher in females than in males ($p=0.0004$).

Conclusion: This developmental defect may cause herniation of temporomandibular joint and the spread of the tumor or infection from the external auditory canal to the infratemporal fossa. The presence of FT may cause external and middle ear structures to be injured during arthroscopy of the Temporomandibular Joint; so, surgeons must be careful in this area.

KEYWORDS

Foramen tympanicum, foramen huschke, cone beam computed tomography

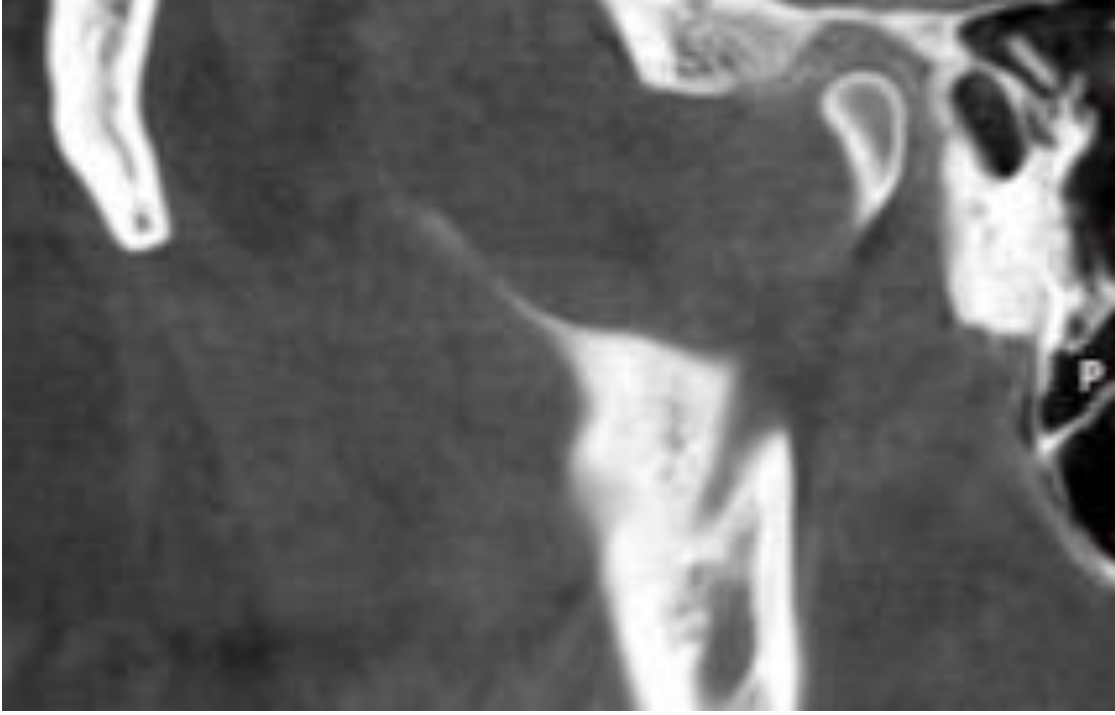GİRİŞ

Eksternal akustikus meatus'un (EAM) anterior-inferior yüzeyinin ortasında seyreden ince yapıdaki timpanik membrandaki eksiklik foramen timpanikum (FT) olarak isimlendirilir (**Resim1**). Bu açıklık yaşamın beşinci yılında kapanmaktadır; ancak bazı vakalarda hayat boyu kalıcılığının % 5 ile % 46 arasında olduğunu belirtilmiştir.¹ FT ilk olarak Emil Huschke tarafından 1889'da tarif edildiği için foramen Huschke olarak da adlandırılmaktadır.²

FT temporomandibular eklem (TME) patolojisinin bir predispozanı olabilir. ³ TME artroskopisi TME iç düzensizliklerinin yol açtığı hareket kısıtlılığı ve ağrı şikâyetlerinin giderilmesinde kullanılan önemli bir yöntemdir.⁴ TME artroskopisinde endoskop 3 mm'den ince olduğunda, timpanik membran perforasyonuna ve foramene

^α İstanbul Okan Üniversitesi Diş Hekimliği Fakültesi, Ağız, Diş ve Çene Radyolojisi Anabilim Dalı, İstanbul

penetrasyon sonucunda fasiyal sinirde hasar oluřturabilir. Bu komplikasyonların dıřında tükürük bezi fistülüne ve tümörün infratemporal fossaya yayılmasına da yol aabilir.⁵⁻⁷ Bu alıřmada FT prevalansı, lokasyonu ve boyutunun konik ışınli bilgisayarli tomografi (KIBT) kullanilarak incelenmesi amalanmıřtır.



Resim 1. İncelenen Konik Iřınli Bilgisayarli Tomografi datasında sagittal düzlemdede eksternal akustikus meatusun anteroinferiorunda foramen timpanikum varlıęı izlenmiřtir

GERE VE YÖNTEM

Bu arařtırmanın alıřma protokolü İstanbul Okan Üniversitesi Etik Kurulu tarafından 2018/101-15 protokol numaralı kararla onaylanmıřtır. Hastalardan farklı endikasyonlarla alınan KIBT verileri retrospektif olarak taranarak, her iki TME bölgesi görüntü alanına giren 18-65 yař arasındaki hastaların dataları alıřmaya dahil edilmiřtir. İncelenen KIBT görüntülerinde temporal ve maksiller kemik bütünlüğünü etkileyebilecek travma, kist, tümör, gömük diř vb patolojik oluřumlara sahip ve/veya ameliyat gemiři olan hasta kayıtları alıřmaya dahil edilmemiřtir. Planmeca Promax 3D Mid (Planmeca Oy, Helsinki, Finland) marka KIBT ile alınmıř mevcut görüntü verileri kullanilarak sagittal ve aksiyal düzlemlerde FT lokasyonu, boyutu, yař ve cinsiyet daęılımı belirlenmiřtir.

İstatistiksel analizler SPSS 20.0 (IBM Co., Chicago, IL, ABD) yazılımı kullanilarak yapılmıřtır. Tanımlayıcı istatistikler için yüzde, ortalama, standart sapma (SS), minimum ve maksimum deęerler kaydedilmiřtir. Gruplar kategorik deęiřkenler için ki kare testi kullanilarak karřılařtırılmıřtır. Fisher, baęımsız örneklem t testi ve eřleřtirilmiř örneklem t testi ile nicel verilerin analizi yapılmıřtır. İstatistiksel anlamlılık düzeyi p deęeri <0,05 olarak belirlenmiřtir.

BULGULAR

49 kadın, 53 erkek olmak üzere yaş ortalaması 44.01 ± 13.88 olan 102 hastanın KIBT görüntüsü çalışmaya dahil edilmiştir. 102 görüntüde toplam 204 taraf incelenmiş; 24 (% 23.5) hastada 30 FT tespit edilmiş, 78 (% 76,5) hastada FT izlenmemiştir. Unilateral FT tespit edilen hasta sayısı 18 (% 17.6), bilateral FT tespit edilen hasta sayısı ise 6 (% 5.9)'dır (Tablo 1).

Tablo 1. Foramen timpanikum sağ ve sol prevalansları

	Unilateral Sağ	Bilateral	Unilateral Sol	FT saptanan hasta sayısı
Kadın	6	6	7	19
Erkek	4	0	1	5
Toplam	10	6	8	24

Tablo 2'de FT ve cinsiyet ilişkisi incelenmiş, ki kare testi ile kadın ve FT arasında anlamlı ilişki saptanmıştır ($p=0.0004$). Sağ ve sol FT boyutları sagittal ve aksiyal planlarda kaydedilmiş; ortalama, minimum ve maksimum değerleri belirtilmiştir (Tablo 3). Eşleştirilmiş örneklem t testi FT aksiyal ve sagittal boyutları ile sağ ve sol ölçümleri arasında anlamlı farklılık olmadığı saptanmıştır ($p=0.43$).

Tablo 2. Foramen timpanikum görülmesinin cinsiyete bağlı dağılımları

	FT saptanan hasta sayısı	FT saptanmayan hasta sayısı	Toplam
Kadın	19	30	49
Erkek	5	48	53
Toplam	24	78	102

Tablo 3. Foramen timpanikum sağ sol sagittal ve aksiyal planlardaki boyutları

	Ortalama boyut (SS)	Minimum Değer	Maksimum Değer
Sağ Sagittal	1.82 (0.43)	1.2	3.1
Sağ Aksiyal	2.01 (0.42)	1.4	2.79
Sol Sagittal	1.63 (0.87)	0.8	3.6
Sol Aksiyal	1.92 (0.923)	0.9	4.18

Çalışmanın genel yaş ortalaması 44.01 ± 13.88 ; FT saptanan hasta yaş ortalaması 39.91 ± 10.39 , FT saptanmayan 45.84 ± 14.51 olarak belirlenmiştir. Bağımsız t testinde yaş artışı ile FT arasında anlamlılık görülmüştür ($p=0.034$).

TARTIŞMA

Bu araştırmada 102 hastanın 24'ünde (% 23.5) 30 FT saptanmıştır. FT izlenen 24 hastanın 19'u kadın 5'i erkektir. Bhanu ve ark. % 38.2, Yadav ve ark. % 30, Chauhan ve Khanna % 23, Akbulut ve ark. % 22.7, Tozoğlu ve ark. % 17.9, Deniz ve ark. % 11.5, Afgari ve ark. ise % 6.9 oranında FT tespit etmişlerdir.^{3,6-14} Güncel çalışmalar incelendiğinde FT görülme sıklığında popülasyona ve hasta yaş ortalamalarına bağlı farklılıklar olduğu düşünülmektedir.

Yapılan çalışmalarda^{9,10} FT sağ tarafta anlamlı olduğu belirtilirken, Deniz ve ark.⁷ ise FT'yi sol tarafta anlamlı olarak tespit etmişlerdir. Bu araştırma da 16/14 oranında sağ tarafta daha fazla FT tespit edilmiş, herhangi bir anlamlılık saptanmamıştır. Görülme oranlarındaki sağ ve sol baskınlık farklılıklarının popülasyon gelişim ve genetik özelliklerinden kaynaklandığı düşünülmektedir.

Literatürde, FT kadınlarda anlamlı olarak daha sık görüldüğü belirtilmiş olup bu çalışmada da benzer sonuç elde edilmiştir ($p=0,0004$). Pek çok çalışmanın sonucunda FT'nin kadınlarda anlamlı düzeyde fazla görülmesi embriyolojik gelişimle alakalı olduğu varsayımını güçlü kılmaktadır.

FT saptanan hasta yaş ortalaması, FT saptanmayan hasta yaş ortalamasından anlamlı olarak düşük olduğu izlenmiştir. Lima ve ark.¹⁵'da yaptıkları çalışmada; FT görülme sıklığının genç erkeklerde anlamlı olarak yüksek olduğunu belirtmiştir.

SONUÇ

Bu gelişimsel defekt, TME'nin etkilenmesine, tümörün ya da enfeksiyonun dış kulak kanalından infratemporal fossaya yayılmasına neden olabilir. FH varlığı, TME'nin artroskopisi sırasında dış ve orta kulak yapılarının yaralanmasına neden olabilir. Bu nedenle cerrahi işlemler sırasında bu alanda dikkatli olmaları önerilmektedir.

KAYNAKLAR

1. Sharma PD, Dawkins RS. Patent foramen of Huschke and spontaneous salivary fistula. J Laryngol Otol 1984; 98: 83–5.
2. Moreno RC, Chilvarquer I, Hayek JE, Seraidarian PI. Anatomic and radiograph study of the persistence of foramen of Huschke. Braz J Otorhinolaryngol 2005; 71: 679–679
3. Lacout A, Marsot-Dupuch K, Smoker WR, Lasjaunias P. Foramen tympanicum, or foramen of Huschke: pathologic cases and anatomic CT study. Am J Neuroradiol 2005; 26: 1317–23.
4. Yener M, Aynali G. Temporomandibular eklem bozukluklarında tedavi seçenekleri. S.D.Ü Sağlık Bilimleri Enstitüsü Dergisi. 2012;3(3):150-4.
5. Yıldız A, Esen Y. Temporomandibular Eklem Artroskopisinde Komplikasyonlar. Türkiye Klinikleri J Dental Sci. 2007; 13: 55-62.

6. Ertugrul S, Keskin NK. Relationship of age to foramen of Huschke and investigation of the development of spontaneous temporomandibular joint herniation. *Int. J. Oral Maxillofac. Surg.* 2018, <https://doi.org/10.1016/j.ijom.2018.08.011>.
7. Deniz Y, Geduk G, Zengin AZ. Examination of foramen tympanicum: cone-beam computed tomography anatomical study. *Folia Morphol (Warsz)* 2018; 77: 335–9.
8. Park YH, Kim HJ, Park MH. Temporomandibular joint herniation into the external auditory canal. *Laryngoscope*.2010; 120: 2284–8.
9. Tozoglu U, Caglayan F, Harorli A. Foramen tympanicum or foramen of Huschke: anatomical cone beam CT study. *Dentomaxillofac Radiol.* 2012; 41: 294–7.
10. Akbulut N, Kursun S, Aksoy S, Kurt H, Orhan K. Evaluation of foramen tympanicum using cone beam computed tomography in orthodontic malocclusions. *J Craniofac Surg* 2014; 25:106–9.
11. Afghari P, Ghaffari R, Sohilipour S. Anatomical assessment of foramen tympanicum using cone beam computed tomography images. *Dental Hypotheses* 2016; 7: 107–11.
12. Chauhan R, Khanna J. Foramen of Huschke in North Indians: an anatomical study. *Int J Res Med Sci.* 2014; 2: 728-32.
13. Yadav Y, Goswami P, Makkar M. Persistent foramen tympanicum: Incidence and clinical implication. *Euro J Acad Essays.* 2014; 1: 68-71.
14. Bhanu PS, Sankar KD. Incidence of Foramen of Huschke in South Andhra Population of India, *J Clin Diagn Res.*2016; Jun 10(6): AC01-3 doi: 10.7860/JCDR/2016/18735.8031.
15. Lima AT, Leme TC, Barbieri AA, Assis ACS Manhães Júnior LRC, Lopes SLPC. Prevalence of foramen tympanicum (or of huschke) in a brazilian population: a cone beam computed tomography study. *Braz Dent Sci.* 2018; Apr/Jun;21(2):204-9.

Alt üçüncü molar dişlerin pozisyonlarının değerlendirilmesi ile retromolar bölgede gözlenen kemik rezorpsiyonun araştırılması

Tansu Çimen(0000-0002-9999-0811)^α, Bilgün Çetin(0000-0002-1577-5568)^β, Füsün Yaşar(0000-0003-0720-0892)^γ

Selçuk Dent J, ODMFR 2019 Kongre Kitapçığı Özel Sayısı

Başvuru Tarihi: 10 Ekim 2018
Yayına Kabul Tarihi: 07 Şubat 2019

ÖZ

Alt üçüncü molar dişlerin pozisyonlarının değerlendirilmesi ile retromolar bölgede gözlenen kemik rezorpsiyonun araştırılması

Amaç: Bu çalışmanın amacı alt çene üçüncü molar dişlerin gömülülük ve pozisyonlarının insidansı ile dişin durumunun kronik enflamasyona bağlı olarak distal bölgede gözlenen kemik rezorpsiyonuna etkilerinin araştırılmasıdır.

Gereç ve Yöntemler: Çalışmamıza Selçuk Üniversitesi Diş Hekimliği Fakültesi Ağız, Diş ve Çene Radyolojisi Anabilim Dalı'na başvurmuş ve yaş aralığı 17-56 arası değişen çeşitli nedenlerle panoramik röntgen alınmış 300 hasta retrospektif olarak seçilmiştir. Venta ve ark. yapmış olduğu çalışmaya uygun olarak toplamda 547 adet alt üçüncü molar diş, gömülülük durumu ve pozisyonlarına göre incelenmiştir. Distal kemikte rezorpsiyon olup olmadığı da bir gözlemci tarafından değerlendirilmiştir. İstatistiksel analiz için SPSS programı kullanılmış ve insidans için frekans analizi, gömülülük ve pozisyonun rezorpsiyona etkileri için de Ki-kare testi uygulanmıştır.

Bulgular: 300 hastada toplam 547 adet alt üçüncü molar diş tespit edildi. 547 adet dişin 256 tanesi (% 47) sürmüş, 60 tanesi (% 11) yarı sürmüş ve 231 tanesi (% 42) gömülü olarak bulunmaktadır. Alt yirmi yaş dişlerinde en sık gözlenen durum vertikal pozisyonda sürmüş dişlerdir (% 46). Gömülü dişler içerisinde en sık gözlenen pozisyon mezioangular (% 28), en az gözlenen pozisyon ise bukkolingual pozisyondur (% 0.1). Gömülülüğün ve pozisyonun rezorpsiyon üzerine etkisinde anlamlı fark gözlenmiştir (p=0.00). En sık vertikal pozisyonda (% 86.4) ve yarı sürmüş dişlerde (% 43.3) rezorpsiyon varlığına rastlanmıştır.

Sonuç: Türk subpopülasyonunda yapılan bu çalışma ile alt üçüncü molar dişlerin sürme problemleri ile ilgili bilgiler elde edilmiştir. Alt üçüncü molar dişler normal pozisyonda ağız içerisine sürmüş olsalar ve hastada herhangi bir semptom bulunmasa bile distal bölgede kronik enfeksiyona bağlı kemik rezorpsiyonuna panoramik radyografilerde rastlanabilmektedir.

ANAHTAR KELİMELER

Mandibular üçüncü molar, gömülülük, rezorpsiyon

ABSTRACT

Evaluation of the positions of lower third molar teeth and investigation of bone resorption observed in retromolar region

Background: The aim of this study was to investigate the incidence of the positions and impaction of the third molar teeth of the lower jaw and effects of tooth on bone resorption in distal region due to chronic inflammation.

Methods: In this study, 300 patients who received a panoramic x-ray for various reasons ranging from 17-56 years of age were admitted to the Department of Oral and Maxillofacial Surgery of the Faculty of Dentistry of Selçuk University were retrospectively selected. Totally 547 lower third molar teeth's impaction status and positions were examined according to Venta et al. The presence of resorption in the distal bone was also evaluated by an examiner. SPSS program was used for statistical analysis and frequency analysis was performed for incidence, and Chi-square test was applied for the effects of impaction and position on resorption.

Results: A total of 547 lower third molar teeth were detected in 300 patients. There were 256 (47%) erupted, 60 (11%) half-erupted and 231 (42%) impacted of 547 teeth. The most common condition in lower third molar teeth is eruption in vertical position (%46). The most frequently observed position among the impacted teeth is mesioangular (28%), and the least observed position is the buccolingual (0.1%). A significant difference was observed in the effect of position and impaction on resorption (p = 0.00). Most common resorption was observed in the vertical position (86.4%) and in half - erupted teeth (43.3%).

Conclusion: Information about eruption problems of lower third molar teeth was obtained in the Turkish subpopulation with this study. Even if the lower third molar teeth are erupted into the mouth in the normal position and there are no symptoms in the patient, bone resorption due to chronic infection in the distal region can be seen in panoramic radiographs.

KEYWORDS

Mandibular third molar, impaction, resorption

^α Alanya Alaaddin Keykubat Üniversitesi Diş Hekimliği Fakültesi, Ağız, Diş ve Çene Radyolojisi Anabilim Dalı, Alanya

^β Mehmet Akif Ersoy Üniversitesi Diş Hekimliği Fakültesi, Ağız, Diş ve Çene Radyolojisi Anabilim Dalı, Burdur

^γ Selçuk Üniversitesi Diş Hekimliği Fakültesi, Ağız, Diş ve Çene Radyolojisi Anabilim Dalı, Konya

GİRİŞ

Gömülü diş, bir dişin normal fonksiyonel pozisyonunda süremediği veya süremeyeceği patolojik bir durumdur. Mandibular üçüncü molar dişler insanlarda en sık görülen gömülü dişlerdir.¹ Üçüncü molar dişlerin normal pozisyonlarında sürebilmeleri için kronlarının meziodistal ve bukkolingual boyutları kadar retromolar bölgede boşluğa ihtiyaçları vardır. 1994 yılında Kahl ve ark. yapmış olduğu çalışmada ikinci molar dişlerin erken kaybı sonrası üçüncü molar dişlerin gömülülük insidansını %9-24 olarak bulmuşlardır.² Gömülü dişler sıklıkla perikoronitis, periodontitis, kistik lezyonlar, neoplazmlar, kök rezorpsiyonları ile ilişkilidir ve komşu dişler üzerinde zararlı etkilere neden olabilir.³

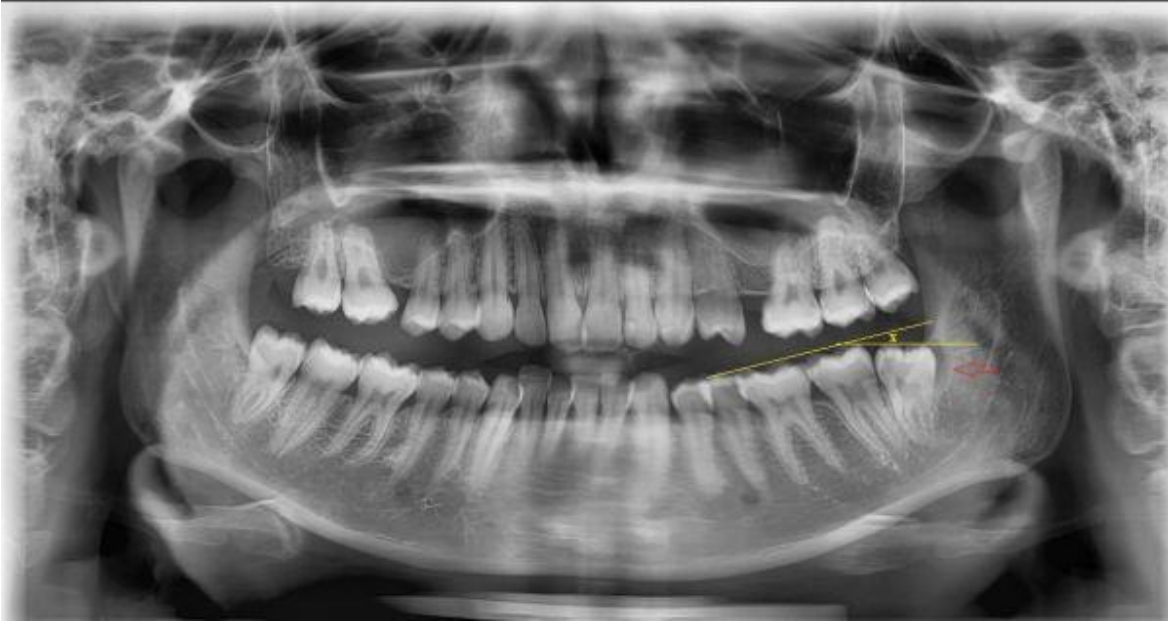Venta ve ark. 1991 yılında yapmış olduğu çalışmaya göre alt yirmi yaş dişleri; gömülülük durumuna göre gömülü, yarı sürmüş ve sürmüş ve pozisyonlarına göre vertikal, mezioangular, horizontal, distoangular ve bukkolingual olarak sınıflandırılmışlardır.⁴

Bu çalışmanın amacı alt çene üçüncü molar dişlerin gömülülük ve pozisyonlarının insidansı ile dişin durumunun kronik enflamasyona bağlı olarak distal bölgede gözlenen kemik rezorpsiyonuna etkilerinin araştırılmasıdır.

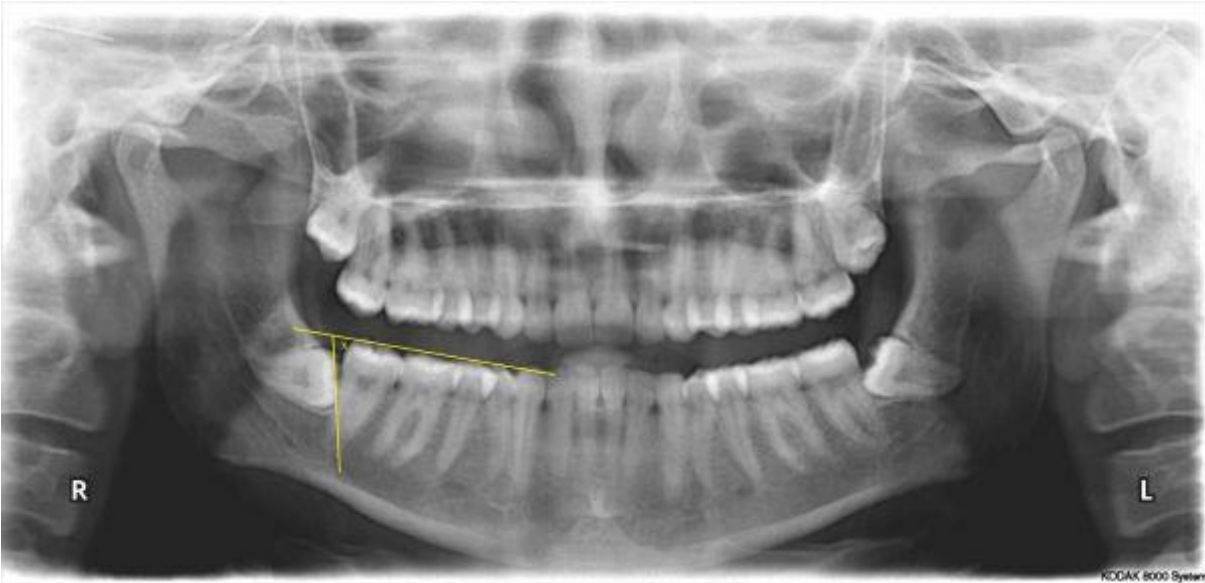
GEREÇ VE YÖNTEM

Çalışmamıza Selçuk Üniversitesi Diş Hekimliği Fakültesi Ağız, Diş ve Çene Radyolojisi Anabilim Dalı'na başvurmuş ve çeşitli nedenlerle panoramik röntgen alınmış 300 hasta retrospektif olarak seçilmiştir. Panoramik röntgenler Kodak 8000 Dijital Panoramik X Işını Sistemi (Carestream Health Inc, Rochester NY, USA) vasıtasıyla oluşturulmuştur. Hastalar belirlenirken en az bir adet gömülü ya da sürmüş ve kök gelişimini tamamlamış alt çene üçüncü molar dişe sahip olma durumu göz önünde bulundurulmuştur. Röntgenlerin seçim kriterlerinde üçüncü molar dişlerin kök gelişiminin tamamlanmış olması, dişin bulunduğu yarım çenede tüm dişlerin bulunması, röntgenlerin teşhisi zorlaştırmayacak seviyede iyi kalitede olmasına dikkat edilmiştir. Ayrıca rezorpsiyon varlığı ile hiperplastik kron kapsülünün ayrımının yapılamadığı ve kist, tümör gibi durumları gösteren röntgenler çalışma dışı bırakılmıştır.

Yaş aralığı 17 ile 56 olan 164 adet kadın ile 136 adet erkek çalışmamıza dahil edilmiştir. Venta ve ark.⁴ yapmış olduğu çalışmaya uygun olarak toplamda 547 adet yirmi yaş dişi, gömülülük durumu (gömülü, yarı sürmüş, sürmüş) ve pozisyonlarına (vertikal, mezioangular, horizontal, distoangular, bukkolingual) göre incelenmiştir. Ağız içerisinde oral mukozayı henüz perfore edememiş dişler gömülü, okluzal yüzeyi oral kavite içerisinde kısmen görünenler yarı sürmüş, okluzal yüzeyi tamamen görünenler ve erüpsiyonunu tamamlayan dişler sürmüş dişler olarak sınıflandırılmıştır. Bu çalışmaya göre ağız içerisindeki alt çene molar dişlerin okluzal hattına paralel olan düzlemin, gömülü alt üçüncü molar dişlerin okluzal hattına çizilen düzlemlerle yapmış oldukları açılar hesaplanmış ve dişler ayrıca yapmış oldukları açılara göre de sınıflandırılmıştır. Bu açı X açısı olarak adlandırılmıştır. Bu açıya göre $\pm 10^\circ$ vertikal, $+11^\circ-70^\circ$ mezioangular, $-11^\circ-70^\circ$ distoangular, $X > \pm 71^\circ$ horizontal olarak değerlendirilmiştir (Resim 1). Ayrıca distal kemikte rezorpsiyon olup olmadığı da ağız, diş ve çene radyolojisi uzmanı bir gözlemci tarafından değerlendirilmiştir (Resim 2). İstatistiksel analiz için SPSS programı kullanılmış ve insidans için frekans analizi, gömülülük ve pozisyonun rezorpsiyona etkileri için de Ki kare testi uygulanmıştır.



Resim 1. Yarı sürmüş distoangular pozisyonda (X açısı -11°) sol alt çene üçüncü molar diş ve distal bölgede kronik enfeksiyona bağlı kemik rezorpsiyonu (kırmızı ok) görülmektedir



Resim 2. X açısı -76° olan horizontal konumda gömülü üçüncü molar diş

BULGULAR

300 hastada toplam 547 adet alt üçüncü molar diş tespit edildi. 300 hastanın 136'sı (% 45.3) erkek, 164'ü (% 54.6) kadındı. 547 adet dişin 256 tanesi (% 47) sürmüş, 60 tanesi (% 11) yarı sürmüş ve 231 tanesi (% 42) gömülü olarak bulunmaktadır. Alt üçüncü molar dişlerde en sık gözlenen durum % 46 ile vertikal pozisyonda sürmüş dişlerdir (Tablo 1). Gömülü dişler içerisinde en sık gözlenen pozisyon mezioangular (% 28), en az gözlenen pozisyon ise bukkolingual pozisyonudur (% 0.1). Gömülü olduğun ve pozisyonun rezorpsiyon üzerine etkisinde anlamlı fark gözlenmiştir ($p=0.00$). En sık vertikal pozisyonda (% 86.4) ve yarı sürmüş dişlerde (% 43.3) rezorpsiyon varlığına rastlanmıştır (Tablo 2, Tablo 3).

Tablo 1. Alt üçüncü molar dişlerin pozisyonları

Gömülülük	Vertikal	Mezioangular	Horizontal	Distoangular	Bukkolingual	Toplam
Sürmüş	252 (%46)	2 (%0.3)	0 (%0.0)	2 (%0.3)	0 (%0.0)	256 (%47)
Yarı Sürmüş	41 (%7.4)	10 (%2.0)	4 (%0.7)	5 (%0.9)	0 (%0.0)	60 (%11)
Gömülü	45 (%8.2)	151 (%28)	30 (%5.4)	4 (%0.7)	1 (%0.1)	231 (%42)
Toplam	338 (%62)	163 (%30)	34 (%6.2)	11 (%2.0)	1 (%0.1)	547 (%100)

Tablo 2. Alt üçüncü molar dişlerin pozisyonlarına göre rezorpsiyonlarını gösteren tablo

Rezorpsiyon	Vertikal	Mezioangular	Horizontal	Distoangular	Bukkolingual	Toplam
Var	89 (%86.4)	8 (%7.8)	0 (%0.0)	6 (%5.8)	0 (%0.0)	103 (%19)
Yok	249 (56.1)	155 (%34.9)	34 (%7.7)	5 (%1.1)	1 (%0.2)	444 (%81)
Toplam	338 (%61.8)	163 (%29.8)	34 (%6.2)	11 (%2.0)	1 (%0.2)	547 (%100)

Tablo 3. Alt üçüncü molar dişlerin sürme durumuna göre rezorpsiyonlarını gösteren tablo

Gömülülük	Rezorpsiyon Var	Rezorpsiyon Yok	Toplam
Sürmüş	66 (%25.8)	190 (74.2)	256 (%100)
Yarı Sürmüş	26 (%43.3)	34 (%56.7)	60 (%100)
Gömülü	11 (%4.8)	220 (%95.2)	231 (%100)
Toplam	103 (%18.8)	444 (%81.2)	547 (%100)

TARTIŞMA

Üçüncü molar dişlerin komşu diş ve yapılarında; çürük, perikoronitis, osteitis, dentigeröz kist, osteomyelit ve rezorpsiyonlara neden olabilecekleri bilinmektedir. Bundan dolayı bu dişlerin gömülülük durum ve pozisyonlarının, ağız içerisinde sürüp sürmediğinin kesin olarak belirlenmesi gerekmektedir. Ayrıca tedavi planlamasının yapılması ilerde oluşabilecek patolojilerden kaçınmak için gereklidir.⁵

Garcia ve Chauncery'nin⁶ çalışmasına göre yaşlı erişkinlerde yirmi yaş dişlerinin oral kaviteye sürmesinin eskiye oranla daha sık gözlendiği bildirilmiştir. Bizim çalışmamızda da geniş yaş aralığına bağlı olarak bakılan alt yirmi yaş dişlerinde sürme oranı %47 olarak bulunmuştur. Bununla birlikte Eliasson ve ark.⁷ yapmış olduğu çalışmada perikoronel değişikliklerin görülme frekansının yaşla birlikte sabit kaldığı bildirilmiştir.

Huang ve Mercier'in⁸ yapmış olduğu çalışmada dişsiz çenelerde kemik içerisinde gömülü veya mukoza ile örtülü asemptomatik dişlerin hastalarda herhangi bir semptomu sebep olmadığı belirtilmiştir. Çalışmamızda incelediğimiz alt üçüncü molar dişlerin bulunduğu yarım çenede tüm dişlerin eksiksiz olması şartını aramakla birlikte bu bölgede

en çok rezorpsiyon yapan dişlerin yarı gömülü dişler olduğu tespit edilmiştir. Ettinger⁹ ise yapmış olduğu çalışmada kısmen sürmüş ve tamamen kemikle çevrili olmayan gömülü veya sürememiş dişlerin cerrahi olarak çıkarılması gerektiğini belirtmiştir.

Lysell ve ark.¹⁰ 1988 yılında yapmış olduğu çalışmada 870 adet alt üçüncü molar diş incelenmiş ve %34 tam sürmüş, %57 yarı sürmüş ve %9 kemik içerisinde gömülü olarak bulunmuştur. Knutson ve ark.¹¹ ise 454 adet alt üçüncü molar diş incelemiş ve yarı gömülü oranını %75 olarak belirtmişlerdir. 1999 yılında Açıkgoz ve ark.¹² yapmış olduğu çalışmada 20 yaş üstü bireyler değerlendirilmiş ve yaş ortalaması 33.78 olarak bulunmuştur. Bu toplulukta sürmüş üçüncü molar dişlerin oranı % 70.8, yarı gömülü üçüncü molar dişler % 12.6 ve tam gömülü üçüncü molar dişler % 16.6 olarak bulunmuştur. Bizim alt üçüncü molar dişlerde yapmış olduğumuz çalışmada % 47 sürmüş, % 11 yarı sürmüş ve % 42 gömülü diş varlığı tespit edilmiştir. Yapılan bu çalışmalar alt üçüncü molar dişlerin gömülü kalma insidansında yaş ortalamasının ve toplumların önemini göstermektedir.

Linden ve ark.¹³ yapmış olduğu çalışmada alt üçüncü molar dişler pozisyonlarına göre incelenmiş ve sırasıyla % 36.6 mezioangular, % 21.2 vertikal, % 19.4 distoangular, % 17.2 horizontal, % 2.3 transvers ve % 3.3 bunların dışında pozisyon tespit edilmiştir. Bizim yapmış olduğumuz çalışmada ise % 62 vertikal, % 30 mezioangular, % 6.2 horizontal ve % 2 distoangular alt gömülü üçüncü molar dişi tespit edilmiştir.

SONUÇ

Türk subpopülasyonunda yapılan bu çalışma ile alt üçüncü molar dişlerin sürme problemleri ile ilgili bilgiler elde edilmiştir. Alt üçüncü molar dişler normal pozisyonda ağız içerisine sürmüş olsalar ve hastada herhangi bir semptom bulunmasa bile distal bölgede kronik enfeksiyona bağlı kemik rezorpsiyonuna panoramik radyografilerde rastlanabilmektedir.

KAYNAKLAR

1. Hassan AH. Pattern of third molar impaction in a Saudi population. Clin Cosmet Investig Dent 2010;109-113.
2. Kahl B, Gerlach KL, Hilgers RD. A long term follow up radiographic evaluation of asymptomatic impacted third molars in orthodontically treated patients. Int J Oral Maxillofacial Surg 1994; 23:279.
3. Polat HB, Ozan F, Kara I, Ozdemir H, Ay S. Prevalence of commonly found pathoses associated with mandibular impacted third molars based on panoramic radiographs in a Turkish population. Oral Surg Oral Pathol Oral Radiol 2008;105: e41-e47.
4. Venta I, Murtomaa H, Turtola L, Meurman J, Ylipaavalniemi P. Assessing the eruption of lower third molars on the basis of radiographics features. British Journal of Oral and Maxillofacial Surgery 1991;259-262.
5. Zafersoy S, Çelik I, Gungor K, Erten Can H. Clinical and radiographical evaluation of mandibular and maxillary third molars. T Klin J Dental Sci 2002; 8:75-79.
6. Garcia RI, Chauncey HH. The eruption of third molars in adults: A 10-year longitudinal study. Oral Surg Oral Med Oral Pathol 1989; 68:9-13.

7. Eliasson S, Heimdahl A, Nordenram A. Pathological changes related to long-term impaction of third molars. A radiographic study. *Int J Oral Maxillofac Surg* 1989; 18:210-2.
8. Huang H, Mercier P. Asymptomatic impacted teeth in edentulous jaws undergoing preprosthetic surgery. A long-term evaluation. *Int. J Oral Maxillofac Surg* 1992; 21:147-9.
9. Ettinger RL. Roentgenographic evaluation of the edentulous patient. *Aust Dent J* 1971; 16:210-9.
10. Lysell L, Rohlin M. A study of indications used for removal of the mandibular third molar. *Int J Oral Maxillofac Surg* 1988; 17:161.
11. Knutson K, Brehmer B, Lysell L. Mandibular third molars as mediated by three cues. *Acta Odontol Scand* 1997; 55:372.
12. Acıkgöz A, Celenk P, Topbas M, Özkoc O. 20 yaş ve üstü 1800 bireyde üçüncü molarların sürme ve gömülülük insidansları. *Gazi Üniversitesi Diş Hekimliği Fakültesi Dergisi* 1999; 16:13.
13. Linden W, Jones PC, Lowine M. Diseases and lesions associated with third molars. *Oral Med Oral Pathol Oral Radiol Endod* 1995; 79:142.

Mental foramenin mandibular kemikle ilişkisinin ultrasonografi ile değerlendirilmesi

Dila Berker Yıldız(0000-0003-4588-5626)^α, Zeynep Betül Arslan(0000-0001-8826-1958)^α,
Erkan Taner Çelikel(0000-0003-3534-3313)^α, Füsün Yaşar(0000-0003-0720-0892)^α

Selçuk Dent J, ODMFR 2019 Kongre Kitapçığı Özel Sayısı

Başvuru Tarihi: 18 Ocak 2019
Yayına Kabul Tarihi: 07 Şubat 2019

ÖZ

Mental foramenin mandibular kemikle ilişkisinin ultrasonografi ile değerlendirilmesi

Amaç: Mental foramen (MF) görüntülenmesi, etkili bir sinir bloğu gerçekleştirmede ve nörovasküler yaralanmaları önlemede önemli bir yere sahiptir. Çalışmamızın amacı MF'nin mandibular kemiğe olan uzaklıklarının USG ile tespiti, cinsiyete göre ve sağ-sol arasında farklılık olup olmadığını değerlendirmesidir.

Gereç ve Yöntemler: 15 kadın ve 15 erkek toplam 30 gönüllünün (22-27 yaş aralığında) sağ ve sol MF'leri USG ile değerlendirildi. MF'nin mandibular kemiğin üst ve alt sınırına olan uzaklıkları tespit edildi.

Bulgular: MF'nin mandibular kemikteki sürekliliğin bozulması şeklindeki görüntüsü USG ile tespit edildi. MF'nin üst ve alt mandibular sınırla olan uzaklığı 2 ayrı gözlemci tarafından değerlendirildi. Birinci ve ikinci gözlemciler arasındaki uyum iyi olduğundan ($0,709 \leq r \leq 0,902$) ölçümlerin ortalaması kullanıldı. Sağ ve sol ölçümler arasında fark olup olmadığını değerlendirmek için yapılan Wilcoxon Signed Rank testi sonucuna göre kadınlarda anlamlı bir fark yokken erkeklerde anlamlı bir fark çıkmıştır. Cinsiyetler arasında fark olup olmadığını değerlendirmek için yaptığımız Mann Whitney U testi sonucuna göre kadın ve erkekler arasında erkeklerde daha yüksek değerlerde olmak üzere istatistiksel olarak anlamlı bir fark çıkmıştır ($p < 0,05$).

Sonuç: USG, MF'nin tespitinde ve saptanabilen mandibular kemikle olan ilişkisini değerlendirmede non invaziv, iyonize radyasyon içermeyen, hasta başında uygulanabilen bir görüntüleme metodudur. Bu avantajları, ileride yapılabilecek daha geniş çalışma gruplarından elde edilen referans değerleriyle bu bölgede yapılan operatif işlemlerde hasta başında tespitinin kolaylıkla yapılmasını mümkün kılacaktır.

ANAHTAR KELİMELER

Anatomik landmark, mandibula, mental foramen, ultrasonografi

ABSTRACT

Evaluation of mental foramen's relation with mandibular bone by ultrasonography

Background: Mental foramen (MF) imaging has an important role in achieving an effective nerve block and preventing neurovascular injury. The aim of our study was to determine the distance of MF from the mandibular bone to ultrasonography (USG), to determine whether there was a difference between sex and right-left.

Methods: Right and left MFs of 15 females and 15 males (aged 22-27 years) were evaluated by USG. The distance of MF to the upper and lower limit of the mandibular bone was determined.

Results: The appearance of MF as a disruption of the mandibular bone was detected by USG. The distance between the upper and lower mandibular border of the MF was evaluated by 2 different observers. The mean of the measurements was used because there was high consistency between the first and second measurements ($0,709 \leq r \leq 0,902$). According to the Wilcoxon Signed Rank test which was performed to evaluate whether there was a difference between right and left measurements, it was found that there was no significant difference in females and there was a significant difference in males. According to the Mann Whitney U test, there was a statistically significant difference between men and women. ($p < 0,05$).

Conclusion: USG is a non-invasive, non-ionize, mobile imaging modality for the detection of MF and its relation to mandibular bone. These advantages will make it possible to easily determine in the patient on the operative procedures performed in this region with reference values obtained from the larger working groups in the future.

KEYWORDS

Anatomic landmark, Mandible, Mental foramen, Ultrasonography

GİRİŞ

Mental foramen (MF), mandibular kemiğin bukkal korteksinde, ağız köşesinin hemen altında bilateral olarak bulunur. Bukkal korteks içinde açılışı posteriosuperior olarak yönlendirilmekte sıklıkla premolar bölgeye olmaktadır. Çeşitli erişkin popülasyon gruplarında pozisyon ve konumlarında varyasyonları mevcuttur. Dişli hastalarda vertikal düzlemde sıklıkla mandibulanın orta üçlüsünde konumlanırken, dişsiz hastalarda alveoler kemiğin rezorpsiyonu

^α Selçuk Üniversitesi Diş Hekimliği Fakültesi, Ağız, Diş ve Çene Radyolojisi Anabilim Dalı, Konya

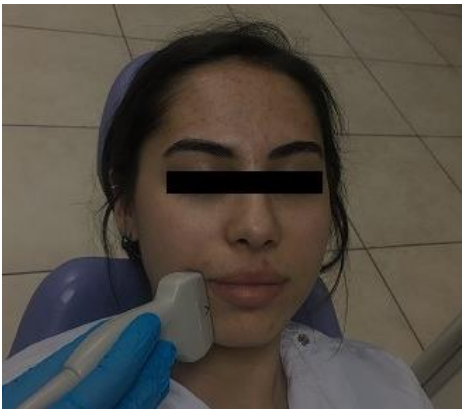nedeniyle mandibulanın üst üçlüsünde yerleşimlidir.^{1,2} Cerrahi tekniklerdeki ve radyolojik görüntüleme prosedürlerindeki ilerlemeler MF'nin klinik anatomisine olan ilgiyi arttırmıştır. MF'den çıkan sinir demetlerinin cerrahi prosedürler sebebiyle hasarı MF'den ipsilateral tarafta orta hatta kadar çene, alt dudak ve dişeti parestezi veya anestezi ile sonuçlanabileceğinden MF'nin tespiti, etkili bir sinir bloğu gerçekleştirmek ve nörovasküler yaralanmaları önlemek için önemlidir.³

MF'nin değerlendirilmesinde konvansiyonel radyografi (panoramik veya periapikal), bilgisayarlı tomografi (BT), konik ışıklı bilgisayarlı tomografi (KIBT), manyetik rezonans görüntüleme (MRG)'nin dahil olduğu radyolojik muayene yöntemleri kullanılabilir. Bu görüntüleme metodlarından KIBT, orofasiyal yapının üç boyutlu tanımlanmasında altın standart olarak kabul edilmekle birlikte radyasyon maruziyeti, maliyet, zaman ve operatif işlemler esnasında pratik olmaması gibi kısıtlayıcı faktörlere sahiptir.^{4,5}

Ultrasonografi (USG), radyasyon maruziyet riski olmayan, non-invaziv, uygun maliyetli, zaman kazandıran bir görüntüleme metodudur. Medikal alanda girişimsel olarak ve tanı amacıyla kullanılabilir. Mutlak bir bariyer görevi gören kemik tam olarak görselleştirilememekle birlikte kemikteki fraktürlerin, distrikte mandibular kemiğin ve foramenlerin dahil olduğu kemik yüzeyindeki sürekliliğinin bozulması bu bölgelerin USG ile görüntülenmesini mümkün kılar. MF'nin ultrason rehberliğinde gerçek zamanlı olarak görüntülenmesiyle mental sinirin blokajında potansiyel fayda sağlar.^{2,4,6} Çalışmamızda MF'nin mandibular kemiğin üst ve alt sınırlarıyla olan ilişkisi USG ile değerlendirilmiştir.

GEREÇ VE YÖNTEM

Çalışmaya Selçuk Üniversitesi Diş Hekimliği Fakültesi öğrencisi olan, diş eksikliği olmayan 22-27 yaş aralığındaki 15 kadın ve 15 erkek toplam 30 gönüllü katıldı. Hastaların MF değerlendirilmesinde Mindray DC-N2 ultrason cihazı ve onunla uyumlu olan 75L38EA linear array transduser kullanıldı. Ultrason taramalarında frekans 8,5 MHz olarak ayarlandı. Katılımcılardan nötr bir yüz ifadesinde olmaları istendi. MF, ekstraoral şekilde prob ağız köşesinden longitudinal olarak hafif eğimli tutularak değerlendirildi (Resim 1). MF'nin USG ile saptanabilen mandibular kemiğin en üst ve en alt ile olan mesafesi 2 ayrı gözlemci tarafından ölçüldü. İstatistiksel analizler, IBM SPSS-22 yazılım programı kullanılarak yapıldı. Birinci ve ikinci gözlemciler arasındaki uyuma interclass korelasyon katsayısı ile bakıldı. MF'nin sağ-sol karşılaştırmasında Wilcoxon Signed Rank testi, cinsiyet karşılaştırmasında ise Mann-Whitney U testi kullanıldı.



Resim 1. MF'nin longitudinal düzlemde tespitinde probun mandibulaya yerleştirilmesi

BULGULAR

Birinci ve ikinci gözlemciler arası uyum iyi olduğu için ($0.709 \leq r \leq 0.902$) ortalamalar üzerinden istatistik işlemleri yapıldı. Verilere ait belirleyici istatistikler **Tablo 1**'de gösterilmektedir (**Tablo 1**). Sağ ve sol ölçümler arasında fark olup olmadığını değerlendirmek için yapılan Wilcoxon Signed Rank testi sonucuna göre kadınlarda anlamlı bir fark yokken erkeklerde anlamlı bir fark çıkmıştır (**Tablo 2**). Cinsiyetler arasında fark olup olmadığını değerlendirmek için yaptığımız Mann Whitney U (**Tablo 3**) testi sonucuna göre kadın ve erkekler arasında erkeklerde üst ve alt sınır arası mesafeler daha yüksek değerde olmak üzere istatistiksel olarak anlamlı bir fark çıkmıştır ($p < 0.05$) (**Resim 2**).

Tablo 1. MF'nin mandibulanın üst ve alt sınıra uzaklıklarının minimum, maksimum, ortalama ve standart sapma değerleri. K: kadın, E: erkek.

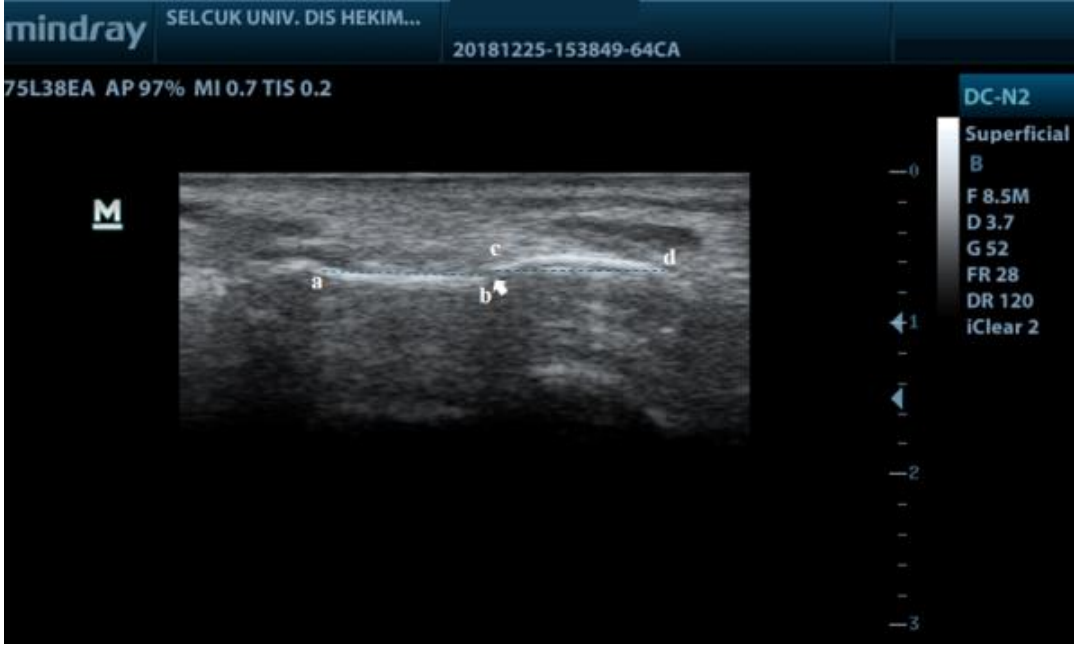	Grup	N	Minimum	Maksimum	Ortalama	Std. Sapma
Sol-üst	K	15	9.55	12.40	10.9133	.83868
	E	15	10.90	13.75	12.3933	.89040
Sağ-üst	K	15	10.15	12.45	10.8600	.60421
	E	15	10.40	14.00	11.9467	1.04360
Sol-alt	K	15	8.90	10.95	10.2167	.49809
	E	15	9.95	12.65	11.3767	.74639
Sağ-alt	K	15	9.50	11.10	10.3333	.52971
	E	15	9.90	12.40	10.8733	.65625

Tablo 2. Wilcoxon Signed Rank testi sonucu.

Wilcoxon Signed Rank Test	Sig.
Üst-kadın	.755
Alt-kadın	.470
Üst-erkek	.008
Alt-erkek	.016

Tablo 3. Mann-Whitney U test sonucu.

Mann-Whitney U test	Sig.
Sağ-üst	.003
Sol-üst	.000
Sağ-alt	.040
Sol-alt	.000



Resim 2. ok: MF, a-b: MF'nin mandibular kemiğin üst sınırına olan uzaklığı, c-d: MF'nin mandibular kemiğin alt sınırına olan uzaklığı

TARTIŞMA

USG, non-iyonize, non-invaziv ve dinamik bir görüntüle metodu olarak baş ve boyun bölgesinde kullanım alanı olarak geniş bir alana sahiptir.⁶ Literatürde MF'yi USG ile görselleştiren, morfometrik özelliklerinin yanı sıra sert ve yumuşak dokularla olan ilişkisini değerlendiren çalışmalar mevcuttur. 1992'de Traxler ve ark. dental implant amacıyla alveoler sırt genişliğinin tespitinde ultrason kullanmışlar ve MF pozisyonunun tespitinde USG'nin doğru bilgi verdiğini belirtmişlerdir.^{4,5,7} Bizim çalışmamızda MF'nin tespiti ve mandibulanın hem üst hem de alt sınırıyla olan uzaklıkları değerlendirilmiştir.

Laher ve ark. MF'nin mandibular premolar dişlerle olan ilişkisini USG ile değerlendirdikleri çalışmada ayrıca MF'nin mandibulanın alt sınırıyla olan ilişkisini de tespit etmişlerdir.⁸ Çağlayan ve ark'larının MF'yi KIBT ve USG ile değerlendirdikleri çalışmalarında MF'nin alveoler krete olan uzaklığını KIBT'ye göre 1-2 mm daha düşük ölçmüşlerdir. Ayrıca MF'nin alveoler krete olan uzaklığının erkeklerde daha yüksek olmak üzere istatistiksel olarak cinsiyet farkı olduğu sonucunu bulmuşlardır.⁴ Benzer şekilde bizim çalışmamızda da kadın ve erkekler arasında MF'nin alveoler krete olan uzaklığında anlamlı fark olduğu sonucu bulunmuştur.

Orofasiyal bölgedeki yapıların üç boyutlu değerlendirilmesinde KIBT altın standart olarak kabul edilmektedir.⁵ Doğan, KIBT ile 148 hastada yaptığı çalışmada 30 yaş altı grupta MF'nin üst sınıra olan uzaklık ortalamasını kadınlarda sol taraf için 11.76 mm ve sağ taraf için 12.75 mm, erkeklerde ise sol taraf için 12.73 mm ve sağ taraf için 13.05 mm olarak ölçmüşlerdir. MF'nin alt sınıra olan uzaklığını ortalama olarak kadınlarda sol taraf için 12.43 mm ve sağ taraf için 12.38 mm, erkeklerde ise sol taraf için 14.39 mm ve sağ taraf için 14.21 mm ölçmüşlerdir.⁹ USG ile yaptığımız çalışmada MF'nin üst sınıra olan uzaklık ortalaması kadınlarda sol taraf için 10.91 mm ve sağ taraf için 10.86 mm, erkeklerde ise sol taraf için 12.39 mm ve sağ taraf için 11.95 mm olarak ölçülmüştür. MF'nin alt sınıra olan uzaklık ortalaması kadınlarda sol taraf için 10.22 mm ve sağ taraf için 10.33 mm, erkeklerde ise sol taraf için

11.38 mm ve sağ taraf için 10.87 mm olarak ölçülmüştür. KIBT ile yapılan çalışma ile kıyaslandığında USG ölçüm değerleri daha düşük ölçülmüştür.

SONUÇ

USG, MF'nin tespitinde ve saptanabilen mandibular kemikle olan ilişkisini değerlendirmede iyonize radyasyon içermeyen, hasta başında uygulanabilen non-invaziv bir görüntüleme metodudur. Bu avantajları, ileride yapılabilecek daha geniş çalışma gruplarından elde edilen referans değerleriyle bu bölgede yapılan operatif işlemlerde hasta başında tespitinin kolaylıkla yapılmasını mümkün kılacaktır.

KAYNAKLAR

1. Von Arx T, Lozanoff S. Clinical Oral Anatomy: A Comprehensive Review for Dental Practitioners and Researchers. Springer 2016, 388.
2. Laher AE, Wells M, Motara F, Kramer E, Moolla M, Mahomed Z. Finding the mental foramen. Surg Radiol Anat 2016; 38:469-76.
3. Apinhasmit W, Methathrathip D, Chompoopong S, Sangvichien S. Mental foramen in Thais: an anatomical variation related to gender and side. Surg Radiol Anat. 2006; 28:529-33.
4. Çağlayan F, Sümbüllü MA, Akgül HM. Is ultrasonography sufficient for evaluation of mental foramen?. Dentomaxillofac Radiol. 2018; 47:20180252.
5. Laher AE, Wells M. Ultrasonographically locating the mental foramen and its soft tissue relations. Dentomaxillofac Radiol 2016; 45:20160236.
6. Sharma S, Rasila D, Singh M, Mohan M. Ultrasound as a diagnostic boon in Dentistry-A Review. Inter J Sci Study 2014; 2:70-6.
7. Traxler M, Ulm C, Solar P, Lill W. Sonographic measurement versus mapping for determination of residual ridge width. J Prosthet Dent 1992;67:358-61.
8. Laher AE, Motara F, Moolla M. The ultrasonographic determination of the position of the mental foramen and its relation to the mandibular premolar teeth. J Clin Diagn Res 2016;10: OC23.
9. Doğan FB. Mental Foramenin Morfolojik ve Morfometrik Özelliklerinin Konik Işınlı Bilgisayarlı Tomografi ile Retrospektif Olarak Değerlendirilmesi. Uzmanlık tezi. Konya: Selcuk University; 2018.

Pubertal büyüme evresinin belirlenmesinde el bilek radyografileri ve lateral sefalometrik radyografilerin karşılaştırılması

Burak Kerem Apaydın(0000-0003-2621-4704)^α

Selcuk Dent J, ODMFR 2019 Kongre Kitapçığı Özel Sayısı

Başvuru Tarihi: 16 Aralık 2018
Yayına Kabul Tarihi: 20 Ocak 2019

ÖZ

Pubertal büyüme evresinin belirlenmesinde el bilek radyografileri ve lateral sefalometrik radyografilerin karşılaştırılması

Amaç: İskeletsel düzeyde ortodontik tedaviler, pubertal büyüme en tepe noktasını aşmadan yapılmalıdır. Bu nedenle iskeletsel problemlerin yalnızca ortodontik tedavi ile giderilebilmesi için bireyin büyüme ve gelişim evresinin doğru şekilde tespit edilmesi gerekir. Bu çalışmanın amacı; büyüme ve gelişim evresini belirlemede el bilek radyografileri yerine lateral sefalometrik radyografilerinin kullanılabilirliğini belirlemektir.

Gereç ve Yöntemler: Çalışmaya 8-16.9 yaş aralığında el bilek ve lateral sefalometrik radyografisi bulunan toplam 270 hasta dahil edilmiştir. El bilek kemikleri ve servikal vertebra ların maturasyon evreleri arasındaki ilişki pearson korelasyon analizi ile test edilmiştir. Pubertal gelişimin yavaşlama evresine geçtiğini tespit etmede lateral sefalometrik radyografilerin, el bilek radyografilerinin yerine kullanılabilirliğini test etmek amacıyla McNemar testi kullanılmıştır.

Bulgular: Çalışma grubunun tanımlayıcı istatistiklerinde en sık görülen servikal vertebra maturasyon evresi erkeklerde başlangıç evresi (% 26.7), kızlarda tamamlanma evresidir (% 40). El bilek kemiklerinin maturasyon evrelerinde ise en sık görülen erkeklerde PP2 evresi (% 20.7), kızlarda Ru evresidir (% 43). Bireyin büyüme ve gelişiminin yavaşlama evresine geçtiğini tespit etmede el bilek grafilerinin yerine lateral sefalometrik radyografilerin kullanılabilirliği McNemar testi ile tespit edilmiştir (p=0.625).

Sonuç: Büyüme ve gelişiminin yavaşlama evresine geçtiğini tespit etmede altın standart olarak bilinen ve hastayı ek radyasyona maruz bırakan el bilek grafilerinin yerine lateral sefalometrik grafiler kullanılabilir.

ANAHTAR KELİMELER

El bilek radyografisi, iskeletsel maturasyon, lateral sefalometrik radyografi, pubertal büyüme periyodu

ABSTRACT

Comparison of hand wrist radiographs and lateral cephalometric radiographs in determination of pubertal growth stage

Background: Orthodontic treatments at the skeletal level should be performed before pubertal growth exceeds the peak. Therefore, in order to treat skeletal problems only with orthodontic treatment, the individual's growth and development stage must be correctly determined. The aim of this study was to determine the availability of lateral cephalometric radiographs instead of hand wrist radiographs to determine the growth and development stage.

Methods: A total of 270 patients with hand wrist radiographs and lateral cephalometric radiographs between the ages of 8-16.9 were included to the study. The relationship between maturation stages of wrist bones and cervical vertebrae was tested by Pearson correlation analysis. To determine if the pubertal development is in deceleration stage, McNemar test was used to test the availability of lateral cephalometric radiographs instead of hand wrist radiographs.

Results: In the descriptive statistics of the study group, the most common cervical vertebra maturation stage was the initial stage in boys (26.7%), the completion stage in girls (40%). In the maturation stages of hand wrist bones, PP2 stage was the most common in boys (20.7%) and Ru stage in girls (43%). It was determined by using McNemar test that lateral cephalometric radiographs could be used instead of wrist radiographs to determine the growth and development of the individual in the deceleration phase (p = 0.625).

Conclusion: Lateral cephalometric radiographs can be used instead of hand wrist radiographs which are known as the gold standard for detecting the growth and development stage and which expose the patient to additional radiation.

KEYWORDS

Hand wrist radiograph, Skeletal maturation, Lateral cephalometric radiograph, Pubertal growth period

GİRİŞ

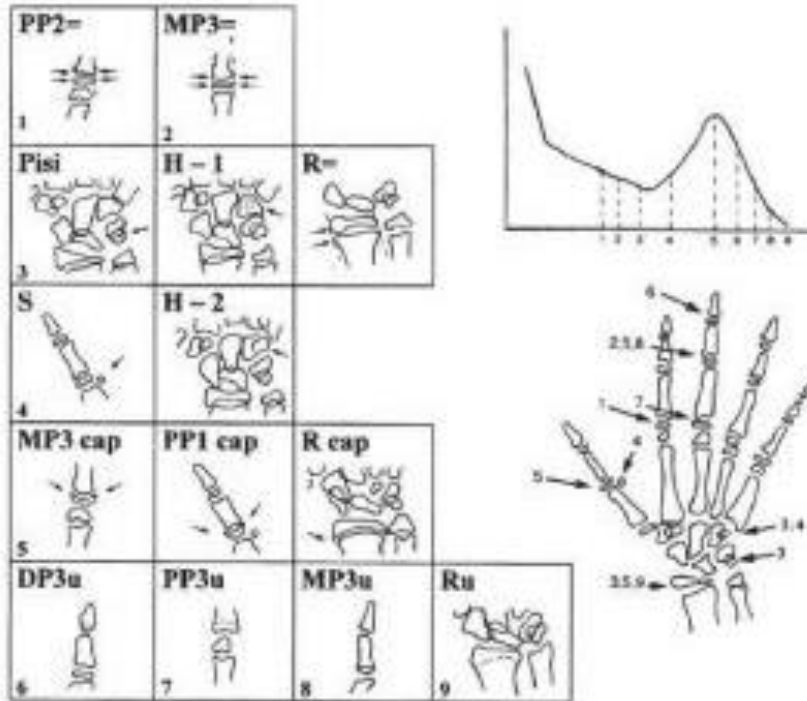
Büyüme ve gelişim çocuklarda kronolojik yaştan bağımsız olarak genetik, hormonal ve çevresel faktörlerin etkisiyle bireysel farklılıklar gösterebilmektedir.^{1,2} Mevcut gelişim durumunun değerlendirilmesi ile büyüme ve gelişimin normal potansiyelinin, yönünün ve ne zaman kullanılacağına bireysel olarak belirlenmesi, doğru teşhisin konulmasında, ortodontik tedavinin başarısında ve tedavi sonrası iyi bir stabilite sağlanmasında önemli rol oynar.²⁻⁴ İskeletsel düzeyde ortodontik tedaviler pubertal büyüme en tepe noktasını aşmadan (yavaşlama evresine

^α Pamukkale Üniversitesi Diş Hekimliği Fakültesi, Ağız, Diş ve Çene Radyolojisi Anabilim Dalı, Denizli

geçmeden) yapılmalıdır. Bu nedenle iskeletsel problemlerin yalnızca ortodontik tedavi ile giderilebilmesi için bireyin büyüme ve gelişim evresinin doğru şekilde tespit edilmesi gerekir.¹ Bu çalışmanın amacı; ortodontik tedavi öncesinde hastalardan el bilek ve lateral sefalometrik radyograflarını birlikte almak yerine, yalnızca lateral sefalometrik radyograf alınarak büyüme ve gelişim evresinin belirlenip belirlenemeyeceğini araştırmaktır.

GEREÇ VE YÖNTEMLER

Bu çalışmada Pamukkale Üniversitesi Diş Hekimliği Fakültesi (Denizli, TÜRKİYE), Ağız, Diş ve Çene Radyolojisi Anabilim Dalı arşivinde mevcut, ortodontik tedavi öncesi teşhis ve tedavi planlaması için hastalardan rutin olarak aynı günde alınmış olan el bilek ve lateral sefalometrik radyograflar retrospektif olarak değerlendirilmiştir. Çalışmaya bilinen herhangi bir sistemik rahatsızlığı olmayan, büyüme geriliğine sahip olmayan, anomalisi ya da sendromu bulunmayan, el bilek ve servikal vertebra bölgesinde malformasyona sahip olmayan hastalar ve ilgili bölgeyi içeren travma ve patoloji hikayesi bulunmayan, arşivde bulunan el bilek ve lateral sefalometrik radyograflarında artefakt ve distorsiyon olmayan hastalar dahil edilmiştir. Çalışmaya 8-16.9 yaş aralığında gerekli kriterleri sağlayan toplam 270 (135 kız,135 erkek) hasta başvuru tarihi en yakın olandan geriye doğru sıralanarak dahil edilmiştir. Tüm radyograflar aynı cihaz ile (OP200D Instrumentarium Şti., Tuusula, FİNLANDİYA), aynı teknisyen (Ş.Ç.) tarafından üretici firmanın talimatlarına uygun pozisyonlandırma ve ışınlama ayarlarıyla alınmıştır. Çalışmaya dahil edilen bireylerin iskeletsel maturasyon evresi el bilek kemiklerinden Björk, Grave ve Brown^{5,6} methodu (Şekil 1) ve servikal vertebralardan Hassel ve Farman³ methodu (Şekil 2) ile hastaların kronolojik yaşlarını bilmeyen Ağız, Diş ve Çene Radyolojisi uzmanı (BK.A.) tarafından belirlenmiştir.



Şekil 1. Björk, Grave ve Brown metoduna göre el bilek kemiklerinin maturasyon evrelerinin şematik gösterimi^{5,6,7}

Servikal Vertebra Maturasyon Evreleri	Beklenen Büyüme Miktarı	Servikal Vertebra Alt Sınırı	Servikal Vertebra Gövdelerinin Şekli
1. Başlama Evresi	% 80 - % 100	-C2, C3 ve C4 düz kenarlıdır.	-Vertebra takoz şeklindedir. -Üst vertebral sınırlar posteriordan anteriora doğru azalır.
2. Hızlanma Evresi	% 65 - % 85	-C2 ve C3'deki konkavitenin başlangıcı. -C4 düz sınırlara sahiptir.	-Vertebra anterior vertikal yüksekliği artmıştır. -C3 ve C4 hemen hemen yatay dikdörtgen şeklindedir.
3. Geçiş Evresi	% 25 - % 65	-C2 ve C3'te belirgin konkavite görülür. -C4'te konkavite başlangıcı.	-C3 ve C4 yatay dikdörtgen şeklindedir.
4. Yavaşlama Evresi	% 10 - % 25	- C2, C3 ve C4'te belirgin konkavite görülür.	-C3 ve C4 şekli kare gibi görünür.
5. Olgunlaşma Evresi	% 5 - % 10	- C2, C3 ve C4'te daha da belirgin konkavite görülür.	-C3 ve C4 kare şeklindedir. -Vertebra gövdeleri arası mesafe azalmıştır.
6. Tamamlanma Evresi	Büyümenin tamamlanması	- C2, C3 ve C4'te derin konkavite görülür.	-Vertebra gövdesi dikey dikdörtgen şeklindedir.

Şekil 2. Hassel-Ferman Servikal Vertebra Maturasyon İndeksi^{3,7,10}

Elde edilen verilerin analizinde SPSS 17.0 paket programı kullanılmıştır. Tanımlayıcı istatistiklerde sayı ve yüzdeler verilmiştir. El bilek kemiklerinin maturasyon evreleri ile servikal vertebra maturasyon evreleri arasındaki ilişki pearson korelasyon analizi ile test edilmiştir. Björk, Grave ve Brown^{5,6} methodunun 6. evresi ve Hassel ve Farman⁸ methodunun 4. Evresi pubertal büyümenin yavaşlama evresine geçildiği evre olarak bahsi geçen methodlarda belirtilmiştir. Çalışmaya dahil edilen her bireyin büyüme ve gelişim evreleri yavaşlama öncesi dönem ile yavaşlama ve sonrası dönem olacak şekilde kategorize edilmiştir. Büyüme ve gelişimin yavaşlama evresine geçtiğini tespit etmede lateral sefalometrik radyografların el bilek radyograflarının yerine kullanılabilirliğini test etmek amacıyla McNemar testi kullanılmıştır.

BULGULAR

Çalışma grubunun tanımlayıcı istatistiklerinde en sık görülen servikal vertebra maturasyon evresi erkeklerde başlangıç evresi (% 26.7), kızlarda tamamlanma evresidir (% 40), el bilek kemiklerinin maturasyon evrelerinde ise en sık görülen erkeklerde PP2 evresi (% 20.7), kızlarda ise Ru evresidir (% 43) (Tablo 1). El bilek ve servikal vertebra maturasyonu arasındaki korelasyon yüksek bulunmuştur (r^{erkek} : 0.970, $r^{\text{kız}}$:0.969) (Tablo 2). Servikal vertebra büyüme ve gelişimin yavaşlama evresine geçtiğini tespit etmede el bilek kemiklerinin yerine kullanılabilirliği McNemar testi ile tespit edilmiştir ($p=0.625$) (Tablo 3).

Tablo 1. Çalışma grubunun cinsiyete göre el bilek kemikleri ve servikal vertebra iskeletsel maturasyon evrelerine göre dağılımı.

	Erkek		Kız		Toplam		
	n	%	n	%	n	%	
Servikal Vertebra Maturasyon Evresi	1 Başlama Evresi	36	26,7	19	14.1	55	20.4
	2 Hızlanma Evresi	28	20,7	21	15.6	49	18.1
	3 Geçiş Evresi	15	11,1	12	8.9	27	10.0
	4 Yavaşlama Evresi	14	10,4	5	3.6	19	7.0
	5 Olgunlaşma Evresi	22	16,3	24	17.8	46	17.0
	6 Tamamlanma Evresi	20	14,8	54	40.0	74	27.5
	Toplam	135	100	135	100	270	100
El Bilek Kemiklerinin Maturasyon Evresi	1. Evre-PP2	28	20,7	12	8.9	40	14.8
	2. Evre-MP3	28	20,7	22	16.3	50	18.5
	3. Evre-Pisi-H1-R	4	3,0	5	3.7	9	3.3
	4. Evre-S-H2	7	5,2	7	5.2	14	5.2
	5. Evre-MP3cap-PP1cap-Rcap	13	9,6	7	5.2	20	7.4
	6. Evre-DP3u	9	6,7	3	2.2	12	4.4
	7. Evre-PP3u	15	11,1	11	8.1	26	9.6
	8. Evre-MP3u	9	6,7	10	7.4	19	7.0
	9. Evre-Ru	22	16,3	58	43.0	80	29.6
Toplam	135	100	135	100	270	100	

Tablo 2. El bilek kemikleri ve servikal vertebra maturasyon evrelerinin korelasyonu.

Servikal Vertebra Maturasy n Evresi (Erkek)	El Bilek Kemikleri Maturasyon Evresi									r	p
	1. Evre	2. Evre	3. Evre	4. Evre	5. Evre	6. Evre	7. Evre	8. Evre	9. Evre		
1. Evre	24	11	1	0	0	0	0	0	0	0.970	<0.001
2. Evre	4	17	3	4	0	0	0	0	0		
3. Evre	0	0	0	3	12	0	0	0	0		
4. Evre	0	0	0	0	1	8	5	0	0		
5. Evre	0	0	0	0	0	1	10	7	4		
6. Evre	0	0	0	0	0	0	0	2	18		
Servikal Vertebra Maturas yon Evresi (Kız)										r	p-değeri
1. Evre	9	9	1	0	0	0	0	0	0	0.969	<0.001
2. Evre	3	13	4	1	0	0	0	0	0		
3. Evre	0	0	0	5	6	0	1	0	0		
4. Evre	0	0	0	1	1	1	2	0	0		
5. Evre	0	0	0	0	0	2	7	7	8		
6. Evre	0	0	0	0	0	0	0	1	3		

Tablo 3. Kemik maturasyonunun değerlendirilmesinde el bilek kemikleri (referans test) ve servikal vertebraların karşılaştırılması.

		El Bilek Kemikleri	El Bilek Kemikleri	El Bilek Kemikleri	p-değeri*
		Maturasyon DP3u Öncesi Evrelerde	Maturasyon DP3u ve Sonrası Evrelerde	Toplam	
Servikal Vertebra Grafisi	Maturasyon Yavaşlama Öncesi Evrelerde	136 (99.3)	3 (0.7)	139	0.625
	Maturasyon Yavaşlama ve Sonrası Evrelerde	1 (2.3)	130 (97.7)	131	
	Toplam	137	133	270	

*McNemar testi

TARTIŞMA

Bilindiği gibi ortodontik tedavinin etkinliği sınırsız değildir. Büyüme potansiyelinin ortodontik tedavi ile yönlendirilmesi sonucunda maksimum iskeletsel yanıtı elde etmek için tedavi aktif büyüme evresinde başlatılmalıdır.^{2,3,7} Bu sebeple, bireyin büyüme potansiyelinin en fazla olduğu pubertal büyüme atılım evresinin tespit edilmesi, ortodontik tanı ve tedavi planlamasının vazgeçilmez bir temel unsurudur.⁸ Pubertal büyüme evresini belirlemede kronolojik yaş her zaman güvenilir olmadığı için, boy ve kilo ölçümleri, ikincil cinsiyet özellikleri, dişlerin ve kemiklerin gelişimi, pubertal belirtiler, menars yaşı, ruhsal ve mental gelişim gibi kriterlerden yararlanılarak pubertal büyüme evresi belirlenir.⁹ Bireyin büyüme ve gelişim evresinin belirlenmesinde yaygın olarak el bilek kemiklerinden yararlanılsa da son yıllarda iskeletsel gelişimi saptamada lateral sefalometrik radyograflarda servikal vertebraların değerlendirildiği ve el bilek kemiklerinin gelişim evreleri kadar güvenilir olduğunu ortaya koyan çeşitli çalışmalar da yapılmıştır.^{2-5,7-11} İskeletsel olgunluğun servikal vertebralardaki boyutsal ve anatomik değişiklikler yoluyla saptanması, el-bilek radyograflarına duyulan ihtiyacı en aza indirgeyerek hastanın daha az radyasyona maruz kalmasını sağlayabilecektir.^{1,2,5,7,10}

SONUÇ

Bu çalışmanın sonucunda iskeletsel anomalilerin tedavisi için ortodontik tedaviye başlanması gereken evre olan pubertal atılımı tespit etmede altın standart olan el bilek radyograflarının yerine lateral sefalometrik radyografların ortodontistler tarafından tedavi planlamasında kullanılacağı tespit edilmiştir.

KAYNAKLAR

1. Gülyurt M. Ortodonti yönünden büyüme ve gelişim. Erzurum: Atatürk Üniversitesi Diş Hekimliği Fakültesi Yayınları,1989.
2. Atasaral N. El-bilek kemiklerine ve servikal vertebralara göre pubertal büyüme atılım evreleri arasındaki geçiş sürelerinin belirlenmesi ve bunların karşılaştırılması. [tez]. Erzurum: Atatürk Üniversitesi; 2007.
3. Hassel B, Farman AG. Skeletal maturation evaluation using cervical vertebrae. Am J Orthod Dentofacial Orthop 1995;107(1):58-66.
4. Ünver FN. Dişlerin kalsifikasyon evrelerinin el bilek ve lateral sefalometrik radyografilerdeki maturasyon yöntemleriyle retrospektif olarak karşılaştırılması. [tez]. Kırıkkale: Kırıkkale Üniversitesi; 2018.
5. Grave K, Brown T. Skeletal ossification and the adolescent growth spurt. Am J Orthod 1976;69(6):611-9.
6. Bjork A. Timing of interceptive orthodontic measures based on stages of maturation. Trans Eur Orthod Soc 1972:61-74.
7. Erener H. İskeletsel ve dental gelişim aşamaları arasındaki ilişkinin değerlendirilmesi (retrospektif çalışma). [tez]. Zonguldak: Bülent Ecevit Üniversitesi; 2018.
8. Goyal S, Goyal S. Assessment of skeletal maturation and pubertal growth spurt using cervical vertebrae maturation indicators. Rwanda Med J 2013;70(3):28-33.
9. Mahajan S. Evaluation of skeletal maturation by comparing the hand wrist radiograph and cervical vertebrae as seen in lateral cephalogram. Indian J Dent Res 2011;22(2):309-16.
10. Uysal T, Ramoglu SI, Bascifci FA, Sari Z. Chronologic age and skeletal maturation of the cervical vertebrae and hand-wrist: Is there a relationship?, Am J Orthod Dentofacial Orthop 2006;130:622-8
11. Baccetti T, Franchi L, McNamara JA. The cervical vertebral maturation (CVM) method for the assessment of optimal treatment timing in dentofacial orthopedics. Semin Orthod 2005;11:119-129.

Tanıda sadece panoramik radyografi ne kadar güvenli?

Esin Bozdemir(0000-0002-2421-3807)^α, Özlem Yarbaşı(0000-0002-7234-5265)^α

Selcuk Dent J, ODMFR 2019 Kongre Kitapçığı Özel Sayısı

Başvuru Tarihi: 20 Ocak 2019
Yayına Kabul Tarihi: 07 Şubat 2019

ÖZ

Tanıda sadece panoramik radyografi ne kadar güvenli?

Amaç: Bu çalışmanın amacı hastalardan alınan panoramik radyograflarda çeşitli bölgelerde şüphelenilen ya da şüphelenilmeyen (kontrol amaçlı) çürük, periapikal lezyon, kök rezorpsiyonunu ve persiste kök varlığı gibi patolojilerin ilave alınan diğer konvansiyonel görüntüleme yöntemlerinde (periapikal ve bitewing radyografi) tanıların doğruluğunun değerlendirilmesidir.

Gereç ve Yöntemler: Bu retrospektif çalışmada 241 hastadan (101 erkek, 140 kadın, yaş ortalaması: 39,08±14,5) alınan panoramik radyograf ve aynı kişilerden panoramik radyografa ilave olarak alınan 195 periapikal radyograf ve 46 bitewing radyograf incelendi. Panoramik radyograflarda şüphelenilen ya da kontrol amaçlı olarak çeşitli bölgelerden alınan periapikal ya da bitewing radyografilerde çürük, periapikal lezyon, kök artığı, kök rezorpsiyonu gibi patolojilerin var olup olmadığı belirlendi.

Bulgular: Panoramik radyografilerde en çok şüphelenilen durumlar arasında birinci sırada periapikal lezyon (% 57.7), ikinci sırada ise çürük (% 20.3) yer aldı. Hastaların % 10.4 ünde herhangi bir şüphelenmeden kontrol amaçlı ilave görüntüleme alındığı belirlendi. En fazla panoramik radyografiye ilave görüntüleme alınan bölgeler maksilla posterior (% 29) ve maksilla anterior (% 25.7). Panoramik ve intraoral radyografilerin değerlendirilmesi sonucunda 241 hastanın 122'sinde (% 50.6) yanlış pozitif sonuç yani patolojinin panoramik radyografide görüldüğü halde periapikal ya da bitewing de görünmediği belirlendi.

Sonuç: İntraoral radyografiler; panoramik radyografiden daha fazla ayrıntıyı göstermesi, doğru açılma ve teknik kullanıldığında magnifikasyon ve süperpozisyonların daha az olması nedeniyle panoramik radyografide emin olunmayan durumlarda doğru tanı koymak için ilave olarak hastadan alınmalıdır.

ANAHTAR KELİMELER

Bitewing radyografi, Çürük, Panoramik radyografi, Periapikal radyografi

ABSTRACT

How safe is panoramic radiography only in diagnosis?

Background: The aim of this study was to evaluate the accuracy of the diagnoses in the other conventional imaging modalities (periapical and bitewing radiography) of suspected or not suspected (control) pathologies such as caries, periapical lesion, root resorption and persistent root in various regions of panoramic radiographs.

Methods: In this retrospective study, 241 panoramic radiographs (101 males, 140 females, mean age: 39.08 ± 14.5), and 195 periapical radiographs and 46 bitewing radiographs taken in addition to panoramic radiographs from same patients were examined. The presence of pathologies such as caries, periapical lesions, root remnants, root resorption in periapical or bitewing radiographs taken from suspected or not suspected (control) various regions on panoramic radiographs were determined.

Results: Among the most suspected cases on panoramic radiographs, periapical lesion was the first (57.7 %), and caries (20.3 %) was the second. It was determined that 10.4 % of the patients had additional imaging for control without any doubt. Most common imaging regions in addition to panoramic radiographs were posterior maxilla (29 %) and the anterior maxilla (25.7 %). As a result of the evaluation of panoramic and intraoral radiographies, in 122 (50.6 %) of 241 patients, false positive result, that is, pathology was not seen in periapical or bitewing although it was seen in panoramic radiography.

Conclusion: Intraoral radiographs should be taken from the patient in order to make a correct diagnosis in cases which are not sure on the panoramic radiograph due to showing more details than panoramic radiography and less magnification and superposition according to panoramic radiography when the correct angulation and the technique is used.

KEYWORDS

Bitewing radiography, caries, panoramic radiography, periapical radiography

GİRİŞ

Diş hekimliğinde radyoloji, teşhis koymada ve tedavi planlamasında anatomik ve patolojik durumları incelemeye bize çeşitli veriler sunar.¹ Bitewing, periapikal gibi intraoral ve panoramik gibi ekstraoral radyografik görüntüleme teknikleri diş hekimliğinde rutin olarak kullanılmaktadır.² Çoğu diş hekimi, düşük radyasyon dozu, geniş anatomik alanları göstermesi, çok kısa sürede çekim yapılmasına olanak sağlaması, hastanın işleme olan toleransının yüksek

^α Süleyman Demirel Üniversitesi Diş Hekimliği Fakültesi, Ağız, Diş ve Çene Radyolojisi Anabilim Dalı, Isparta

0
olması gibi avantajları nedeniyle panoramik radyografi tekniğini tercih etmektedir.³ Panoramik radyografilerde intraoral radyografilerdeki kadar ayrıntının görülememesi, özellikle premolar bölgede görülen süperpozisyonlar, magnifikasyonlar ve geometrik bozulmalar gibi çeşitli dezavantajlar vardır.⁴ Bu nedenle çoğu hastada panoramik radyografa ilave olarak periapikal ya da bitewing radyografi gibi ilave görüntülemeler tanının doğrulanması ya da kesinleştirilmesi için kullanılmaktadır.

Bu çalışmanın amacı hastalardan alınan panoramik radyografilerde çeşitli bölgelerde şüphe edilen ya da şüphe edilmeyen (kontrol amaçlı) çürük, periapikal lezyon, kök rezorpsiyonu ve persiste kök varlığı gibi patolojilerin ilave alınan diğer konvansiyonel görüntüleme yöntemlerinde (periapikal ve bitewing radyografi) tanılarının doğruluğunun değerlendirilmesidir.

GEREÇ VE YÖNTEM

Bu retrospektif çalışma 2018 yılının Temmuz ve Aralık aylarında Süleyman Demirel Üniversitesi Ağız Diş ve Çene Radyolojisi bölümüne başvurmuş 241 hastadan (101 erkek, 140 kadın, yaş ortalaması: 39,08±14,5) çeşitli nedenler ile alınan panoramik radyograf ve bu panoramik radyografılara ilave olarak alınan 195 periapikal ve 46 bitewing radyografinin incelenmesi ile yapıldı. Çalışmaya kabul edilme şartları panoramik radyografiye ek olarak periapikal ya da bitewing radyografinin aynı gün içerisinde alınmış olmasıdır. Periapikal ve bitewing radyografiler iki farklı periapikal radyografi cihazı (Planmeca Intra, Helsinki, Finland), (MyRay, Imola, Italy) ile panoramik radyografiler ise iki farklı panoramik radyografi cihazı (Planmeca, Inc., Helsinki, Finland ve Morita ve- raviewepocs, Kyoto, Japan) ile elde edildi. Görüntüler karanlık odada değerlendirilmiştir. Tüm incelemeler bireysel farklılıkları ortadan kaldırmak için aynı araştırmacı tarafından yapıldı. Görüntü kalitesi yönünden yetersiz olan radyografiler çalışma dışı bırakıldı.

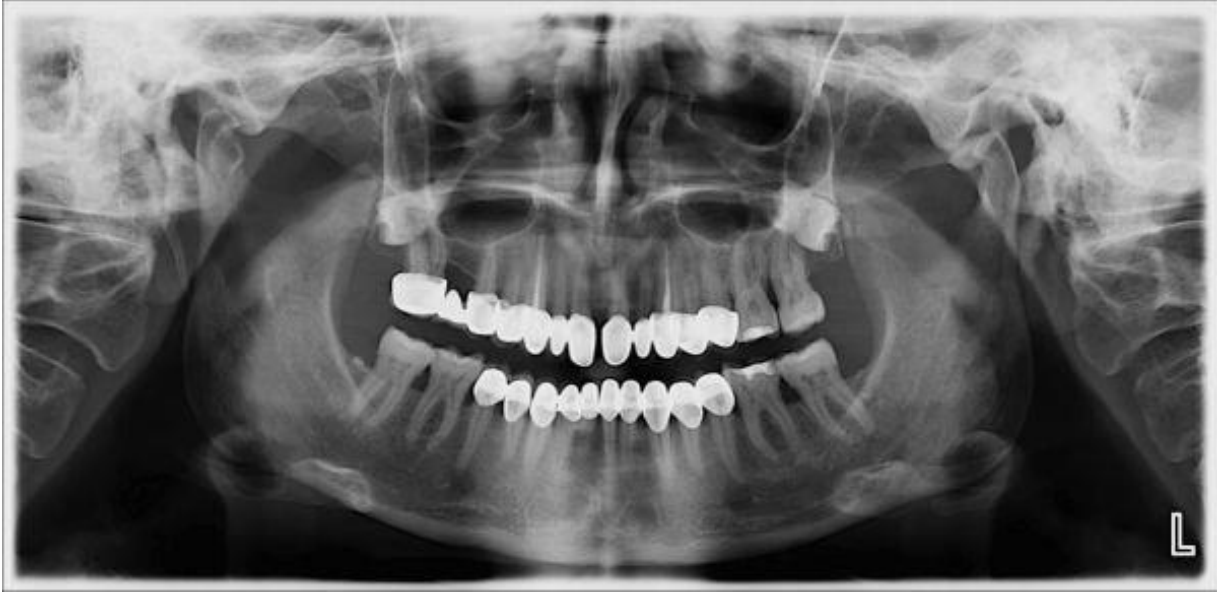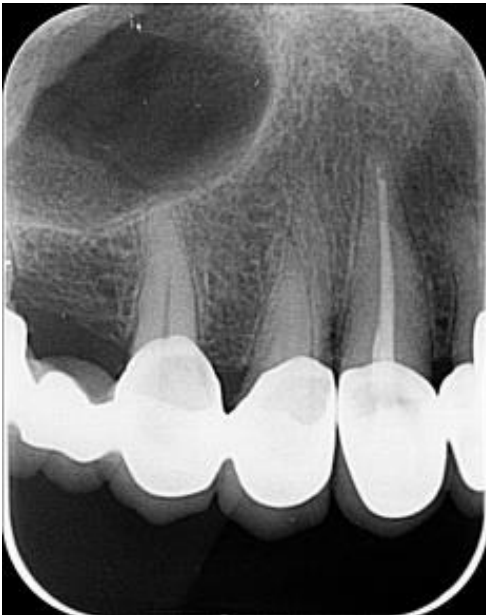Elde edilen veriler SPSS 17.0 programı (SPSS Inc, Chicago, IL, USA) kullanılarak değerlendirildi. Verilerin değerlendirilmesinde tanımlayıcı istatistik ve Pearson Ki-Kare testi kullanıldı. İstatistiksel anlamlılık düzeyi $p < 0.05$ olarak belirlendi.

BULGULAR

Panoramik radyografilerde en çok şüphe edilen durumlar arasında birinci sırada periapikal lezyon (% 57.7), ikinci sırada ise çürük (% 20.3) yer aldı. Hastaların % 10.4 ünde herhangi bir şüphe olmadan kontrol amaçlı ilave görüntüleme alındığı belirlendi. En fazla panoramik radyografiye ilave görüntüleme alınan bölgeler maksilla posterior (% 29) ve maksilla anterior (% 25.7). Çürük şüphesi için alınan 49 intraoral radyografilerden 28 tanesinde çürüğün olmadığı bulundu. Çalışmada panoramik radyografide çeşitli bölgelerde şüphe edilen ya da edilmeyen patolojilerden kök artığı dışındaki patolojilerde (periapikal lezyon, çürük, kök rezorpsiyonu) ilgili patoloji ilave alınan intraoral radyografide belirlenmemişti ($p=0,00$) (Tablo 1). Kontrol amacıyla alınan intraoral radyografilerde en çok belirlenen (% 24) patoloji periapikal lezyondu. İlave alınan intraoral radyografilerde en sık belirlenen bulgular periapikal lezyon (% 24.1) ve çürüktü (% 10). Çürük en fazla (% 10) sağ taraftan alınan bitewing radyografilerde belirlendi. En fazla periapikal lezyon (% 35.7) ve kök rezorpsiyonu (% 4.3) belirlenen bölge maksiller posterior bölgedir. Çalışmaya dahil edilen hastaların 122'sinde (% 50.6) patolojinin panoramik radyografide görüldüğü halde periapikal ya da bitewing de görünmediği yanlış pozitif sonuç elde edildiği bulundu (Resim 1 ve Resim 2).

Tablo 1. Panoramik radyografıda şüphe edilen patolojilerin ilave olarak alınan intraoral radyografıda tespit edilme ve edilmeme oranları. * $p < 0.05$

Panoramik radyografıda şüphe edilen patoloji adı	İlave olarak alınan intraoral radyografıda tespit edilen patoloji	İlave olarak alınan intraoral radyografıda tespit edilen patoloji	P değeri
	Var n(%)	Yok n(%)	
Çürük	21 (% 42.9)	28 (% 57.1)	0.00*
Periapikal Lezyon	51 (% 36.7)	88 (% 63.3)	0.00*
Kök Rezorbsiyonu	4 (% 30.8)	9 (% 69.2)	0.00*
Kök Artığı	12 (% 80)	3 (% 20)	0.00*

**Resim 1.** Hastanın panoramik radyografisinde 13 numaralı dişin apeksinde periapikal lezyonu düşündürdüğü radyolusensi görülmektedir

Resim 2. Periapikal lezyon şüphesi nedeniyle alınan periapikal radyografda periapikal lezyon görülmemiştir

TARTIŞMA

Literatürde üç farklı görüntüleme yönteminin (konik ışıklı bilgisayarlı tomografi, panoramik ve periapikal radyografi) apikal periodontitisin belirlenmesindeki doğruluğunu değerlendiren bir çalışmada apikal periodontitisin (AP) periapikal radyografların % 54.5'inde ve panoramik radyografların ise % 27.8'inde doğru bir şekilde tanımlandığı bulunmuştur⁵. Bizim çalışmamızda da hastaların % 57.7'sinden periapikal lezyon şüphesiyle ilave intraoral radyografi alınmış ve bu hastaların % 63.3'ünde periapikal lezyon belirlenmemiştir. Panoramik, full mouth seri ve panoramik + bitewing kombinasyon radyografileri ile farklı diş bölgelerindeki proksimal çürüklerin teşhisinin karşılaştırıldığı bir çalışmada full mouth seri ve panoramik + bitewing kombinasyonun, maksiller ve mandibular premolar ve molarlar için benzer tanılabilirliğe sahip olduğu ve tek başına panoramik radyografinin tüm diş bölgeleri için tanılabilirliğinin az olduğu bildirilmiştir⁶. Çalışmamızda çürük şüphesi nedeniyle hastaların % 20.3'ünden intraoral radyografi alınmış ve bu hastaların sadece % 8.7'sinde çürük belirlenmiştir.

SONUÇ

Bu çalışmanın sonucuna göre panoramik radyografide çürük, periapikal lezyon, kök artığı ve kök rezorpsiyonu gibi patolojik durumlardan şüphelenildiği takdirde doğru tanıya varmak için intraoral radyografi görüntüleme yöntemlerinden yararlanılması önerilir.

KAYNAKLAR

1. Flint D. J., Paunovich E., Moore W. S., Wofford D. T., & Hermes C. B. A diagnostic comparison of panoramic and intraoral radiographs. *Oral Surgery, Oral Medicine, Oral Pathology, Oral Radiology, and Endodontology*, 1998; 85(6), 731–735.
2. Akarslan ZZ, Akdevelioğlu M, Güngör K, Erten H. A comparison of the diagnostic accuracy of bitewing, periapical, unfiltered and filtered digital panoramic images for approximal caries detection in posterior teeth. *Dentomaxillofac Radiol*. 2008; 37(8):458-63.
3. Flint D. J., Paunovich E., Moore W. S., Wofford D. T., & Hermes C. BA diagnostic comparison of panoramic and intraoral radiographs. *Oral Surgery, Oral Medicine, Oral Pathology, Oral Radiology, and Endodontology*, . 1998; 85(6), 731–735.
4. Pharoah MJ, White SC. *Oral Radiology Principles and Interpretation*. 7th Edition. St. Louis, Mosby, 2013.
5. Estrela C., Bueno M. R., Leles C. R., Azevedo B., & Azevedo J. R. Accuracy of Cone Beam Computed Tomography and Panoramic and Periapical Radiography for Detection of Apical Periodontitis. *Journal of Endodontics*, 2008; 34(3): 273–279.
6. Akkaya N., Kansu Ö., Kansu H., Çağırkaya L., & Arslan U. Comparing the accuracy of panoramic and intraoral radiography in the diagnosis of proximal caries. *Dentomaxillofacial Radiology*, 2006; 35(3): 170–174.

Üst birinci molarlarda alveoler kemik kaybının sinüs mukoza kalınlığı ile olan ilişkisinin değerlendirilmesi

Cansu Hatice Kış(0000-0003-4956-7537)^α, Damla Soydan(0000-0002-9369-726X)^α, Murat Emin Canger(0000-0002-0798-9355)^α

Başvuru Tarihi: 10 Ocak 2019
Yayına Kabul Tarihi: 07 Şubat 2019

Selcuk Dent J, ODMFR 2019 Kongre Kitapçığı Özel Sayısı

ÖZ

Üst birinci molarlarda alveoler kemik kaybının sinüs mukoza kalınlığı ile olan ilişkisinin değerlendirilmesi

Amaç: Maksiller sinüs ile en sık ilişkili bilinen dişler maksiller birinci molarlardır. Bu yüzden çalışmamızda maksiller birinci molarların periodontal hastalıklarına bağlı vertikal alveoler kemik kaybının sinüs mukozası ile ilişkisini belirlemek amaçlanmıştır.

Gereç ve Yöntemler: Çalışmamızda 50 periodontitisli 50 kontrol grubu olmak üzere toplam 100 Konik Işınlı Bilgisayarlı Tomografik görüntü incelendi. Görüntüler bir adet 2 yıllık deneyime sahip maksillofasiyal radyolog tarafından ölçüldü. Elde edilen veriler Turcosa Analitik Bulut Yazılımı (Turcosa Ltd. Co, Turkey) programında analiz edildi.

Bulgular: Alveolar vertikal kemik kaybı oranı ve sinüs mukozası kalınlığı arasında istatistiksel olarak anlamlı ve pozitif yönde 0.895 düzeyinde bir korelasyon tespit edilmiştir ($p < 0.05$).

Sonuç: Maksiller sinüs mukozası kalınlığı ve birinci maksiller molar dişin periodontal hastalığına bağlı oluşan vertikal kemik kaybı arasında pozitif yönde iyi derecede korelasyon vardır.

ANAHTAR KELİMELER

Maksiller Sinüs, Alveoler Kemik Kaybı, Konik Işınlı Bilgisayarlı Tomografi

ABSTRACT

Evaluation of Relationship Between Alveolar Bone Loss of First Maxillary Molar and Maxillary Sinus Mucosal Thickening

Background: Maxillary first molars are the most commonly related teeth with maxillary sinus. In our study, we aimed to determine the relationship between vertical alveolar bone loss due to periodontal diseases and maxillary sinus thickening.

Methods: A total number of 100 cone beam computed tomography images were evaluated. 50 of them belonged to patients with gingivitis and 50 of them belonged to patients with periodontitis. Images were analyzed by an oral and maxillofacial radiologist. Data's were analyzed with Turcosa Analytics Cloud Software (Turcosa Ltd. Co, Turkey)

Results: There is a statistically significant positive correlation between alveolar bone loss and sinus mucosal thickening. ($p < 0.05$)

Conclusion: There is a positive good correlation between first maxillary molar and maxillary sinus mucosal thickening.

KEYWORDS

Maxillary Sinus, alveolar bone loss, Cone-Beam Computed Tomography

GİRİŞ

Patojen mikroorganizmalara karşı periodontal dokularda gelişen enfeksiyonun ilerlemesi sonucu dişin destek dokularında meydana gelen yıkımlar ve buna bağlı olarak diş kaybına neden olan kronik inflamatuvar hastalıklara periodontal hastalık denir. ¹ Bu kronik hastalık sürecinde bağ dokular ve kemik dokusu yıkılarak periodontal cep oluşur. ² Furkasyon lezyonlarının 2 boyutlu radyografik incelemelerde sınırları belirgin bir radyolüsent alan şeklinde tespit edilebilmesi için bukkal veya lingual kemik duvarlarının tamamen kaybolması gerekir. Bu sebeple furkasyon defekti gibi morfolojik değişkenlik gösterebilen periodontal kemik defektlerinin incelenmesinde Konik Işınlı bilgisayarlı tomografinin (KIBT) iki boyutlu radyografiler karşısında üstünlüğü tartışılmazdır.³

Maksiller sinüsler, maksiller kemik içerisinde yer alan ve ostiumlar yardımıyla nazal kaviteye açılan paranasal sinüslerdir. Sağlıklı maksiller sinüsler 1 mm kalınlığında respiratuvar tip mukozayla kaplıdır ve bu mukoza periostiuma sıkıca yapışık haldedir. Sağlıklı sinüs mukozası radyograflarda izlenemez fakat çeşitli inflamatuvar patolojiler sonucunda kalınlığı artabilir, iki boyutlu radyograflarda veya KIBT görüntülerde izlenir hale

^α Erciyes Üniversitesi Diş Hekimliği Fakültesi, Ağız, Diş ve Çene Radyolojisi Anabilim Dalı, Kayseri

gelebilir. Kalınlaşmış patolojik sinüs mukozası sinüsün kemik duvarlarına paralel seyreder ve sert dokudan daha az densitede bir radyopak bant olarak izlenir.⁴ Maksiller sinüs maksiller premolar ve molarlarla olan yakın komşuluğundan dolayı bu bölgedeki patolojilerden sıklıkla etkilenmektedir.

GEREÇ VE YÖNTEM

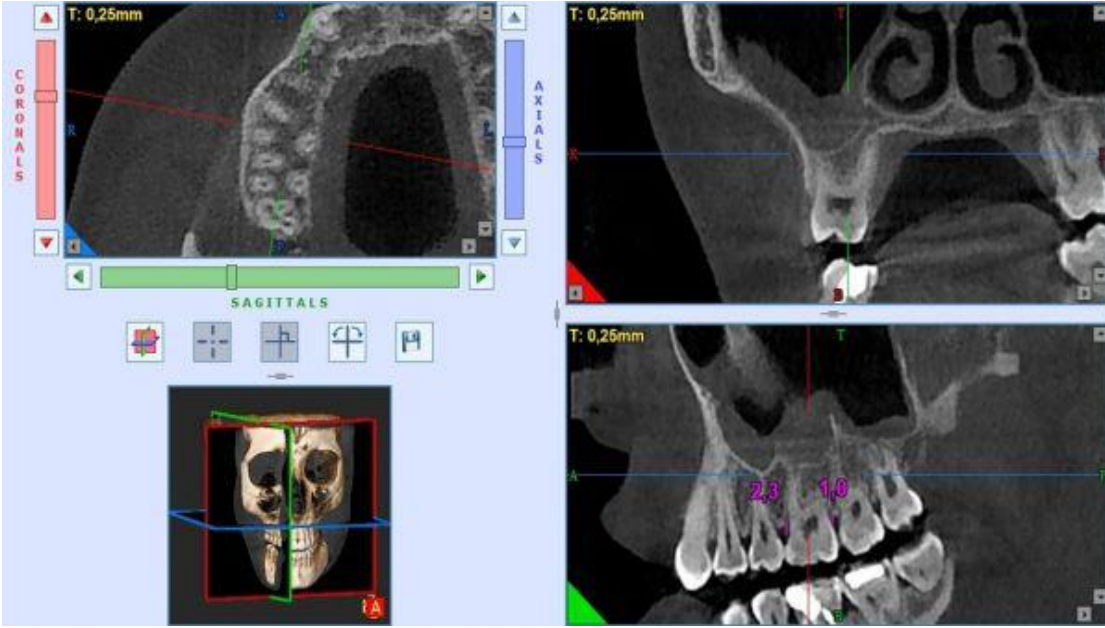
Erciyes Üniversitesi Diş Hekimliği Fakültesi'ne 2015-2018 yılları arasında başvuran hastalardan çeşitli sebeplerle alınmış KIBT görüntüleri retrospektif olarak incelendi.

Dahil edilme kriterleri: Maksiller sinüs ostiumlarının açık, maksiller kadranslarında kist, periapikal granülom veya tümöral oluşum gibi patolojileri olmayan, maksiller birinci molarlarına herhangi bir dental tedavi uygulanmamış ve bu dişleri ağızlarında mevcut olan hastalar çalışmaya dahil edilmiştir.

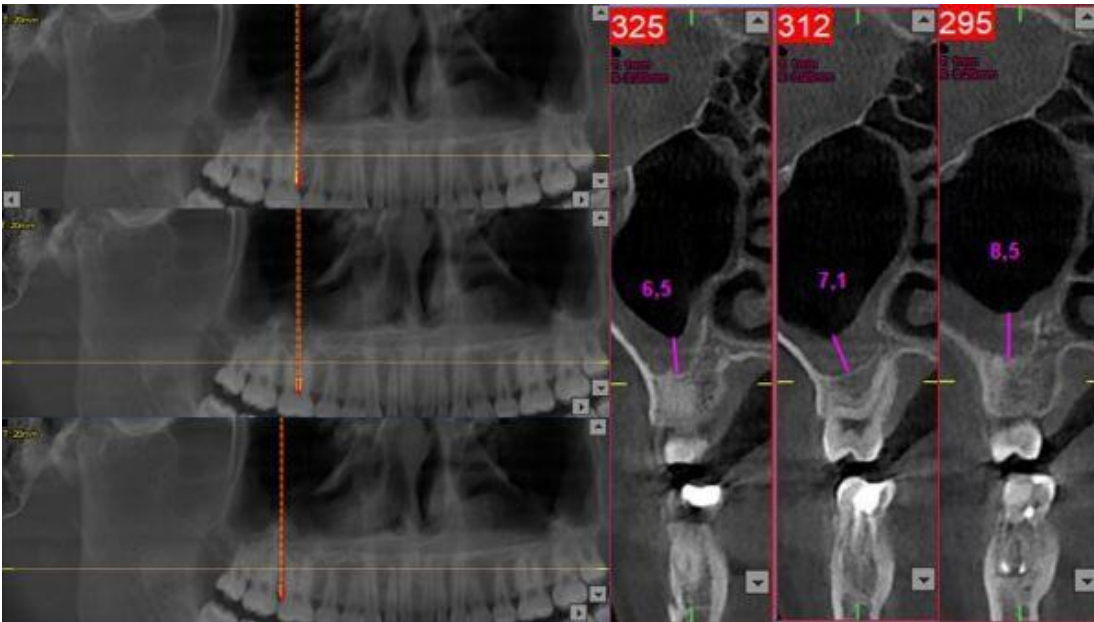
Hariç bırakılma kriterleri: Anamnezinde herhangi bir sistemik hastalık belirten bireyler, klinik kronik sinüzit tanısı konmuş hastalar, maksiller birinci molarlarında dolgu, kök kanal dolgusu veya periapikal kist-tümöral lezyonu olan hastalar.

Dental tomografik görüntüler NewTom 5G® cihazı kullanılarak alınmıştır. Tomografik görüntüler 110 kVp, 11 mA, 3,6 sn ışınlama parametreleriyle ve hastanın supin pozisyonunda uzanırken alınmıştır. Ölçümler NNT Viewer® programında yapılmıştır. Aksiyel kesitten birinci moların en mezial ve distal kenarına denk gelen çapraz kesitler işaretlendi. Bu kesit numaraları kaydedilerek toplam kesit sayısı iki eşit parçaya bölündü ve çapraz görüntülerde ilk (mezial), orta ve son (distal) kesitlerden vertikal alveoler kemik kaybı ölçüldü. Mezial, orta ve distal kesitlerin bukko-palatinal olarak tam orta noktalarından dişe ait mine – sement sınırı ile alveol kret tepesi arası dik olan uzaklığı ölçüldü ve bu değerden 1mm (normal mine-sement sınırı alveol kret tepesi uzaklığı) değeri çıkarıldı. Elde edilen üç farklı ölçümün ortalaması alındı ve vertikal kemik kaybı olarak kaydedildi. Koronal düzlemde dişe ait belirlenen mezial, orta ve distal kesitlerde sinüs tabanından vertikal yönde sinüs tabanı ile sinüs mukozasının kraniyal yöndeki dikey izdüşümüne kadar olan mesafe milimetre biriminde ölçüldü. Kesitlerde bu mesafenin ölçülemediği yani sinüs mukozasının izlenemediği durumlarda, mesafe, '1 mm' olarak kabul edildi. Çapraz düzlemde dişe ait belirlenen mezial, orta ve distal kesitlerden elde edilen sinüs mukozasına ait uzunluk verileri, her maksiller birinci molar diş için ölçülmüş ve bu ölçümlerin ortalaması alınarak, dişe ait ortalama sinüs mukozası kalınlığı verileri mm biriminde elde edilmiştir (Resim 1 ve Resim 2).

Elde edilen veriler Turcosa Analitik Bulut Yazılımı (Turcosa Ltd. Co, Turkey) programında değerlendirildi. Yapılan istatistiksel analizlerde 'p <0.05' düzeyi istatistiksel olarak anlamlı kabul edilmiştir. Verilerin normal dağılıma uygunluğu Shapiro-Wilk testi ile değerlendirildi. Vertikal alveoler kemik kaybı ve maksiller sinüs mukozası kalınlığı arasında yaş ve cinsiyet kontrol altında tutularak, parsiyel korelasyon testi yapılmıştır.



Resim 1. Vertikal alveoler kemik kaybı ölçümü örneği şekilde gösterilmiştir. Multiplanar kesitler üzerinden en uygun kesitler ayarlanarak sagittal kesit üzerinden vertikal alveoler kemik kaybı ölçülür



Resim 2. Çapraz kesitler birinci molar dişin mezial, orta ve distal bölgelerine ayarlanıp bu bölgelere denk gelen kesitler üzerinden sinüs mukozasının kalınlığının ölçümü şekildeki gibi yapılmıştır

BULGULAR

Vertikal alveoler kemik kaybı ve sinüs mukozası kalınlığı değişkenleri normal dağılıma uymuyordu ($p < 0.05$). Alveolar vertikal kemik kaybı oranı ve sinüs mukozası kalınlığı arasında istatistiksel olarak anlamlı ve pozitif yönde 0.895 düzeyinde bir korelasyon tespit edilmiştir ($p < 0.05$). Çalışma grubundaki dişlerde, vertikal alveolar kemik kaybı miktarı minimum 0.87 mm ve maksimum 6.4 mm olacak şekilde ortalama 3.16 ± 1.2 mm olarak bulunmuştur. Alveolar kemik kaybı görülen dişlerde ortalama sinüs mukoza kalınlığı 2.74 ± 1.1 mm olarak bulunmuştur.

TARTIŞMA

Maksiller sinüs tabanını oluşturan yoğun kortikal kemik genellikle odontojen enfeksiyonlardan maksiller sinüsü korur ancak maksiller alveoler kemiğin medüller pöröziteleri patojenlerin ve patolojik metabolitlerin sinüse difüzyonuna izin verebilir. Biz de çalışmamızda hipotezimizi bu bilgilerden yola çıkarak oluşturduk. Göller ve ark.⁴ KIBT ile yaptıkları çalışmalarında maksiller posterior dişlerin marjinal ve apikal kemik kaybının maksiller sinüs mukozası kalınlığıyla olan ilişkisini incelemiş ve periodontal kemik kaybıyla maksiller sinüs mukozası kalınlaşması arasında pozitif yönde anlamlı bir korelasyon tespit etmişlerdir.

SONUÇ

Birinci maksiller molar dişleri çevreleyen alveoler kemikte dişin kronik periodontal hastalığının bir komplikasyonu olarak meydana gelen vertikal alveoler kemik kaybı sonucu maksiller sinüs mukozasında bir miktar kalınlaşma meydana gelebilir.

KAYNAKLAR

1. Bostanci N, Bao K, Wahlander A, Grossmann J, Thurnheer T, Belibasakis GN. Secretome of gingival epithelium in response to subgingival biofilms. *Molecular oral microbiology*. 2015;30(4):323-35.
2. Pöllänen M, Laine M, Ihalin R, Uitto V-J. Host-bacteria crosstalk at the dentogingival junction. *International journal of dentistry*. 2012;2012.
3. White SC, Pharoah MJ. *Oral radiology-E-Book: Principles and interpretation*: Elsevier Health Sciences; 2014.
4. Goller-Bulut D, Sekerci A-E, Köse E, Sisman Y. Cone beam computed tomographic analysis of maxillary premolars and molars to detect the relationship between periapical and marginal bone loss and mucosal thickness of maxillary sinus. *Medicina oral, patologia oral y cirugia bucal*. 2015;20(5):e572.

Diş hekimliği öğrencilerinde mezuniyet sonrası kariyer ve uzmanlık motivasyonu

Melek Taşsöker(0000-0003-2062-5713)^α, Mine Çelik(0000-0002-5151-7662)^α

Selcuk Dent J, ODMFR 2019 Kongre Kitapçığı Özel Sayısı

Başvuru Tarihi: 16 Aralık 2018
Yayına Kabul Tarihi: 08 Şubat 2019

ÖZ

Diş hekimliği öğrencilerinde mezuniyet sonrası kariyer ve uzmanlık motivasyonu

Amaç: Bu çalışmanın amacı bir grup diş hekimliği öğrencisinin mezuniyet sonrası kariyer planları, uzmanlık seçimleri ve bu seçimleri motive eden faktörleri değerlendirmektir.

Gereç ve Yöntemler: Bu anket çalışmasına 3., 4. ve 5. sınıflarda öğrenim gören 226 diş hekimliği öğrencisi katılmıştır. Çalışmada çoktan seçmeli, açık uçlu ve likert tipi skala (1=etkisiz, 2=az etkili, 3=orta, 4=etkili, 5=çok etkili) ile olmak üzere üç farklı yanıt türü kullanılmıştır. Anketin ilk kısmında yaş, cinsiyet, ailenin gelir düzeyi ve eğitim durumları gibi sosyoekonomik durum değerlendirmesi yapılmıştır. İkinci kısmında diş hekimliği mesleğini seçme nedenleri ve etkili olabilecek faktörler sorgulanmış ve son kısmında diş hekimliğinde mezuniyet sonrası kariyer planı hakkında sorular yöneltilmiştir. Verilere tanımlayıcı istatistikler uygulanmış, ortalama ve standart sapma değerleri hesaplanmıştır.

Bulgular: Mezuniyet sonrası kariyer planlarında ilk sırayı (% 52.3) 'uzmanlık düşünüyorum' ikinci sırayı (%32.3) 'uzmanlığı kazanana kadar pratisyen diş hekimliği düşünüyorum' almıştır. Çalışma hayatı boyunca uzmanlık düşünmeyen öğrencilerin oranı % 5.9'dur. Öğrencilerin uzmanlık yapmak istedikleri bölümlerde Ağız, Diş ve Çene Cerrahisi ilk sırada yer alırken (% 33.3), Ortodonti (% 15.2) ikinci sırada ve Ağız, Diş ve Çene Radyolojisi en son sıradadır (%2.4).

Sonuç: Bu çalışma grubunda uzmanlık motivasyonu çok yüksektir. Katılımcılar arasında Ağız, Diş ve Çene Cerrahisi en popüler uzmanlık seçimi olmuştur. Uzmanlık motivasyonlarının maddi kaygılar ve mesleki ilgi odaklı olduğu görülmektedir. Bu bulguların doğrulanması ve bu konuda etkili parametrelerin daha iyi anlaşılabilmesi için ülkemiz genelinde farklı üniversite öğrencilerinin dahil edildiği geniş çaplı araştırmalara ihtiyaç vardır.

ANAHTAR KELİMELER

Diş hekimliğinde uzmanlık; Mezuniyet sonrası kariyer; Motivasyon

ABSTRACT

Postgraduate Career and Dental Specialty Motivation in Dental Students

Background: The aim of this study is to evaluate the career plans of a group of dental students after graduation, selection of specialties and factors motivating these choices.

Methods: 226 dental students from 3rd, 4th and 5th grades participated in this survey. In the study, three different types of responses were used: multiple choice, open-ended and likert-type scale (1 = ineffective, 2 = less effective, 3 = moderate, 4 = effective, 5 = very effective). In the first part of the questionnaire, socioeconomic status assessment such as age, gender, income level and education level of the family was made. In the second part, the reasons of choosing dentistry profession and the factors that may be effective were questioned and at the last part, questions were asked about the post-graduation career plan in dentistry. Descriptive statistics were applied to the data and mean and standard deviation values were calculated.

Results: In the post-graduation career plans, 'I think expertise' was the first (52.3%) and the second (32.3%) was 'I think the general practitioner until I gained expertise'. The proportion of students who do not think about expertise throughout their working life is 5.9%. In the departments where students want to do specialization, Oral Surgery is the first (33.3%), Orthodontics (15.2%) is the second and Oral Radiology is the last (2.4%).

Conclusion: In this study group, the motivation of expertise is very high. Oral Surgery is the most popular specialty among participants. It is observed that the motivation of expertise is focused on financial concerns and occupational interest. In order to validate these findings and to better understand the effective parameters, there is a need for large-scale research involving different university students throughout Turkey.

KEYWORDS

Specialization in dentistry; Postgraduate Career; Motivation

GİRİŞ

Uzmanlaşma herhangi bir alanda yüksek verimlilikle ilişkilidir. Bu durum genel olarak sağlık sektörü ve özellikle de genel uygulamaların rekabet içinde olduğu diş hekimliği için de geçerlidir. Mezuniyet sonrası diş hekimliği eğitimi, genel diş hekimliği eğitiminin yetersiz kaldığı toplumun spesifik dental sağlık gereksinimlerini sağlamada kilit role sahiptir.¹

^α Necmettin Erbakan Üniversitesi Diş Hekimliği Fakültesi, Ağız, Diş ve Çene Radyolojisi Anabilim Dalı, Konya

Bilimsel gelişmelere paralel olarak uygulamaların farklılaşması ve çeşitlenmesi, tıp alanında olduğu gibi diş hekimliği alanında da branşlaşmayı ve uzmanlaşmayı zorunlu kılmıştır. Ülkemizde 26.04.2011 tarih ve 27916 sayılı Resmî Gazete’de yayınlanan 6225 sayılı “Torba Yasa” da diş hekimliğinin; Ağız, Diş ve Çene Cerrahisi, Ağız, Diş ve Çene Radyolojisi, Çocuk Diş Hekimliği, Endodonti, Ortodonti, Periodontoloji, Protetik Diş Tedavisi ve Restoratif Diş Tedavisi şeklindeki 8 ayrı çalışma alanı uzmanlık dalı olarak belirlenmiştir.²

Diş hekimlerinin uzmanlaşma eğilimlerinin çalışma saatleri, finansal fayda, yurtdışı çalışma olanakları, bireysel çalışma imkânı, kişisel ilgi, prestij, ailede diş hekimi yakınının olması, dava korkusu gibi faktörlerden etkilendiği belirtilmiştir.³ Bunların yanı sıra karşılaşılabilecek vakaların karmaşıklığı ve uzmanlığın gerektirdiği entelektüel birikimin de hekimlerin seçimlerinde etkili olduğu bildirilmiştir.⁴

Diş hekimlerinin mezuniyet sonrası kariyer planlamaları ve bunda etkili faktörlere ilişkin literatürde Avustralya, Amerika, İngiltere, Suudi Arabistan, Birleşik Arap Emirlikleri, Tayland, Japonya, İsveç gibi ülkelerde yürütülmüş çalışmalar bulunmaktadır.⁵ Ülkemizde ise tıp fakültesi öğrencilerinin uzmanlık seçimleri üzerine yürütülen çeşitli çalışmalar⁶⁻⁸ bulunmakla birlikte diş hekimliği öğrencileri için bu eğilimlerin değerlendirildiği bir çalışma bulunmamaktadır. Bu çalışmanın amacı bir grup diş hekimliği öğrencisinin mezuniyet sonrası kariyer planları, uzmanlık seçimleri ve bu seçimleri motive eden faktörleri değerlendirmektir.

GEREÇ VE YÖNTEM

Bu anket çalışmasına 2018-2019 yıllarında Necmettin Erbakan Üniversitesi, Diş Hekimliği Fakültesi’nde 3., 4. ve 5. sınıflarda öğrenim gören 226 öğrenci katılmıştır. Çalışmada çoktan seçmeli, açık uçlu ve likert tipi skala (1=etkisiz, 2=az etkili, 3=orta, 4=etkili, 5=çok etkili) ile olmak üzere üç farklı yanıt türü kullanılmıştır. Anketin ilk kısmında yaş, cinsiyet, ailenin gelir düzeyi ve eğitim durumları gibi sosyoekonomik durum değerlendirmesi yapılmıştır. İkinci kısmında diş hekimliği mesleğini seçme nedenleri ve etkili olabilecek faktörler sorgulanmış ve son kısmında diş hekimliğinde mezuniyet sonrası kariyer planı hakkında sorular yöneltilmiştir.

İstatistiksel analizler SPSS v21.0 (IBM Corp, Armonk, NY, USA) programı kullanılarak yapılmıştır. Elde edilene verilere tanımlayıcı istatistikler uygulanmış, ortalama ve standart sapma değerleri hesaplanmıştır.

BULGULAR

Katılımcı öğrencilerin % 64.2’si Anadolu / Anadolu Öğretmen Lisesi mezunudur. 226 öğrenciden 138’inin (% 61.1) ilk tercihi tıp fakültesidir. Annelerinin büyük çoğunluğu (% 50.7) ilköğretim, babaların büyük çoğunluğu (%53.8) üniversite mezunudur. Ailelerin % 62.7’si 1600-5000 TL gelire sahiptir.

Öğrencilerin diş hekimliği mesleğini seçme nedenlerinde gelirin yüksek olması ve istihdam kaygısı olmaması ile ilgili seçeneklerin daha etkili olduğu görülmüştür, mezuniyet sonrası kariyer planlarında ise ilk sırayı (% 52.3) ‘uzmanlık düşünüyorum’ ikinci sırayı (% 32.3) ‘uzmanlığı kazanana kadar pratisyen diş hekimliği düşünüyorum’ almıştır. Çalışma hayatı boyunca uzmanlık düşünmeyen öğrencilerin oranı % 5.9’dur. Öğrencilerden yalnız 1 tanesi doktora yapmayı düşündüğünü belirtmiştir.

Öğrencilerin % 57.5’i uzmanlık sınavı için dershaneye gitmektedir. Öğrencilerin uzmanlık motivasyonlarında pratisyen diş hekimliği ile ilgili duyulan istihdam kaygısı, uzmanlığın maddi olanakları ve tek branşta çalışma isteklerinin daha etkili olduğu görülmektedir. Öğrencilerin uzmanlık yapmak istedikleri bölümlerde Ağız, Diş ve Çene

Cerrahisi ilk sırada yer alırken (% 33.3), Ortodonti (% 15.2) ikinci sırada ve Ağız, Diş ve Çene Radyolojisi en son sıradadır (% 2.4). Branş seçimlerinde mesleki ilgi en etkili bulunan motivasyon kaynağıdır.

TARTIŞMA

Çalışmamızda öğrencilerin uzmanlık seçimlerinde ilk sırayı Ağız, Diş ve Çene Cerrahisi, ikinci sırayı Ortodonti alırken; son sırayı Ağız, Diş ve Çene Radyolojisi almıştır. Anketler Ağız, Diş ve Çene Radyolojisi açısından ele alındığında bu branşta uzmanlıkla ilgili maddi beklentilerin karşılanamayacağı algısı ve teorik yükün zorlayıcı olması gerekçelerinin bildirildiği görülmüştür.

Çalışmamızla benzer olarak 2012 yılında Hindistan'da yapılan çalışmada⁹ da Ağız, Diş ve Çene Cerrahisi ilk, Ortodonti ikinci sırayı almıştır. 2017 yılında Suudi Arabistan'da yapılan bir çalışmada bu sonuç Restoratif Diş Hekimliği olurken,¹⁰ 2018 yılında Avustralya'da yürütülen çalışmada Ortodonti en çok tercih edilen alan olmuştur.⁵ Sağlık alanında çalışan bireyler için, ülkelerin sosyoekonomik durumları ve yürüttükleri sağlık politikaları kariyer planlarının majör bileşenleridir.¹¹ Çalışmamızda öğrencilerin diş hekimliği mesleğini seçme, uzmanlık kararı verme ve uzmanlık alanı seçme motivasyonlarının ortak paydasının maddi kaygılar / istihdam kaygıları olduğu görülmüş olup meslek hayatları boyunca uzmanlık düşünmediğini belirtenlerin oranı yalnızca % 5.9'dur. Bu durum 'yüksek profesyonel statü' ile korele 'yüksek gelir beklentisi' ile açıklanabilir.¹²

SONUÇ

Bu çalışma grubunda uzmanlık motivasyonu çok yüksektir. Meslek hayatları boyunca uzmanlık düşünmediğini belirtenlerin oranı % 5.9'dur. Katılımcılar arasında Ağız, Diş ve Çene Cerrahisi en popüler uzmanlık seçimi olmuştur. Uzmanlık motivasyonlarının maddi kaygılar ve mesleki ilgi odaklı olduğu görülmektedir. Bu bulguların doğrulanması ve bu konuda etkili parametrelerin daha iyi anlaşılabilmesi için ülkemiz genelinde farklı üniversite öğrencilerinin dahil edildiği geniş çaplı araştırmalara ihtiyaç vardır.

KAYNAKLAR

1. Alshahrani S, Masud N, Alswayed T, et al. Emerging Trends in Dental Specialty and Employment Choice Among Male Dentists Graduating from King Saud University between 2005 and 2015. Egypt J Hosp Med 2018;70:948-955.
2. Taşşöker M, Kök H, Özcan Şener S. Knowledge on dental specialties among dental patients who referred to a dental faculty. Yeditepe J Dent 2017;13:25-30.
3. Kanmodi K, Badru A, Akinloye A, Wegscheider W. Specialty choice among dental students in Ibadan, Nigeria. African Journal of Health Professions Education. 2017;9:21-23.
4. Saeed S, Jimenez M, Howell H, Karimbux N, Sukotjo C. Which factors influence students' selection of advanced graduate programs? One institution's experience. J Dent Educ 2008;72:688-697.

5. Giummarra A, Inderjeeth K, Celebic D, Sun ZL, Rincon JC. Factors influencing consideration of dental specialisation: a survey of current dental students at the University of Western Australia. *Ann Stomat* 2018;9:27-34.
6. Ergin A, Dikbaş E, Bozkurt Aİ, et al. Tıp fakültesi öğrencilerinin mezuniyet sonrası kariyer seçimi ve etkileyen faktörler. *Tıp Eğitimi Dünyası* 2011;32:8-17.
7. Gülten G, Alim K, Metin G. İnönü Üniversitesi Tıp Fakültesi öğrencilerinin meslek seçimini etkileyen faktörler. *İNÖNÜ Üniversitesi Eğitim Fakültesi Dergisi*. 2007;8:49-63.
8. Tekin Ç, Güneş G, Türkol E. İnönü Üniversitesi Tıp Fakültesi Öğrencilerinin Tıpta Uzmanlık Tercihleri ve Etkileyen Faktörler. *İNÖNÜ Üniversitesi Sağlık Bilimleri Dergisi* 2013;1:5-10.
9. Aggarwal A, Mehta S, Gupta D, et al. Dental Students' Motivations and Perceptions of Dental Professional Career in India. *J Dent Educ* 2012;76:1532-1539.
10. Halawany HS, Binassfour AS, AlHassan WK, et al. Dental specialty, career preferences and their influencing factors among final year dental students in Saudi Arabia. *Saudi Dent J* 2017;29:15-23.
11. Alrashdan MS, Alazzam M, Alkhader M, Phillips C. Career perspectives of senior dental students from different backgrounds at a single Middle Eastern institution. *BMC Medical Education* 2018;18:283.
12. Halawany HS. Career motivations, perceptions of the future of dentistry and preferred dental specialties among saudi dental students. *Open Dent J* 2014;8:129-135.

Oral skuamoz hücreli karsinoma: 5 Olgu sunumu

Zuhal Özates(0000-0002-2419-9793)^α, Nagihan Koç(0000-0002-3339-7783)^α, Duygu Ölmez(0000-0001-7827-7446)^α, Sinan Altun(0000-0001-5510-549X)^α, Özlem Büşra Doğan(0000-0003-1100-2186)^α, Şeyda İriağaç(0000-0001-6272-6833)^α

Selcuk Dent J, ODMFR 2019 Kongre Kitapçığı Özel Sayısı

Başvuru Tarihi: 16 Aralık 2018
Yayına Kabul Tarihi: 8 Ocak 2019

ÖZ

Oral skuamoz hücreli karsinoma: 5 Olgu sunumu

Amaç: Oral Sukuamoz Hücreli Karsinoma (SHK) farklı klinik belirtilerle tanımlanan malign bir tümördür. Oral SHK'nın ilk belirtileri genellikle asemptomatik ülser ya da ağrısız şişlik görünümüdür. 40 yaş üzeri erkeklerde görülme olasılığı daha fazladır. Tütün ve alkol kullanımı SHK için geleneksel olarak kabul gören en büyük risk faktörüdür. Erken evre SHK hastalarının çoğu ilk olarak diş hekimleri tarafından görülmektedir. Bu nedenle, diş hekimleri tüm hastalarda oral muayene yaparken, ülseratif / eroziv lezyonlara daha fazla dikkat etmelidir. Bu çalışmanın amacı SHK'nın klinik belirtilerini değerlendirmektir.

Olgu Tanımlaması: Bu çalışmada farklı tutulum bölgelerinde oral SHK olan beş hasta sunuldu. Tüm olgularda ortak bulgu ilk semptom olarak ağrısız şişliğin varlığıydı.

Bulgular: Beş hastanın üç tanesi kadın, iki tanesi erkektir. Yaşları 29 ve 84 arasında değişmektedir. Bölge dağılımı alveoler sırt (2), bukkal mukoza (2), ağız tabanı (1) şeklindedir. Hastaların hiçbirisinde alkol ve sigara kullanımı bulunmamaktadır.

Sonuç: SHK başlangıçta ağrısız şişlik olarak ortaya çıkabilen ağız boşluğunu etkileyen en yaygın malign neoplazmdır. SHK'lar en çok 40 yaş üzeri hastalarda görülür fakat 20 li ve 30lu yaşlarda gençlerde de hastalığın tanısı konulabilmektedir. Tütün ve alkol kullanımı gibi geleneksel risk faktörleriyle ilişki olmadığı zaman SHK gelişimi için diğer olası risk faktörlerini göz önünde bulundurmak önemlidir.

ANAHTAR KELİMELER

Etiyoloji, oral kanser, skuomöz hücreli karsinom

ABSTRACT

Oral squamous cell carcinoma: 5 Case reports

Background: Oral squamous cell carcinoma (SCC) is a malignant tumor characterized by variable clinical manifestations. The first signs of oral SCC are usually the appearance of an asymptomatic ulcer or a painless swelling. It is most likely to appear in males aged over 40 years. Tobacco and alcohol consumption are traditionally considered as the greatest risk factors for SCC. Most of the early stage SCC patients are first seen by dentists. Therefore, dentists should pay more attention to ulcerative/erosive lesions when performing oral examinations all patients. The aim of this study was to evaluate the clinical features of SCC.

Case Description: Five patients with oral SCC at different sites of involvement were presented in this study. The common finding in all cases was the presence of painless swelling as an initial symptom

Results: Of the five patients, two were male and three were female, between the ages of 29 and 84 years. Site distribution was alveolar ridge (2), buccal mucosa (2), and floor of mouth (1). Tobacco or alcohol use were not reported by any of the patients.

Conclusion: SCC is the most common malignant neoplasm affecting the oral cavity which may initially present as a painless swelling. Most SCCs appear in patients aged over 40 years but young people in their 20s and 30s may be diagnosed with the disease. It is important to consider other possible risk factors for the development of SCC when there is no association with traditional risk factors such as tobacco and alcohol consumption.

KEYWORDS

Etiology, oral cancer, oral mucosa, squamous cell carcinoma

GİRİŞ

Skuamöz hücreli karsinom (SHK), baş ve boyun bölgesinde en sık görülen malign tümördür.^{1,2} SHK, üst solunum yolunun herhangi bir bölümünde gelişebilir. Bununla birlikte en yaygın görüldüğü bölge oral kavitedir.^{3,4} Dil ve ağız tabanı oral kavitede SHK tutulumunun en sık görüldüğü bölgeler iken retromolar bölge, bukkal mukoza, gingiva, alveolar mukozalar ve sert damak daha az sıklıkla etkilenmektedir.⁵

Oral SHK, orta ve ileri yaştaki erkeklerde kadınlara oranla yaklaşık iki kat daha sık görülmektedir.⁶ Tütün ve alkol kullanımı en önemli risk faktörleridir.^{5,6} SHK gelişimi için diğer önemli risk faktörleri; onkojenik humanpapilloma virüs

^α Necmettin Erbakan Üniversitesi Diş Hekimliği Fakültesi, Ağız, Diş ve Çene Radyolojisi Anabilim Dalı, Konya

(HPV) tipleri (HPV-16 ve HPV-18), kimyasal karsinojenler, kötü oral hijyen, kronik mukozal irritasyon, beslenme bozuklukları, genetik yatkınlık ve immün yetmezliktir.^{4,7}

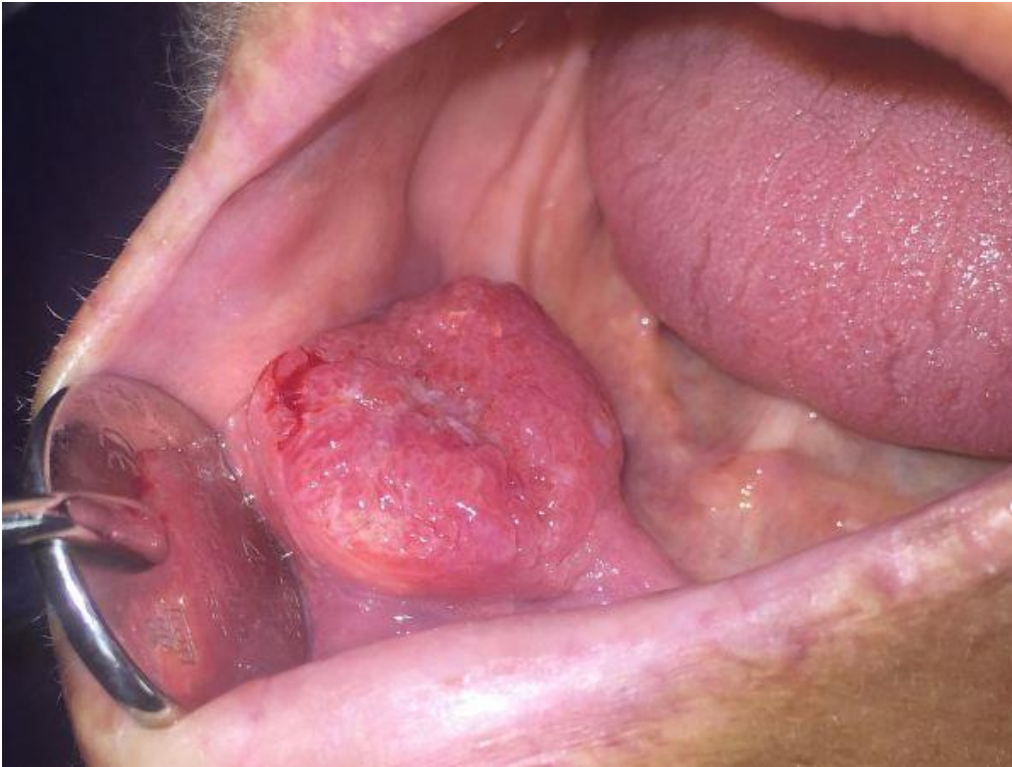Oral karsinomun en yaygın klinik bulgusu iyileşmeyen, ağrısız, endüre ülserasyondur. Lezyonlar farklı klinik özellikler gösterebilir; kırmızı veya beyaz ya da kombine bir yama şeklinde, düz yüzeyle bir lezyon veya yüzeyle fissürlü, kenarları kabarik ve dışa doğru gelişen (ekzofitik) bir kitle görüntüsünde olabilir. İleri aşamada lezyonun derin dokulara invazyonu ile ağrı, parestezi ve disfaji gelişebilir.⁸

Tedavi seçenekleri kanserin evresine, tümörün büyüklüğüne, yerleşim yerine, hastanın yaşına, genel sağlık durumuna göre değişebilir. Birincil tedavi yöntemi olarak genellikle cerrahi tercih edilir. Bazı vakalarda cerrahi, radyoterapi ve kemoterapi ile kombine edilir.¹⁵

OLGU TANIMLAMASI

Olgu 1

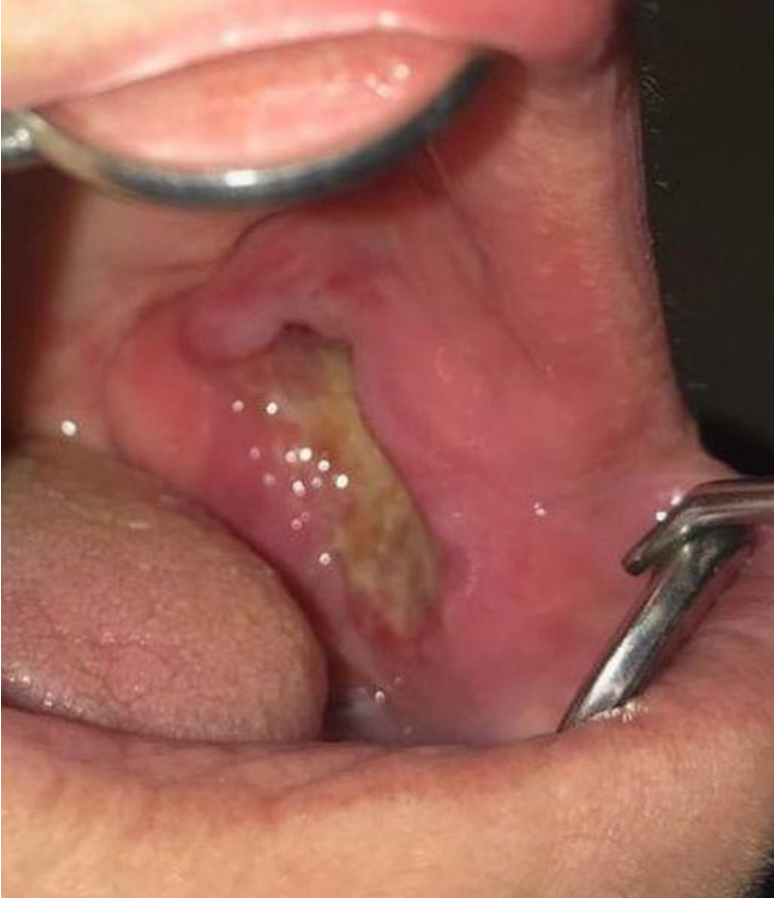84 yaşında kadın hasta sağ mandibular kanin bölgesinde bir aydır geçmeyen ağrısız şişlik şikayeti ile kliniğimize başvurdu. Total protez kullanan hastanın intraoral muayenesinde lezyonun ekzofitik, verrüköz, uyarılarla kanamalı, sert ve fikse olduğu saptandı. Lenf muayenesinde sol submandibular lenfadenopati belirlendi. Hastanın sistemik olarak hipertansiyon, Diabetes mellitus, kalp yetmezliği ve Alzheimer hastalıkları olduğu, 8 ay önce serebrovasküler kanama geçirdiği, alkol ve sigara kullanmadığı öğrenildi. Malignite şüphesi olan lezyonun kesin tanısı için biyopsi alınmak üzere cerrahi kliniğine yönlendirildi. İnsizyonel biyopsi yapılan hastanın patolojik inceleme sonucu lezyonun SHK olduğu öğrenildi.



Resim 1. Olgu1, alveoler kret bölgesinde ekzofitik lezyon

Olgu 2

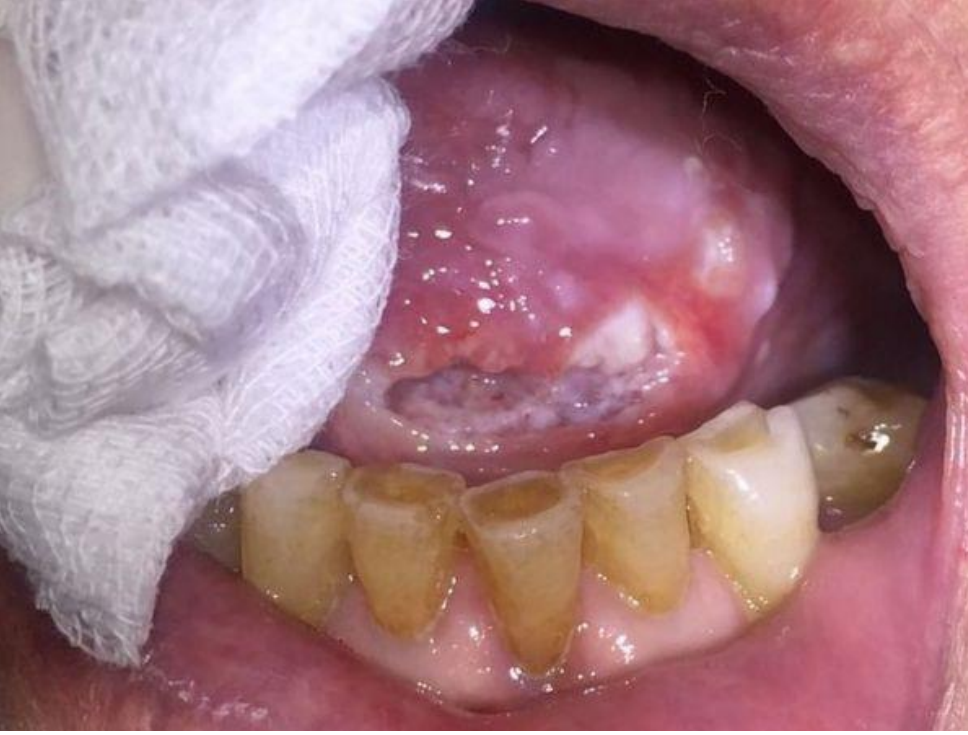73 yaşındaki kadın hasta 20 gün önce yanağında başlayan ağrı ve fark ettiği yara nedeniyle kliniğimize başvurdu. Hastanın anemnezinde daha önce başvurduğu merkezde antibiyotik tedavisi başlandığı ancak şikayetinin geçmediği öğrenildi. Uzun yıllardır total protez kullanan hasta şikâyet bölgesini ısırdığını belirtti. Sistemik olarak Diabetes mellitus ve hipertansiyon tanısı olan hastanın sigara ve alkol kullanmadığı öğrenildi. Ekstraoral muayenede sol mandibular bölgede lenfadenopati saptandı. İntraoral muayenede sol bukkal mukozada sınırları belirgin, kenarları yüzeyden kabarık, grimsi-sarı geniş ülser lezyon tespit edildi. Kesin tanı için biyopsi yapılmak üzere cerrahi bölümüne yönlendirilen hastaya patolojik inceleme sonrası SHK tanısı konuldu.



Resim 2. Olgu 2, bukkal mukozada ülser lezyon

Olgu 3

82 yaşında kadın hasta dilin altında oluşan ağrısız yara şikayetiyle kliniğimize başvurdu. Alt parsiyel protez kullanan hastanın, yara oluşumu gözlemesiyle başvurduğu kurumdan üniversite hastanesine yönlendirildiği öğrenildi. Alzheimer ve hipertansiyon tanısı olan, sigara ve alkol kullanmayan hastanın ekstraoral muayenesinde submental lenfadenopati saptandı. Hastanın intraoral muayenesinde ise dil altında orta hattan sol alt kanin hizasına kadar ilerleyen, üzeri beyaz plakla kaplı ülser lezyon tespit edildi. Dil altında invazyon gösteren endofitik lezyonun pembe-beyaz sınırlı ve yuvarlanmış kenarları olduğu görüldü. Biyopsi sonucu orta derece diferansiye, invaziv SHK olan hastadan parsiyel dil rezeksiyonu ile 1,5 cm çapında, 1 cm kalınlığında ve çizgili kasa invazyon gösteren lezyon cerrahi olarak çıkarıldı.



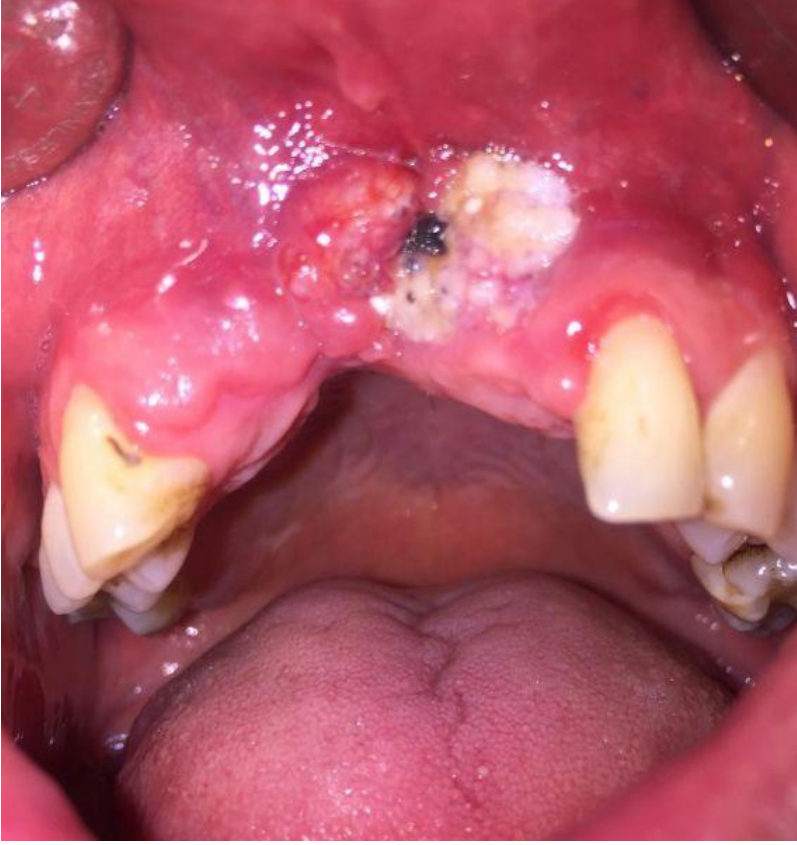Resim 3. Olgu 3, dil altında invaziv lezyon

Olgu 4

38 yaşında erkek hasta sol yanağında şişlik şikayeti ile kliniğimize başvurdu. Sistemik rahatsızlığı olmayan, alkol ve sigara kullanmayan hasta, şikayeti nedeni ile 3 aydır antibiyotik kullandığını belirtti. Ekstraoral muayenesinde sol submandibular bez sert, hareketsiz ağırlı ve büyük olarak saptandı. İntraoral muayenesinde ise sol parotid papili içine alan 3x5 cm büyüklüğünde lezyon gözlemlendi. Lezyon palpasyonda sert fikse olup üzerinde farklı büyüklüklerde ülserasyonlar mevcuttu. Lezyonun merkezine yakın 1x0.5 cm boyutlarında keratinize alan gözlemlendi. Tükürük akışı normal olan hastada, SHK ön tanısı ile tam eksizyon yapılan lezyonun patolojik inceleme sonucu SHK olarak bildirildi.

Olgu 5

29 yaşında erkek hasta bir buçuk ay önce ağız diş sağlığı merkezinde diş çekimi yapılan maksiller anterior bölgede iyileşmeyen ağrısız yara şikâyeti ile kliniğimize başvurdu. Hastanın anamnezinde sistemik hastalığı olmadığı, sigara veya alkol kullanmadığı öğrenildi. Ekstraoral muayenede sol submandibuler lenfadenopati saptandı. İntraoral muayenede lezyonun klinik olarak heterojen görümlü olup bir kısmı tabanı sarı-grimsi ülser, kenarları yuvarlak ve indure iken; bir kısmı granüler ve nodüler paternli olduğu görüldü. Malign olduğu düşünülen lezyonun kesin tanısı için hasta cerrahi kliniğine yönlendirildi. İnsizyonel biyopsi yapılan hastanın patolojik değerlendirme sonucu SHK olduğu öğrenildi.



Resim 4. Olgu 5, alveoler kret bölgesinde ülsere lezyon

TARTIŞMA

Oral SHK etiyojijisinde tütün ve alkol kullanımı önemli rol oynamaktadır. Tütün ve alkol kullanım süresi ve miktarı ile SHK görülme riski doğru orantılıdır.⁹ Ancak sunulan olgularda tütün ürünleri veya alkol kullanımı bulunmamaktadır. Mevcut olgularda yatkın hale getiren bu alışkanlıkların bulunmayışı, hastalığın multifaktöriyel etiyojijisinde tütün ve alkol kullanımı dışındaki diğer etyolojik faktörlerin daha fazla etkili olabileceğini düşündürmektedir.¹⁰

Bu makalede sunulan olgularda 3 hastanın hareketli protez kullandığı bildirilmiştir. Dokuya uyumu bozuk olan protezlerin oral kanser oluşumunda rol oynadığı düşünülmektedir. Proteze bağlı kronik irritasyonun oral mukozada displazi ve karsinogeneze sebep olduğu ileri sürülmüştür.¹¹ Protez kullanan hastalarda oluşan lezyonları ilk teşhis edebilecek kişiler olarak diş hekimleri premalign ve malign lezyonlar yönünden dikkatli davranmalı, kanser vakalarında erken tanının hayat kurtarabileceğini unutmamalıdır.¹² Oral kanserler arasında SHK olgularının sağ kalım oranı düşük olduğu için, erken tanı oldukça önemlidir. 7-10 gün süresince iyileşmeyen semptomsuz yara varlığı SHK açısından diş hekimlerinin dikkatli olması gereken durumdur.^{2,5}

SHK klinik olarak yüzeiden kabarık, kırmızı, beyaz veya ülsere olmak üzere çeşitli şekillerde görülebilir. İnvaziv, içbükey ve ülsere formda görülen endofitik tip SHK'nın erken evrelerinde minimal ağrılı oluşu bu malignitenin kimi zaman muayene sırasında gözden kaçmasına sebep olabilir. SHK'ların yaklaşık üçte birini ağız tabanında oluşmaktadır. Dilin posterolateral ve ventral yüzeylerinde meydana gelir. Yumuşak damak ve retromolar bölge bu karsinomların yaklaşık % 15'inin gözlendiği bölgelerdir. Yapışık dişeti ve alveoler gingival mukozada izlenme olasılığı

% 5, bukkal mukozada ise % 2 kadardır. Bu makale olguları klinik ve lokalizasyon bakımından birbirinden farklı olmakla beraber literatür bulguları ile uyumludur.^{5,12}

Geniş yaş aralığında görülebilen SHK kadınlara oranla erkeklerde daha sık görülmektedir. Bu makalede sunulan olgular da yaş ve cinsiyet açısından değişkenlik göstermektedir. Bu sebeple yaş ve cinsiyet de göz önünde bulundurularak ağız içi lezyonlar diş hekimleri tarafından dikkatli muayene edilmeli, iyileşmeyen lezyonlardan malignite şüphesiyle biyopsi istenmelidir.^{13,14}

SONUÇ

Oral kanserlerin mortalite bakımından erken teşhis edilmeleri oldukça önemlidir. Diş hekimleri ağrısız şişlikleri takip etmeli, etiyolojik zemin olmadan ya da irritasyon etkenleri uzaklaştırıldıktan sonra iki hafta içerisinde iyileşmeyen lezyonları malignite yönünden değerlendirmelidir. Oral kanserlerde erken tanı ve tedavi hasta yaşam kalitesi için çok önemlidir.

KAYNAKLAR

1. Siegel RL, Miller DK, Jemal A. Cancer Statistics 2017. *CA Cancer J Clin* 2017; 67: 7-30.
2. Warnakulasuriya S, Global Epidemiology of Oral and Oropharyngeal Cancer. *Oral Oncol* 2009;45:309-16.
3. Başerer N, Oral Kavite Kanseri In: Engin K, Erişen L (Eds). *Baş-Boyun Kanseri* 1. Baskı Nobel Matbaacılık, İstanbul, 2003;237-70.
4. Cawson Ra, Odell Ew, Porter S. *Cawson's Essentials Of Oral Pathology and Oral Medici* Ne.7. Ed. Churchill Livingstone, Edinburgh 2002;230-54.
5. Akmansoy P B, Pekiner N F, Şakır D M, Alatlı C, Oral Skuamoz Hücreli Karsinom :3 Olgu Sunumu Atatürk Üni Diş Hek Fak Derg 2018;28:239-244
6. Çelik İ, Usalan G, Toraman M, Özyayın M Oral Skuamoz Hücreli Karsinom T Klin Diş Hek Bil 2003;9:55-60
7. Gillison ML. Current topics in the epidemiology of oral cavity and oropharyngeal cancers. *Head and Neck* 2007;29: 779-92
8. Neville BW, Damm DD, Allen CM, Chi AC. *Epithelial pathology*. In: *Oral and maxillofacial pathology*, 4th ed. St. Louis, Saunders; 2016. p.331-421.
9. Montero HP, Patel SG. Cancer of the oral cavity. *Surg Oncol Clin N Am*. 2015; 24: 491508
10. Koo K, Barrowman R, McCullough M, Iseli T, Wiesenfeld D. Non-smoking non-drinking elderly females: a clinically distinct subgroup of oral squamous cell carcinoma patients. *Int J Oral Maxillofac Surg* 2013; 42: 929-933.
11. Lissowska J, Pilarska A, Pilarski P, Samolczyk-Wanyura D, Piekarczyk J, Bardin-Mikollaiczak A, Zatonski W, Herrero R, Munoz N, Franceschi S. Smoking, alcohol, diet, dentition and sexual practices in the epidemiology of oral cancer in Poland. *Eur J Cancer Prev* 2003;12:25-33.

12. Velly AM, Franco EL, Schlecht N, Pintos J, Kowalski LP, Oliveira BV, Curado MP. Relationship between dental factors and risk of upper aerodigestive tract cancer. *Oral Oncol* 1998;34:284-9
13. Epstein Joel B., Zhang L., Rosin M., Advances in the Diagnosis of Oral Premalignant and Malignant Lesions *J Can Dent Assoc* 2002; 68(10):617-21
14. Llewellyn C.D., Linklater K., Bell J., Johnson N.W. , Warnakulasuriya K.A.A.S. Squamous cell carcinoma of the oral cavity in patients aged 45 years and under: a descriptive analysis of 116 cases diagnosed in the South East of England from 1990 to 1997 *Oral Oncology* 39 (2003) 106–114
15. Sciubba JJ. Oral cancer the importance of early diagnosis and treatment. *Am J Clin Dermatol*, 2000;2:239-63.

Frontal sinüs boyutlarının yaş ve cinsiyet ile ilişkisinin değerlendirilmesi

Ezgi Türk(0000-0001-9811-7677)^α, Özlem Görmez(0000-0001-9516-6625)^α, Elif Çelebi(0000-0001-7823-9562)^α,
Özgür Koşkan(0000-0002-5089-6250)^β

Selcuk Dent J, ODMFR 2019 Kongre Kitapçığı Özel Sayısı

Başvuru Tarihi: 23 Ocak 2019
Yayına Kabul Tarihi: 07 Şubat 2019

ÖZ

Frontal sinüs boyutlarının yaş ve cinsiyet ile ilişkisinin değerlendirilmesi

Amaç: Adli araştırmaların önemli bir parçası bireyin kimliklendirilmesidir. Frontal sinüs, kişisel tanımlama, yaş tahmini ve cinsiyet tayini için değerli özelliklere sahiptir. Bu çalışmada amaç konik ışınli bilgisayarlı tomografi (KIBT) görüntülerinde frontal sinüs boyutlarını değerlendirerek, bu boyutların yaş ile ilişkisini ve cinsiyet tayinindeki önemini belirlemektir.

Gereç ve Yöntemler: Yaşları 20 ile 85 arasında değişen toplam 178 birey (105 Kadın, 73 Erkek) retrospektif olarak incelendi. KIBT görüntülerinde her sinüs için sağ ve sol taraf olmak üzere genişlik, yükseklik ve anteroposterior derinlik ve maksimum toplam genişlik ölçümleri yapıldı. Çalışmaya dahil olan bireyler yaşa göre 5 alt gruba ayrıldı ve her ölçüm parametresi de alt gruplar arasında karşılaştırıldı. Toplanan verilerin istatistiksel analizi Statistical Package for the Social Sciences (SPSS) 23.0 programı kullanılarak yapıldı.

Bulgular: Sağ ve sol frontal sinüs genişliği, anteroposterior derinlik ve maksimum toplam genişlik özellikleri açısından erkekler kadınlardan istatistiksel olarak önemli derecede yüksek ortalamalara sahipken ($p < 0.01$), sinüs yüksekliği açısından istatistiksel olarak önemli bir fark belirlenmedi. Değerlendirilen tüm parametreler için yaş grupları arasında istatistiksel olarak önemli bir fark gözlenmedi. Yapılan diskriminant analizi sonucu cinsiyet tahmininde doğruluk oranı % 71.3 olarak hesaplandı.

Sonuç: Bu çalışmada KIBT görüntülerinde ölçülen frontal sinüs boyutlarının yaş grupları arasında önemli farklılık göstermediği belirlendi. Bununla birlikte frontal sinüsün cinsiyet tayininde dimorfik özellikte olduğu fakat tek başına cinsiyet belirlemede yeterli olmadığı ve ilave parametrelerle doğruluğunun artırılaacağı düşünüldü.

ANAHTAR KELİMELER

Adli bilimler, Cinsiyet tespiti analizi, Frontal sinüs, Konik ışınli bilgisayarlı tomografi

ABSTRACT

Evaluation of the relationship of frontal sinus dimensions with age and gender

Background: Identification of the individual is an important part of the forensic research. Frontal sinus has valuable features for personal identification, age estimation and gender determination. The aim of this study was to investigate the frontal sinus dimensions in cone-beam computed tomography (CBCT) images and to determine the relationship between dimensions and age and its importance in gender determination.

Methods: A total of 178 subjects (105 female, 73 male) aged between 20 and 85 were evaluated retrospectively. The width, height and anteroposterior depth on the right and left sides and maximum total width measurements from CBCT images were made. Individuals included in the study were divided into 5 subgroups according to age and each parameter was compared between subgroups. Statistical analysis of the collected data was done by using SPSS 23.0 software.

Results: Males had significantly higher averages than females ($p < 0.01$) for right and left width, anteroposterior depth and maximum total width of the frontal sinus, there was no statistically significant difference in sinus height. No statistically significant difference was observed between the age groups for all parameters. Accuracy rate was calculated as 71.3% in gender estimation as a result of discriminant analysis.

Conclusion: It was determined that the frontal sinus dimensions measured in the CBCT images did not differ significantly between the age groups. However, it was thought that the frontal sinus was dimorphic in gender determination, but it was not sufficient to determine gender by this parameter alone and its accuracy would be increased with additional parameters.

KEYWORDS

Forensic sciences, Sex Determination Analysis, Frontal sinus, Cone beam computed tomography

GİRİŞ

Adli araştırmaların önemli bir parçası olan bireyin kimliklendirilmesinde parmak izleri, dental değerlendirme, iskelet kalıntılarının incelenmesi ve DNA profili analizi gibi yöntemlerden yararlanılmaktadır. Cinsiyet ve yaş tayini,

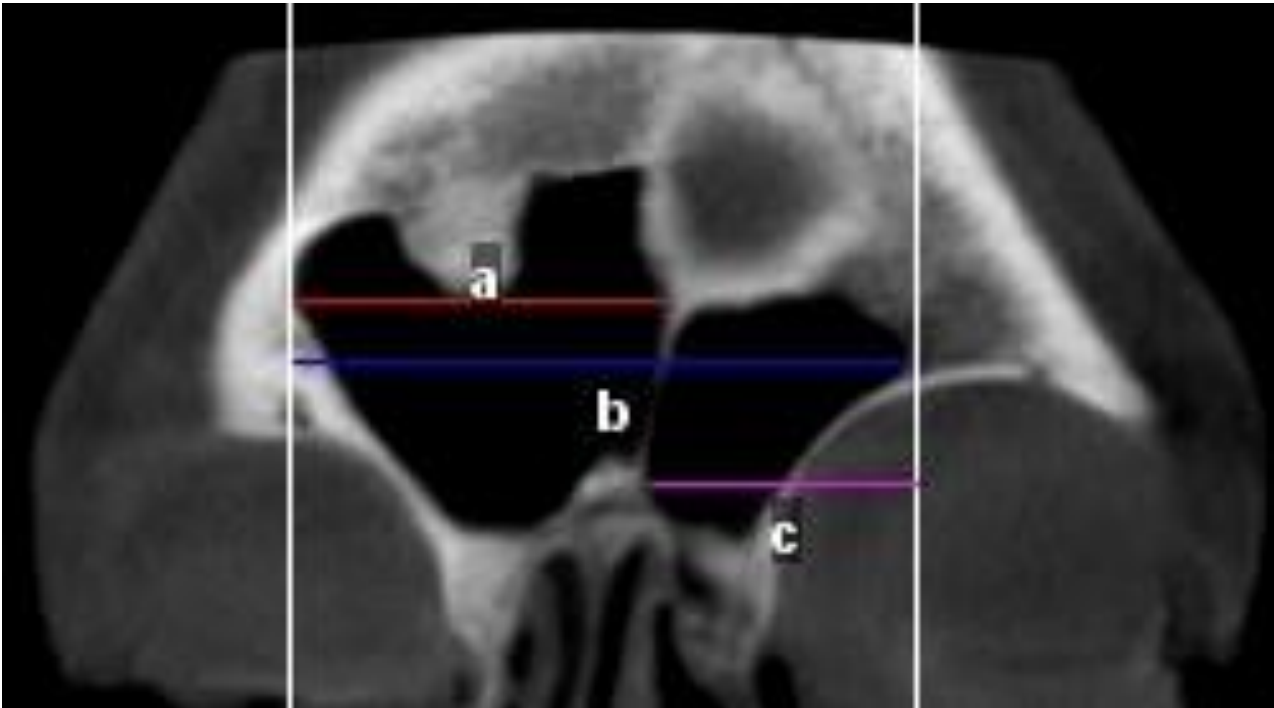
^α Süleyman Demirel Üniversitesi Diş Hekimliği Fakültesi, Ağız, Diş ve Çene Radyolojisi Anabilim Dalı, Isparta

^β Isparta Uygulamalı Bilimler Üniversitesi Tarım Bilimleri ve Teknolojileri Fakültesi Zootekni Bölümü Biyometri ve Genetik Anabilim Dalı, Isparta

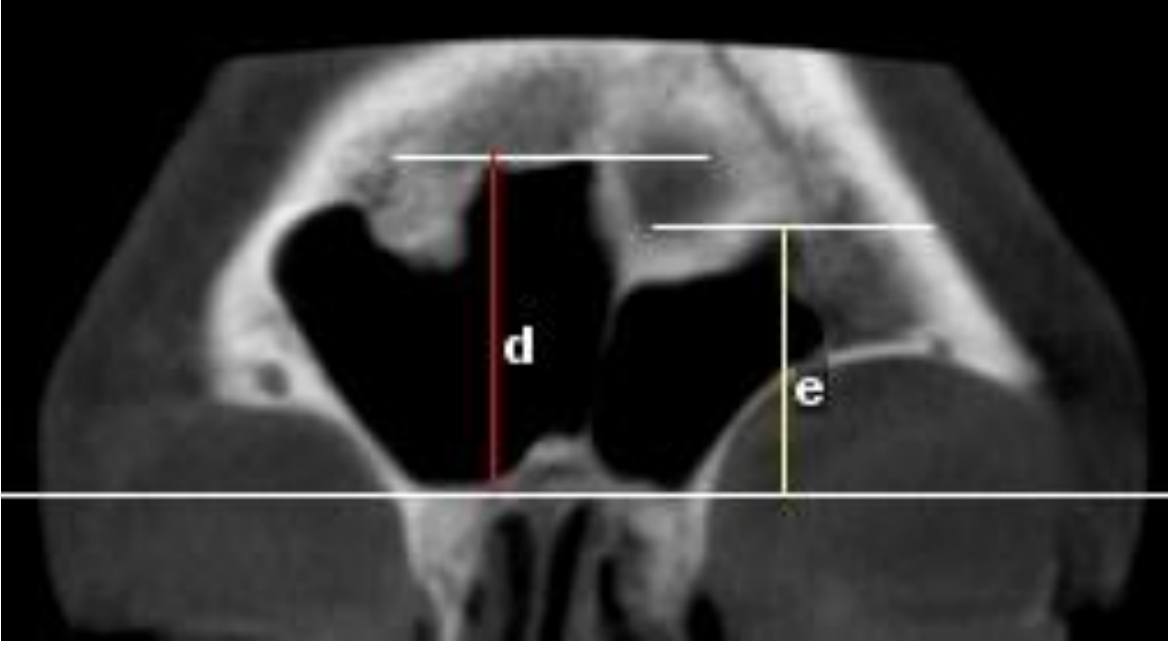
kimliklendirmede önemli bir yere sahiptir. Cinsiyet tayini için pelvis, uzun kemikler ve kafatası en sık kullanılan kemiklerdir. Frontal sinüs de şeklinin bireyler arası oldukça değişkenlik göstermesi, travmalarda zarar görmeye karşı dirençli olması nedeniyle cinsiyet analizinde ve kimliklendirme çalışmalarında kullanılmaktadır.¹⁻³ Bu çalışmanın amacı konik ışınli bilgisayarlı tomografi (KİBT) görüntülerinde frontal sinüs boyutlarını değerlendirerek yaş ile olan ilişkisini incelemek ve cinsiyet tayinindeki önemini belirlemektir.

GEREÇ VE YÖNTEM

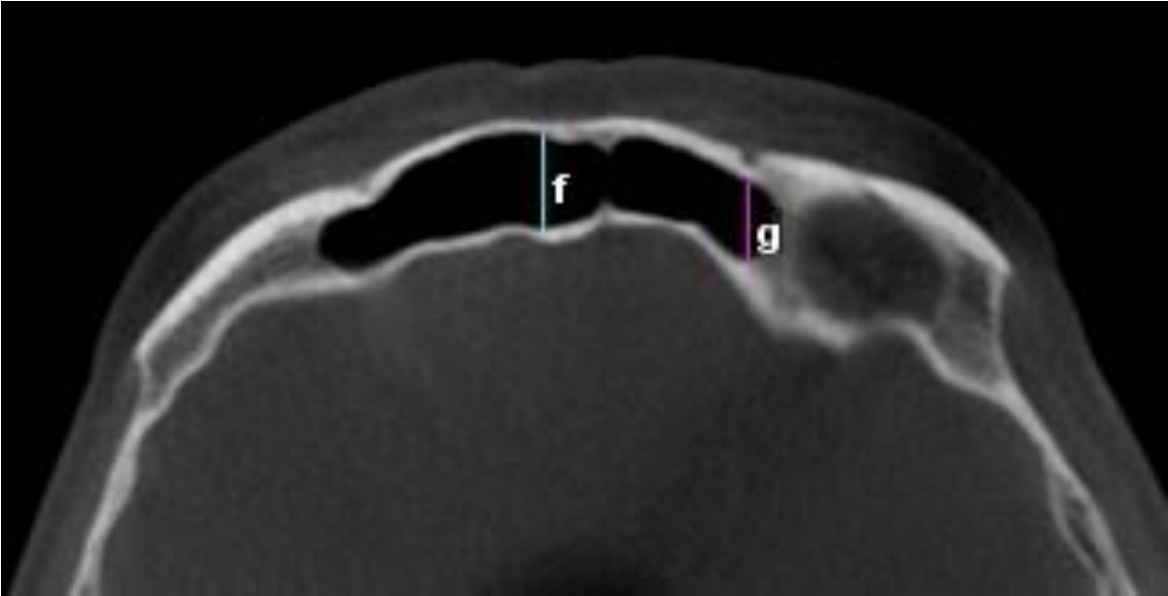
Çalışmada 2013- 2018 yılları arasında kliniğimizde çeşitli nedenlerle alınan KİBT görüntülerine sahip 20 yaş ve üzeri 429 birey retrospektif olarak değerlendirildi. Frontal sinüsü ilgilendiren travma, sendrom ve patoloji varlığı, unilateral veya bilateral sinüs aplazisi olan bireyler, frontal sinüsün inceleme alanına girmediği ve KİBT görüntülerinde artefakt olan bireyler çalışma dışı bırakıldı. Sonuç olarak çalışmaya toplam 178 birey (105 Kadın, 73 erkek) dahil edildi. Bireyler yaşlarına göre 5 alt gruba ayrıldı. Çalışmada, Planmeca Promax 3DMid cihazı ile alınan görüntüler iki araştırmacı tarafından Romexis 3.2.0 R programı kullanılarak değerlendirildi. Koronal KİBT kesitlerinde, sağ ve sol ayrı olmak üzere, frontal sinüs genişliği, yüksekliği ve ayrıca frontal sinüsün toplam genişliği ölçüldü (Resim 1 ve Resim 2). Aksiyal KİBT kesitlerinde sağ ve sol ayrı olmak üzere frontal sinüs anteroposterior derinliği ölçüldü (Resim 3). Toplanan verilerin istatistiksel analizi Statistical Package for the Social Sciences (SPSS) 23.0 programı kullanılarak Student's t-testi, Pearson korelasyon analizi, Bonferroni testi, faktöriyel düzende tekrarlanan ölçümlü varyans analizi ve diskriminant analizi ile yapıldı. Çalışmada grup içi korelasyon katsayısı hesaplanarak gözlemciler arası ve gözlemci içi uyumu kontrol edildi.



Resim 1. Koronal kesitte frontal sinüse ait genişlik ölçümleri: (a) sağ sinüs genişliği, (b) maksimum toplam genişlik, (c) sol sinüs genişliği



Resim 2. Koronal kesitte frontal sinüse ait yükseklik ölçümleri: (d) sağ sinüs yüksekliği, (e) sol sinüs yüksekliği



Resim 3. Aksiyal kesitte frontal sinüse ait anteroposterior derinlik ölçümü: (f) sağ sinüs derinliği, (g) sol sinüs derinliği

BULGULAR

Çalışmada sağ ve sol frontal sinüs genişliği, anteroposterior derinlik ve maksimum toplam genişlik özellikleri açısından erkekler kadınlardan istatistiksel olarak önemli derecede yüksek ortalamalara sahipken ($p < 0.01$), sinüs yüksekliği açısından da erkekler kadınlardan yüksek ortalamalara sahipti fakat bu durum istatistiksel olarak önemli değildi (Tablo 1). Tüm bireylerde, değerlendirilen tüm parametreler için yaş grupları arasında istatistiksel olarak önemli bir fark gözlenmedi (Tablo 2). Sinüs genişliği, anteroposterior derinlik özellikleri açısından tüm bireylerde sol değerler, sağdan yüksek ortalamalara sahip olup ($p < 0.01$), sinüs yüksekliği açısından sağ ve sol yönler arasında istatistiksel olarak önemli bir fark bulunmadı. Yapılan diskriminant analizi sonucu erkek cinsiyetini doğru tahmin etme

oranı % 61.6, kadın cinsiyetini doğru tahmin etme oranı % 78.1 ve tüm popülasyon cinsiyeti doğru tahmin oranı % 71.3 olarak hesaplandı. En dimorfik parametreler sırası ile sol anteroposterior derinlik, sağ anteroposterior derinlik, maksimum toplam genişlik olarak tespit edildi. Gözlemci içi ve gözlemciler arası uyum yüksek bulundu.

Tablo 1. Erkek ve kadınlarda frontal sinüs ölçümlerinin karşılaştırılması. * p değeri 0.05`ten küçük olan farklar anlamlı kabul edildi. N= birey sayısı, Ort= ortalama, SEM= standart hata, mm= milimetre

Ölçüm	Erkek		Kadın		p-değeri
	N	Ort ± SEM (mm)	N	Ort ± SEM (mm)	
Sağ Frontal Sinüs Genişliği	73	27.251 ± 0.797	105	24.817 ± 0.664	0.005*
Sol Frontal Sinüs Genişliği	73	29.286 ± 0.784	105	27.509 ± 0.654	0.005*
Sağ Frontal Sinüs Yüksekliği	73	25.651 ± 0.819	105	23.962 ± 0.682	0.075
Sol Frontal Sinüs Yüksekliği	73	26.362 ± 0.761	105	25.013 ± 0.634	0.075
Maksimum Toplam Genişlik	73	56.034 ± 1.172	105	51.491 ± 0.977	0.003*
Sağ Antero-Posterior Derinlik	73	12.075 ± 0.545	105	9.854 ± 0.454	0.000*
Sol Antero-Posterior Derinlik	73	13.851 ± 0.411	105	10.463 ± 0.343	0.000*

Tablo 2. Frontal sinüs ölçümlerinin yaş gruplarındaki ortalama değerleri. N= birey sayısı, Ort= ortalama, SEM= standart hata, mm= milimetre

Ölçüm	20-29	20-29	30-39	30-39	40-49	40-49	50-59	50-59	60≤	60≤
	N	Ort ± SEM (mm)	N	Ort ± SEM (mm)	N	Ort ± SEM (mm)	N	Ort ± SEM (mm)	N	Ort ± SEM (mm)
Sağ Frontal Sinüs Genişliği	47	26.073 ± 0.994	30	26.903 ± 1.233	33	25.135 ± 1.178	34	26.580 ± 1.227	34	25.479 ± 1.150
Sol Frontal Sinüs Genişliği	47	27.223 ± 0.979	30	29.571 ± 1.213	33	28.630 ± 1.160	34	29.284 ± 1.207	34	27.279 ± 1.131
Sağ Frontal Sinüs Yüksekliği	47	25.586 ± 1.022	30	26.267 ± 1.267	33	23.519 ± 1.211	34	24.787 ± 1.260	34	23.874 ± 1.181
Sol Frontal Sinüs Yüksekliği	47	26.174 ± 0.950	30	26.958 ± 1.177	33	24.716 ± 1.125	34	27.108 ± 1.171	34	23.479 ± 1.098
Maksimum Toplam Genişlik	47	56.021 ± 2.258	30	56.955 ± 1.813	33	53.132 ± 1.733	34	55.795 ± 1.804	34	51.442 ± 1.691
Sağ Antero-Posterior Derinlik	47	11.658 ± 0.680	30	11.233 ± 0.843	33	10.504 ± 0.806	34	11.137 ± 0.839	34	10.290 ± 0.787
Sol Antero-Posterior Derinlik	47	11.696 ± 0.513	30	13.326 ± 0.636	33	12.108 ± 0.608	34	12.489 ± 0.633	34	11.167 ± 0.593

TARTIŞMA

Frontal sinüsler, pnömatizasyonunun 5-6 yaşlarında görülmeye başlandığı ve büyümesinin 20 yaşında tamamlandığı hava dolu kavitelere. Frontal sinüsler, her birey için benzersiz olup, şekli ve boyutu genetik ve çevresel faktörler tarafından etkilenmekte ve popülasyonlar arasında farklılık göstermektedir. Bu özellikler, frontal sinüslerin kişinin kimliklendirilmesinde ve cinsiyet tayininde kullanılıp kullanılmayacağını belirlemeye yönelik çalışmalara yol açmıştır.¹⁻³ Frontal sinüs boyutları açısından yapılan ölçümlerde kadınlara göre erkeklerde daha yüksek değerlerin olduğunu bildiren çalışmalar vardır.^{2,4} Çalışmamızda da elde edilen frontal sinüs boyutlarının hepsinde erkekler kadınlardan yüksek ortalamalara sahipti sadece sinüs yüksekliği açısından bu durum istatistiksel olarak önemli değildi. Frontal sinüs boyutlarında yaş grupları arasında farkı değerlendiren çalışmalardan Tatlısımak ve ark.⁵ farklı yaş gruplarında frontal sinüs boyutlarında farklılık olduğunu bildirirken Soman ve ark.⁴ frontal sinüs alanının, 45 yaş ve üstü erkekler hariç, yaşla birlikte arttığını bildirmiştir. Çalışmamızda ise tüm parametreler için yaş grupları arasında istatistiksel olarak önemli bir fark gözlenmedi. Frontal sinüsün cinsiyet tayininde kullanılabilirliğine bakılırken sinüsün iki boyutlu ya da üç boyutlu olarak incelenmesine göre cinsiyet belirlemede doğruluk oranında değişiklik olmaktadır. Sai Kiran ve ark.⁶ lateral sefalometrik radyografi ile frontal sinüsün % 67.59 doğruluk oranıyla cinsiyeti ayırt edebildiğini bildirirken Michel ve ark.⁷ bilgisayarlı tomografi (BT) ile frontal sinüs hacminden cinsiyet tayininde doğruluk oranını % 72.5 olarak bulmuşlardır. KIBT görüntülerinde lineer ölçümlerle yaptığımız çalışmamızda ise cinsiyet tayininde doğruluk oranı % 71.3 olarak bulundu. Ayrıca frontal sinüse ait değerlendirmelere farklı ölçümler ilave edilerek cinsiyet tayininde doğruluk oranının yükseldiğini gösteren çalışmalar vardır. Uthman ve ark.⁸ BT görüntülerinde frontal sinüsün iki boyutlu ölçümlerini kullanarak frontal sinüsün cinsiyet belirlemede % 76.9 doğrulukta olduğunu ancak kafatası ölçümleri eklendiğinde doğruluğun % 85.9` a yükseldiğini bildirmişlerdir. Buna benzer olarak Choi ve ark.⁹ morfolojik değişkenlerle elde ettikleri ve % 75.4 olan frontal sinüsten cinsiyet belirleme doğruluğunun hacim değişkeni eklendiğinde % 80.0` e yükseldiğini belirtmişlerdir. Çalışmalarda elde edilen sonuçlardaki farklılıkların popülasyonların çeşitliliğine, kullanılan radyografik tekniklere ve ölçüm yöntemlerine bağlı olabileceği düşünüldü.

SONUÇ

Çalışmamızda frontal sinüs boyutlarının yaş grupları arasında önemli farklılık göstermediği belirlenirken bazı ölçümlerin cinsiyetler arası farklılık gösterdiği bulundu. Sonuç olarak frontal sinüsün cinsiyet tayininde dimorfik özellikte olduğu fakat tek başına cinsiyet belirlemede yeterli olmadığı ve ilave parametrelerle doğruluğunun artırılabilceği düşünüldü.

KAYNAKLAR

1. Demiralp K, Kursun Cakmak S, Aksoy S, Bayrak S, Orhan K, Demir P. Assessment of paranasal sinus parameters according to ancient skulls' gender and age by using cone beam computed tomography. *Folia Morphol* 2018 Oct 3. doi: 10.5603/FM.a2018.0089. [Epub ahead of print].
2. Akhlaghi M, Bakhtavar K, Moarefdoost J, Kamali A, Rafeifar S. Frontal sinüs parameters in computed tomography and sex determination. *Leg Med* 2016;19:22-7.

3. Choi IGG, Duailibi-Neto EF, Beaini TL, da Silva RLB, Chilvarquer I. The Frontal Sinus Cavity Exhibits Sexual Dimorphism in 3D Cone-beam CT Images and can be Used for Sex Determination. *J Forensic Sci* 2018;63(3):692-98.
4. Soman BA, Sujatha GP, Lingappa A. Morphometric evaluation of the frontal sinus in relation to age and gender in subjects residing in Davangere, Karnataka. *J Forensic Dent Sci.* 2016;8(1):57.
5. Tatlisumak E, Asirdizer M, Bora A, Hekimoglu Y, Etili Y, Gumus O, et al. The effects of gender and age on forensic personal identification from frontal sinüs in a Turkish population. *Saudi Med J* 2017;38(1):41-7.
6. Sai Kiran Ch, Ramaswamy P, Khaitan T. Frontal sinüs index- A new tool for sex determination. *Journal of Forensic Radiology and Imaging* 2014;2(2):77-79.
7. Michel J, Paganelli A, Varoquaux A, Piercecchi-Marti MD, Adalian P, Leonetti G, Dessi P. Determination of sex: interest of frontal sinus 3D reconstructions. *J Forensic Sci* 2015;60(2):269-73.
8. Uthman AT, Al-Rawi NH, Al-Naaimi AS, Tawfeeq AS, Suhail EH. Evaluation of frontal sinus and skull measurements using spiral CT scanning: an aid in unknown person identification. *Forensic Sci Int* 2010;197(1-3):124.e1-7.

Literatürde anlatılan çenelerdeki ilaçlarla ilişkili osteonekroz vakalarının analizi

Mehmet Egemen Aydemir(0000-0002-0632-4861)^α, Esin Bozdemir(0000-0002-2421-3807)^α

Selcuk Dent J, ODMFR 2019 Kongre Kitapçığı Özel Sayısı

Başvuru Tarihi: 23 Ocak 2019
Yayına Kabul Tarihi: 07 Şubat 2019

ÖZ

Literatürde anlatılan çenelerdeki ilaçlarla ilişkili osteonekroz vakalarının analizi

Amaç: Bu çalışmanın amacı son beş yıl içerisinde literatürde anlatılan çenelerin ilaca bağlı osteonekroz (MRONJ) vakalarında; osteonekroz nedeni olarak belirlenen ilaç ya da ilaçtan farklı etkenler, osteonekroz gelişimine katkıda bulunan sistemik ya da lokal faktörler, bu vakalarda kullanılan görüntüleme yöntemleri, tedavi seçenekleri gibi faktörleri analiz etmektir.

Gereç ve Yöntem: 2013-2018 yılları arasında MRONJ ile ilgili literatürde bildirilen 113 olgu sunumu incelendi. Literatür araştırması PubMed üzerinden yapıldı. Hastanın yaşı, cinsiyeti, sistemik hastalığı, geçmişte uygulanan dental işlemlere ait veriler, osteonekroz lezyonunun lokalizasyonu, hastada gözlenen semptomlar, teşhiste kullanılan görüntüleme yöntemleri, tercih edilen tedavi seçenekleri, tedavi sonrası nüks olup olmaması açısından olgu sunumları incelendi.

Bulgular: İncelenen olgu sunumlarında hastaların yaş ortalaması 66.7 ± 12.28 idi. Vakalarda MRONJ çoğunlukla (% 62.8) kadınlarda görüldüğü belirlendi. Osteonekroz oluşumunda en sık rol oynayan risk faktörü ilaçlardı (%55, en fazla metotreksat). Osteonekroza neden olan ilacın kullanım nedeni olarak en çok (% 67.1) kanser tespit edildi. MRONJ nedeni olarak bifosfanat dışı ilaçlardan en sık (% 18.3) belirlenen ilaç denosumabdı. Hastaların % 63.5'inde osteonekroz öncesi dental tedavi hikayesi vardı. Vakalarda osteonekrozun % 68.9'nun mandibulada ortaya çıktığı gözlemlendi. Hastalarda en sık belirlenen semptom ağrıydı (% 65.7). İncelenen olguların hepsinde konservatif tedavi kullanılırken, 69 hastada buna ek olarak (% 62.7) cerrahi tedavi ve 9 hastada lazer tedavisi uygulandığı belirlendi.

Sonuç: MRONJ sıklıkla bifosfonat kullanımına bağlı ortaya çıksa da kanser nedeniyle kullanılan antineoplastik ilaçlar ve romatoid artrit gibi sistemik hastalıklar nedeniyle kullanılan bazı ilaçlar nedeniyle de oluşabilmektedir. Osteonekroza neden olan ilaçların çeşitliliğinin fazla olması nedeniyle hastaların sistemik durumlarında kullanılan ya da kullanılacak ilaçların sorgulanması osteonekrozun önlenmesi ve tanısında önemlidir.

ANAHTAR KELİMELER

Osteonekroz, Bifosfonat, Metotreksat

ABSTRACT

Analysis of the medication related osteonecrosis cases in jaws described in the literature

Background: The aim of the study was to analyze factors such as medications or other non-medicative agents determined as cause of osteonecrosis, systemic or local factors leading to the development of osteonecrosis and imaging techniques, treatment options in the medication related osteonecrosis cases in jaws (MRONJ) described in the literature.

Methods: 113 cases reported in the literature related to MRONJ between 2013-2018 were examined. The literature survey was conducted on PubMed. Case reports were evaluated in terms of the age, gender, systemic disease of the patient, dental procedures applied in the past, localization of the osteonecrosis lesion, the symptoms observed in the patient, the imaging modalities used in the diagnosis, treatment options, recurrence after the treatment.

Results: The mean age of the patients was 66.7 ± 12.28 years. In cases, MRONJ was observed mostly in women (62.8%). The most common risk factor in the development of osteonecrosis was the drugs (55%, more methotrexate). The most common cause of the use of the drug causing osteonecrosis was cancer (67.1%). The most (18.3 %) determined non-bisphosphonate drug related to osteonecrosis was denosumab. 63.5% of patients had a history of dental treatment before osteonecrosis. 68.9% of osteonecrosis cases were observed in the mandible. The most common symptom was pain (65.7%). While conservative treatment was used in all of the cases, surgical treatment additional to this therapy in 69 patients and laser treatment in 9 patients were performed.

Conclusion: Although MRONJ is often caused by bisphosphonate use, it may also occur due to the antineoplastic drugs used for cancer and some drugs used for systemic diseases such as rheumatoid arthritis. Because of the large variety of drugs caused osteonecrosis, questioning of drugs that will be used or used in the systemic conditions of patients is important in the diagnosis and prevention of osteonecrosis.

KEYWORDS

Osteonecrosis, Bisphosphonate, Methotrexate

GİRİŞ

Amerikan Oral ve Maksillofasial Cerrahi Derneğinin (AAOMS) 2014 yılında yaptığı tanımlamaya göre hastalar antirezorptif veya antianjiyojenik ajanlarla tedavi görmüş ya da görmekte olmaları, maksillofasial bölgede 8 haftadan

^α Süleyman Demirel Üniversitesi Diş Hekimliği Fakültesi, Ağız, Diş ve Çene Radyolojisi Anabilim Dalı, Isparta

fazla süren intraoral veya ekstraoral sondalanabilir fistülü olan kemik veya ekspoze kemik durumuna sahip olmaları ve çenede radyasyon terapi geçmişine ya da metastatik hastalığa sahip olmamaları durumlarının tamamını içeriyorlar ise çenelerin ilaca bağlı osteonekrozu (MRONJ) olarak kabul edilebilirler.^{1,2} Bununla birlikte yukarıda bahsedilen ilaçlar dışında literatürde sık olmamakla birlikte romatoid artrit tedavisinde kullanılan metotreksat gibi farklı ilaçlarla ilişkili osteonekroz vakaları da bildirilmiştir.³ Bu çalışmanın amacı son beş yıl içerisinde literatürde anlatılan çenelerin ilaca bağlı osteonekroz vakalarında; osteonekroz nedeni olarak belirlenen ilaç ya da ilaçtan farklı etkenler, osteonekroz gelişimine katkıda bulunan sistemik ya da lokal faktörler, bu vakalarda kullanılan görüntüleme yöntemleri, tedavi seçenekleri gibi faktörleri analiz etmektir.

GEREÇ VE YÖNTEM

Son 5 yılda (2013-2018) MRONJ ile ilgili literatürde bildirilen 122 olgu sunumu incelendi. Literatür araştırması PubMed üzerinden yapıldı ve İngilizce makalelerle sınırlı tutuldu. 9 olgu sunumu çalışmada değerlendirilecek veriler açısından yetersiz olduğu için çalışmaya dahil edilmedi. Çalışmaya 113 olgu sunumu dahil edildi. Demografik ve tıbbi hikâyeye göre hastanın yaşı, cinsiyeti, sistemik hastalığı, geçmişte uygulanan dental işlemlere ait veriler değerlendirildi. Osteonekroz lezyonunun lokalizasyonu, hastada gözlenen semptomlar, teşhiste kullanılan görüntüleme yöntemleri, tercih edilen tedavi seçenekleri, tedavi sonrası nüks olup olmaması açısından ilgili vakalardan elde edilen veriler incelendi.

BULGULAR

İncelenen olgu sunumlarında yaş aralığı 19 ila 94 (ortalama 66.7 ± 12.28) arasında değişti. Erkeklerin kadınlara oranı 1.7: 1 (42 erkek, 71 kadın hasta) olarak belirlendi. Vakaların çoğunluğunda (% 45) hastaların ilaca bağlı osteonekroz nedeni olarak belirlenen ilacı intravenöz olarak aldıkları belirlendi.

Osteonekroza neden olan ilacın ortalama kullanım süresi 3.13 ± 2.7 idi. Osteonekroz oluşumunda rol oynayan risk faktörü olarak en çok (% 55) ilaçlar (en sık metotreksat, % 56.2) belirlendi. MRONJ nedeni olarak bifosfonat dışı ilaçlardan en sık (% 18.3) belirlenen ilaç Denosumab'tı. Osteonekroza neden olan ilacın kullanım nedeni olarak en çok (% 67.1) kanser tespit edildi. Hastaların % 63.5'ine osteonekroz oluşumundan önce dental tedavi uygulaması yapıldığı belirlendi

Vakalarda osteonekrozun % 68.9'nun mandibulada, % 31.1'nin maksillada ortaya çıktığı gözlemlendi. Hastalarda en sık belirlenen semptom ağrıydı (% 65.7). Osteonekroz teşhisinde ve tedavi planlamasında hastalarda en çok kullanılan görüntüleme yöntemleri panoramik radyografi (% 42) ve konik ışıklı bilgisayarlı tomografiydi (%39.8). İncelenen olguların hepsinde konservatif tedavi kullanılırken, 69 hastada buna ek olarak (% 62.7) cerrahi tedavi ve 9 hastada lazer tedavisi uygulandığı belirlendi. Bu tedavilerin sonucunda olguların çoğunluğunda (% 85.6) nüks olmadığı tespit edildi (Tablo 1).

Tablo 1. İlaça bağlı osteonekroz vakalarında analiz edilen bazı parametrelerin oranları

Değerlendirilen Faktör	Faktör Alt Kümeleri	n (%)
Cinsiyet	Kadın	71 (% 62.8)
	Erkek	42 (% 37.2)
Osteonekrozun Görüldüğü Çene	Maksilla	82 (% 68.9)
	Mandibula	37 (% 31.1)
Risk Faktörleri	Sistemik Hastalıklar	21 (% 11)
	En sık Romatoid Artrit	12 (% 54.5)
	İlaç Kullanımı	105 (% 55)
	En sık Metotreksat	9 (% 56.2)
	Lokal Faktörler	65 (% 34)
	En sık Diş Çekimi	47 (% 45.2)
Çenelerin İlaça Bağlı Osteonekrozuna Yol Açan İlacın Kullanım Nedeni	Kanser	70 (% 68.1)
	Osteoporoz	30 (% 29.1)
	Böbrek Transplantasyonu	1 (% 1)
	Yanlış Kanser Teşhisi	1 (% 1)
Çenelerin İlaça Bağlı Osteonekrozuna Neden Olan İlaçlar	Bifosfonatlar	77 (% 61.2)
	Antineoplastik İlaçlar	9 (% 8.2)
	Denosumab	23 (% 18.3)
	Diğer ilaçlar	17 (% 13.5)
En Sık Belirlenen Semptomlar	Ağrı	67 (% 65.7)
	Ekspoze kemik yüzeyi	53 (% 52)
	Püy drenajı	32 (% 31.4)
	Şişlik	27 (% 26.5)
Görüntüleme Yöntemleri	Panoramik Radyografi	78 (% 42.4)
	Konik Işınlı Bilgisayarlı Tomografi	43 (% 23.4)
	Bilgisayarlı Tomografi	30 (% 16.3)
	Periapikal Radyografi	16 (% 8.7)
Tedavi Seçenekleri	Konservatif Tedavi	109 (% 100)
	Cerrahi Tedavi	69 (% 63.3)
	Lazer Tedavisi	9 (% 8.3)
	En sık Diode Lazer	4 (% 44.4)

TARTIŞMA

Literatürde anlatılan olguların analizi sonucunda osteonekroz lezyonlarının kadınlarda, mandibulada, özellikle ileri yaşlarda daha sık meydana geldiği gözlemlendi. Çenelerin ilaca bağlı osteonekrozunun sıklıkla bifosfonat kullanımıyla

ilişkili olduğu ancak özellikle romatoid artrit tedavisinde kullanılan metotreksatın, sunitinib gibi antineoplastik ilaçlarında osteonekroz nedeni olabileceği görüldü.^{4,5} İntravenöz bifosfonat kullananlarda osteonekroza daha sık rastlansa da oral kullanımda da osteonekrozun ortaya çıkma olasılığının olduğu gözlemlendi. Diş hekimliği açısından osteonekroz oluşumunda dental işlemlerin özellikle de diş çekiminin osteonekroz için tetikleyici bir faktör olabileceği görülmektedir.^{6,7} Bu yüzden diş hekimlerinin özellikle malign hastalık nedeniyle kemik metastazı olan ya da osteoporoz gibi kemik metabolizması hastalığı olan hastalarda kullanılan ilaçları iyi bir şekilde sorgulaması gerekmektedir. Çenelerin ilaca bağlı osteonekrozu sıklıkla bifosfonat kullanımına bağlı ortaya çıkarsa da metotreksat gibi romatoid artrit tedavisinde kullanılan ilaçların da osteonekroz için bir risk faktörü olduğu ve yine diabetes mellitus gibi sistemik hastalıkların osteonekroz için ilave risk faktörü olabileceği unutulmamalıdır.^{8,9,10}

SONUÇ

MRONJ sıklıkla bifosfonat kullanımına bağlı ortaya çıkarsa da kanser nedeniyle kullanılan antineoplastik ilaçlar ve romatoid artrit gibi sistemik hastalıklar nedeniyle kullanılan bazı ilaçlar nedeniyle de oluşabilmektedir. Osteonekroza neden olan ilaçların çeşitliliğinin fazla olması nedeniyle hastaların sistemik durumlarında kullanılan ya da kullanılacak ilaçların sorgulanması osteonekrozun önlenmesi ve tanısında önemlidir.

KAYNAKLAR

1. Khan AA, Morrison A, Hanley DA, Felsenberg D, McCauley LK, O’Ryan F. Diagnosis and management of osteonecrosis of the jaw: A systematic review and international consensus. *Journal of Bone and Mineral Research*, 30, 3–23.
2. Ruggiero SL, Dodson TB, Fantasia J, Goodday R, Aghaloo T, Mehrotra B. American Association of Oral and Maxillofacial Surgeons position paper on medication-related osteonecrosis of the jaw–2014 update. *Journal of Oral and Maxillofacial Surgery*, 72, 1938–1956.
3. Takashi H, Yoshihiro S, Jun-ichi Y, et al. A case of intraoral methotrexate-associated lymphoproliferative disorder. *Jpn J Oral Maxillofac Surg* 57:104, 2011
4. Furudate K, Satake A, Narita N, Kobayashi W. Methotrexate-Related Lymphoproliferative Disorder in Patients With Osteonecrosis of the Jaw: A 3-Case Report and Literature Review *American Association of Oral and Maxillofacial Surgeons J Oral Maxillofac Surg* 76:97-111, 2018.
5. Ashrafi F, Derakhshandeh A, Movahedian B, Moghaddas A. Osteonecrosis of the jaws in patient received bisphosphonates and sunitinib separately: A case report. *J Res Pharm Pract* 2017;6:182-5.
6. Subramanian G, Kalyoussef E, Blitz-Goldstein M, Guerrero J, Ghesani N et. al Identifying MRONJ-affected bone with digital fusion of functional imaging (FI) and cone-beam computed tomography (CBCT): case reports and hypothesis. *Oral Surg Oral Med Oral Pathol Oral Radiol* 2017;123:e106-e116
7. Markose G, Graham RM. Cast-cap splint in the management of medication-related osteonecrosis of the jaw. *British Journal of Oral and Maxillofacial Surgery* 55 (2017) 416–417

8. Huh S, Lee C, Ohe J, Lee J, Choi B et al. Chronic maxillary sinusitis and diabetes related maxillary osteonecrosis: a case report Korean Assoc Oral Maxillofac Surg 2015;41:332-337
9. Khamaisi M, Regev E, Yarom N et al. Possible association between diabetes and bisphosphonate-related jaw osteonecrosis. J Clin Endocrinol Metab 2007;92:1172–1175.
10. Henien M, Carey B, Hullah E, Sproat C, Patel V. Methotrexate-associated osteonecrosis of the jaw: A report of two cases Oral Surg Oral Med Oral Pathol Oral Radiol 2017;124:e283–e287.

Imaging of external auditory canal fractures associated with maxillofacial traumas by CBCT

Sinem Coşkun(0000-0003-4772-6047)^α, Hatice Boyacıoğlu(0000-0001-7654-5988)^α, Sema Dural(0000-0002-8399-3129)^α

Selcuk Dent J, ODMFR 2019 Kongre Kitapçığı Özel Sayısı

Başvuru Tarihi: 19 Ocak 2019
Yayına Kabul Tarihi: 11 Şubat 2019

ABSTRACT

Imaging of external auditory canal fractures associated with maxillofacial traumas by CBCT

Background: The external auditory canal (EAC) is a frequently disregarded region in the assessment of maxillofacial traumas (MFT). The anterior and inferior walls of EAC occur from the tympanic portion of the temporal bone. Tympanic plate is in close proximity with temporomandibular joint. Posterior and anteromedial dislocation of the condyle can result with fracture in the tympanic plate when the condyle is forced against to EAC. The aim of this study to evaluate association with MFT and EAC fractures by using Cone Beam Computed Tomography (CBCT).

Methods: CBCT images of 65 patients undertaken between 2016 and 2019 were assessed by one observer to detect the probable EAC, maxilla, mandible and condyle fractures. Descriptive and detailed statistics were performed using SPSS version 20.0 (IBM, USA). Intra-observer reliability was calculated using Weighted Cohen's kappa coefficients.

Results: EAC fracture was determined in 40 % of the patients. Of the EAC fractures, 47.4 % and 41.7 % were associated with maxillary and mandibular fractures, respectively. Of the EAC fractures, 42.3 % were bilateral. Left and right condyle fractures were detected together with 41.7 % and 45.5 % of the related side EAC fractures, respectively. Chi-squared test was used to evaluate statistical significance between EAC and other fractures.

Conclusion: Tympanic plate of EAC can fracture depending on the force against to it in MFT. In the assessment of maxillofacial trauma patients, CBCT images should be carefully evaluated not to overlook EAC fractures.

KEYWORDS

Ear canal, Mandibular condyle, Multiple trauma

ÖZ

Maksillofasial travmalarla ilişkili dış kulak yolu kırıklarının KIBT ile görüntülenmesi

Amaç: Dış kulak yolu (DKY) maksillofasial travmaların (MFT) muayenesinde sıklıkla gözden kaçırılan bir bölgedir. DKY'nin anterior ve inferior duvarları, temporal kemiğin timpanik parçasından meydana gelir. Timpanik parça temporomandibular eklem ile yakın ilişkidir. Kondil DKY'e doğru kuvvet uyguladığında, kondilin posterior ve anteromedial dislokasyonu timpanik parçada kırık ile sonuçlanabilir. Bu çalışmanın amacı, MFT ve DKY kırıklarının ilişkisinin Konik Işınlı Bilgisayarlı Tomografi (KIBT) kullanılarak değerlendirilmesidir.

Gereç ve Yöntemler: 2016-2019 yılları arasında alınan 65 hastanın KIBT görüntüleri; olası DKY, maksilla, mandibula ve kondil kırıklarını saptamak için bir araştırmacı tarafından değerlendirildi. Tanımlayıcı ve ayrıntılı istatistikler SPSS 20.0 sürümü (IBM, ABD) kullanılarak yapıldı. Gözlemci içi güvenilirlik Weighted Cohen's Kappa katsayısı kullanılarak hesaplandı.

Bulgular: DKY kırıkları, hastaların % 40'ında görüldü. DKY kırıklarının % 47.4 ve % 41.7'si sırasıyla maksiller ve mandibular kırıklarla ilişkiliydi. DKY kırıklarının % 42.3'ü bilateral idi. Sol ve sağ kondil kırıkları, sırasıyla % 41.7 ve % 45.5 oranında ilgili tarafın DKY kırığıyla birlikte görüldü. DKY ve diğer kırıklar arasındaki istatistiksel anlamlılığı değerlendirmek için Ki-kare testi kullanıldı.

Sonuç: DKY'nin timpanik parçası, maksillofasial travmalarda kendisine gelen kuvvete bağlı olarak kırılabilir. Maksillofasial travma hastalarının değerlendirilmesinde, DKY kırıklarını gözden kaçırmamak için KIBT görüntüleri dikkatle incelenmelidir.

ANAHTAR KELİMELER

Çoklu travma, Dış kulak yolu, Mandibular kondil

INTRODUCTION

The external auditory canal (EAC) is a passageway leading from the outside of the head to the tympanic membrane. The canal is lined with skin that extends to the tympanic membrane with an average length of 24 mm. EAC is splinted into two parts as cartilaginous and bony segments. The cartilaginous segment constitutes the outer one-third (8mm) of the canal while the bony segment constitutes the inner two-thirds (16 mm) of the EAC. The bony segment is a slightly curved S-shaped tube which is formed by the temporal bone. The superior wall of the EAC is formed by squamous portion of the temporal bone, and the posterior wall is represented by the mastoid portion of the temporal

^α Hacettepe University Faculty of Dentistry, Department of Oral and Maxillofacial Radiology

bone. The anterior and inferior walls of that bony tube are comprised of the tympanic portion of temporal bone which is in close proximity to the temporomandibular joint.^{1,2}

In cases of maxillofacial trauma particularly involving the mandible, the condyle can dislocate into the EAC and rupture the tympanic plate.³ The force and direction of trauma are important factors which determine the condylar dislocation. While no fracture or displacement was found in maxilla and/or mandible, it is supposed that a temporary posterior dislocation of condyle may have occurred. When the condyle is displaced against to the tympanic plate, as it is unsupported by bone, fracture of the plate can ensue.^{4,8} Blood in the EAC, hearing loss, hemotympanum, and/or a laceration can be seen as a result of plate fracture.

The use of cone beam computed tomography (CBCT) in clinical practice offers a variety of advantages for imaging of the maxillofacial region. The advantages are rapid scan time, image accuracy and reduced patient radiation dose compared to Multislice Computed Tomography.^{9,10} The aim of this study was to evaluate the EAC fractures associated with maxillofacial trauma by CBCT images.

MATERIAL AND METHODS

This is a retrospective study evaluating the possible EAC fractures in patients who were taken cone beam computed tomography by the suspect of maxillofacial trauma. This study had ethical approval from the Non-interventional Clinical Researches Ethics Board at Hacettepe University (GO 18/1122). CBCT images of 65 patients undertaken between 2016 and 2019 were selected from the digital archive of the Department of Dentomaxillofacial Radiology, Faculty of Dentistry, at the University of Hacettepe. CBCT images including condylar region had been taken with the suspect of fracture associated with maxillofacial trauma were included in the study. CBCT images with history of tumor or surgery in the EAC region and with inadequate diagnostic quality were excluded.

CBCT scans were taken using the i-CAT Next Generation CBCT scanner (Imaging Sciences International, Hatfield, PA, USA) with tube voltage of 120 kVp; tube current of 5 mA and exposure time of 7 seconds per pulsed radiation. Voxel size was 0.20 mm for 16 x 4-12 cm custom mode field of view. The reconstructed images were evaluated by a single observer in axial, sagittal, and coronal planes with i-CAT vision 1.9.3.14. After two weeks, 15 CBCT images were reevaluated to investigate intra-observer reliability by the same observer.

All data was transferred to an Excel sheet. Descriptive and detailed statistics were performed using SPSS version 20.0 (IBM, USA). Chi-squared test was used to evaluate the statistical significance between EAC fractures and maxillofacial fractures. Intra-observer reliability was assessed using Weighted Cohen's kappa statistics. Statistical significance was set at $p < 0.05$.

RESULTS

Of the 65 patients included in this study, 34 were males and 31 were females, with the age ranging from 5 to 78 years (mean 33.17 ± 19.4 years). Kappa scores were between 0.886 and 1 indicating high intra-observer reliability. EAC fractures were detected in 9 of the 19 maxillary fractures, and the EAC fracture detection rate was 47.4 %. Of the mandibular fractures (excluding condyle fractures), 41.7 % were together with EAC fractures. Left EAC fractures were detected in 5 of the 12 left condyle fractures, similarly right EAC fractures were detected in 5 of the 11 right

condyle fractures. Detection rates of the EAC fracture together with condyle fracture were 41.7 % and 45.5 % in the left and right side, respectively.

EAC fractures were detected in 38.5 % of the patients. Among these, 9 and 8 patients were associated with mandibular and maxillary fractures, respectively. 1 patient with EAC fracture had coexisting maxillary and mandibular fracture. 5 patients had no fracture in mandible, condyle and maxilla. 2 patients had isolated condyle fractures, one of them was in the left side and the other one was in the right side.

Right EAC fractures were detected together with 58.8 % of the left EAC fractures (Figure 1). A significant association was observed on cross-tabulation of the right EAC fractures and the left EAC fractures using chi-square test ($P = .001$) (Table1).

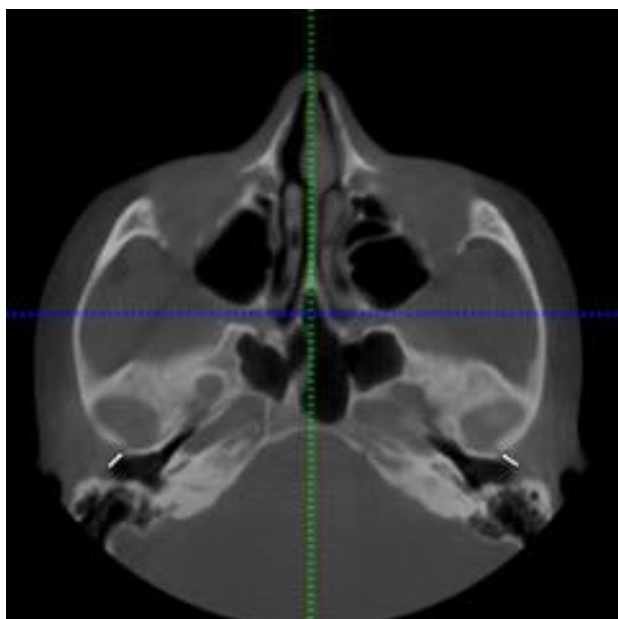


Figure 1. Axial CBCT image showing displaced fractures of EAC in right and left sides (white arrows)

Table 1. The Association Between The Right EAC Fractures And The Left EAC Fractures

		LEFT EAC FRACTURE	
		Absent n(%)	Present n(%)
RIGHT EAC FRACTURE	Absent n(%)	40 (83.3)	8 (16.7)
	Present n(%)	7 (41.2)	10 (58.8)

DISCUSSION

This study evaluated the association between maxillofacial traumas and EAC fractures which are considered as an uncommon and unnoticed complication of posterior dislocation of the mandibular condyle using CBCT images. There is a paucity of information in the literature regarding EAC fractures secondary to maxillofacial trauma as most

of the literature on EAC fractures consists isolated case reports.¹¹ Gomes et al. documented a case of tympanic plate fracture due to posterior dislocation of the mandibular condyle and presented a review of 13 articles in the literature which report 24 fractures of the tympanic plate following mandibular trauma in patients. In 11 cases, the tympanic plate fracture was present on the right side, nine cases were on the left side and four cases were bilateral.^{12,13}

Wood et al. evaluated tympanic plate fracture in temporal bone trauma. They detected tympanic plate fracture in 27 (58.7 %) of the 39 patients.¹⁴ In this study, the rate of EAC fracture was 38.5 % which is lower than aforementioned study, however it is a high percentage clinically. The difference between the EAC fracture detection rates may depend on the area which force is directed.

Burchhardt et al.¹⁵ examined all multi-trauma patterns such as assaults, motor vehicle accidents and falls associated with EAC fractures. Temporal bone and mandible were evaluated by using computed tomography. They found that 3.3% of mandibular fracture included an EAC fracture. In the present study, EAC fractures associated with mandibular fractures was found as 41.7 % being substantially higher than mentioned before. The individuals who had trauma directly to the maxillofacial region were included in our study. Therefore, it could be the reason of differences in the EAC fracture rates.

EAC fracture detection rate was 47.4 % in maxillary fractures and 41.7 % in mandibular fractures (excluding condyle fractures). 45.5 % and 41.7 % of the condyle fractures were detected with EAC fracture in the right and left side, respectively. On the other side in this study, 58.8 % of the left EAC fractures co-existed with right EAC fractures. These findings of the present study suggest that the detailed CBCT interpretation of EAC should be performed in maxillofacial trauma patients in order to avoid overlooking of the EAC fractures.

Basic limitation of the present study is the lack of knowledge of the time course between trauma and CBCT imaging of the patients. Fractures starts to heal with time after trauma, detection of fractures become obscure. But still, this study ensures the importance and utility of CBCT in determining overlooked EAC fractures in the maxillofacial region with decreased radiation exposure dose.

CONCLUSION

In dentistry, it is necessary to assess presence of EAC fractures while examining maxillofacial traumas using CBCT. EAC fractures may result in hearing loss and canal stenosis. Hence, EAC should be included in the field of view of CBCT scan for all patients with maxillofacial trauma in order to make a careful assessment of EAC fracture.

REFERENCES

1. Chong VFH, Fan YF. External Auditory Canal Fracture Secondary to Mandibular Trauma. *Clin Radiol* 2000;55:714-6.
2. Kelly KE, Mohs DC. The External Auditory canal. *Otolaryngol Clin North Am* 1996;29:725-39.
3. Graham MD, Larouere MJ. Miscellaneous external auditory canal problems. In: Brackmann DE, Shelton C, Arriaga MA, eds. *Otologic Surgery*. Philadelphia: WB Saunders; 1994:64-8.
4. Rappaport HN, Scholl DP, Harris HJ. Injury to the glenoid fossa. *Plast Reconstr Surg* 1986;77:304-8.

5. Copenhaver HR, Dennis JD, Kloppedal E, Edwards BD, Cheffer BR. Fracture of the glenoid fossa and dislocation of the mandibular condyle into the middle cranial fossa. *J Oral Maxillofac Surg* 1985;43:974-7.
6. Musgrove TB. Dislocation of the mandibular condyle into the middle cranial fossa. *Br J Oral Maxillofac Surg* 1986;24:22-7.
7. Tornes K, Lind O. Cranial dislocation of the mandibular condyle. A case report with an unusual hearing loss. *J Craniomaxillofac Surg* 1995;23:302-4.
8. Murthy P, Bandasson C, Dhillon RS. Temporomandibular joint dislocation and deafness from a cricket ball injury. *J Laryngol Otol* 1994;108:415-6.
9. European Commission. Radiation protection 172. Evidence based guidelines on cone beam CT for dental and maxillofacial radiology. Luxembourg: Office for Official Publications of the European Communities; 2012
10. Hofmann E, Schmid M, Sedlmair M, Banckwitz R, Hirschfelder U, Lell M. Comparative study of image quality and radiation dose of cone beam and low-dose multislice computed tomography—an in-vitro investigation. *Clin Oral Investig* 2014;18:301-11.
11. Burchhardt DM, David J, Eckert R, Robinette NL, Carron MA, Zuliani GF. Trauma patterns, symptoms, and complications associated with external auditory canal fractures. *Laryngoscope* 2015;125:1579-82.
12. Gomes MB, Guimarães SM, Filho RG, Neves AC. Traumatic fractures of the tympanic plate: a literature review and case report. *Cranio* 2007;25:134-7.
13. Altay C, Erdoğan N, Batkı O, Eren E, Altay S, Karasu S et al. Isolated tympanic plate fracture frequency and its relationship to mandibular trauma. *Can Assoc Radiol J* 2014;65:360-5.
14. Wood CP, Hunt CH, Bergen DC, Carlson ML, Diehn FE, Schwartz KM et al. Tympanic plate fractures in temporal bone trauma: prevalence and associated injuries. *Am J Neuroradiol* 2014;35:186-90.
15. Burchhardt DM, David J, Eckert R, Robinette NL, Carron MA, Zuliani GF. Trauma patterns, symptoms, and complications associated with external auditory canal fractures. *Laryngoscope* 2015;125:1579-82.

Dentijeröz kist: Kist-kron ilişkisi ve diğer görüntü özelliklerinin konik ışınli bilgisayarlı tomografik görüntülerinde değerlendirilmesi

Gökçen Akçiçek(0000-0002-3734-0098)^α, Leyla Berna Çağırnkaya(0000-0003-0761-5166)^α,
Nursel Akkaya (0000-0002-2854-1138)^α

Selcuk Dent J, ODMFR 2019 Kongre Kitapçığı Özel Sayısı

Başvuru Tarihi: 10 Ocak 2019
Yayına Kabul Tarihi: 13 Şubat 2019

ÖZ

Dentijeröz kist: Kist-kron ilişkisi ve diğer görüntü özelliklerinin konik ışınli bilgisayarlı tomografik görüntülerinde değerlendirilmesi

Amaç: Çenelerde en sık görülen ikinci kist tipi olan dentijeröz kist sürmemiş bir dişin kronu etrafında gelişir. Kistin diş bağlanma yerinin mine-sement sınırı olduğu ve bu özelliğinin ayırıcı tanıda önemli olduğu belirtilmiştir. Ancak kist-kron ilişkisinin farklı radyografik varyasyonlarının olduğu da bildirilmiştir. Bu nedenle çalışmamızda dentijeröz kistlerin kist-kron ilişkisi ile diğer görüntü özelliklerinin (lokalizasyonu, boyutu, çevre dokulara etkisi, şekli, sınırları) konik ışınli bilgisayarlı tomografik (KIBT) görüntülerinde incelenmesi amaçlanmıştır.

Gereç ve Yöntemler: KIBT görüntüleri ve patoloji raporu olan 25 dentijeröz kist hastası çalışma grubunu oluşturdu. Kistlerin kist-kron ilişkisi ile diğer görüntü özellikleri değerlendirildi.

Bulgular: Hastaların yaş aralığı 10-75, yaş ortalaması ise 43±19'du. Mandibular molar bölge kistlerin en sık görüldüğü bölge olup dentijeröz kistlerin % 40'ı diş mine-sement sınırından, % 60'ı ise kök seviyesinden bağlanmıştı. Kist-kron ilişkisi ile yaş arasında istatistiksel olarak anlamlı (p<0.05) ilişki bulunmuştur.

Sonuç: Dentijeröz kistlerde kist-kron ilişkisinde farklılıklar olabileceği göz önüne alınmalı, özellikle ileri yaşlarda görülen dentijeröz kistlerin diş kök yüzeyinden tutunabileceği düşünölmeli ve ayırıcı tanıda sadece bu kritere güvenilmemelidir.

ANAHTAR KELİMELELER

Ayrıcı tanı, Dentijeröz kist, Konik ışınli bilgisayarlı tomografi

ABSTRACT

Dentigerous cyst: Evaluation of the cyst-to-crown relationship and other imaging features on cone beam computed tomography images

Background: Dentigerous cyst is the second most common type of cyst in the jaws that forms around the crown of an unerupted tooth. It was stated that the cyst attaches to the tooth at the cementoamel junction and this feature is important for differential diagnosis. However, it was also reported that the cyst-to-crown relationship shows several radiographic variations. Therefore, the aim of this study is to evaluate the cyst-to-crown relationship and cone beam computed tomography (CBCT) features of dentigerous cysts.

Methods: Twenty-five patients who had both CBCT images and pathology reports were included in the study. The cyst-to-crown relationship and other imaging features (localization, dimension, effects to the surrounding structures, shape, periphery) of the cyst were evaluated.

Results: Age range of the patients was between 10 and 75 (mean age; 43±19). The mandibular molar region was the most commonly detected location and 40 % of the dentigerous cysts attached to the tooth at cementoamel junction and 60 % attached at the root level. There was a statically significant relation between the cyst-to-crown relationship and age of the patients (p<0.05).

Conclusion: It must be considered that the cyst-to-crown relationship of the dentigerous cysts may show variability and the cyst may attached at the root level especially in older patients. Therefore, only this criterion should not be relied on in differential diagnosis.

KEYWORDS

Cone beam computed tomography, Dentigerous cyst, Differential diagnosis

GİRİŞ

Çenelerde en sık görülen ikinci kist tipi olan dentijeröz kist sürmemiş bir dişin kronu etrafında gelişir. Genellikle asemptomatik olmakla birlikte nadiren yüzde asimetriye neden olabilir. Sıklıkla gömülü mandibuler üçüncü molar, maksiller üçüncü molar veya üst kanin dişin kronu etrafında gelişir. Daha az sıklıkla ise gömülü süpernumere dişler ile görülebilir.^{1,2}

^α Hacettepe Üniversitesi Diş Hekimliği Fakültesi, Ağız, Diş ve Çene Radyolojisi Anabilim Dalı, Ankara

Dentijeröz kist kortike sınırlı, radyolusent, kavisli ya da dairesel şekillidir.¹ Komşu dişlerde yer değişikliği veya rezorpsiyona neden olabilir ve genellikle ilgili gömülü diş apikal yönde yer değiştirir. Yavaş büyüdüklerinden çene kemiğinin kortikal sınırlarında ekspansiyona neden olurlar.^{1,2}

Bazı araştırmacılar kistin dişe bağlanma yerinin mine-sement sınırı olduğunu ve bu özelliğinin ayırıcı tanıda önemli olduğunu belirtmişlerdir.^{1,3} Ancak kist-kron ilişkisinin farklılıklar gösterebileceği; bazı durumlarda dişin lateralinde yerleşim göstererek kronun bir kısmı ile kökün lateralini içine aldığı ya da kök yüzeyine tutunduğu da bildirilmiştir.⁴ Bu nedenle çalışmamızda sık karşılaşılan dentijeröz kistlerin kist-kron ilişkisi ile diğer görüntü özelliklerinin konik ışınli bilgisayarlı tomografik (KIBT) görüntülerinde incelenmesi amaçlanmıştır.

GEREÇ VE YÖNTEM

Fakültemizde 2017 yılında çeşitli nedenler ile alınmış olan 2463 hastaya ait KIBT (i-CAT Next Generation Imaging Sciences International, Hatfield, PA, USA) görüntüsü incelendi. Bu hastalardan 261'inde kist benzeri görüntü veren lezyon olduğu tespit edildi. Hastanemiz dijital hasta takip ve arşiv sisteminden lezyonu olan 261 hastanın 112'sinin patoloji raporuna ulaşıldı. Patoloji raporlarına göre 112 hastadaki lezyonların dağılımı; 32 radiküler kist, 25 dentijeröz kist, 15 odontojenik keratokist, 12 inflamatuvar lezyon, 6 rezidüel kist, 4 fibroosseöz lezyon, 3 glandüler odontojenik kist, 3 ameloblastom, 3 Brown tümörü/santral dev hücreli granülom, 3 nazopalatin kanal kisti, 2 mukoeypidermoid karsinom, 2 ortokeratinize odontojenik kist, 1 kalsifiye epiteliyel odontojenik tümör, 1 plazmasitom, 1 kalsifiye odontojenik kist, 1 nonkeratinize benign odontojenik kist, 1 odontojenik miksom ve 1 fokal osteoporotik kemik iliği şeklindeydi. KIBT görüntüleri ve patoloji raporu olan 25 dentijeröz kist hastası çalışma grubunu oluşturdu. KIBT görüntülerinde kist-kron ilişkisi, kistin lokalizasyonu, kortikal kemiğe etkisi, gömülü dişe etkisi, komşu dişlere etkisi, şekli, sınırları ve boyutu incelendi. Tanımlayıcı istatistikler için sayısal değişkenlerde ortalama, standart sapma, ortanca ve en küçük-en büyük değerler hesaplandı, kategorik değişkenler için sayı ve yüzde değerleri verildi. Grup karşılaştırmasında sayısal değişkenler için Mann Whitney U testi, kategorik değişkenler için Ki Kare testi kullanıldı. İlişki katsayıları Spearman Korelasyon Katsayısı ile incelendi ve $p < 0.05$ istatistiksel olarak anlamlı kabul edildi.

BULGULAR

Çalışma grubunu 8 (% 36) kadın, 15 (% 64) erkek toplam 23 dentijeröz kist hastasındaki 25 dentijeröz kist lezyonu oluşturdu. Hastaların yaş aralığı 10-75, yaş ortalaması ise 43 ± 19 'du.

Lezyonun boyutu apiko-insizal, bukko-lingual ve mezio-distal yönlerde aksiyel, sagittal ve koronal kesitlerde ölçüldü (Tablo 1). Lezyon boyutlarının ortalaması apikoinsizal yönde 18.63 ± 7.62 mm, bukkolingual yönde 13.20 ± 3.48 mm ve meziodistal yönde 21.00 ± 10.22 mm idi. Dentijeröz kistlerin çenelere göre dağılımları ve radyolojik özellikleri Tablo 2'de tanımlanmıştır. Kistlerin radyolojik özellikleri incelendiğinde en sık mandibular molar bölgede (%60) görüldüğü, kortikal kemikte yıkım ve ekspansiyona (% 56) neden olduğu, komşu dişlerde rezorpsiyona (% 29) neden olurken ilgili gömülü dişte rezorpsiyon (% 16) ve yer değişikliğine (% 12) neden olduğu görülmüştür. Kist şeklinin büyük oranda dairesel (% 92) olduğu ve sınırlarının da kortike (% 80) olduğu saptanmıştır. Kist-kron ilişkisi incelendiğinde dentijeröz kistlerin % 40'ı dişe mine-sement sınırından, % 60'ı ise kök seviyesinden bağlanmıştı. Kistin gömülü dişe bağlanma yeri ile demografik ve radyolojik özelliklerinin karşılaştırılması Tablo 3'de gösterilmiştir. Dişe bağlanma yeri ile yaş arasında istatistiksel olarak anlamlı ($p < 0.05$) ilişki bulunmuştur.

Tablo 1. Dentijeröz kistlerin KIBT görüntülerinde ölçülen boyutları

	Apiko-insizal boyut (mm)	Bukko-lingual boyut (mm)	Mezio-distal boyut (mm)
Ortalama	18,63	13,20	21,00
Standart Sapma	7,62	3,48	10,22
Median	16,80	12,30	17,60
Minimum	6,60	8,50	9,00
Maksimum	42,60	22,80	54,10
N	25	25	25

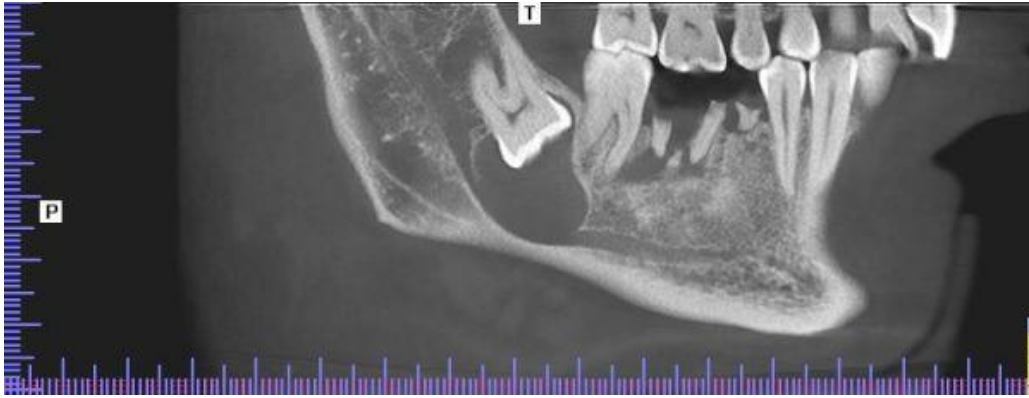
Tablo 2. Dentijeröz kistlerin KIBT görüntülerindeki radyolojik özellikleri

Lokalizasyon	N (%)
Maksilla	5 (%20) Anterior- 1 (%4) Kanin- 4 (%16)
Mandibula	20 (%80) Kanin- 1 (%4) Premolar- 3 (%12) Molar- 15 (%60) Ramus- 1 (%4)
Kortikal kemiğe etkisi	
Yok	4 (%16)
Yıkım var	3 (%12)
Ekspansiyon var	4 (%16)
Yıkım ve ekspansiyon	14 (%56)
Gömülü dişe etkisi	
Yok	18 (%72)
Rezorpsiyon	4 (%16)
Yer değişikliği	3 (%12)
Komşu dişlere etkisi	
Yok	17 (%7)
Var (rezorpsiyon)	7 (%29)
Şekli	
Dairesel	23 (%92)
Kavisli	2 (%8)
Sınırları	
Kortike	20 (%80)
Non-kortike	5 (%20)
Kist-kron ilişkisi	
Mine-sement sınırından	10 (%40)
Kök seviyesinden	15 (%60)

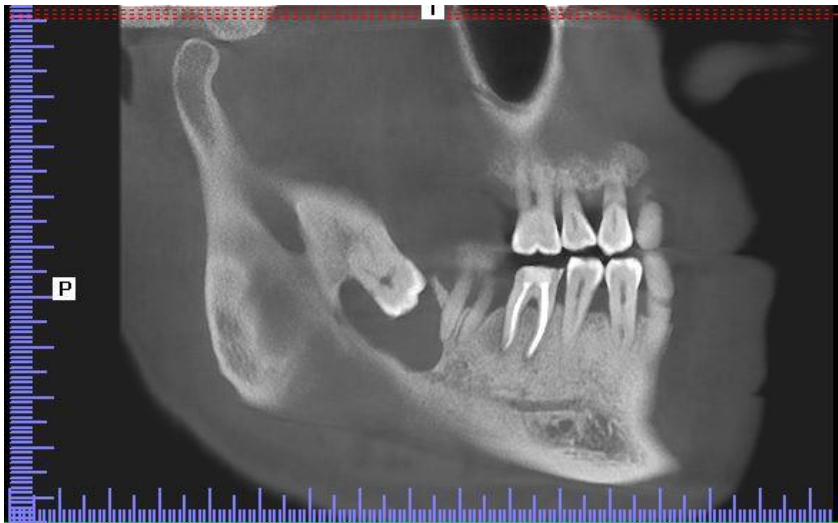Tablo 3. Kist-kron ilişkisi ile demografik ve radyolojik özelliklerin karşılaştırılması

	Kist-Kron İlişkisi		p-değeri
	Mine-sement sınırı	Kök seviyesi	
Cinsiyet			0.087
Kadın	6	3	
Erkek	4	12	
Yaş	32.50±17.93	50.07±17.10	0.023*
Lokalizasyon			0.615
Maksilla	1	4	
Mandibula	9	11	
Gömülü dişe etkisi			0.200
Yok	7	11	
Rezorpsiyon	1	3	
Yer değişikliği	2	1	
Boyut (ortalama mm)			
Apiko-insizal yönde	18.02±4.77	19.04±9.19	1.000
Bukko-lingual yönde	13.30±3.82	13.14±3.37	0.892
Mezio-distal yönde	18.42±5.85	22.72±12.21	0.765

*p<0.05 istatistiksel olarak anlamlı



Resim 1. Dişe mine-sement sınırından bağlanmış dentijeröz kist



Resim 2. Dişe kök seviyesinden bağlanmış dentijeröz kist**TARTIŞMA**

Dentijeröz kist çene kemiklerinde sık karşılaşılan odontojenik lezyonlardan biridir.^{1,2,4,5} Bu çalışmada da dentijeröz kist en sık karşılaşılan ikinci lezyon tipi olmuştur. Mevcut çalışmada literatürle uyumlu olarak en sık görülen bölge mandibular molar (% 60) bölge olup bunu sırasıyla maksiller kanin (% 16) ve mandibular premolar (% 12) bölge izlemiştir. Özellikle gömülü mandibular üçüncü molar diş ile birlikte görülen kist varlığında ön tanıda ilk düşünülmesi gereken dentijeröz kisttir.⁶ Ayırıcı tanıda lokalizasyon ve radyolojik özellikleri benzer olduğundan odontojenik keratokist (OKK) düşünülmelidir. OKK'in rekürrens ihtimalinin fazla olması nedeniyle tedavisi dentijeröz kiste kıyasla daha radikal olmaktadır. Dentijeröz kistin, diş mine-sement sınırından bağlı olması ile OKK'ten ayırt edilebileceği belirtilmektedir.³ Bununla birlikte bazı kaynaklarda dentijeröz kistin her zaman diş mine-sement sınırından bağlı olmadığı da bildirilmiştir.⁴ Bu çalışmada 25 dentijeröz kistin 10'u (%40) diş mine-sement sınırından bağlı iken 15'i (% 60) kök seviyesinden tutunmaktaydı.

Bu çalışmada literatür ile benzer şekilde hastaların yaş ortalaması 43'tü ve lezyonun cinsiyete göre dağılımı incelendiğinde erkeklerin kadınlardan daha sık etkilendiği saptanmıştır. Lezyon boyutları bakımından çalışmamızda belirlenen kist çaplarının literatürde belirtilenlerden daha küçük olduğu görülmektedir.⁵ Bunun nedeni, literatürde genellikle ilerlemiş, büyük dentijeröz kistlerin sunulmuş olması olabilir.

Lee ve ark.⁶ gömülü mandibular 3. molar diş ile birlikte görülen kistik lezyonları inceledikleri çalışmalarında dentijeröz kistlerin % 36.7'sinde kortikal kemikte yıkım, % 67.3'ünde kortikal kemikte ekspansiyon, % 58.3'ünde komşu dişte kök rezorpsiyonu ve %19.1'inde ilgili gömülü dişte yer değişikliği olduğunu bulmuşlardır. Ayrıca ilgili gömülü dişte yer değişikliğinin dentijeröz kistlerde diğer kistlerden (OKK ve ameloblastom) anlamlı derecede daha az olduğunu bildirmişlerdir.⁶ Lee ve ark. ⁶ bulguları spesifik bir bölgedeki dentijeröz kistleri kapsamakla birlikte genel olarak bu çalışma ile benzer özellikler göstermektedir. Buradan yola çıkarak lezyonun farklı lokalizasyonlarda benzer özellikler gösterdiği söylenebilir.

Kist-kron ilişkisi ile demografik ve radyolojik özellikler karşılaştırıldığında ileri yaşlarda kök seviyesinden bağlanmanın istatistiksel olarak anlamlı ölçüde fazla olduğu görülmüştür. Bununla birlikte lezyon boyutu ile kist-kron ilişkisi arasında herhangi bir ilişki saptanmamıştır. Bu bilgiler ışığında lezyonun büyümesiyle birlikte diş bağlanma yerinin değişmediği ancak ileri yaşlarda görülen dentijeröz kistlerin diş mine-sement sınırından ziyade kök seviyesinden bağlı olduğu düşünülmektedir.

SONUÇ

Dentijeröz kistlerde kist-kron ilişkisinde farklılıklar olabileceği göz önüne alınmalı, özellikle ileri yaşlarda görülen dentijeröz kistlerin diş kök yüzeyinden tutunabileceği düşünülmeli ve ayırıcı tanıda sadece bu kritere güvenilmemelidir.

KAYNAKLAR

1. White SC, Pharoah MJ. Cysts of the jaws, In: Oral Radiology Principles and Interpretation, 5th edn. St. Louis (MO): Mosby, 2004.

2. Açıkğöz A, Uzun-Bulut E, Özden B, Gündüz K. Prevalence and distribution of odontogenic and nonodontogenic cysts in a Turkish Population. *Med Oral Patol Oral Cir Bucal* 2012;17:e108-15.
3. Apajalahti S, Hagstrom J, Lindqvist C, Suomalainen A. Computerized tomography findings and recurrence of keratocystic odontogenic tumor of the mandible and maxillofacial region in a series of 46 patients. *Oral Surg Oral Med Oral Pathol Oral Radiol Endod* 2011;111:e29-37.
4. Neville BW, Damm DD, Allen CM, Bouquot JE. Hematologic disorders. *Oral and maxillofacial pathology*. 3rd ed. China: Elsevier; 2009.p.678-740.
5. Manor E, Kachko L, Puterman MB, Szabo G, Bodner L. Cystic lesions of the jaws – a clinicopathological study of 322 cases and review of the literature. *Int J Med Sci* 2012;9:20-6.
6. Lee JH, Kim SM, Kim HJ, Jeon KJ, Park KH, Huh JK. Characteristics of bony changes and tooth displacement in the mandibular cystic lesion involving the impacted third molar. *J Korean Assoc Oral Maxillofac Surg* 2014;40:225-32.

Oral ve maksillofasiyal radyoloji uzmanlığında ultrason eğitimi

Gediz Geduk(0000-0002-9650-2149)^α

Selcuk Dent J, ODMFR 2019 Kongre Kitapçığı Özel Sayısı

Başvuru Tarihi: 16 Aralık 2018
Yayına Kabul Tarihi: 11 Şubat 2019

ÖZ

Oral ve maksillofasiyal radyoloji uzmanlığında ultrason eğitimi

Amaç: Türkiye'de diş hekimliği eğitiminde ultrason, son yıllarda büyük bir büyüme göstermiştir, ancak ultrason teknolojisi uzun yıllardır kullanılmaktadır ve ses daha uzun bir bilimsel tarihe sahiptir. Vücudumuzu ve baş boyun bölgesini anlamak için ses ve ultrason kullanma, diş hekimliğinde önemli bir rol oynayacaktır. Bu çalışmada uzmanlık öğrencileri arasında ultrason kullanımının mevcut durumu ve gelişimi ölçülmüştür.

Gereç ve Yöntemler: On kişilik uzmanlık öğrencisi grubu için beş kademedeki oluşan bir ultrason eğitim programı düzenlendi. Program tanıtımından sonra yirmi soruluk bir test ve eğitimden sonra yirmi soruluk modifiye bir test uygulandı. Uygulanan testlerin sonuçları istatistiksel olarak karşılaştırıldı.

Bulgular: Ultrason laboratuvar çalışması öncesi ve sonrası teste toplamda 10 adet diş hekimliği uzmanlık öğrencisi katıldı. İlk test sonuçlarına bakıldığında ortalama 40 puan iken eğitim sonrası yapılan ikinci testte ortalama 80'e çıkmıştır. Bu sayısal artış istatistiksel olarak değerlendirildiğinde Paired Samples t-testine göre test başarısı istatistiksel olarak anlamlı şekilde artmıştır. ($p < 0.001$)

Sonuç: Mevcut çalışmanın sonuçları, ultrasonun diş hekimliği uzmanlık eğitimine entegre edilebileceğini gösterdi. Uzmanlık öğrencilerine yapılan test sonuçları, ultrasonografi laboratuvar egzersizini değerli bir öğrenme aracı olarak gördüklerini, çünkü çene-yüz anatomisini daha iyi anlamayı sağladığını göstermiştir. Bu tarz kademeli eğitimlerin kolay bir öğrenme metodu olduğu ve etkin bir yöntem olduğu görüldü.

ANAHTAR KELİMELELER

Ultrason, radyoloji, eğitim, diş hekimliği

ABSTRACT

Ultrasound education in Oral and maxillofacial radiology specialty

Background: Ultrasound in dental education showed a tremendous growth in recent years in Turkey, but the ultrasound technology used for many years and has a longer scientific history. Using sound and ultrasound to understand our body and head neck region will play an important role in dentistry. In this study, current status and development of ultrasound use were measured.

Methods: An ultrasound training program consisting of five stages was organized for the group of ten dental expertise students After the program introduction, a 20-question test, and after training a modified 20-question test were performed. The results of the tests were statistically compared.

Results: A total of 10 dental expertise students participated in the test before and after ultrasound laboratory study. The average of the first test results was 40 points and the second test was 80 after the training. According to the Paired Samples t-test, the statistical success of the test was significantly increased. ($p < 0.001$)

Conclusion: The results of the current study showed that ultrasound could be integrated into dental expertise education. Test responses to specialization students have shown that ultrasound lab exercise is a valuable learning tool, because it provides a better understanding of the jaw-facial anatomy. It was seen that such gradual training was an easy learning method and an effective method.

KEYWORDS

Ultrasound, radiology, education, dentistry

GİRİŞ

Yüzeyel yapıların ayrıntılı görüntülerini sunabildiğinden, diş hekimliğinde görüntüleme yöntemi olarak ultrasonografi son yıllarda kapsamlı bir şekilde çalışılmakta ve mevcut literatür tarandığında diş hekimliğinde ultrason görüntüleme ile ilgili gelişmelerin arttığı görülmektedir.¹ Örneğin, ultrasonografi, diş taraması², çürük saptama³, diş kırıkları⁴, yumuşak doku^{5,6}, maksillofasiyal kırıklar⁷, periodontal kemik defekti⁸, implant diş hekimliği⁹ alanlarında incelenmiştir. Bu nedenle ultrason hem sert hem de yumuşak dokuların görselleştirilmesi için diş hekimliğinin tüm dallarında yararlı bir görüntüleme aracıdır. Mine ve dentin de dahil olmak üzere çoğu katı, ultrasonla görüntülenebilir; bu nedenle çürük ve çatlaklar hastayı konvansiyonel radyografiye maruz bırakmadan tespit edilebilir. Ultrason görüntüleme non-invaziv ve ucuz olduğu için, radyografi ve bilgisayarlı tomografi gibi diğer görüntüleme yöntemlerine göre birçok

^α Zonguldak Bülent Ecevit Üniversitesi Üniversitesi Diş Hekimliği Fakültesi, Ağız, Diş ve Çene Radyolojisi Anabilim Dalı, Zonguldak

avantajı vardır. Ayrıca, iyonlaştırıcı radyasyon kullanmaz, bu nedenle bir araştırmacı tarafından görüntüleme tekniği olarak güvenle kullanılabilir.

Ultrason Türkiye’de Diş Hekimliği alanına yeni yeni girmeye başlamıştır ve şu an Türkiye’de eğitim veren 65 adet diş hekimliği fakültesinin sadece yedisinde bulunmaktadır. Ultrason, uzmanlık öğrencilerinin ve hekimlerin organ yapısını fonksiyonlarıyla daha iyi ilişkilendirmelerine yardımcı olan değerli bir araç haline gelmiştir. Diş hekimliği eğitimine entegre edildiğinde, ultrason öğrencilere maksillofasiyal anatomiye daha iyi anlatabilmekte, maksillofasiyal ultrasonun klinik uygulamalarını tanıtabilmekte ve klinik yorumlama becerilerini geliştirebilmektedir. Bu nedenle, bu çalışmanın amacı, ultrason tekniklerinin diş hekimliği uzmanlık öğrencileri arasında kullanımının değerlendirilmesi ve ultrason ile daha önce tanışmayan bireylerin daha etkin bir öğrenme metodu ile ileriki yıllarda mesleki becerilerinin geliştirilmesidir.

GEREÇ VE YÖNTEM

Bu çalışmada, diş hekimliği uzmanlık öğrencilerinin maksillofasiyal anatomiye anlamalarını sağlamak, anatomi ile klinik uygulama arasında bir bağlantı sağlamak ve daha sonra laboratuvarın hekim algılarını değerlendirmek için bir test uygulamak üzere ultrason laboratuvarı çalışması geliştirdik. Ultrasonografi çalışmasına katılan uzmanlık öğrencilerinin hepsinin daha önceden anatomi dersi aldığı teyit edildi. Mevcut çalışmada kullanılan tüm eğitim prosedürlerinin, Zonguldak Bülent Ecevit Üniversitesi İnsan Araştırmaları Etik kurulu tarafından belirtilen kararlara göre çalışma metodolojisinin veri kaynağı olarak insan kullanmayı gerektiren araştırmalara dahil olmamasından dolayı etik kurul onayından muaf tutulmuştur. (29.05.2014 tarih ve 2014/08-13 sayılı karar) Ultrason eğitimi beş bileşeni içermektedir: konferans, test, ultrason gösterimi, uygulamalı oturum ve test. Ultrason laboratuvarı konferansı, çalışmanın amaçlarını ve klinik uygunluğunu açıklayan kısa bir PowerPoint dersi ile başladı. Ultrasonun temel prensipleri, ultrason fiziği, ultrason transdüserleri ve temel tarama teknikleri hakkında bilgiler içeriyordu. Ultrason tarama tekniğinin canlı bir gösterimi yapıldı ve öğrencilere detaylı talimatlar verildi. Bu ultrason çalışmasının uzmanlık öğrencileri üzerindeki başarısını belirlemek ve ultrason algısını değerlendirmek için, mevcut çalışma için özel olarak, gördükleri anatomik yapıları sınavan çoktan seçmeli 20 soruluk bir test hazırlandı (Tablo 1, Tablo 2). Test ultrasonla yapılan laboratuvar çalışmasının tamamlanmasından sonra kâğıt üzerinde uygulanmış ve yıl içi değerlendirmelerini etkilememiştir. Testler isimsiz uygulanmış ve demografik bilgi toplanmamıştır.

Laboratuvarda ultrason gösterimi, ultrason cihazı yetkinliğine sahip bir Ağız, Diş ve Çene Radyolojisi uzmanı tarafından yapıldı. Gösteriyi, uzmanlık öğrencilerinin ultrason laboratuvarının hedefleri olarak listelenen anatomik yapıları bulmak için birbirlerini taradıkları, uygulamalı bir laboratuvar oturumu izledi. Bu oturum esnasında kullanılan görseller Photoshop programı kullanılarak boyandı ve sınırları belirginleştirildi. Kaslar kırmızı, kemik yapılar mavi, lenf nodları sarı, vasküler yapılar mor, glanduler yapılar yeşil renge boyandı. Ultrasonografi baş, boyun ve submandibular anatomiye odaklandı (Şekil 1, Şekil 2). Bu eğitimden ve laboratuvar değerlendirmesinden sonra konferans aşaması sonrası yapılan test, görseller değiştirilerek tekrar uygulandı. LA523/13-4 Mhz linear array transducer prob ile birlikte MyLab Twice (Esaote, Genova, Italy) ultrason cihazı çalışma esnasında kullanıldı.

20 soruluk testte anatomik yapıların isimleri sorgulandı ve 100 puan üzerinden her soru 5 puan olacak şekilde birinci ve ikinci test sonuçları karşılaştırıldı. Her test sorusu için, her öğrenci için cevapların sayısı ve yüzdesi hesaplanmıştır.

Öğrenci yanıtlarının eğitim öncesi ve sonrası ilişkisini test etmek için Paired Sample t-testi kullanıldı. $p < 0.05$ anlamlı kabul edildi.

Tablo 1. Eğitim öncesi ve sonrası en sık verilen cevaplar ile birlikte teorik ağırlıklı test soruları.

Teorik test soruları	Eğitim öncesi en çok verilen cevap(lar)	Eğitim sonrası en çok verilen cevap(lar)
Ultrason cihazı çalıştırıldığında genelde ilk olarak hangi modda başlamaktadır? a) B-mode b) Doppler modu c) Power doppler d) Üç boyutlu mod	d	a
Aşağıdakilerden hangisi ultrasonda kullanılan problardan biri değildir? a) Linner prob b) Transdermal prob c) İnvajinal prob d) Hockey-stick prob	d	b
Ultrason aşağıdaki enerjilerden hangisini kullanarak çalışır? a) X-ışını b) Manyetizma c) Ses dalgaları d) Görünür ışık	c	c
Aşağıdakilerden hangisi ultrason endikasyonlarından değildir? a) Submandibular bölge tükürük bezi değerlendirmesi b) Çiğneme kaslarında değerlendirme c) TME değerlendirmesi d) Okluzal çürük teşhisi	b	d
Ultrason ile ilgili aşağıdaki bilgilerden hangisi yanlıştır? a) Ultrason cihazında frekans arttıkça derin görüntüleme daha net yapılır. b) Ultrason cihazında gerçek zamanlı görüntüleme yapılır. c) Ultrason cihazında yüzeyel lezyonlara rezolüsyon ayarında daha net inceleme yapılır. d) Ultrason cihazında bilateral kas değerlendirmesi tek ekranda yapılabilir.	c	a

Tablo 2. Eğitim öncesi ve sonrası en sık verilen cevaplar ile birlikte görsel içerik ağırlıklı test soruları.

Görsel içerikli test soruları	Eğitim öncesi en çok verilen cevap(lar)	Eğitim sonrası en çok verilen cevap(lar)
Şekildeki sonografik görüntüde ölçümü yapılan anatomik yapı aşağıdakilerden hangisidir? a) lenf nodu b) Submandibular tükürük bezi c) Carotid arter d) Sublingual tükürük bezi	b	a
Şekildeki sonografik görüntüde yıldızlar ile belirtilen anatomik yapı nedir? a) submandibular tükürük bezi kanalı b) Fasial arter c) Lingual sinir d) Digastrik kas	b	b
Şekildeki sonografik görüntüde yatay olarak ölçümü yapılan ve arkasında akustik gölge bırakan yapı aşağıdakilerden hangisidir? a) Sialolith b) Diş c) Lenf nodu kalsifikasyonu d) Mandibula ramus korteksi	b	a
Şekildeki sonografik görüntüde pencere içerisindeki renklenme ile ilgili aşağıdakilerden hangisi doğrudur? a) Renklenme ilgili anatomik yapıda akış olduğunu gösterir. b) Kırmızı renk her zaman arter yapıları işaret eder. c) Renk	b	a

karakteristiği önemi değildir tüm yapılar aynı renge boyanır.

d) Probtan uzaklaşan yönde akımlar her zaman kırmızıya boyanır.

Şekildeki boyun bölgesinden alınan sonografik görüntüde parlak beyaz hatlar size neyi düşündürür?

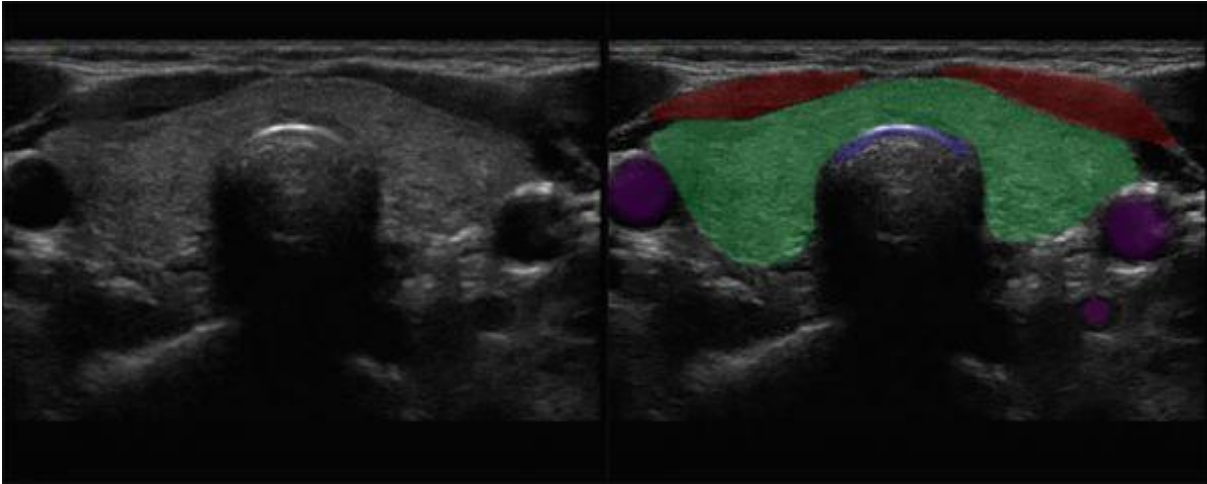
a) Kaslar arası fasyaları b) Nöral dokuları c) Kaslar arasındaki damarsal yapıları d) İlgili bölgedeki ödemli alanları

b

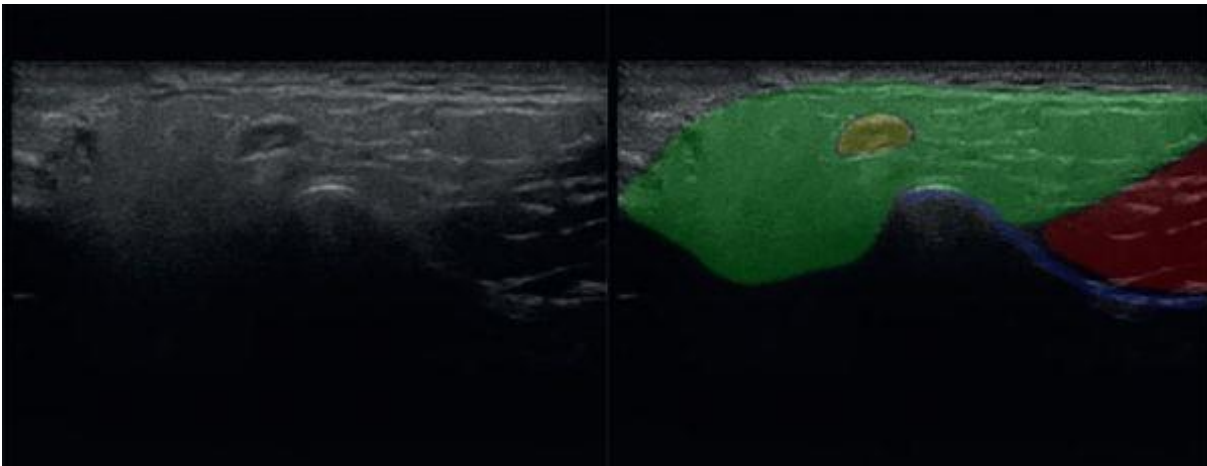
a

Tablo 3. İlk ve ikinci teste katılan uzmanlık öğrencilerinin sonuçlarına ait tanımlayıcı bilgiler.

	Kişi sayısı	ortalama	standart sapma	minimum	maksimum
ilk test	10	40	15.63	10	60
ikinci test	10	79	9.94	60	90



Resim 1. Anatomik yapıların kurs eğitiminde boyanarak gösterilmesi (kırmızı üstteki yapılar sternotiroid kası, mor sirküler yapılar karotid arter, yeşil iki loblu yapı tiroid bezi, mavi çizgi trakea)



Resim 2. Anatomik yapıların kurs eğitiminde gösterilmesi (mavi çizgi ramus mandibula, yeşil gland yapı parotis bezi, sarı oval yapı lenf nodu)

BULGULAR

Ultrason laboratuvar çalışması öncesi ve sonrası teste toplamda 10 adet diş hekimliği uzmanlık öğrencisi katıldı. İlk test sonuçlarına bakıldığında ortalama 40 puan iken eğitim sonrası yapılan ikinci testte ortalama 80 'e çıkmıştır. (Tablo 3) Bu pozitif sonuç üzerine Paired Samples t-testi ile bakıldığında eğitim öncesi ve sonrası sınavlar arasındaki farkın anlamlı olduğu görülmüştür ve ultrason eğitiminin anatomik yapıları tanıma ve değerlendirmede etkili bir yöntem olduğu gösterilmiştir. ($p < 0.001$, t değeri: -16.71, df değeri: 9)

TARTIŞMA

Mevcut çalışmanın sonuçları, diş hekimliği uzmanlık öğrencilerinin ultrason tekniklerinde kademeli eğitim sonucu başarılı olduğunu göstermiştir. Alınan sonuçlar doğrultusunda test sonuçları, uzmanlık öğrencilerinin ultrason laboratuvarında egzersiz yaptıklarını ve ultrasonun etkili bir öğrenme aracı olduğunu göstermiştir. Bu sonuçlar, anatomi ve fizyolojide tıp öğrencilerine ultrason kullanımının yararları hakkında daha önce yayınlanmış verileri desteklemektedir.¹⁰⁻¹² Kafa ve boynun anatomisi, diş hekimleri için kritik öneme sahip olduğundan, gerçek zamanlı canlı görüntüleme, dokular arasındaki yapısal ilişkileri görselleştiren değerli bir çalışma yardımcısıdır. Çalışmalar ultrasonun değerlendirme için etkili bir araç olduğunu göstermiştir.

Daha önce yapılan çalışmalar ultrasonun, standart ekstraoral ve intraoral dental muayenenin bir parçası olan diş yapıları²⁻⁴, kemik yapıları^{7, 8}, kaslar ve temporomandibular eklem dahil olmak üzere bu yapıların çoğunu başarılı bir şekilde görselleştirdiğini göstermiştir.^{13, 14} Mevcut çalışmada, uzmanlık öğrencilerine uygulanan test, tipik bir dental muayene sırasında değerlendirilen birçok anatomik yapıyı içermektedir. Bu yapıları görüntüleme sistemi kullanarak öğrenmek ve ilişkilendirmek değerli bir klinik ve eğitim aracı olabilir. Çünkü ultrason teknolojisi modern bir görüntüleme aracı olarak daha kullanılabilir hale gelmiştir.

SONUÇ

Mevcut çalışmanın sonuçları, ultrasonun diş hekimliği eğitimine entegre edilebileceğini gösterdi. Diş hekimliği uzmanlık öğrencilerine yapılan test sonuçları, ultrasonografi laboratuvar egzersizini değerli bir öğrenme aracı olarak gördüklerini, çünkü çene-yüz anatomisini daha iyi anlamayı sağladığını göstermiştir. Ayrıca onları iyonlaştırıcı radyasyon kullanmayan yeni, invaziv olmayan bir görüntüleme yöntemine sokmuştur. Ultrason eğitimi hem tıp hem de diş hekimliği uzmanlık müfredatına entegre edildiğinden, uzmanlık öğrencilerine ultrason eğitiminde bir sonraki adım, meslekler arası öğrenme ortamı oluşturmak için tıp asistanları ile ortak laboratuvarları içerebilir. Ayrıca, bu tür eğitim, hekimlerin bilgisayarlı tomografi ve radyografi gibi dental uygulamalarda yaygın olarak kullanılan diğer tanısal görüntüleme yöntemlerini daha iyi anlamalarına yardımcı olabilir. Ultrason birçok klinik uzmanlık için temel bir beceri haline geldiğinden, diş hekimliğinde uzmanlık müfredatına entegrasyonu, mesleki eğitim için hasta bakımının kalitesi üzerinde olumlu bir etki gösterecektir.

KAYNAKLAR

1. Akizuki H, Yoshida H, Michi K. Ultrasonographic evaluation during reduction of zygomatic arch fractures. *Journal of cranio-maxillo-facial surgery : official publication of the European Association for Cranio-Maxillo-Facial Surgery*. 1990;18(6):263-6.
2. Culjat M, Singh RS, Yoon DC, Brown ER. Imaging of human tooth enamel using ultrasound. *IEEE transactions on medical imaging*. 2003;22(4):526-9.
3. Pretty IA. Caries detection and diagnosis: novel technologies. *Journal of dentistry*. 2006;34(10):727-39.
4. Singh RS, Culjat MO, Cho JC, Neurgaonkar RR, Yoon DC, Grundfest WS, et al. Penetration of radiopaque dental restorative materials using a novel ultrasound imaging system. *American journal of dentistry*. 2007;20(4):221-6.
5. Pallagatti S, Sheikh S, Puri N, Mittal A, Singh B. To evaluate the efficacy of ultrasonography compared to clinical diagnosis, radiography and histopathological findings in the diagnosis of maxillofacial swellings. *European journal of radiology*. 2012;81(8):1821-7.
6. Shimizu M, Weerawanich W. Sonographic diagnosis in the head and neck region: from an educational lecture presented at the 56th General Assembly and Annual Scientific Congress of the Japanese Society for Oral and Maxillofacial Radiology. *Oral radiology*. 2018.
7. Adeyemo WL, Akadiri OA. A systematic review of the diagnostic role of ultrasonography in maxillofacial fractures. *International journal of oral and maxillofacial surgery*. 2011;40(7):655-61.
8. Mahmoud AM, Ngan P, Crout R, Mukdadi OM. High-resolution 3D ultrasound jawbone surface imaging for diagnosis of periodontal bony defects: an in vitro study. *Annals of biomedical engineering*. 2010;38(11):3409-22.
9. Culjat MO, Choi M, Singh RS, Grundfest WS, Brown ER, White SN. Ultrasound detection of submerged dental implants through soft tissue in a porcine model. *The Journal of prosthetic dentistry*. 2008;99(3):218-24.
10. Dreher SM, DePhilip R, Bahner D. Ultrasound exposure during gross anatomy. *The Journal of emergency medicine*. 2014;46(2):231-40.
11. Kondrashov P, Johnson JC, Boehm K, Rice D, Kondrashova T. Impact of the clinical ultrasound elective course on retention of anatomical knowledge by second-year medical students in preparation for board exams. *Clinical anatomy (New York, NY)*. 2015;28(2):156-63.
12. Swamy M, Searle RF. Anatomy teaching with portable ultrasound to medical students. *BMC medical education*. 2012;12:99.

13. Kaya K, Dulgeroglu D, Unsal-Delialioglu S, Babadag M, Tacal T, Barlak A, et al. Diagnostic value of ultrasonography in the evaluation of the temporomandibular joint anterior disc displacement. *Journal of cranio-maxillo-facial surgery : official publication of the European Association for Cranio-Maxillo-Facial Surgery*. 2010;38(5):391-5.
14. Manfredini D, Guarda-Nardini L. Ultrasonography of the temporomandibular joint: a literature review. *International journal of oral and maxillofacial surgery*. 2009;38(12):1229-36.

Türk popülasyonunda stafne kemik kisti prevalansı: Retrospektif çalışma

Aida Kurbanova(0000-0002-8282-792X)^α, Ali Sinan Horasan(0000-0002-9847-046X)^β, Seçil Aksoy(0000-0002-6400-4911)^α

Selcuk Dent J, ODMFR 2019 Kongre Kitapçığı Özel Sayısı

Başvuru Tarihi: 07 Şubat 2019
Yayına Kabul Tarihi: 13 Şubat 2019

ÖZ

Türk popülasyonunda stafne kemik kisti prevalansı: Retrospektif çalışma

Amaç: Bu çalışmanın amacı, panoramik radyografi ve KIBT kullanılarak popülasyonumuzdaki Stafne kemik kavitesinin (SKK) yaş, cinsiyet ve lokalizasyonu (sağ/sol) ile ilgili insidansını belirlemektir.

Gereç ve Yöntemler: Çeşitli sebeplerden dolayı kliniğimize başvuran 3141 hastanın KIBT ve panoramik görüntüleri retrospektif olarak değerlendirilmiştir. Hastalar posterior ve anterior SKK vakası olarak iki gruba ayrıldı. Posterior yerleşimli vakalar ise lingual posterior, lingual ramus ve bukkal ramus olmak üzere 3 alt gruba ayrılmıştır. Yaş, cinsiyet, lokalizasyon ve SKK arasındaki ilişki belirlenmiştir.

Bulgular: İncelenen tüm hastalarda toplam 20 SKK (13 erkek, 7 kadın) tespit edilmiştir. Bunlardan 1 tanesi anterior yerleşimli (% 0.03), diğerleri posterior yerleşimlidir (% 0.6). Hastaların defektleri on birinin sağda, geri kalanının solda bulunmaktadır. Popülasyonumuz için SKK prevalansı % 0.63 olarak bulunmuştur.

Sonuç: Genellikle, SKK'nin tedavisi radyografik takip ve konservatif tedavidir. KIBT, daha az radyasyonla bu gibi lezyonların teşhis ve takibi için güçlü ve güvenilir bir yöntem olabilir.

ANAHTAR KELİMELER

Kemik kistleri, Diagnostik görüntüleme, Stafne kemik kavitesi, KIBT

ABSTRACT

Prevalence of stafne bone cavity in Turkish population: A retrospective study

Background: The aim of this study was to figure out the incidence of Stafne bone cavity using panoramic and CBCT in relation to age, gender and sites (right/left) in our population.

Methods: CBCT and panoramic images of 3141 patients who were referred to outpatient clinics for evaluation of dental condition due to various reasons were retrospectively evaluated. Patients were classified into two groups as having posterior or anterior Stafne bone cavity. The relation between age, sex, location and Stafne bone cavity was described.

Results: A total 20 Stafne bone cavities (13 males, 7 females) were detected in all patients. One of them was anterior variant (0.03 %), the others were posterior variant (0.6 %). Of all Stafne bone cavity, 11 of them were in right side, the others in the left side. The overall prevalence was detected as 0.63 % for this particular population.

Conclusion: Usually, the management of Stafne bone cavity should be conservative by radiographic follow-up. CBCT can be a powerful and reliable methods for diagnosing and follow-up such lesion with less radiation.

KEYWORDS

Bone Cysts, Diagnostic Imaging, Stafne Bone Cavity, CBCT

GİRİŞ

'Statik kemik kisti', 'ektopik tükürük bezi', 'latent veya statik veya idiyopatik kemik kisti veya kavitesi' ve 'lingual mandibular kemik defekti veya depresyonu' olarak da bilinen Stafne kemik defekti, ilk olarak 1942'de Edward C. Stafne tarafından tespit edilmiştir. SKK radyografik olarak genellikle birinci molar ve angulus mandibula arasında, mandibular kanalın altında lokalize, yuvarlak veya oval, iyi ve radyoopak sınırlı, uniloküler radyölüsensiler şeklinde görülmektedir.¹ SKK'nin oluşum nedeninin tam olarak anlaşılmasına rağmen, çeşitli teoriler öne sürülmüştür. En fazla kabul gören teori ise bu kemik kavitelerinin sublingual, submandibular ve Parotis tükürük bezlerinin hipertrofik/hiperplastik veya anormal bir lobunun kemik üzerine uzun süreli basınç yapmasıyla birlikte oluşan rezorsiyondan kaynaklanmasıdır.²

^α Yakın Doğu Üniversitesi Diş Hekimliği Fakültesi, Ağız, Diş ve Çene Radyolojisi Anabilim Dalı, Lefkoşa, KKTC

^β Teknodent Görüntüleme ve Sağlık Laboratuvar Hizmetleri

Literatürde en sık Stafne kemik kisti veya kavitesi terimi kullanılmaktadır ve genellikle, posterior lingual yerleşimli olanını ifade etmektedir.³⁻⁴ Ancak Stafne'nin ilk bildirisinden sonra yapılan birçok çalışmada benzer lezyonların mandibulanın anterior lingual bölge, ramusun bukkal ve lingual yüzeylerinde, kondil boynu, incisura mandibula gibi birçok farklı bölgesinde de lokalize olduğu bildirilmiştir.^{2,5-9}

Bazı araştırmacılar^{8,10-12} lezyonun normal tükürük bezi dokusu içerdiğini bildirirken, bazıları¹³⁻¹⁵ araştırmalarında SKK'nin içinde kas, yağ, bağ, lenfoid ve kan damarları dokusu bulmuşlardır. Peterson¹⁶ ise araştırmasında SKK'nin içinin boş olduğunu bildirmiştir. Choukas¹⁷ lezyonların içinin boş olması, biyopsi sırasında tükürük bezinin yanlışlıkla yer değiştirmesinden dolayı olabileceğini belirtmiştir.

SKK genellikle unilateral olarak bulunur ancak az da olsa literatürde bilateral¹⁸⁻²⁰ olarak görülen veya aynı tarafta iki ayrı SKK'nin²¹ bulunduğu vakalar da bildirilmiştir. Radyografik olarak çoğunlukla uniloküler radyolusensi şeklinde belirlenirken 1 çalışmada multiloküler²² görüldüğü bildirilmiştir.

SKK'nin değerlendirilmesinde birçok çalışmada panoramik radyografi kullanılmıştır.^{2,3,7,8,23} Ancak kavite görüntüsünün aynı bölgede lokalize olan bazı benign ve malign tümörler ve kistlerle çok benzerlik göstermesi nedeniyle ayırt edici tanı için bilgisayarlı tomografi (BT), sialografi ve manyetik rezonans görüntülemenin (MRG) kullanımı da gerekebilir. Konvansiyonel sialografinin invaziv bir yöntem olması, özellikle anterior bölgedeki sublingual bezin küçük kanallarındaki uygulama zorlukları ve lezyonun içerisinde her zaman tükürük bezlerinin bulunmaması gibi nedenlerle kullanımı sınırlıdır.^{6,24} BT kavite sınırlarının, içeriğinin ve konkavitesinin belirlenmesinde son derece kullanışlıdır²⁵ ancak hastaların iyonize radyasyona maruz kalması ve kontrast materyale alerji gelişebilmesi dezavantaj olarak karşımıza çıkmaktadır.²⁶ MRG ile iyonize radyasyon kullanılmaksızın SKK lokalize olduğu bölgeye göre tüm sekanslarda ve tüm kesitlerde kaynaklandığı tükürük beziyle devam etmekte ve aynı densitede görülmektedir.^{4,27} Ancak maliyetinin yüksek olması ve dental materyallerin neden olduğu artefakt görüntü bozulması dezavantajları arasındadır.²⁶ Konik ışıklı bilgisayarlı tomografi (KIBT) non-invaziv ve lezyonun sınırlarının belirlenmesinde efektif bir yöntemdir ve BT'ye göre daha düşük radyasyon dozuyla görüntülerin elde edilmesi de diğer bir avantajdır.²⁸

Bu çalışmanın amacı, popülasyonumuzdaki SKK'nin insidansının belirlenmesi panoramik radyografi ve KIBT kullanılarak belirlenmesidir.

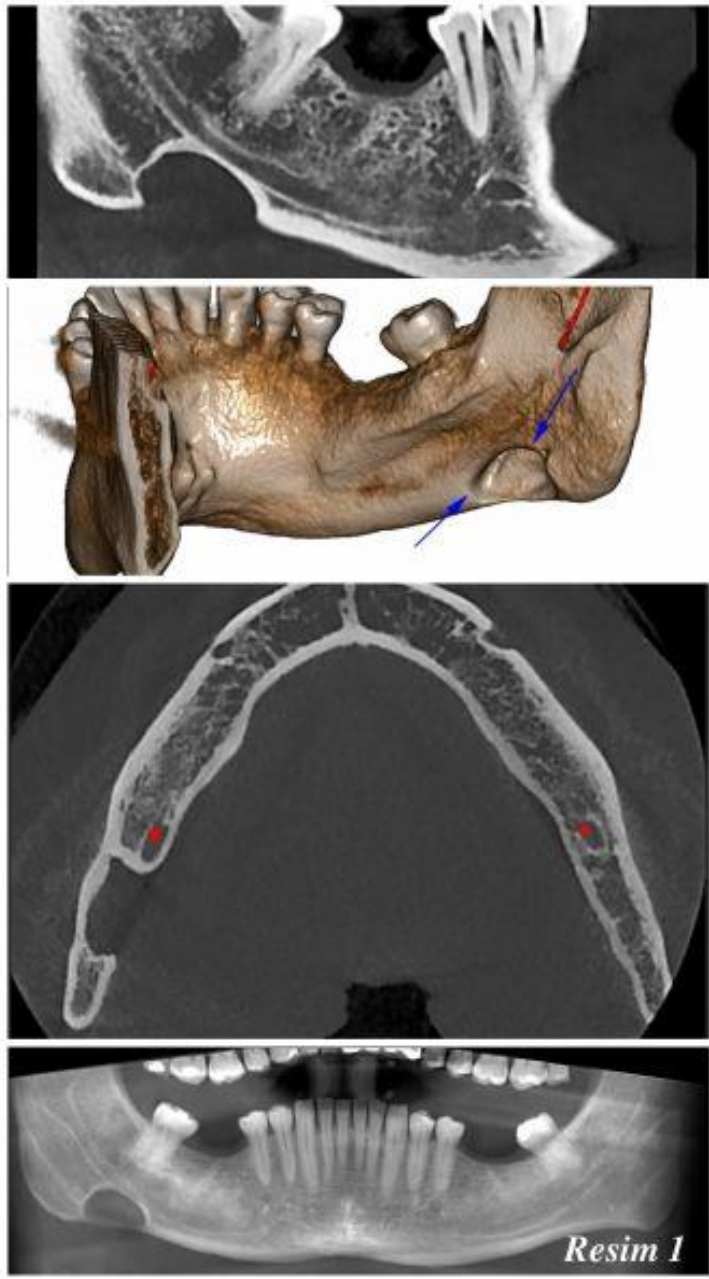
GEREÇ VE YÖNTEM

2011-2018 yılları arasında alınan, 18-79 yaş aralığındaki 3141 hastanın (1521 erkek, 1620 kadın) panoramik (Planmeca Proline CC, Planmeca, Finland) ve KIBT (Newtom 3G, QR Verona, İtaly) görüntüleri retrospektif olarak değerlendirilmiştir. Çalışma protokolü Yakın Doğu Üniversitesi Etik Kurul Komitesi tarafından onaylanmıştır (YDU/2018/61-638). Görüntüler üç araştırmacı (Yakın Doğu Üniversitesi'ndeki bir doçent, aynı üniversitedeki araştırma görevlisi Dentomaksillofasiyal radyolog ve İstanbul'da bulunan görüntüleme merkezindeki bir uzman Dentomaksillofasiyal radyolog) tarafından incelendi. Hastaların panoramik ve KIBT görüntüleri SKK'nin varlığı açısından değerlendirilmiştir. SKK bulunan hastalar lokalizasyon açısından 4 alt gruba ayrılmıştır; 1) Lingual anterior (LA)-keser dişler-kanin-premolar bölge, mandibulanın lingual yüzeyi, mylohyoid kasın üzerinde 2) Lingual posterior (LP)- birinci molar ve angulus mandibula arasında, mandibular kanalın altında 3) Lingual ramus (LR)- yükselen ramusun lingual yüzeyinde, genellikle, incisura mandibulada 4) Bukkal ramus (BR)- yükselen ramusun bukkal

yüzeyinde, genellikle, kondil boynunda lokalizedir. Hastaların yaş, cinsiyet, lokalizasyon ve SKK arasındaki ilişkileri belirlenmiştir.

BULGULAR

İncelenen tüm hastalarda, 13'ü erkekte, 7'si ise kadında olmak üzere, toplam 20 SKK (% 0.63) tespit edildi. Bunlardan 1 tanesi anterior yerleşimli olup (% 0.03), diğerleri posterior yerleşimlidir (% 0.6) (Resim 1). Posterior yerleşimli SKK'ne sahip hastaların içinde iki vaka lingual ramus (% 0.06) ve bir tanesi bukkal ramus (% 0.03) yerleşimlidir. Hastaların defektleri 11'inin sağda, 9'unun ise solda bulunmaktadır (Tablo 1). SKK prevalansı açısından, yaş ve sağ-sol arasında istatistiksel olarak anlamlı bir farka rastlanmamıştır ($p>0.05$). Erkeklerde istatistiksel olarak anlamlı şekilde kadınlardan daha fazla SKK görülmektedir ($p<0.05$).



Resim 1. 49 yaşında erkek hastada sağ posterior lingual Stafne kemik kavitesi

Tablo 1. Bu çalışmada tespit edilen Stafne kemik defekti vakalarının detayları

NO	YAŞ	CİNSİYET	GÖRÜNTÜLEME YÖNTEMİ	LOKALİZASYON	YERLEŞİM
1	79	KADIN	KIBT, PANORAMİK	SAĞ	LP
2	51	ERKEK	KIBT, PANORAMİK	SOL	LP
3	47	ERKEK	KIBT, PANORAMİK	SOL	LP
4	39	ERKEK	KIBT, PANORAMİK	SAĞ	LP
5	37	ERKEK	KIBT, PANORAMİK	SOL	LP
6	50	ERKEK	KIBT, PANORAMİK	SAĞ	LP
7	49	ERKEK	KIBT, PANORAMİK	SAĞ	LP
8	53	ERKEK	KIBT, PANORAMİK	SAĞ	LP
9	23	KADIN	KIBT, PANORAMİK	SAĞ	LR
10	52	ERKEK	KIBT, PANORAMİK	KESER DİŞ-KANİN BÖLGE	LA
11	59	ERKEK	KIBT, PANORAMİK	SOL	LP
12	21	KADIN	KIBT, PANORAMİK	SAĞ	LR
13	53	ERKEK	KIBT, PANORAMİK	SOL	LP
14	47	ERKEK	KIBT, PANORAMİK	SOL	LP
15	57	ERKEK	KIBT, PANORAMİK	SAĞ	BR
16	31	KADIN	KIBT, PANORAMİK	SOL	LP
17	29	KADIN	KIBT, PANORAMİK	SAĞ	LP
18	63	ERKEK	KIBT, PANORAMİK	SAĞ	LP
19	27	KADIN	KIBT, PANORAMİK	SAĞ	LP
20	46	KADIN	KIBT, PANORAMİK	SOL	LP

TARTIŞMA

SKK genellikle rutin radyografik muayenelerde tesadüfi olarak farkedilir ve odontojenik kist, tümör, özellikle anteriorda lokalize olduğunda radiküler kist, dentigeröz kist, keratokist vb. gibi birçok durumla radyografik olarak benzemektedir ve ayırıcı tanısının yapılması gerekmektedir.^{6,24} Literatürde SKK'nin ağrı yaptığı konusunda sadece iki lingual anterior vakası^{29,30} bildirilmiştir, bunların haricinde bu lezyonların asemptomatik olduğu kabul edilmektedir.

Literatürde yapılan çalışmalarda SKK'nin prevalansı 0.08 ile 0.48 arasında değişmektedir.^{8,23,31,32} Bizim çalışmamızda literatürdeki bu zamana kadar görüntüler üzerinde yapılan çalışmalardan biraz daha yüksek prevalansta SKK tespit edilmiştir. Bu sonucun çalışmamızda panoramik radyografi ve KIBT görüntülerinin birlikte kullanılmasından kaynaklandığını düşünmekteyiz. Daha önceki yapılan prevalans çalışmaları 2 boyutlu görüntüler kullanılarak yapılmış ve bazı vakalarda KIBT veya BT görüntüleriyle ileri değerlendirmeler yapılmıştır. Literatürdeki kuru mandibulalar kullanılarak yapılan çalışmalarda^{33,34} bizim çalışmamıza benzer şekilde SKK'nin prevalansının daha yüksek olduğu görülmektedir. Bazı kaviterlerin panoramik radyografide ön bölgede digastrik fossa olarak yanlış yorumlanması,² ramus bölgesinde ise birçok farklı yapının süperpozisyonları ve hayalet görüntüleri nedeniyle daha az vaka tespit edildiği düşünülmektedir. Çalışmamızda da literatürle benzer şekilde SKK erkeklerde istatistiksel olarak anlamlı şekilde kadınlardan daha yüksek bulunmuştur. Bizim çalışmamızda en küçük 21 yaşında bayan

hastada lingual ramusta SKK bulunmuştur. Bunun nedeninin de benzer şekilde bazı kemik kavitelerinin erken dönemde panoramik radyografide belirlenememesi veya yanlış yorumlanması nedeniyle olduğu düşünülmektedir.

Çalışmamızda lezyonların teşhisinde panoramik radyografi ve KIBT kullanılmıştır. KIBT'nin BT' ye göre en önemli avantajı radyasyon dozunun az olmasıdır. Ayrıca daha küçük piksele sahip olduğu için çözünürlüğü BT' ye göre daha yüksektir. Ucuz bir görüntüleme tekniği olup daha az yer kaplaması nedeniyle her klinikte bulunabilmektedir.

SONUÇ

SKK' nin tedavisi radyografik takip ve konservatif tedavi olmalıdır. KIBT, BT' den daha az radyasyonla ve 3 Boyutlu görüntüleme tekniği ile bu gibi lezyonların teşhis ve takibi için güçlü ve güvenilir bir yöntemdir.

KAYNAKLAR

1. Stafne, EC. Bone cavities situated near the angle of the mandible. J Am Dent Assoc. 1942;29(17):1969-1972.
2. Philipsen HP, Takata T, Reichart PA, Sato S, Sueti Y. Lingual and buccal mandibular bone depressions: a review based on 583 cases from a world-wide literature survey, including 69 new cases from Japan. Dentomaxillofac Radiol. 2002;31(5):281-90.
3. Quesada-Gómez C, Valmaseda-Castellón E, Berini-Aytés L, Gay-Escoda C. Stafne bone cavity: a retrospective study of 11 cases. Med Oral Patol Oral Cir Bucal. 2006;11(3):277-80.
4. Branstetter BF, Weissman JL, Kaplan SB. Imaging of a Stafne bone cavity: what MR adds and why a new name is needed. AJNR Am J Neuroradiol. 1999;20(4):587-9.
5. Tominaga K, Kuga Y, Kubota K, Ohba T. Stafne's bone cavity in the anterior mandible: report of a case. Dentomaxillofac Radiol. 1990 Feb;19(1):28-30.
6. Turkoglu K, Orhan K. Stafne bone cavity in the anterior mandible. J Craniofac Surg. 2010;21(6):1769-75.
7. Hisatomi M, Munhoz L, Asaumi J, Arita ES. Stafne bone defects radiographic features in panoramic radiographs: Assessment of 91 cases. Med Oral Patol Oral Cir Bucal. 2019;24(1):12-19.
8. Sisman Y, Miloglu O, Sekerci AE, Yilmaz AB, Demirtas O, Tokmak TT. Radiographic evaluation on prevalence of Stafne bone defect: a study from two centres in Turkey. Dentomaxillofac Radiol. 2012;41(2):152-8.
9. Shields ED. Technical note: Stafne static mandibular bone defect-further expression on the buccal aspect of the ramus. Am J Phys Anthropol. 2000;111(3):425-7.
10. Hansson LG. Development of a lingual mandibular bone cavity in an 11-year-old boy. Oral Surg Oral Med Oral Pathol. 1980;49(4):376-8.
11. Fordyce GL. The probable nature of so-called latent haemorrhagic cyst of the mandible. Br Dent J 1956;101:40.

12. Kaya M, Ugur KS, Dagli E, Kurtaran H, Gunduz M. Stafne bone cavity containing ectopic parotid gland. *Braz J Otorhinolaryngol*. 2018;84(5):669-672.
13. Minowa K, Inoue N, Sawamura T, Matsuda A, Totsuka Y, Nakamura M. Evaluation of static bone cavities with CT and MRI. *Dentomaxillofac Radiol*. 2003;32(1):2-7.
14. Buchner A, Carpenter WM, Merrell PW, Leider AS. Anterior lingual mandibular salivary gland defect. Evaluation of twenty-four cases. *Oral Surg Oral Med Oral Pathol*. 1991;71(2):131-6.
15. Pogrel MA, Sanders K, Hansen LS. Idiopathic lingual mandibular bone "depression". *Int J Oral Maxillofac Surg*. 1986;15(1):93-7.
16. Peterson LW. Cystic cavity in the mandible: report of a case. *J Oral Surg* 1944;2:182-187.
17. Choukas NC. Developmental submandibular gland defect of the mandible: review of the literature and report of two cases. *J Oral Surg*. 1973;31(3):209-11.
18. Junquera LM, Albertos JM, Ferreras J, Baladron J. Stafne bone cyst. Revision of four cases, one of them with bilateral affectation. *Ann Otolaryngol Chir Cervicofac*. 1999;116(5):295-8.
19. Queiroz LM, Rocha RS, de Medeiros KB, da Silveira EJ, Lins RD. Anterior bilateral presentation of Stafne defect: an unusual case report. *J Oral Maxillofac Surg*. 2004;62(5):613-5.
20. Nishimura S, Osawa K, Tanaka T, Imamura Y, Kokuryo S, Habu M et al. Multiple mandibular static bone depressions attached to the three major salivary glands. *Oral Radiol*. 2018;34(3):277-280.
21. Miloğlu Ö, Sekerci AE, Yasa Y, Dagistan S. Unilateral bone cavities situated near the angle of the mandibula. *J Craniofac Surg*. 2015;26(1):27-8.
22. Etöz M, Etöz OA, Sahman H, Sekerci AE, Polat HB. An unusual case of multilocular Stafne bone cavity. *Dentomaxillofac Radiol*. 2012;41(1):75-8.
23. Assaf AT, Solaty M, Zrnc TA, Fuhrmann AW, Scheuer H, Heiland M, et al. Prevalence of Stafne's bone cavity--retrospective analysis of 14,005 panoramic views. *In Vivo*. 2014;28(6):1159-64.
24. de Courten A, Küffer R, Samson J, Lombardi T. Anterior lingual mandibular salivary gland defect (Stafne defect) presenting as a residual cyst. *Oral Surg Oral Med Oral Pathol Oral Radiol Endod*. 2002;94(4):460-4.
25. Arijji E, Fujiwara N, Tabata O, Nakayama E, Kanda S, Shiratsuchi Y, et al. Stafne's bone cavity. Classification based on outline and content determined by computed tomography. *Oral Surg Oral Med Oral Pathol*. 1993;76(3):375-80.
26. Smith MH, Brooks SL, Eldevik OP, Helman JI. Anterior mandibular lingual salivary gland defect: a report of a case diagnosed with cone-beam computed tomography and magnetic resonance imaging. *Oral Surg Oral Med Oral Pathol Oral Radiol Endod*. 2007;103(5):71-8.
27. Segev Y, Puterman M, Bodner L. Stafne bone cavity--magnetic resonance imaging. *Med Oral Patol Oral Cir Bucal*. 2006;11(4):E345-7.
28. Lee JI, Kang SJ, Jeon SP, Sun H. Stafne Bone Cavity of the Mandible. *Arch Craniofac Surg*. 2016;17(3):162-164.

29. Araiche M, Brode H. Aberrant salivary gland tissue in mandible. *Oral Surg Oral Med Oral Pathol.* 1959;12(6):727-9.
30. Camilleri G. Salivary gland inclusion in the mandible. *Br Dent J.* 1963;114:515-6.
31. Chen CY, Ohba T. An analysis of radiological findings of Stafne's idiopathic bone cavity. *Dentomaxillofac Radiol.* 1981;10(1):18-23.
32. Correll RW, Jensen JL, Rhyne RR. Lingual cortical mandibular defects: a radiographic incidence study. *Oral Surg Oral Med Oral Pathol.* 1980;50(3):287-91.
33. Finnegan M, Marcsik A. Anomaly or pathology: the Stafne defect as seen in archaeological material and modern clinical practice. *J Human Evol* 1980;9:19-31.
34. Sawyer DR, Nwoku AL, Elzay RP, Allison MJ, Pezzia A. Two probable cases of a depression in the mandible caused by the submandibular salivary gland in pre-Columbian Peruvians. *J Maxillofac Surg* 1981;9:194-6.

Oral epitel dokularda panoramik radyografinin genotoksik etkileri

Hülya Çakır Karabaş(0000-0001-9258-053X)^α, İlknur Özcan(0000-0001-9006-5630)^α, Semra Dölek Güler(0000-0003-4384-1865)^β

Selcuk Dent J, ODMFR 2019 Kongre Kitapçığı Özel Sayısı

Başvuru Tarihi: 20 Ocak 2019
Yayın Kabul Tarihi: 13 Şubat 2019

ÖZ

Oral epitel dokularda panoramik radyografinin genotoksik etkileri

Amaç: X ışınları gen mutasyonları ve kromozomal aberasyonlara sebep olabilen potansiyel mutajenik ajanlardan biridir. Bu çalışmada, panoramik radyografi alınan hastaların hücre çekirdeğinde oluşabilecek hasarı gözlemek için mikronükleus testi uygulanmıştır.

Gereç ve Yöntemler: Çalışmamızda, dental tanı nedeni ile panoramik radyografi alınması gereken 30 gönüllü hastanın bukkal mukoza sürüntü hücreleri radyografi öncesi ve radyografiden 2 hafta sonra alınmıştır. Her bir sürüntüdeki 1000 hücrenin çekirdeğindeki değişiklikler ışık mikroskobu altında sayılarak kaydedilmiştir.

Bulgular: Çalışmamızda, X ışını maruziyeti sonrası bukkal mukoza hücrelerinde gözlenen mikronükleus sıklığındaki artış istatistiksel olarak anlamlı bulunmuştur ($p < 0.001$). Sitotoksositeye ilişkin hücre çekirdeğindeki diğer değişikliklerde ise, karyoreksis ve karyoliziste istatistiksel olarak anlamlı bir artış gözlenmiş; ancak piknozisteki artış anlamlı bulunmamıştır.

Sonuç: Sonuç olarak, dental tanı ve tedavi esnasında alınan panoramik radyografi oral mukozal hücrelerde sitotoksositeye sebep olmaktadır. Panoramik radyografi gerektiğinde uygun dozda uygulanmalıdır.

ANAHTAR KELİMELELER

Hücre Hasarı, Mikronükleus Testi, Panoramik Radyografi

ABSTRACT

Genotoxic effects of panoramic radiography on oral epithelial tissues

Background: X-rays are one of the potential mutagenic agents that can cause both the gene mutations and chromosomal aberrations. In this study, the micronucleus test was implemented in order to observe the damage that can occur in the cell nucleus of the patients who had taken panoramic radiographs.

Methods: In our study, buccal mucosa swabs were obtained just before the radiography and two weeks after the radiography from 30 volunteer patients who had to take radiography due to dental diagnosis. Changes in the nuclei of 1000 cells of each swab sample were counted under a light microscope and recorded.

Results: In our study, increase in the micronucleus frequency observed in buccal mucosa cells after X-ray exposure was found significant ($p < 0.001$). Regarding other changes in the cell nucleus related to cytotoxicity, statistically significant increase was observed concerning karyorrhexis and karyolysis; however, the increase in pyknosis was not statistically significant.

Conclusion: As a result, panoramic radiographs taken during dental diagnosis and treatment causes cytotoxicity in oral mucosal cells. Panoramic radiographs should be applied in appropriate doses if necessary.

KEYWORDS

Cell Injury, Micronucleus Test, Panoramic Radiography

GİRİŞ

X ışınları hem gen mutasyonlarına hem de kromozomal aberasyonlara sebep olabilen potansiyel mutajenik ajanlardan biridir. DNA molekülü ile doğrudan etkileşime girebildikleri gibi, dolaylı olarak da DNA molekülü ile etkileşime giren reaktif bileşikler oluşturarak DNA üzerinde etkili olurlar.¹ DNA hasarlarına örnek olarak çift ve tek zincir kırıkları, insersiyon ve delesyonlar ve DNA-protein arası çapraz bağ oluşturması gösterilebilir.² Oluşan hasarın çoğunu DNA onarım mekanizması onarmaktadır. Ancak hasar fazla veya onarım sistemleri yetersiz ise DNA hasarı sonucu hücre ölümüne kadar varmaktadır. DNA hasarının doku fonksiyonlarının bozulması ile ortaya çıkan hastalıkların (kanser, kardiyovasküler hastalıklar, bağışıklık sistemi hastalıkları, yaşlanma vb.) etiyolojisinde etken rol oynadığı düşünülmektedir.³ Mutajenik potensiyellerine rağmen ve iyonlaştırıcı bir radyasyon tipi olmasına karşın, X ışınları hastalıkların teşhisinde önemli bir araç olup medikal ve dental uygulamalarda sıkça kullanılmaktadır. Kromozomal hasarı tespit etmek ve değerlendirmek için mikronükleus testi (MN) çok güvenilir bir analiz yöntemidir.¹

^α İstanbul Üniversitesi Diş Hekimliği Fakültesi, Ağız, Diş ve Çene Radyolojisi Anabilim Dalı, İstanbul

^β İstanbul Üniversitesi, Onkoloji Enstitüsü, Onkolojik Sitoloji Bilim Dalı, İstanbul

Mikronükleuslar hücrenin mitotik bölünme aşamasında geride kalarak iğ iplikçiğine tutunmayı başaramayan ve yavru hücrelerin ana çekirdeğine dahil olmayan, sitoplazmada ana çekirdeğe benzer tam kromozom veya kromatit parçacıklarından oluşan yapılardır.¹ Bu nedenle, MN testi kromozom kırıkları ve kromozom kaybının her ikisini de ölçebilen, DNA hasarına ilişkin hassas bir indikatördür.⁴ Mikronükleus testi, insan periferik kan lenfositlerinde, kemik iliğinde ve bukkal mukoza hücresinde kimyasal ajanların genotoksik etkilerinin değerlendirilmesinde uygulanabilir.⁵ Mikronükleusa ilaveten apoptozis (karyoreksis, piknozis, ve yoğunlaşmış kromatin) ve nekrozisin (karyoreksis, karyolizis, piknozis ve yoğunlaşmış kromatin) göstergesi olan dejeneratif çekirdek değişikliklerinin kaydedilmesi ile mikronükleus testinin hassasiyeti arttırılır.¹

Panoramik radyografi diş hekimlerinin tanı ve tedavi sürecinde sık başvurduğu bir görüntüleme yöntemi olup panoramik radyografik görüntü maksiller ve mandibular dental arkların her ikisi ile bunları çevreleyen fasiyal yapıların farklı kalınlıklarda tomografik görüntüsünü alan kavisli kesitidir.⁶

Çalışmanın amacı panoramik dental radyografi esnasında X ışınlarının bukkal mukoza hücreleri üzerindeki genotoksik etkilerini MN testi kullanarak değerlendirmektir.

GEREÇ VE YÖNTEM

Bu çalışmada, Ağız Diş ve Çene Radyolojisi Kliniği'ne başvuran ve dental tedavileri kapsamında panoramik radyografi endikasyonu olan 30 gönüllü hastadan bukkal mukoza sürüntü hücreleri alınmıştır. Söz konusu hastalar tütün ve alkol tüketimi olmayan, düzenli oral antiseptik solüsyon kullanmayan, sistemik hastalıkları bulunmayan ve radyografiye (özellikle baş ve boyun görüntüleme) son bir yıl içinde maruz kalmamış hastalar arasından seçilmiştir. Görüntülemeden hemen önce ve iki hafta sonra olmak üzere hastalardan 2 kez sürüntü alınmıştır. Panoramik dental radyografiler Kodak 8000 Dijital Panoramik Sistem ile 66-74 kV, 5-8 mA, 13.1-13.9 s ayarlarıyla alınmıştır.

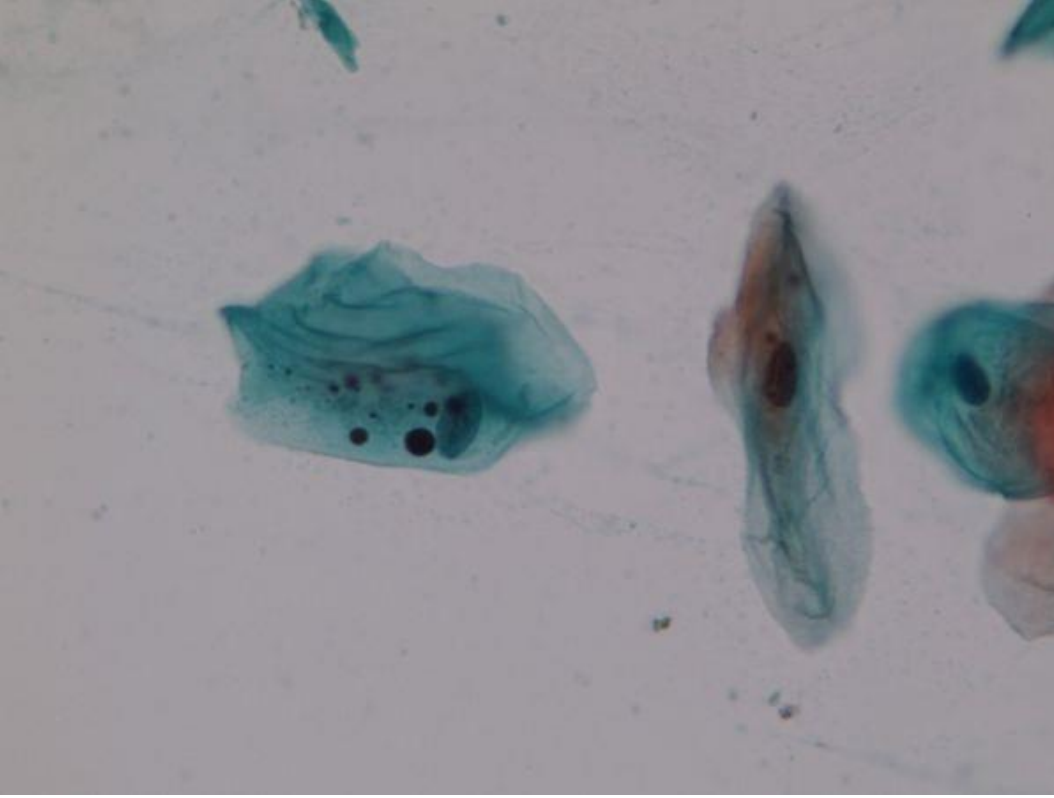
Örneklem alınması öncesinde hastaların ağızlarını çalkalaması istenmiş ve sonrasında bir cytobrush yardımı ile bukkal mukoza sürüntü hücreleri alınmıştır. Alınan hücre sürüntüleri temiz slaytlar üzerine hazırlanarak % 96 etil alkolde sabitlenmiştir. Sürüntü hücrelerine standart Papanicolaou Stain protokol metodu uygulanmıştır. Her bir örneklemdeki 1000 hücrenin çekirdeğindeki değişiklikler (piknozis, karyolizis, karyoreksis ve mikronükleus) ışık mikroskobu altında sayılarak kaydedilmiştir.

Ortalama, standart sapma, median, minimum, maksimum, yüzdelik ve skor gibi temel istatistiksel parametreler kullanılmıştır. İşlem öncesi ve sonrası değişkenlerin karşılaştırılması için Wilcoxon testi uygulanmıştır. İstatistiksel olarak anlamlı seviye $p < 0.05$ olarak kabul edilmiştir.

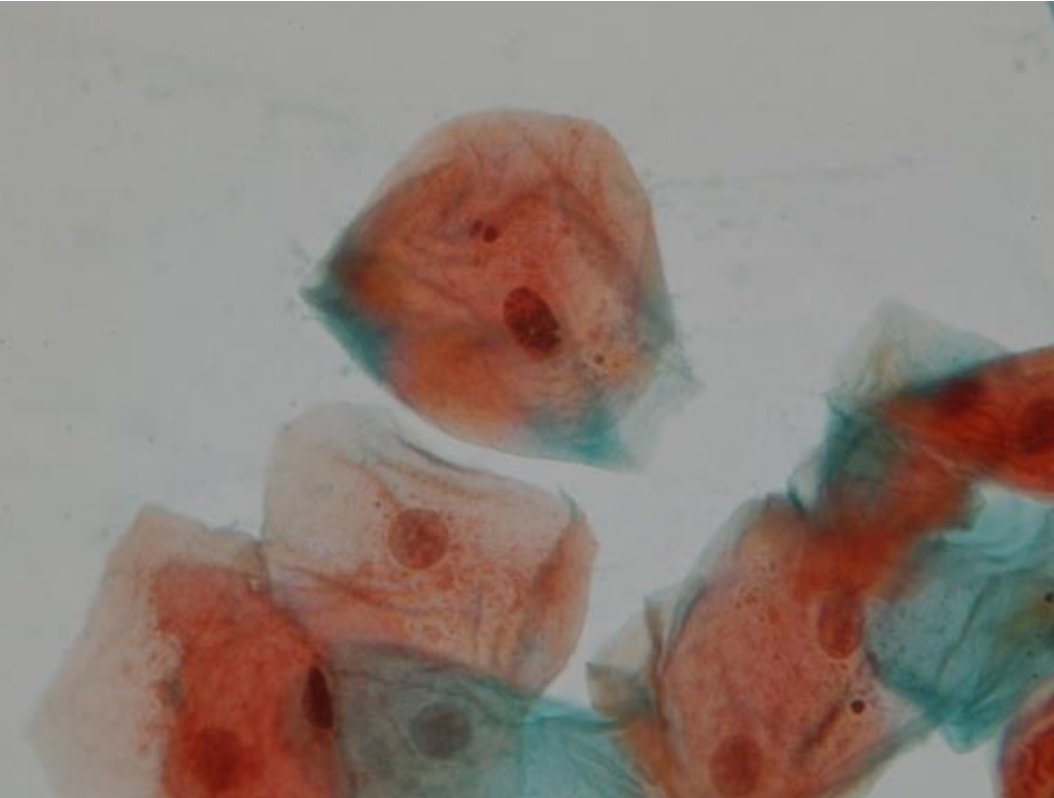
BULGULAR

Çalışmaya dahil edilen hastaların yaşları istatistiksel olarak incelenmiş ve maksimum 46, minimum 20 ve ortalama 23 olarak hesaplanmıştır. Çalışmaya 9 kadın (% 30) ve 21 erkek (% 70) dahil edilmiştir. Cinsiyete ilişkin istatistiksel olarak anlamlı bir fark bulunamamıştır. Panoramik radyografi öncesi ve sonrası karşılaştırıldığında değişkenlerin medyanları arasında mikronükleus açısından fark istatistiksel olarak anlamlı bulunmuştur ($p < 0.001$). Işık mikroskobundaki görüntüde hücrenin sitoplazmasında mikronükleus görüntüsü gözlenmektedir (Resim 1). Hücre çekirdeğindeki sitotoksiste ile ilgili diğer değişikliklerle ilgili olarak ise karyoreksis (Resim 2) ve karyolizis (Resim 3)

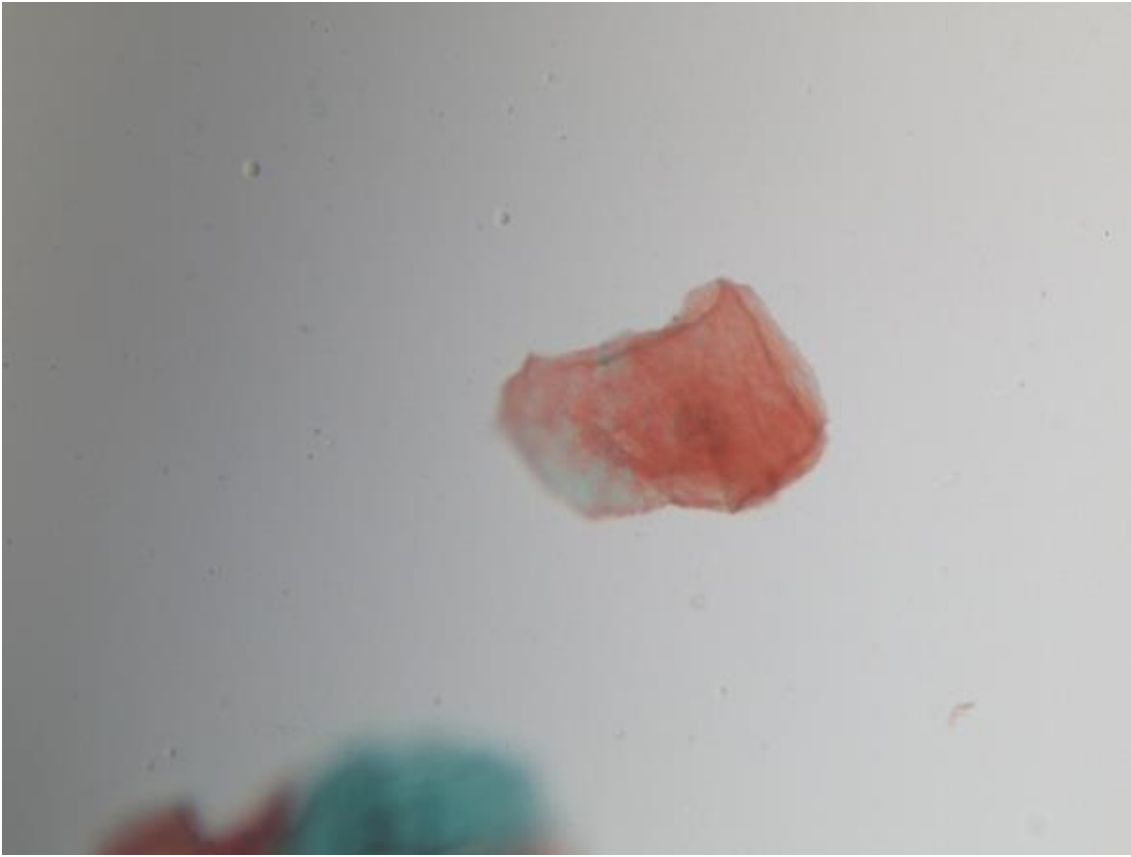ile ilgili istatistiksel olarak anlamlı artışlar gözlenmiş ($p < 0.001$); ancak, piknozisteki artış istatistiksel olarak anlamlı bulunmamıştır ($p = 0.765$) (Tablo 1).



Resim 1.



Resim 2.



Resim 3.

Tablo 1. X ışını maruziyeti öncesi ve sonrasında hücre nükleusundaki değişimlerin istatistiksel değerlendirmesi

	Öncesi		Sonrası		z	p
	Ortalama ± ss	Median (min-mak)	Ortalama ± ss	Median (min-mak)		
Mikronükleus	30.2 ± 18.12	24 (11-76)	57.53 ± 17.16	54 (34-104)	- 4.578	<0.001
Karyoreksis	34.07 ± 28.96	25 (12-152)	58.67 ± 19.87	54.5 (23-99)	- 3.662	<0.001
Karyolizis	48.47 ± 49.44	23.5 (10-207)	69.03 ± 49.14	55.5 (28-286)	- 3.376	<0.001
Piknozis	95.8 ± 41.96	92 (17-177)	100.13 ± 42.99	104.5 (25-210)	- 0.298	0.765

TARTIŞMA

Radyasyona maruziyetin güvenli bir düzeyi olmadığı, radyasyonun zamanla birikim yaparak biyolojik etki oluşturabileceği, sık ve düşük düzeyli maruziyetin kromozomal aberasyonların sıklığını arttırabileceği ve düşük dozlu medikal maruziyetin ise hem hastalar hem de çalışanlar üzerinde genotoksik etkilere sebep olabileceği dikkate alınmalıdır.⁷

Radyoterapi alan hastalar^{8,9}, düşük dozlarda ancak sık mesleki maruziyete uğrayan çalışanlar^{10,11} ve tek dental radyografi çekilen hastalar üzerinde yapılan literatür çalışmaları^{12,13} mikronükleus oluşumu ve hücre ölümünün radyasyon dozu ile birlikte arttığını ortaya koymaktadır. Örneğin bir çalışmada¹⁴ 2000 cGy (0.01Gy) maruziyet sonrası 1000 hücrede 68 mikronükleus tespit edilirken, bir başka çalışmada¹⁵ 1000 cGy maruziyet sonrası 1000 hücrede 16 mikronükleus sayılmıştır.

Sigara içiminin DNA hasarını arttırabildiği, günde içilen sigara sayısı ve çiğneme, ters içme gibi sigara içim şekline bağlı olarak mikronükleus oluşumunu arttırdığı belirtilmektedir.¹ Ancak, sigara ve mikronükleus artışı arasında anlamlı ilişki bulmayan çalışmalar da mevcuttur.¹⁶ Aynı durum (pozitif ilişki bulan ve ilişki bulmayan çalışmalar) alkol-MN artışı ve düzenli oral antiseptik solüsyon kullanımı-MN artışı arasındaki ilişki için de geçerlidir.^{1,17,18} Bu nedenlerden dolayı, çalışmamıza sigara ve alkol alışkanlığı olan bireyler ve düzenli oral antiseptik solüsyon kullanan hastalar dahil edilmemiştir.

X ışınına maruziyet öncesi ve sonrası mikronükleus görülme sıklığı değişikliğine ilişkin yapılan çalışmalarda, mikronükleus görülme sıklığı ile bir ilişki tespit edilemeyen çalışmalar^{7,12} olmakla birlikte, birçok çalışma X ışını maruziyetinin -düşük dozlarda bile- genetik hasarı tetiklediğini ortaya koymaktadır.^{1,8} Panoramik radyografi çekilen hastalarda yapılan çalışmamızda, mikronükleus görülme sıklığı istatistiksel olarak anlamlı bulunmuştur ($p<0.001$). Ayrıca, çalışmamızda karyolizis ve karyoreksis artışları istatistiksel olarak anlamlı bulunmuştur ($p<0.001$). Bununla birlikte piknozis artışı istatistiksel olarak anlamlı bulunmamıştır ($p=0.765$). Bu göstergeler, radyasyonun sitotoksik etkisini ortaya koymaktadır.

Piknozis hem nekrozis hem de apoptozis göstergesi bir hücresel değişikliktir. Bu nedenden dolayı çalışmada elde edilen bu sonuç, hücreyi apoptozise götüren birden çok yolun olduğunu ve piknozisin tercihen apoptotik süreçte oluştuğunu ortaya koymaktadır.¹

DNA hasarını etkin bir şekilde tamir yeteneğine sahip hücre tiplerinin, hücrede daha düşük düzeylerde kalıcı hasara sebebiyet verdiği bilinmektedir.^{19,20} Bukkal hücrelerinin periferik kan lenfositlerine nispeten daha sınırlı DNA tamir kapasiteleri nedeniyle epitel dokularındaki genomik kararsızlık olaylarını daha doğru yansıttıkları belirtilmiştir.¹⁹ Bu hücreler panoramik radyografik muayenede doğrudan radyasyona maruz kalmakta olup radyasyon kaynaklı hasar için ana hedeftir. Ayrıca, söz konusu hücreler fırça ile kolayca ağız içerisinden elde edilebilirler.^{21,22} Bu sebeplerden dolayı, çalışmamızda bukkal hücreler kullanılmıştır.

SONUÇ

Özetlemek gerekirse, dental tanı ve tedavi aşamasında alınan panoramik radyografi oral mukoza hücrelerinde sitoksisiteye sebep olmaktadır. Fakat yine de panoramik radyografi gerektiğinde uygun dozlarda ve tekrardan kaçınılması için kullanılmalıdır. Panoramik radyografinin yerine yeterli olduğu durumlarda (tek diş veya çenenin sadece bir bölümünü kapsayan tedavilerde) periapikal radyografinin tercih edilmesi tavsiye edilmektedir.

Teşekkür: Bu çalışma İstanbul Üniversitesi Bilimsel Araştırma Proje Birimi tarafından desteklenmiştir.

KAYNAKLAR

1. Cerqueira EM, Meireles JR, Lopes MA, Junqueira VC, Gomes-Filho IS, Trindade S, ve ark. Genotoxic effects of X-rays on keratinized mucosa cells during panoramic dental radiography. *Dentomaxillofac Radiol.* 2008; 37(7): 398-403.
2. Onur E, Tuğrul B, Bozyiğit F. DNA Hasarı ve Onarım Mekanizmaları. *Türk Klinik Biyokimya Derg* 2009; 7(2): 61-70
3. Fidan AF. DNA Hasar Tespitinde Tek Hücre Jel Elektroforezi. *AKÜ-Fen Bilimleri Dergisi* 2009; 8(1): 41-52
4. Fenech M, Holland N, Chang WP, Zeiger E, Bonassi S. The Human Micronucleus Project-An international collaborative study on the use of the micronucleus technique for measuring DNA damage in humans. *Mutat Res.* 1999; 428 (1-2): 271-83.
5. Üstüner D. Kromozom Kırıkları ve Mikronükleus-Apoptoz Bağlantısı. *TÜBAV Bilim* 2011; 4(1): 64-69.
6. White SC, Pharoah MJ. *Oral Radiology Principles and Interpretation.* 6th Ed. Mosby Elsevier; 2009
7. Cerqueira EM, Gomes-Filho IS, Trindade S, Lopes MA, Passos JS, Machado-Santelli GM. Genetic damage in exfoliated cells from oral mucosa of individuals exposed to X-rays during panoramic dental radiographies. *Mutat Res.* 2004; 562: 111-7.
8. Jagetia GC, Jayakrishnan A, Fernandes D, Vidyasagar MS. Evaluation of micronuclei frequency in the cultured peripheral blood lymphocytes of cancer patients before and after radiation treatment. *Mutat Res.* 2001; 491(1-2): 9-16.
9. Minicucci EM, Kowalski LP, Maia MA, Pereira A, Ribeiro LR, de Camargo JL ve ark. Cytogenetic damage in circulating lymphocytes and buccal mucosa cells of head-and-neck cancer patients undergoing radiotherapy. *J Radiat Res.* 2005; 46(2): 135-42.
10. Şahin A, Tatar A, Öztas S, Seven B, Varoglu E, Yesilyurt A ve ark. Evaluation of the genotoxic effects of chronic low-dose ionizing radiation exposure on nuclear medicine workers. *Nucl Med Biol.* 2009; 36(5):575-8.
11. Sari-Minodier I, Orsière T, Bellon L, Pompili J, Sapin C, Botta A. Cytogenetic monitoring of industrial radiographers using the micronucleus assay. *Mutat Res.* 2002; 521(1-2): 37-46
12. Popova L, Kishkilova D, Hadjidekova VB, Hristova RP, Atanasova P, Hadjidekova VV ve ark. Micronucleus test in buccal epithelium cells from patients subjected to panoramic radiography. *Dentomaxillofac Radiol.* 2007; 36(3): 168-71.
13. Ribeiro DA, de Oliveira G, de Castro G, Angelieri F. Cytogenetic biomonitoring in patients exposed to dental X-rays: comparison between adults and children. *Dentomaxillofac Radiol.* 2008; 37(7): 404-7
14. Sarto F, Finotto S, Giacomelli L, Mazzotti D, Tomanin R, Levis AG. The micronucleus assay in exfoliated cells of the human buccal mucosa. *Mutagenesis.* 1987; 2(1): 11-7.

15. Tolbert PE, Shy CM, Allen JW. Micronuclei and other nuclear anomalies in buccal smears: a field test in snuff users. *Am J Epidemiol.* 1991; 134(8): 840-50.
16. Maluf SW. Monitoring DNA damage following radiation exposure using cytokinesis-block micronucleus method and alkaline single-cell gel electrophoresis. *Clin Chim Acta.* 2004; 347(1-2): 15-24.
17. Ghose UR , Parida BB . Cytological study of exfoliated buccal mucosa cells of tribes in Orissa State (India) with high risk for oral cancer. *Indian J Cancer* 1995; 32: 95–99.
18. Stich HF, Curtis JR, Parida BB. Application of the micronucleus test to exfoliated cells of high cancer risk groups: tobacco chewers. *Int J Cancer.* 1982; 30(5): 553-9.
19. Carlin V, Artioli AJ, Matsumoto MA, Filho HN, Borgo E, Oshima CT ve ark. Biomonitoring of DNA damage and cytotoxicity in individuals exposed to cone beam computed tomography. *Dentomaxillofac Radiol.* 2010; 39(5): 295-9.
20. Visvardis EE , Tassiou AM , Piperakis SM . Study of DNA damage induction and repair capacity of fresh and cryopreserved lymphocytes exposed to H₂O₂ and gamma-irradiation with the alkaline comet assay. *Mutat Res* 1997; 383: 71–80.
21. Ribeiro DA. Cytogenetic biomonitoring in oral mucosa cells following dental X-ray. *Dentomaxillofac Radiol.* 2012; 41(3): 181-4.
22. Lorenzoni DC, Cuzzuol Fracalossi AC, Carlin V, Araki Ribeiro D, Sant' Anna EF. Cytogenetic biomonitoring in children submitting to a complete set of radiographs for orthodontic planning. *Angle Orthod.* 2012; 82(4): 585-90.

Obstrüktif uyku apnesi hastaları ve sağlıklı bireylerde genial tüberküllerin KIBT ile karşılaştırılması

Müjgan Fırıncıoğluları(0000-0001-8827-7052)^α, Seçil Aksoy(0000-0002-6400-4911)^α, Kaan Orhan(0000-0001-6768-0176)^β, Ulaş Öz(0000-0002-5203-577X)^γ, Evren Hıncal(0000-0001-6175-1455)^λ, Finn Rasmussen(0000-0002-7579-3098)^μ

Selcuk Dent J, ODMFR 2019 Kongre Kitapçığı Özel Sayısı

Başvuru Tarihi: 10 Ocak 2019
Yayına Kabul Tarihi: 07 Şubat 2019

ÖZ

Obstrüktif uyku apnesi hastaları ve sağlıklı bireylerde genial tüberküllerin KIBT ile karşılaştırılması

Amaç: Bu ön çalışmanın amacı, obstrüktif uyku apnesi (OUA) hastalarında ve sağlıklı bireylerde, konik ışınli bilgisayarlı tomografi (KIBT) kullanılarak genial tüberküllerin anatomik özelliklerini, pozisyonlarını ve boyutlarını karşılaştırmak ve tanımlamaktır.

Gereç ve Yöntemler: 60 hastanın KIBT kayıtları retrospektif olarak toplandı ve analiz edildi (30'u OUA hastası ve 30'u sağlıklı bireyler). Genial tüberküller için ölçülen 5 parametre; 1) anterior mandibula kalınlığı (AMT) 2) alt kesici dişlerden genial tüberküllerin üst sınırına olan mesafe (I-SGT) 3) genial tüberküllerin alt sınırından mandibulanın alt sınırına olan mesafe (IGT-IBM) 4) genial tüberküllerin yüksekliği (GH) ve 5) genial tüberküllerin genişliği (GW).

Bulgular: Sonuçlar, sağlıklı bireylerde, OUA hastalarına göre daha fazla olan genial tüberküllerin genişliği hariç, her iki hasta grubu arasında anlamlı bir fark olmadığını göstermektedir. Genial tüberküller için elde edilen ortalama değerler sırasıyla sağlıklı bireyler ve OUA hastaları için AMT 13.2-13.8 mm, I-SGT 7.7-8.1 mm, IGT-IBM 8,3-8.8 mm, GH 5.0-5.3 mm, GW 7.6-5.7 mm idi.

Sonuç: KIBT kullanılarak, OUA hastalarında gözlemlenen dar genial tüberküller, sağlıklı bireylerle karşılaştırıldığında anlamlı bir bulgudur. KIBT üst solunum yolunun anatomisi ve ileride cerrahi operasyonları planlamak için düşük radyasyon dozuna sahip yararlı bir araç olabilir.

ANAHTAR KELİMELER

Genial tüberküller, konik ışınli bilgisayarlı tomografi, obstrüktif uyku apnesi sendromu

ABSTRACT

CBCT comparison of the genial tubercles between OSA patients and healthy individuals

Background: The aim of this preliminary study is to compare and describe the anatomical features, positions and dimensions of genial tubercles in OSA patients and healthy individuals using cone beam computed tomography (CBCT).

Methods: CBCT records of 60 patients were retrospectively collected and analysed (30 of the was OSA patients and 30 of them was healthy individuals). 5 variables measured for genial tubercles; 1) anterior mandible thickness (AMT) 2) the distance from the lower incisors to the superior border of the genial tubercles (I-SGT) 3) the distance from the inferior border of the genial tubercles to inferior border of the mandible (IGT-IBM) 4) height of genial tubercles (GH) 5) width of genial tubercles (GW).

Results: The results show no significant difference between both patient groups except genial tubercles width which is greater in healthy individuals than OSA patients. The mean values obtained for genial tubercles were AMT 13.2-13.8 mm, I-SGT 7.7-8.1 mm, IGT-IBM 8.3-8.8 mm, GH 5.0-5.3 mm, GW 7.6-5.7 mm for healthy individuals and OSA patients respectively.

Conclusion: Narrow genial tubercles was a significant finding in OSA patients when compared with healthy individuals using CBCT. As CBCT identifies the anatomy of the upper airway it may be a useful tool with low radiation dose for planning surgical operations in the future.

KEYWORDS

Genial tubercles, cone beam computed tomography, obstructive sleep apnea syndrome

GİRİŞ

Obstrüktif uyku apnesi (OUA), uyku sırasında üst hava yolunun tekrarlayan tam veya parsiyel obstrüksiyonları ile karakterizedir ve apne ya da hipopne ile sonuçlanır, bu da genellikle oksijen desatürasyonuna, nefes alma çabasının artmasına, kısa uyarılmalara ve uyku bozukluklarına neden olur.¹ Obstrüktif uyku apnesi sendromuna sahip

^α Yakın Doğu Üniversitesi, Diş Hekimliği Fakültesi, Ağız, Diş Ve Çene Radyolojisi Anabilim Dalı, Lefkoşa, KKTC

^β Ankara Üniversitesi, Diş Hekimliği Fakültesi, Ağız, Diş ve Çene Radyolojisi Anabilim Dalı, Ankara; Omfs Impath Research Group, Department Of Imaging & Pathology, Faculty Of Medicine, University Of Leuven And Oral &maxillofacial Surgery, University Hospitals

^γ Yakın Doğu Üniversitesi, Diş Hekimliği Fakültesi, Ortodonti Anabilim Dalı, Lefkoşa, KKTC

^λ Yakın Doğu Üniversitesi, Eğitim Bilimleri Fakültesi, Matematik Anabilim Dalı, Lefkoşa, KKTC

^μ Yakın Doğu Üniversitesi, Tıp Fakültesi Alerji, Uyku Ve Solunum Hastalıkları Ve KKTC Uyku Merkezi, Lefkoşa, KKTC

hastaların tanısı ve tedavisi için Kulak, Burun, Boğaz (KBB), Diş Hekimliği, Nöroloji, Kardiyoloji, Göğüs Hastalıkları gibi birçok bölümün bulunduğu multi-disipliner bir yaklaşım uygulanmalıdır.²

Obstrüktif Uyku Apnesine gündüz aşırı uyku hali, yorgunluk veya halsizlik semptomları eşlik ediyorsa obstrüktif uyku apnesi sendromu terimi kullanılır. Obezite, erkek cinsiyeti, yaş ve kraniyofasiyal anatomi OUA duyarlılığının ana belirleyicileridir.³ Obstrüksiyon bölgesi çoğunlukla *uvula* arkası, yumuşak damak, dil veya bu yapıların bazı kombinasyonları şeklindedir.⁴ Üst hava yolu anatomisi, *genioglossus* gibi üst hava yolu dilatör kaslarının etkinliği, bireyin uyarılma eşiği ve solunum kontrol sisteminin doğal stabilitesi gibi çeşitli bileşenler OUA'nin patogenezi belirler.⁵ Obstrüktif uyku apnesi olan hastalarda uyanıklık sırasındaki *genioglossus* kasının nöromusküler aktivitesindeki artış, üst hava yolunun kapanmasını önleyen uyarlamalı bir mekanizmadır.⁶ *Genioglossus* kası, *spina mentalis*'ten ve *genial* tüberküllerden başlar, dil tabanından arkaya doğru uzanır ve *hyoid* kemikte sonlanır. *Genioglossus*'un işlevi, dil ucunu geri çekmek ve dilin dorsumunu bastırmaktır. *Genioglossus* kasının *genial* tüberküllere bağlı olan kısımları, dilin ve bununla ilişkili yumuşak dokuların fonksiyon ve desteğinde yakından rol oynar.⁷ OUA'li hastalarda hava yolunu boşluğunu arttırmak ve rezistansı azaltmak için Mandibula'nın öne doğru konumlandırılması gerekmekte ve cerrahi operasyonlar yapılmaktadır.⁸ Bu nedenle cerrahların pre-operatif planlamaya yardımcı olması için bu yapıların doğru ölçümlerine ihtiyacı vardır.

Konik Işınlı Bilgisayarlı Tomografi (KIBT) 3 boyutlu değerlendirmeler için diş hekimliğinde çeşitli alanlarda kullanılmaktadır. KIBT'nin avantajları kolay erişilebilirlik, kolay kullanım, ofis içi görüntüleme ve düşük radyasyon dozuna sahip tek bir taramaya dayanan çok boyutlu kesitsel ve 3 boyutlu rekonstrüksiyonlar içeren gerçek boyutlu bir veri seti sunmasıdır.⁹ Mandibula'nın öne doğru konumlandırılması için yapılacak olan çeşitli cerrahi operasyonlarda *genial* tüberküllerin morfolojisi, alt anterior dişlerle ve *mandibula* alt sınırı ile ilişkisinin KIBT ile incelenmesi oldukça önemlidir.

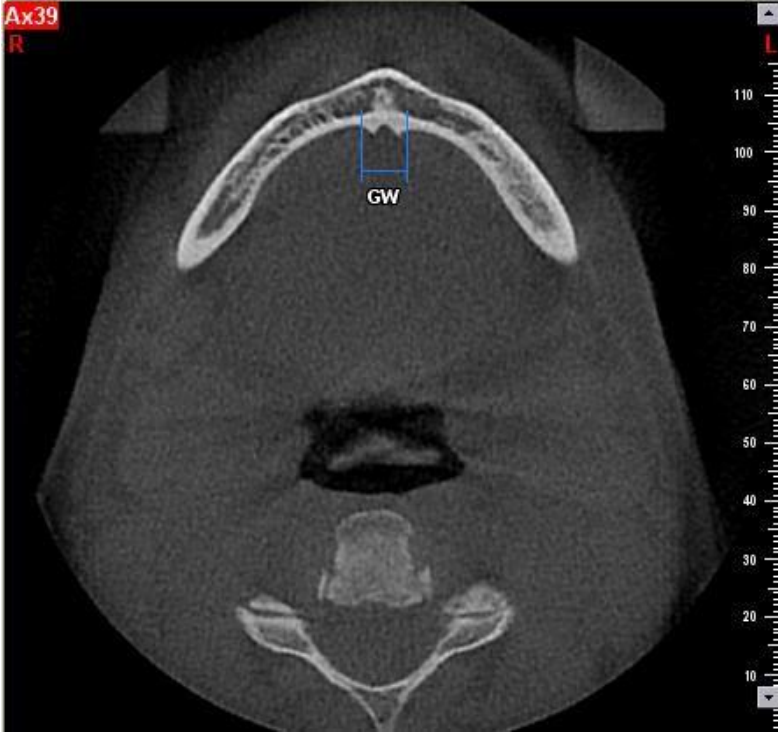
Bildiğimiz kadarıyla, OUA hastaları ve sağlıklı bireyler arasında *genial* tüberküllerin morfolojisi ve konumunu karşılaştıran daha önce yayınlanmış bir çalışma bulunmamaktadır. Sonuç olarak, bu çalışmanın amacı, OUA hastaları ile sağlıklı bireyler arasındaki *genial* tüberküllerin morfolojisi ve anatomisinin karşılaştırılmasıdır.

GEREÇ VE YÖNTEM

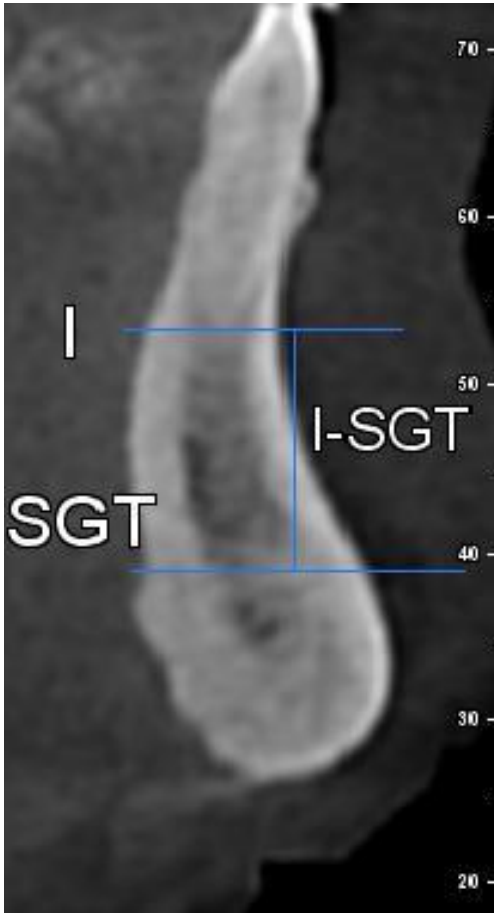Yakın Doğu Üniversitesi Hastanesi Uyku Merkezi, Alerji, Uyku ve Solunum Hastalıkları Anabilim Dalı ve Diş Hekimliği Fakültesi Ağız Diş ve Çene Radyolojisi Anabilim Dalı'na OUA ve çeşitli nedenlerle başvuran 60 hastanın (30'u OUA 30'u sağlıklı bireyler) KIBT görüntüleri retrospektif olarak taranmış ve çalışmaya dahil edilmiştir. Çalışma protokolü Yakın Doğu Üniversitesi Etik Kurul Komitesi tarafından onaylanmıştır. (Sayı 2018/63)

Tüm KIBT görüntüleri, NewTom 3G (Quantitive Radiology s.r., Verona, Italy) cihazı ile alınmış ve görüntüler aynı yazılım programı kullanılarak ölçülmüştür. OUA hastaları için ortalama yaş 57.9 (standart deviasyon: 12.8 yıl), sağlıklı bireyler için ise ortalama yaş 52.1 (standart deviasyon: 12.2 yıl)'dir.

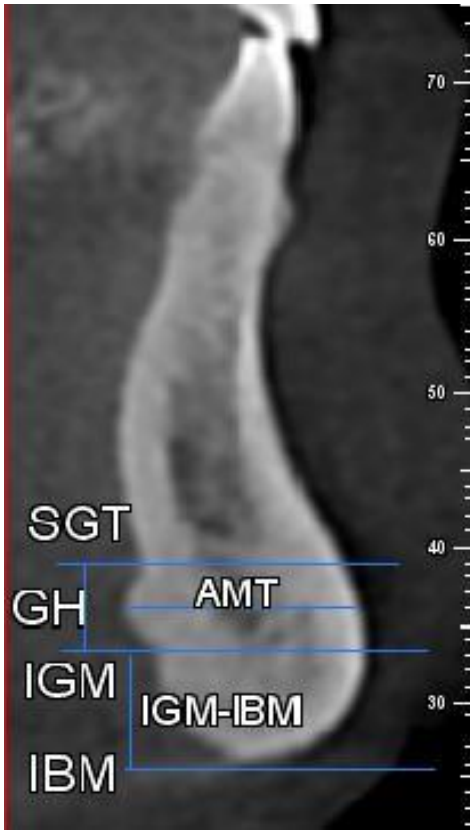Genial tüberküller için ölçülen parametreler; sagittal kesitlerde, *mandibula* ön kalınlığı (AMT), alt kesici dişlerden *genial* tüberküllerin üst sınırına olan mesafe (I-SGT), *genial* tüberküllerin alt sınırından *Mandibula*'nın alt kenarına kadar olan mesafe (IGT-IBM), *genial* tüberküllerin yüksekliği (GH) ve aksiyel kesitlerde *genial* tüberküllerin genişliği (GW) (Resim 1, Resim 2, Resim 3). Ölçümler ardarda gelen 3 kesitte yapılmış ve ortalamaları alınmıştır. Tüm ölçümler, hastaların klinik durumlarını bilmeden, bireysel olarak bir gözlemci (MF) tarafından yapılmıştır.



Resim 1. Aksiyel kesitte genial tüberkül genişliğinin ölçümü



Resim 2. Sagittal kesitte genial tüberkül üst sınırından alt kesici dişin kök ucuna olan mesafenin ölçümü



Resim 3. Değerlendirilen parametreleri gösteren sagittal KIBT taraması: ön mandibula kalınlığı (AMT), genial tüberkül yüksekliği (GH);[SGT] genial tüberkülün üst sınırından alt sınıra [IGM] olan uzaklık, genial tüberkülün alt sınırından, mandibula alt kenarına olan uzaklık

BULGULAR

Sonuçlar, yapılan ölçümler açısından sağlıklı bireylerde daha büyük olan *genial* tüberküllerin genişliği (GW) dışında her iki grup arasında anlamlı bir fark olmadığını göstermektedir ($p>0.05$). Ölçülen parametrelerde ortalama değerler sağlıklı bireyler ve OUA hastaları için sırasıyla AMT 13.2 (± 2.23) – 13.8 mm (± 2.25); I-SGT 7.7 (± 2.84) - 8.1 (± 3.06 mm); IGT-IBM 8.3 (± 2.12) - 8.8 mm (± 1.99), GH 5.0 (± 1.17) - 5.3 mm (± 1.22) olarak bulunmuştur. *Genial* tüberküllerin genişliği ise OSA olmayan ve olan grupta sırasıyla 7.6 (± 1.65) – 5.7 (± 1.65) mm olarak ölçülmüştür ($p<0.05$).

TARTIŞMA

Obstrüktif uyku apnesi, kraniyofasiyal yapının veya vücut yağlarının, farengeal hava yolu boyutunu düşürdüğü, farengeal kollaps oranının artmasına neden olan anatomik bir üst solunum yolu problemi olarak kabul edilmektedir. Uyanıklık sırasında hava yolu, üst hava yolu dilatör kaslarının yüksek aktivitesi ile açık tutulur ancak uyku başlangıcından sonra, kas aktivitesi azaldığından hava yolu kollaps olur.¹⁰ Obstrüktif uyku apnesi hastalarının tedavisinde konservatif tedaviler başarılı olmadığında cerrahi müdahaleler uygulanmaktadır. Mandibula'nın ön kısmının, genial tüberküllerin ve genioglossus kasının ileriye doğru konumlandırılması hava boşluğunu arttıracak olup hava yolu direnci azalacaktır.¹¹ Ancak cerrahi operasyon kasın bağlı olduğu kemik segmentin doğru bir şekilde belirlenmesi alt kesici dişlerin devitalizasyonu, mandibuler fraktür oluşumu ve cerrahi alanına dahil edilecek

bölgelerin eksik kalması ve başarısız olunması gibi birçok komplikasyonun önüne geçmektedir.¹² Literatürde genial tüberküllerin anatomisinin belirlenmesi için yapılan çalışmalarda bu çalışmanın sonuçlarıyla benzerlik göstermektedir.^{7,11,12} OUA ameliyatında horizontal kesitlerde ayrı bir önemli olan GW, çalışmamızda anlamlı bir şekilde OUA'lı hastalarda daha küçük olduğu bulunmuştur. Bu konuda yapılan diğer çalışmalarda bizim çalışmamızdaki sağlıklı bireylerde yaptığımız ölçümlere benzer şekilde GW için değerler 7.9-9.2, 6.98 ± 1.35 ve 7.1-8.2'dir.^{7,11,12} Ancak bu sonucun önemini belirlenmesi; apne-hipopne indeksi ve vücut kitle indeksinin bu değerlere etkisinin anlaşılması için daha büyük hasta gruplarında yapılacak olan çalışmalara ihtiyaç vardır.

SONUÇ

Obstrüktif uyku apnesi hastaları sağlıklı bireylerle karşılaştırıldığında, dar genial tüberküller OUA hastalarında anlamlı bir bulgu olduğu ortaya çıkmıştır. OUA ameliyat aşamalarından osteotemide yapılan vertikal kesitlerde genial tüberküllerin genişliği çok büyük bir öneme sahiptir. Bu vertikal kesitler genial tüberküllerin lateralinde konumlanmalıdır. KIBT, üst hava yolunun anatomisini belirlediğinden, ileride cerrahi operasyonları planlamak için düşük radyasyon dozlu kullanışlı bir araç olabilir.

KAYNAKLAR

1. Stöberl AS, Schwarz EI, Haile SR, Turnbull CD, Rossi VA, Stradling JR, et al. Night-to-night variability of obstructive sleep apnea. *J Sleep Res* 2017;26(6):782-788.
2. Oz U, Orhan K, Aksoy S, Ciftci F, Özdoğanoglu T, Rasmussen F. Association between pterygoid hamulus length and apnea hypopnea index in patients with obstructive sleep apnea: a combined three-dimensional cone beam computed tomography and polysomnographic study. *Oral Surg Oral Med Oral Pathol Oral Radiol* 2016;121(3):330-9.
3. Bikov A, Losonczy G, Kunos L. Role of lung volume and airway inflammation in obstructive sleep apnea. *Respir Investig* 2017;55(6):326-333
4. White DP, Younes MK. Obstructive sleep apnea. *Compr Physiol* 2012;2(4):2541-94
5. Subramani Y, Singh M, Wong J, Kushida CA, Malhotra A, Chung F. Understanding Phenotypes of Obstructive Sleep Apnea: Applications in Anesthesia, Surgery, and Perioperative Medicine. *Anesth Analg* 2017;124(1):179-191.
6. Borel JC, Melo-Silva CA, Gakwaya S, Rousseau E, Series F. Diaphragm and genioglossus corticomotor excitability in patients with obstructive sleep apnea and control subjects. *J Sleep Res* 2016;25(1):23-30.
7. Kolsuz ME, Orhan K, Bilecenoglu B, Sakul BU, Ozturk A. Evaluation of genial tubercle anatomy using cone beam computed tomography. *J Oral Sci* 2015;57(2):151-6.
8. Song SA, Chang ET, Certal V, Del Do M, Zaghi S, Liu SY, et al. Genial tubercle advancement and genioplasty for obstructive sleep apnea: A systematic review and meta-analysis. *Laryngoscope* 2017;127(4):984-992.
9. Wang YC, Liao YF, Li HY, Chen YR. Genial tubercle position and dimensions by cone-beam computerized tomography in a Taiwanese sample. *Oral Surg Oral Med Oral Pathol Oral Radiol*. 2012;113(6):e46-50.

10. Jordan AS, McSharry DG, Malhotra A. Adult obstructive sleep apnoea. *Lancet* 2014 22;383(9918):736-47.
11. Agarwal S, Gaurav I, Agarwal R, Ahluwalia KS. Determination of genial tubercle position and dimensions using cone-beam computerised tomography. *Indian J Med Specialities* 2013; 4:29-33.
12. Yin SK, Yi HL, Lu WY, Guan J, Wu HM, Cao ZY, et al. Anatomic and spiral computed tomographic study of the genial tubercles for genioglossus advancement. *Otolaryngol Head Neck Surg* 2007;136(4):632-7.

Derin öğrenme yöntemi ile panoramik radyografiden diş eksikliklerinin tespiti: Bir yapay zekâ pilot çalışması

Özer Çelik(0000-0002-4409-3101)^α, Alper Odabaş(0000-0002-4361-3056)^α, İbrahim Şevki Bayrakdar(0000-0001-5036-9867)^β, Elif Bilgir(0000-0001-9521-4682)^β, Fatma Akkoca(0000-0002-4522-656X)^β

Selcuk Dent J, ODMFR 2019 Kongre Kitapçığı Özel Sayısı

Başvuru Tarihi: 10 Ocak 2019
Yayına Kabul Tarihi: 07 Şubat 2019

ÖZ

Derin öğrenme yöntemi ile panoramik radyografiden diş eksikliklerinin tespiti: Bir yapay zekâ pilot çalışması

Amaç: Bu çalışmanın amacı, panoramik radyografide diş eksikliklerinin değerlendirilmesi için tasarlanmış tanı amaçlı bilgisayar yazılımının işlevini geliştirmek ve değerlendirmektir.

Gereç ve Yöntemler: Veri seti eksik diş tespiti için 99 tam diş ve 54 eksik diş olmak üzere 153 görüntüden oluşmaktadır. Tüm görüntüler Ağız, Diş ve Çene Radyolojisi uzmanları tarafından tekrar kontrol edilmiş ve doğrulanmıştır. Veri setindeki tüm görüntüler eğitim öncesinde 971 X 474 piksel olarak yeniden boyutlandırılmıştır. Açık kaynak kodlu python programlama dili ve OpenCV, NumPy, Pandas, ile Matplotlib kütüphaneleri etkin olarak kullanılarak bir rastgele dizilim oluşturulmuştur. Önceden eğitilmiş bir Google Net Inception v3 CNN ağı ön işleme için kullanılmış ve veri setleri transfer öğrenimi kullanılarak eğitilmiştir.

Bulgular: Eğitimde kullanılan görüntülerin modeli tahminlendirmesi ile çıkan başarı oranı % 94.7'dir. Eğitimde kullanılmayan test için ayrılan görüntülerin tahminlemedeki başarı oranı % 75'dir.

Sonuç: Derin öğrenme tekniklerinde veri seti arttıkça başarı oranları da artmaktadır. Daha fazla görüntüyle oluşacak veri setininin eğitim modellerinde başarı oranları yükselecektir. Gelecek çalışmalar daha büyük veri setleriyle yapılmalıdır.

ANAHTAR KELİMELELER

Panoramik radyografi, derin öğrenme, yapay zekâ

ABSTRACT

The detection of tooth deficiency on panoramic radiography using deep learning technique: An artificial intelligence pilot study

Background: The aim of this study is to develop and evaluate the function of computer based diagnostic software designed to evaluate tooth deficiency in panoramic radiography.

Methods: The data set consists of 153 images, including 99 complete teeth and 54 missing teeth for detection of tooth deficiency. All images were re-checked and verified by dental radiologists. All images in the data set were resized to 971 X 474 pixels prior to training. A random sequence was created using open-source python programming language and OpenCV, NumPy, Pandas, and Matplotlib libraries. A pre-trained Google Net Inception v3 CNN network was used for pre-processing and data sets were trained using transfer learning.

Results: The rate of success of the images used in the training is 94.70%. The success rate in the estimation of the images allocated for the test not used in the training is 75%.

Conclusion: Success rates increase as the data set increases in deep learning techniques. The success rate in the training models will increase of data set which will be formed with more images. Future studies should be done with larger data sets.

KEYWORDS

Panoramik radiography, deep learning, artificial intelligence

GİRİŞ

Diş hekimliği hizmetleri genel itibariyle ağız içi hastalıkların tanı, tedavi ve önlenmesini kapsayan, sağlık sektöründeki en hızlı büyüyen sektörlerden biridir.

Diş eksiklikleri bireylerde maloklüzyon, fonksiyon kaybı ve estetik problemlere sebep verdiği için teşhisi büyük önem taşımaktadır. Diş hekimliğinde diş eksikliklerinin tespit edilmesinde intraoral veya ekstraoral radyografilerden yararlanır. Panoramik radyografi, dişlere ve çenelere genel bir bakış açısı sunan ve diş eksikliklerinin teşhisi için gerekli bilgileri sağlayan ekstraoral radyografidir. Bu radyografilerin yorumlanması zordur ve klinik deneyim

^α Eskişehir Osmangazi Üniversitesi, Fen Fakültesi, Matematik-Bilgisayar Anabilim Dalı, Eskişehir

^β Eskişehir Osmangazi Üniversitesi, Diş Hekimliği Fakültesi, Ağız, Diş Ve Çene Radyolojisi Anabilim Dalı, Eskişehir

gerektirir. Bununla birlikte deneyimli diş hekimleri dahi radyolojik muayenede diş kayıplarını veya eksikliklerini gözden kaçırabilmektedir.^{1,2}

Makine öğrenimi, bilgisayarların açıkça programlanmadığı, ancak mevcut verilerin ilişkilerini analiz ederek görevlerini yerine getirebildiği yapay zeka dalıdır. Derin öğrenme ise bir veya daha fazla gizli katman içeren yapay sinir ağları ve benzeri makine öğrenme algoritmalarını kapsayan çalışma alanıdır.³

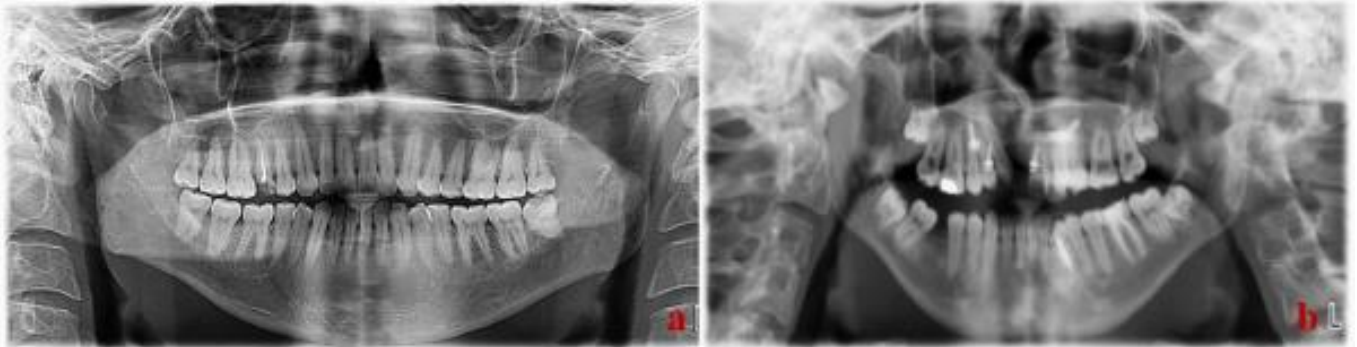Son zamanlarda, diş hekimliğinde dijital görüntüleme sistemindeki ilerlemeler radyografilerden diş çürüğü, periodontal hastalık ve diş eksikliği tespiti için derin öğrenmeye dayalı yazılım tasarımları geliştirme imkanı sunmuştur.⁴

Bu çalışmanın amacı, panoramik radyografide diş eksikliklerinin değerlendirilmesi için tasarlanmış tanı amaçlı bilgisayar yazılımının işlevini geliştirmek ve değerlendirmektir.

GEREÇ VE YÖNTEM

Bu çalışma, 2018 yılı içerisinde Eskişehir Osmangazi Üniversitesi, Diş Hekimliği Fakültesi hastanesine gelen hastalardan elde edilen görüntülerin sınıflandırılmasından oluşturduğunuz veri seti ile gerçekleştirilmiştir.

Veri seti düzenlemeden önce belirli bir anlam düzeyinin üzerinde yer alan gürültü, belirsizlik, bozulma ve gölgeler değerlendirmeye alınmamıştır. Veri seti eksik diş tespiti için 99 tam diş ve 54 eksik diş olmak üzere 153 görüntüden oluşmaktadır. Tüm görüntüler uzman diş hekimleri tarafından tekrar kontrol edilmiş ve doğrulanmıştır. **Resim 1**'de eksik ve tam diş görüntüleri yer almaktadır.



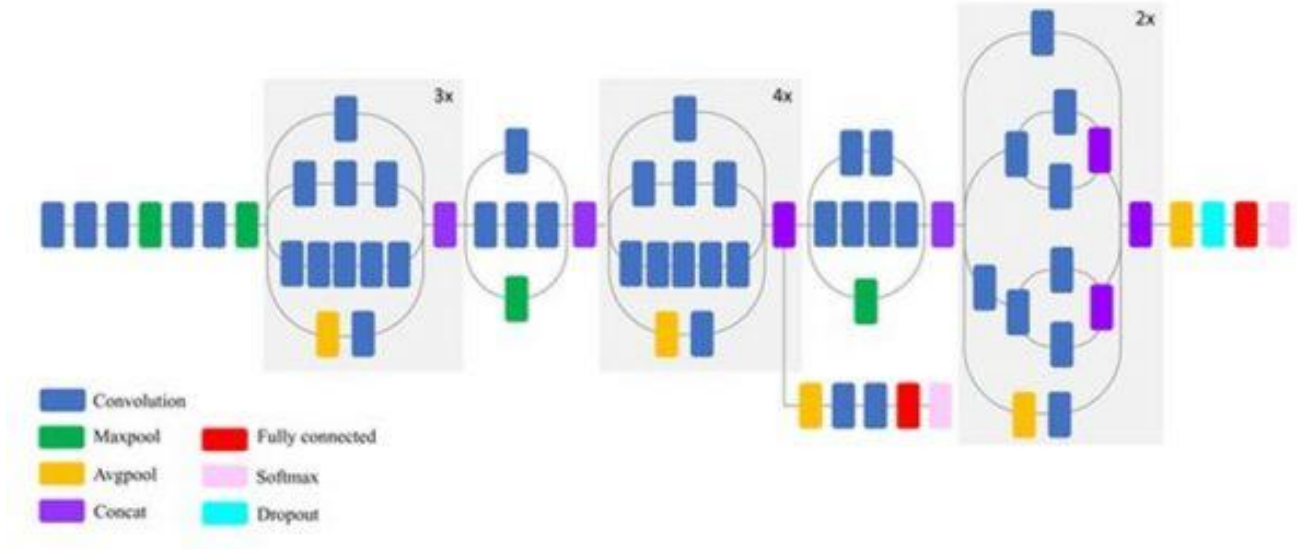
Resim 1.a: Bütün dişlerin mevcut olduğu hastasının panoramik radyografisi **b:** Eksik dişlerin varlığında hastanın panoramik radyografisi

Ön işleme ve görüntü büyütme:

Veri setindeki tüm görüntüler eğitim öncesinde 971 X 474 piksel olarak yeniden boyutlandırılmıştır. Açık kaynak kodlu python programlama dili ve OpenCV, NumPy, Pandas, ile Matplotlib kütüphaneleri etkin olarak kullanılarak bir rastgele dizilim oluşturulmuştur. Eğitime katılan görsellerin tekrardan test için kullanımını engellemek için veri seti eğitim ve test olarak iki parçaya ayrılmıştır. Eksik diş tespiti için eğitim ve doğrulama veri seti 76 ve test veri seti 32 görüntüden oluşmaktadır.

Önceden eğitilmiş bir Google Net Inception v3 CNN ağı ön işleme için kullanılmış ve veri setleri transfer öğrenimi kullanılarak eğitilmiştir. 2014 ImageNet Büyük Ölçekli Görsel Tanıma Yarışmasında mükemmel performans gösteren Inception v3 mimarisi, başlangıçta 1000 nesne kategorisinden oluşan yaklaşık 1.28 milyon resmi öğrenmiştir. Bu

yöntem 22 derin katmandan oluşur ve aynı katmanda farklı boyutlarda konvolüsyonel filtreler uygulayarak farklı ölçek özellikleri elde etmek mümkündür. Resim 2’de yer aldığı gibi yardımcı bir sınıflandırıcı, tamamen birbirine bağlı katmanlar ve softmax fonksiyonlarını içeren toplam 9 başlangıç modülü içermektedir.⁵



Resim 2. InceptionV3 modelinin şematik diyagramı (sıkıştırılmış görünüm)¹⁰

Eğitim ve doğrulama veri seti optimal CNN algoritması ağırlık faktörlerini tahmin etmek ve oluşturmak için kullanılmıştır. Bu çalışmada tüm CNN'ler Python'daki TensorFlow kütüphanesinin InceptionV3 mimarisi kullanılarak 2000 eğitim adım sayısı verilerek gerçekleştirilmiştir.

BULGULAR

Eğitim de kullanılan görüntülerin modeli tahminlendirmesi ile çıkan başarı oranı %94,7 dir. Tüm veri seti ve dengeli veri seti ile sonuçların farkı Tablo 1’de yer almaktadır. Eğitimde kullanılmayan test için ayrılan görüntülerin tahminlemedeki başarı oranı %75’dir. Tahminleme sonuçları Tablo 2’de yer almaktadır. Eğitim ve Test tahminleme sonuçlarını incelendiğinde kısıtlı sayıda veri seti ile alınan başarı oranının %75 olduğu görülmektedir.

Tablo 1. Eğitim veri setinin modele tahminlendirme sonuçları

Tüm Veri Seti ile Eğitim Modeli		Dengeli Veri Seti İle Eğitim Modeli	
Vaka Sayısı	Vaka Oranı	Vaka Sayısı	Vaka Oranı
1 (evet)	70	38	%92.1
0 (hayır)	38	38	% 97.3

Tablo 2. Test veri setinin modele tahminlendirme sonuçları

	Tüm Veri Seti ile Eğitim Modeli		Dengeli Veri Seti İle Eğitim Modeli	
	Vaka Sayısı	Vaka Oranı	Vaka Sayısı	Vaka Oranı
1 (evet)	29	% 89.6	16	% 81.25
0 (hayır)	16	% 56.25	16	% 68.75

TARTIŞMA

Makine öğrenmesi ve derin öğrenme, bir araca gözlemler baz alınarak nasıl karar vereceğini öğrenmesini sağlama yeteneği olarak tanımlanır. Biyomedikal bağlamda ise bu aracın etkisi, diş hekimlerine karar vermelerine yardımcı olmak için ek bilgiler sağlamasıdır. Derin öğrenmenin diğer avantajı ise çoklu seviyelerde temsil edilebilecek görüntüler ile yüksek boyutlu veri kümelerine sahip olmasıdır.^{6,7}

Günümüzde, çeşitli çalışmalar, X-ışınları, bilgisayarlı tomografi (BT), manyetik rezonans görüntüleme (MRG) ve pozitron emisyon tomografi taramaları gibi tıbbi görüntülerin yorumlanmasında yapay zekâ yaklaşımlarının potansiyel doğruluğunu değerlendirmiştir ve sonuçlar umut vericidir.^{6,8}

Diş hekimliğinde ise çürük mevcudiyeti ve periodontal hastalık açısından riskli dişlerin tespitinde derin öğrenme tekniği ile geliştirilen yazılımlar literatürde mevcuttur.

Valizadeh ve ark.² dijital radyografilerde posterior dişlerdeki mine ve dentin seviyesinde aproksimal çürüklerin tespiti ve derinliğinin kabul edilebilir ölçümünü gerçekleştiren bir yazılım geliştirmişlerdir.²

Ben Ali ve ark.³ da dijital radyografilerde çürük teşhisi ve sınıflandırılması ile ilgili geliştirdikleri yazılımı çalışmalarında sunmuşlardır.⁴ Srivastava ve ark.⁴ ise bitewing radyografilerde diş çürüğü tespitinde diş hekimlerinin performansını artıran bir Bilgisayar Destekli Tanı sistemini çalışmalarında göstermişlerdir.¹ Lee ve ark.⁵ derin konvolüsyonel bir nöral ağ algoritmasına dayalı bilgisayar destekli algılama sistemi ile periodontal hastalık açısından riskli dişlerin teşhis ve tahmini değerlendiren bir çalışma sunmuşlardır.⁹

Diş eksikliklerinin değerlendirilmesi için tasarlanmış tanı amaçlı bilgisayar yazılımı ile ilgili literatürde çalışma mevcut değildir.

SONUÇ

Derin öğrenme tekniklerinde veri seti arttıkça başarı oranları da artmaktadır. Daha fazla tam ve eksik dişli görüntülerle oluşacak veri setinin eğitim modellerinde başarı oranları yükselecektir. Gelecek çalışmalar daha büyük veri setleriyle yapılmalıdır.

KAYNAKLAR

1. Srivastava MM, Kumar P, Pradhan L, Varadarajan S. Detection of Tooth caries in Bitewing Radiographs using Deep Learning. arXiv preprint arXiv:171107312. 2017.
2. Valizadeh S, Goodini M, Ehsani S, Mohseni H, Azimi F, Bakhshandeh H. Designing of a computer software for detection of approximal caries in posterior teeth. Iranian Journal of Radiology. 2015;12(4).
3. Wang S, Summers RM. Machine learning and radiology. Medical image analysis. 2012;16(5):933-51.
4. Ali RB, Ejbali R, Zaied M, editors. Detection and classification of dental caries in x-ray images using deep neural networks. Int Conf on Software Engineering Advances (ICSEA); 2016.
5. Mahdianpari M, Salehi B, Rezaee M, Mohammadimanesh F, Zhang Y. Very deep convolutional neural networks for complex land cover mapping using multispectral remote sensing imagery. Remote Sensing. 2018;10(7):1119.
6. Lakhani P, Sundaram B. Deep learning at chest radiography: automated classification of pulmonary tuberculosis by using convolutional neural networks. Radiology. 2017;284(2):574-82.
7. El-Damanhoury HM, Fakhruddin KS, Awad MA. Effectiveness of teaching International Caries Detection and Assessment System II and its e-learning program to freshman dental students on occlusal caries detection. European journal of dentistry. 2014;8(4):493.
8. Lehman CD, Wellman RD, Buist DS, Kerlikowske K, Tosteson AN, Miglioretti DL. Diagnostic accuracy of digital screening mammography with and without computer-aided detection. JAMA internal medicine. 2015;175(11):1828-37.
9. Lee J-H, Kim D-h, Jeong S-N, Choi S-H. Diagnosis and prediction of periodontally compromised teeth using a deep learning-based convolutional neural network algorithm. Journal of periodontal & implant science. 2018;48(2):114-23.
10. Szegedy C, Vanhoucke V, Ioffe S, Shlens J, Wojna Z, editors. Rethinking the inception architecture for computer vision. Proceedings of the IEEE conference on computer vision and pattern recognition; 2016.

Kondiler değişikliklerin panoramik radyografi ile incelenmesi

Gözde Serindere(0000-0001-7439-3554)^α, Ceren Aktuna Belgin(0000 0001 7780 3395)^α

Selcuk Dent J, ODMFR 2019 Kongre Kitapçığı Özel Sayısı

Başvuru Tarihi: 14 Aralık 2018
Yayına Kabul Tarihi: 08 Ocak 2019

ÖZ

Kondiler değişikliklerin panoramik radyografi ile incelenmesi

Amaç: Temporomandibular eklem (TME) değerlendirilmesinde klinik ve radyolojik muayene birlikte yapılmalıdır. Bu çalışmanın amacı panoramik radyograf üzerinde izlenebilen kondiler değişikliklerin prevalansını incelemektir.

Gereç ve Yöntemler: Bu çalışmada kliniğe çeşitli şikayetlerle başvurmuş olan toplam 100 hastanın (200 kondil) panoramik radyografileri tesadüfi olarak seçildi ve incelendi. Hastaların yaş ve cinsiyet bilgileri kaydedildi. Hastalar 20-40, 41-64, 65 yaş ve üzeri olmak üzere 3 alt gruba ayrıldı. 20-40 yaş grubu Grup 1, 41-64 yaş grubu Grup 2, 65 yaş ve üzeri yaş grubu Grup 3 olarak isimlendirildi. Data analizi için tanımlayıcı istatistik kullanıldı.

Bulgular: İncelenen 100 hastanın 57'si kadın, 43'ü erkekti. 76 hasta (ortalama yaş: 41.1) ve 110 kondilde kondiler değişiklik tespit edildi. Patoloji görülen 76 hastanın 43'ü kadın 33'ü erkekti. Kondiler değişiklik en sık Grup 3'de görüldü (% 84.6). En sık görülen kondiler değişiklik düzleşme (% 60.9) olduğu belirlendi. Bunu skleroz (% 17.3) ve erozyon (% 11.8) takip etti. Sadece 1 hastada (% 0.9) subkortikal kiste rastlanıldı. Kondiler değişiklikler en sık bilateral olarak takiben sağ tarafta görüldü.

Sonuç: Panoramik radyografi tekniği hastanın ilk değerlendirilmesinde rutin olarak başvuru ve TME kemik yapıları değerlendirmeye olanak sağlayan önemli bir tekniktir. TME kondilinde oluşabilecek değişikliklere yaş ilerledikçe daha sık rastlanıldığı rapor edilmiştir. Bu durum ileriki yaşlarda artan diş kayıpları neticesinde kapanış bozuklukları ile ilişkilendirilebilir.

ANAHTAR KELİMELER

Kemik hastalıkları, panoramik, radyografi, temporomandibular eklem

ABSTRACT

Investigation of condylar changes with panoramic radiography

Background: Clinical and radiological examination should be performed together for the evaluation of temporomandibular joint. The aim of this study was to examine the prevalence of condylar changes that can be observed on a panoramic radiograph.

Methods: In this study, panoramic radiographs of 100 patients (200 condyles) who presented to our clinic with various complaints were randomly selected and examined. Age and gender information of the patients were recorded. The patients were divided into three subgroups: 20-40, 41-64, 65 and over. The age group 20-40 were classified as Group 1, 41-64 age group was Group 2, and the age group of 65 and above were named Group 3. Descriptive statistics were used for data analysis.

Results: Of the 100 patients examined, 57 were female and 43 were male. Condylar changes were detected in 76 patients (mean age: 41.1) and 110 condyles. Of the 76 patients with pathology, 43 were female and 33 were male. Condylar change was most frequently seen in Group 3 (84.6 %). The most common condylar change was flattening (60.9 %). This was followed by sclerosis (17.3 %) and erosion (11.8 %). Subcortical cysts were found in only one patient (0.9 %). The condylar changes were most frequently seen bilaterally following on the right side.

Conclusion: Panoramic radiography is an important technique which is used routinely in the patient's first evaluation and allows evaluation of temporomandibular joint bone structures. It was reported that condylar changes increase with age. This may be associated with malocclusion as a result of increased tooth loss in the old age.

KEYWORDS

Bone diseases, panoramic, radiography, temporomandibular joint

GİRİŞ

Temporomandibular eklem (TME), vücuttaki en etkileyici ve karmaşık sinovyal sistemlerden biridir. Mandibulanın kraniumla ile eklem yaptığı kısımdır.¹

Temporomandibular bozukluklara ait en sık görülen klinik bulgular eklem ve kas ağrısı, ağız açıklığında kısıtlılık, krepitasyon ve klik sesidir.² Temporomandibular bozukluklar sıklıkla düzleşme, osteofit, erozyon, subkortikal skleroz ve pseudokisti içeren dejeneratif kemik değişiklikleri ile ilişkilidir.³

^α Hatay Mustafa Kemal Üniversitesi, Diş Hekimliği Fakültesi, Ağız, Diş ve Çene Radyolojisi Anabilim Dalı

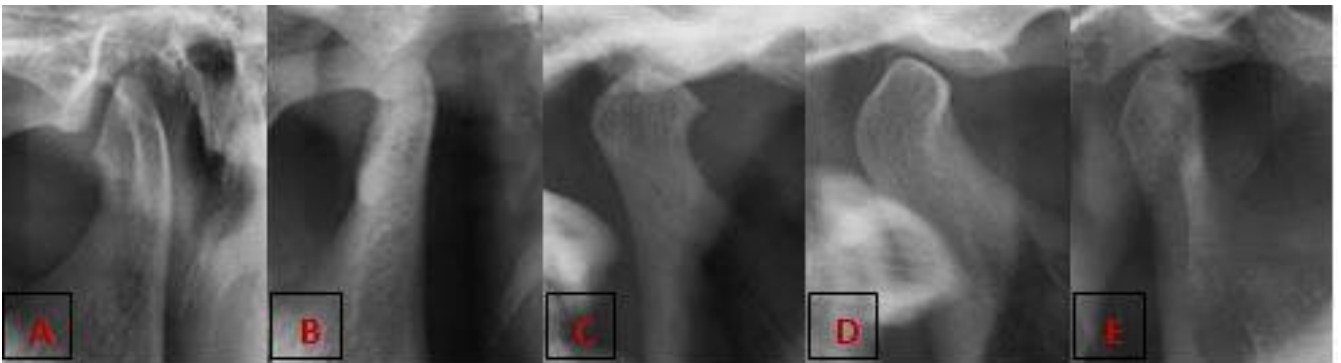
Bu çalışmanın amacı panoramik radyograf üzerinde izlenebilen kondiler deęişikliklerin prevalansını yaşa, cinsiyete ve lokasyona göre incelemektir.

GEREÇ VE YÖNTEM

Bu çalışmada 2018 yılı Ocak-Ekim ayları arasında Hatay Mustafa Kemal Üniversitesi Diş Hekimliği Fakültesi Ağız, Diş ve Çene Radyolojisi Anabilim Dalı'na çeşitli sebeplerle başvuran 100 hastaya ait panoramik radyograflar tesadüfi olarak seçildi. Hastalar 20-40, 41-64, 65 ve üzeri olmak üzere 3 gruba ayrılmıştır. 20-40 yaş grubu Grup 1, 41-64 yaş grubu Grup 2, 65 yaş ve üzeri yaş grubu Grup 3 olarak isimlendirildi. Kondillerin net izlenemediği radyograflar, fraktür varlığı ve cerrahi öyküsü olan hastalar çalışma dışı bırakıldı. Romexis yazılımı ile 70 kVp ve 10 mA 'lik dijital panoramik röntgen cihazı (Planmeca, Helsinki, Finlandiya) kullanılarak deęerlendirmeler yapıldı. Cihazın imaj dedektörü CCD, total alüminyum filtrasyonu 2.5 mm idi. Çalışmadaki tüm radyolojik deęerlendirmeler, iki Ağız, Diş ve Çene Radyolojisi Uzmanı tarafından fikir birliğine varılarak yapıldı. Panoramik radyograflardaki kemik deęişiklikleri Muir ve Goss⁴, Akerman ve ark.⁵, ve Flygare ve ark.⁶ tarafından yapılan çalışmalar baz alınarak; düzleşme, osteofit, erozyon, skleroz ve subkortikal kist olmak üzere 5 gruba ayrıldı. Normal kondil 0, anormal kondil 1 olarak kaydedildi. Patolojilerin lokasyonu, yaş ve cinsiyete göre dağılımları tanımlayıcı istatistik ile analiz edildi.

BULGULAR

100 hastanın (57 kadın; 43 erkek) panoramik radyografları incelendi. Ortalama yaşı 41.1 olan 76 hastada (43 kadın; 33 erkek) ve 110 kondilde kondiler deęişiklik tespit edildi. 76 hastanın 33'ü Grup 1, 30'u Grup 2 ve 13 tanesi Grup 3'de idi. Grup 1 de 43 kondil, Grup 2 de 45 ve Grup 3 de 22 kondilde patoloji görüldü (Tablo 1). İncelenen 200 kondilin 90 tanesi (% 45) sağlıklı bulundu. Kondiler deęişiklik en sık Grup 3'de görüldü. Bunu Grup 2 takip etti. En sık görülen kondiler deęişiklik düzleşme (% 60.9) olduğu belirlendi. Bunu skleroz (% 17.3) ve erozyon (% 11.8) takip etti. Grup 1'deki sadece 1 hastada (% 0.9) subkortikal kiste rastlanıldı. Düzleşme ve skleroz ile en sık Grup 2 de karşılaşılrken, osteofite Grup 1'i takiben Grup 3 de, erozyona ise Grup 1 ve 2 de eşit olarak rastlanıldı (Tablo 2 ve Resim 1). Bilateral patoloji en sık Grup 2 de görülmüşken, sağ ve solda patoloji Grup 1 de daha fazla görüldü. Kondiler deęişiklikler en sık bilateral olarak takiben sağ tarafta görüldü (Tablo 3).



Resim 1. A: Erozyon B: Skleroz C: Osteofit D: Düzleşme E: Subkortikal kist

Tablo 1. Kondil değişikliği olan hasta sayısı ve etkilenen kondil sayılarının yaş gruplarına göre dağılımı

Yaş grubu	Kondil değişikliği olan hasta sayısı	Etkilenen kondil sayısı
20-40 (Grup 1)	33	43 (% 65.1)
41-64 (Grup 2)	30	45 (% 75)
65 ve üstü (Grup 3)	13	22 (% 84.6)

Tablo 2. Yaş gruplarına göre etkilenen kondillerdeki radyolojik değişikliklerin dağılımı

Radyografik değişiklikler	Grup 1	Grup 2	Grup 3	Toplam
Düzleşme	25	26	16	67 (% 60.9)
Osteofit	5	1	4	10 (% 9.1)
Erozyon	6	6	1	13 (% 11.8)
Skleroz	6	12	1	19 (% 17.3)
Subkortikal kist	1	-	-	1 (% 0.9)
Toplam	43	45	22	110

Tablo 3. Yaş gruplarına göre etkilenen kondillerin lokasyon dağılımı

Kondil	Grup 1	Grup 2	Grup 3	Toplam
Sağlıklı	45	36	9	90 (% 45)
Sağda Patoloji	14	9	5	28 (% 25.5)
Solda Patoloji	7	4	3	14 (% 12.7)
Bilateral Patoloji	22	32	14	68 (% 61.8)
Toplam	43	45	22	110

TARTIŞMA

Ağız fonksiyon bozukluklarında TME'nin önemi ve radyolojik muayenenin tanıya gitmedeki önemi diş hekimliğinde günümüzde de yaygın bir araştırma konusudur. Bu çalışmada TME kondil değişikliği prevalansı %55 olarak bulunmuştur. Bu oran, Takayama ve ark.⁷ tarafından yapılan çalışma sonucundan yüksek, Mathew ve ark.⁸ tarafından yapılan çalışma sonucundan düşüktür. Muir ve Goss⁴, Takayama ve ark.⁷ ve Mathew ve ark.⁸, yaş

ilerledikçe etkilenen kondil sayısının daha yüksek olduğunu rapor etmişlerdir. Bu çalışmada ise 65 yaş ve üzeri hasta sayısının düşük olmasından dolayı Grup 3'de etkilenen kondil sayısı Grup 1 ve 2'ye oranla daha düşük olmakla birlikte yüzde olarak daha yüksektir.

Mathew ve ark.⁸ tarafından yapılan çalışmaya uyumlu olarak bu çalışmada en sık görülen patoloji kondiler düzleşme (% 60.9) olarak bulundu. Takiben osteofit, skleroz ve erozyon olarak bildirmişlerdir. Bu çalışmada ise sıralama skleroz, erozyon ve osteofit olarak bulunmuştur. Çalışmada dikkat çeken bir durum erozyonun Grup 3'de Grup 1 ve 2'ye oranla daha az tespit edilmesidir. Bu durum şu şekilde açıklanabilir: Primer dejeneratif artrit genellikle yaşlı hastalarda görülürken sekonder artrit genellikle 20-40 yaşları arasındaki hastalarda görülebilir ve ağrılıdır.⁹

Patolojinin en sık görüldüğü lokasyon ise bilateral olarak takiben sağ tarafta görüldü. Mathew ve ark.⁸ tarafından yapılan çalışmada farklı olarak patoloji en sık sol tarafta tespit edilmiştir. Shahab ve ark.¹⁰ tarafından yapılan çalışmada benzer olarak düzleşme en sık görülmüş olmakla birlikte sağ tarafta daha sık görülmüştür.

Sonuç olarak, panoramik radyografi cihazları kemikteki minör deęişiklikleri göstermese de, düşük radyasyon dozu, düşük maliyet ve kullanım yaygınlığı gibi avantajları sonucunda klinik muayeneden elde edilen bilgiler ışığında klinisyene bir fikir vermeye yardımcı olabilir. Bu çalışmanın limitasyonu düşük hasta sayısı ve radyolojik yöntem olarak sadece panoramik radyografi tekniğinin kullanılmasıdır. Daha yüksek hasta sayısı ve 3 boyutlu görüntüleme yöntemlerinin kullanılacağı çalışmalar kondiler morfolojinin değerlendirilmesinde faydalı olacaktır.

KAYNAKLAR

1. Okeson JP. Management of Temporomandibular Disorders and Occlusion, Mosby, St. Louis, Mo, USA, 5th edition, 2003.
2. Bronstein SL, Tomasetti BJ, Ryan DE. Internal derangements of the temporomandibular joint: correlation of arthrography with surgical findings. J Oral Surg 1981;39:572-84.
3. Mengel R, Kruse B, Flores-de-Jacoby L. Digital volume tomography in the diagnosis of periodontal defects: an in vitro study on native pig and human mandibles. J Periodontol 2005;76:665-73.
4. Muir CB, Goss AN. The radiologic morphology of asymptomatic temporomandibular joints. Oral Surg Oral Med Oral Pathol 1990;70(3):349-54.
5. Akerman S, Kopp S, Rohlin M. Macroscopic and microscopic appearance of radiologic findings in temporomandibular joints from elderly individuals. An autopsy study. Int J Oral Maxillofac Surg 1988;17(1):58-63.
6. Flygare L, Rohlin M, Akerman S. Macroscopic and microscopic findings of areas with radiologic erosions in human temporomandibular joints. Acta Odontol Scand 1992;50(2): 91-100.
7. Takayama Y, Miura E, Yuasa M, Kobayashi K, Hosoi T. Comparison of occlusal condition and prevalence of bone change in the condyle of patients with and without temporomandibular disorders. Oral Surg Oral Med Oral Pathol Oral Radiol Endod 2008;105(1):104-12.

8. Mathew AL, Sholapurkar AA, Pai KM. Condylar changes and its association with age, TMD, and dentition status: a cross-sectional study. *Int J Dent.* 2011;2011:7 pages.413639
9. Laskin DM. Temporomandibular joint pain. In: *Kelley's Textbook of Rheumatology*. Sixth edition. Edit: Ruddy S, Harris ED, Sledge CB; 2001.p. 557-567.
10. Shahab S, Azizi Z, Damghani FT, Damghani FT. Prevalence of osseous changes of the temporomandibular joint in CBCT images of patients with and without temporomandibular disorders. *Biosci Biotech Res Comm* 2017; 10(3): 518-24.

Maksiller sinüzit ve odontojenik enfeksiyon ilişkisinin dental volümetrik tomografi görüntüleri ile değerlendirilmesi

Ceyda Gürhan(0000-0002-4101-4965)^α, Elif Şener(0000-0003-1402-9392)^α, Ali Mert(0000-0002-6806-935X)^β,
Güniz Baksı Şen(0000-0001-5720-2947)^α

Selcuk Dent J, ODMFR 2019 Kongre Kitapçığı Özel Sayısı

Başvuru Tarihi: 18 Aralık 2018
Yayına Kabul Tarihi: 06 Şubat 2019

ÖZ

Maksiller sinüzit ve odontojenik enfeksiyon ilişkisinin dental volümetrik tomografi görüntüleri ile değerlendirilmesi

Amaç: Radyografik olarak sinüzit bulguları bulunan hastaların maksiller posterior dişlerindeki enfeksiyonlar ile maksiller sinüzit ilişkisinin, dental volümetrik tomografi (DVT) görüntüleri kullanılarak değerlendirilmesidir.

Gereç ve Yöntemler: 1000 hastaya ait DVT görüntüsü, maksiller sinüs mukozası kalınlığını saptamak amacıyla retrospektif olarak tarandı. Sinüs mukozası kalınlığının 2 mm ve üzerinde olduğu olgular patolojik olarak kabul edildi. Patolojik olgular içerisinde sinüse komşu molar ve/veya premolar dişlerde apikal lezyonu bulunanlara, radyografik olarak odontojenik maksiller sinüzit tanısı kondu. Sinüs mukozası kalınlaşmasına etki edebilecek faktörler; demografik değişkenler, diş tipi ve apikal lezyona ait parametreler (lezyonlu diş/ kök sayısı, lezyon çapı, lezyon-sinüs tabanı mesafesi) olmak üzere 3 farklı başlıkta değerlendirildi. Veriler tanımlayıcı istatistik ve lineer regresyon analizi ile incelendi (p=0.05). Gözlemci içi uyum değerlendirmesinde Kappa testinden yararlanıldı (κ).

Bulgular: Mukozal kalınlaşma saptanan 202 olgunun, % 47,5'inde odontojenik maksiller sinüzit olduğu saptandı. Odontojenik maksiller sinüzitin en sık gözlemlendiği diş tipi 1. molar dişlerdi (p<0.05). Mukozal kalınlaşma miktarı ile istatistiksel olarak anlamlı ilişki; cinsiyet (erkekler), lezyonlu kök sayısı, lezyon çapı ve lezyonlu diş sayısı arasında saptandı (p<0.05).

Sonuçlar: Özellikle erkek hastalarda 1.molar dişte birden çok kökü etkileyen geniş apikal lezyon(lar) varlığında, lezyonun sinüse olan uzaklığından bağımsız olarak odontojenik maksiller sinüzit gelişme riski artmaktadır. Ayrıca, iyileşmeyen veya tekrarlayan inatçı sinüzit olgularında dişhekimi konsültasyonu ve endodontik tedavi opsiyonu mutlaka değerlendirilmelidir.

ANAHTAR KELİMELER

Apikal lezyon, maksiller sinüzit, DVT

ABSTRACT

Evaluation of association between maxillary sinusitis and odontogenic inflammation using dental volumetric tomography

Background: To evaluate the association between maxillary sinusitis and inflammation of the maxillary posterior teeth on cases with radiographic signs of sinusitis using dental volumetric tomography (DVT) images.

Methods: DVT scans of 1000 patients were evaluated retrospectively for the presence of mucosal thickening. Thickening >2 mm was considered pathological and cases which had periapical inflammation in premolars/molars with pathological mucosal thickening were recorded as odontogenic maxillary sinusitis. The parameters which can influence amount of mucosal thickening such as demographic variables, tooth type and parameters related to apical lesion (number of root/ teeth with lesion, lesion diameter, lesion- sinus floor distance) were recorded. The variables were analysed using descriptive statistics and regression analysis (p=0.05). Kappa test was used for the intraobserver agreement (κ).

Results: Mucosal thickening was observed in 202 CBCT scans and odontogenic origin was determined in 47.5% of these cases. The tooth type with odontogenic maxillary sinusitis were most frequently first molars (p<0.05). Parameters depicting significant association with degree of mucosal thickening were; gender (males), number of roots and teeth with apical lesion and lesion diameter (p<0.05).

Conclusions: The risk of odontogenic maxillary sinusitis shows increased tendency in male patients with large apical lesions affecting multiple roots of particularly 1st molar tooth that is independent of the distance between apical lesion border and sinus floor. Therefore; dental consultation and endodontic treatment approach should be considered in recurrent and persistent maxillary sinusitis cases.

KEYWORDS

Apical lesion, maxillary sinusitis, DVT

GİRİŞ

Anatomik olarak nazal ve oral kavite arasında yer alan maksiller sinüs; lokalizasyonu nedeniyle oral ve nazal kaviteden gelen patojenlere karşı çok duyarlıdır ve sinüzit enfeksiyonlarının en sık görüldüğü paranazal sinüstdür.¹

^α Ege Üniversitesi, Diş Hekimliği Fakültesi, Ağız, Diş ve Çene Radyolojisi Anabilim Dalı, İzmir

^β Ege Üniversitesi Fen Fakültesi, İstatistik Bölümü, İzmir

Maksiller sinüs kavitesinin inflamasyonu ile karakterize bir üst solunum yolu hastalığı olarak tanımlanan maksiller sinüzitin en yaygın nedenlerinden biri de odontojenik enfeksiyonlardır.² Odontojenik kökenli patojenlerin maksiller sinüs tabanında neden olduğu inflamatuvar değişiklikleri saptamak amacıyla başvuru anamnez ve klinik bulguların yanında, periapikal lezyon ve maksiller sinüzit ilişkisini ortaya koymak için yararlanılan temel tanı yöntemi radyografik değerlendirmedir.³ Bu konuda yapılan çalışmalarda, odontojenik kaynaklı maksiller sinüzit tanısı için temel radyografik kriterin maksiller sinüs membranındaki (Schneiderian membranı) kalınlaşma (MK) olduğu bildirilmektedir.^{4,5,6,7} Sinüs membranındaki kalınlaşmanın miktarı ile ilgili farklı görüşler bulunmakla birlikte, genel olarak 2 mm ve üzerindeki kalınlaşmaların patolojik sayılması konusunda görüş birliği bulunmaktadır.⁶⁻¹³

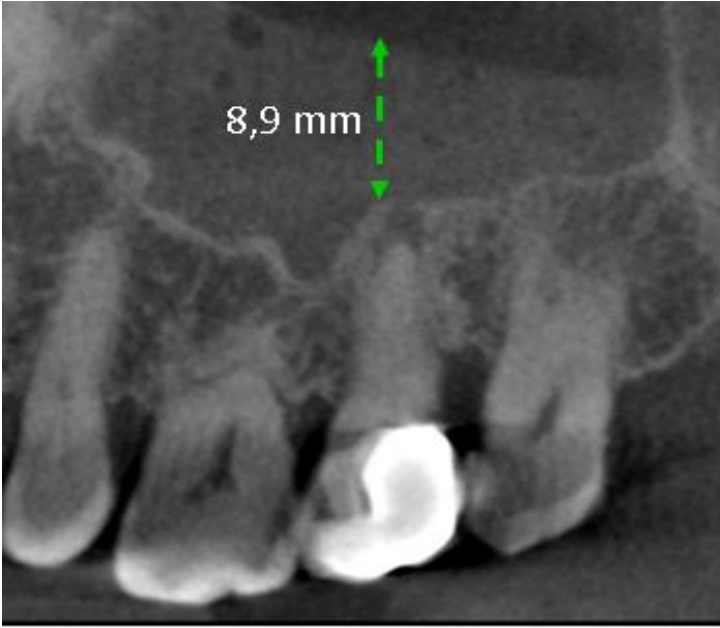
Rinosinüzit olarak da isimlendirilen odontojenik kökenli maksiller sinüs enfeksiyonlarının tanısında kullanılan iki boyutlu radyografik görüntüleme yöntemlerinin; periapikal lezyon ve maksiller sinüzit ilişkisinin saptanmasında yetersiz kaldığı bildirilmektedir.⁴ Maksiller sinüsün 3 boyutlu anatomisi hakkında bize detaylı bilgi veren, periapikal lezyon ile sinüs membranı ilişkisini anatomik olarak yüksek doğruluk ile ortaya koyarak kolaylık sağlayan görüntüleme yönteminin dental volümetrik tomografi (DVT) olduğu savunulmaktadır.^{5,14-16} Bu konuda yapılmış çalışmalarda,^{9,10} kullanılan DVT cihazlarının çoğunun geniş hacim görüntüleyen cihazlar olduğu ve bu durumun çalışmaların ortak dezavantajı olduğu savunulmaktadır. Geniş hacimli cihazlarla elde edilen görüntülerin çözünürlüklerinin periapikal lezyon-maksiller sinüzit ilişkisini ortaya koymak açısından yetersiz olduğu görüntü çözünürlüklerinin dar hacimli cihazlarla elde edilen görüntülere kıyasla daha düşük olduğu bildirilmektedir.¹⁴⁻¹⁷ Bunun yanı sıra; endodontik tanı, tedavi rehberliği ve tedavi sonrası değerlendirmeler gibi yüksek çözünürlük gerektiren değerlendirmeler için, voksel boyutu küçük, dar hacim görüntü sağlayabilen DVT cihazlarının kullanımı tavsiye edilmektedir.^{18,19}

Bu çalışmanın amacı radyografik olarak sinüzit bulguları gösteren hastalarda maksiller posterior dişlerdeki enfeksiyonlar ile maksiller sinüzit ilişkisinin, hacim boyutu (FOV) dar ve küçük voksel boyutlu bir DVT cihazına ait görüntüler üzerinde değerlendirilmesidir.

GEREÇ VE YÖNTEM

Ege Üniversitesi Bilimsel Araştırma Projeleri Koordinatörlüğünce “6.101.2017.006” protokol no’lu BAP projesi desteği ile yürüttüğümüz bu çalışmada, EÜ Diş Hekimliği Fakültesi Ağız, Diş ve Çene Radyolojisi Anabilim Dalı’nda bulunan Kodak 9000 3D (Carestream Healthy, Trophy, Fransa, 70 kVp, 10 mA, Işınlama süresi: 13.9 s) DVT cihazının en küçük hacim boyutu kullanılarak (50 x 37 mm) elde edilen 76µm voksel boyutuna sahip görüntülerde üst çene posterior bölge değerlendirildi. Bölgede artefakt yaratabilecek kron /köprü varlığı, posterior orta/ şiddetli kemik kaybı, tümör veya kist gibi kemik içi lezyon varlığı, posterior total diş eksikliği gibi durumlarda, görüntüler çalışma dışında bırakıldı. Sinüs mukozasında 2 mm ve üzerinde kalınlaşma saptanan olgular içerisinde, bölgeye komşu molar ve/veya premolar dişlerde apikal lezyon bulunanlar odontojenik maksiller sinüzit tanısı (OMS) ile kaydedildi (**Resim 1**). Olgulara ait demografik bilgilerin yanında; lezyonlu diş tipi (molar/premolar), lezyonlu diş/kök sayısı, lezyon boyutu ve mevcut lezyonun sinüs tabanına uzaklığı ölçülerek kaydedildi. Lezyon çapının belirlenmesinde Estrela ve ark. tarafından DVT görüntüleri kullanılarak geliştirilen periapikal indeks skalasından yararlanıldı.²⁰ Mevcut lezyonun sinüs tabanına olan uzaklığı ise, Lu ve ark.’nın (2012) kullandığı 3 dereceli skala yardımıyla belirlendi.⁷ Çalışmaya dahil edilen tüm parametreler, 3 dereceli bir skala kullanılarak (2–5 mm, 5-10 mm ve >10 mm) farklı mukozal kalınlaşma (MK) grupları ile karşılaştırmalı olarak değerlendirildi. Elde edilen veriler tanımlayıcı istatistiksel

analiz ve doğrusal regresyon analizi yöntemleri ile; gözlemci içi uyum ise ağırlıklı Kappa testi (Kw) kullanılarak değerlendirildi ($p=0.05$).



Resim 1. OMS olgularının saptanması

BULGULAR

Çalışmaya dahil edilen 1000 DVT görüntüsü içinden, 202 olguda sinüs mukozasında kalınlaşma (MK) saptandı. Bu 202 olgunun toplam 96'sında (% 47.5) molar ve/veya premolar dişlerden apikal lezyonu bulunanlar, odontojenik maksiller sinüzit (OMS) tanısı ile kaydedildi. OMS tanısı alan 96 adet olguda cinsiyet (k: % 47.9, e: % 52.1) ve yaş (k: %51, e: % 49) parametreleri homojen bir dağılım gösterir iken, erkek popülasyonunda mukozal kalınlaşma miktarının kadınlara kıyasla anlamlı olarak fazla olduğu görüldü ($p<0.05$). MK miktarı ile istatistiksel olarak anlamlı ilişki saptanan diğer parametrelerin; lezyonlu kök ve diş sayısı ile lezyon çapı olduğu belirlendi ($p<0.05$) (Tablo 1). OMS'nin en sık gözlemlendiği diş tipinin 1. molar dişler ($p<0.05$) olduğu; lezyonlu diş sayısı, lezyon çapı ve lezyonlu kök sayısı arttıkça MK'nın arttığı gözlemlendi. Landis & Koch skalasına göre, gözlemci içi uyumun 0.51 ile 0.84 arasında (iyi- mükemmel aralığı) olduğu belirlendi.

Tablo 1. Mukozal kalınlaşma miktarı etki eden değişkenlerin karşılaştırılması

	p değeri
Lezyonlu diş sayısı	$p < 0.05^*$
Lezyonlu kök sayısı	$p < 0.05^*$
Lezyon çapı	$p < 0.05^*$
Lezyon-sinüs tabanı mesafesi	$p > 0.05^*$

TARTIŞMA

Çalışmamızda maksiller sinüste MK saptanan toplam 202 olguda, OMS prevalansının % 47.5 olduğu saptandı. OMS olgularının prevalansına yönelik önceki çalışmalar incelendiğinde, bu oranın %10-%30 arasında değişkenlik gösterdiği görülmekte idi.^{21,22} Fakat son 5 yıla ait çalışmalarda, tüm sinüzit olgularının yaklaşık %50'sini aşan oranda odontojenik kökenli olduğu bildirilmektedir.^{5,6,9,15-17} Bu çalışmaların temel ortak noktası, 3 boyutlu görüntüleme tekniklerinden yararlanılmış olmasıdır. Görüntüleme teknolojisinin ilerlemesi, DVT gibi 3 boyutlu cihazların klinik pratiğine dahil olması ve buna bağlı olarak tanısal kapasitedeki artışın, odontojenik kökenli maksiller sinüzit olgularının prevalansındaki artışın da primer nedeni olduğu düşünülmektedir.^{3,5,17} DVT görüntülerinden yararlanarak gerçekleştirdiğimiz çalışmamızda elde edilen % 47.5'lük prevalans değerinin, önceki çalışmaların bulguları ile uyumlu olması bu yorumu destekler niteliktedir.

Bu noktada görüntüleme için tercih edilmesi gereken DVT cihazının özellikleri önem kazanmaktadır. Odontojenik enfeksiyon ile maksiller sinüzit ilişkisini araştıran güncel çalışmalar bu açıdan değerlendirildiğinde; en büyük dezavantajın kullanılan cihazların dar hacimli görüntü oluşturan DVT cihazları olmaması, voksel büyüklüklerinin 0.2 mm - 0.4 mm arasında değişkenlik göstermesi, dolayısıyla çözünürlüklerinin yetersiz olmasıdır.^{5,6,9,14-17} Literatürde, endodontik kökenli patolojilerin tanısı için 0.125 mm'den daha düşük voksel boyutunda görüntüler elde edilmesi önerilmektedir.¹⁹ Bu dezavantajın önceki çalışmaların tartışma bölümlerinde de vurgulandığı görülmektedir.¹⁷ Çalışmamızda kullanılan DVT cihazı ile elde edilen görüntülerin voksel boyutununun 0.076 mm olması, dolayısı ile yüksek çözünürlükte görüntüler sunmasının, odontojenik kaynaklı patolojilerin sinüs maksillaris ile olan ilişkisinin en yüksek doğrulukla saptanmasına olanak tanıdığını düşünmekteyiz.

Çalışmamızda MK miktarına etki eden parametreler; cinsiyet, lezyonlu diş-kök sayısı ve periapikal lezyon boyutu olarak saptanırken ($p < 0.05$), MK miktarı ile apikal lezyon-maksiller sinüs tabanı uzaklığı arasında istatistiksel olarak anlamlı bir fark saptanmamıştır ($p > 0.05$). Uzaklık ile MK kalınlaşması arasında ilişki saptanmamasının nedeni, maksiller kemiğin gözenekli yapısına bağlanmaktadır. Maksillanın laküner kemik yapısının bakterilerin veya toksinlerin maksiller sinüs içine kolaylıkla ilerlemesine zemin oluşturduğu; mevcut periapikal lezyon sinüs tabanı ile yakın ilişkide olmasa bile enfeksiyonun kolaylıkla ilerlemesinin mümkün olduğu savunulmaktadır.⁷ Az sayıdaki retrospektif çalışmanın bulguları; maksiller sinüse farklı uzaklıkta anatomik komşuluğu bulunan dişlerden kaynaklı patolojilerin de benzer şekilde mukozal kalınlaşma yaratabileceğini ortaya koymaktadır.⁷

SONUÇ

Maksiller sinüzit olgularının tanısında özellikle üst çene posterior bölgeye ait patolojilerin değerlendirilmesinin hastalığın seyri ve tedavi planlaması açısından önem taşıdığı çalışmamız bulguları ile kanıtlanmaktadır. Özellikle inatçı sinüzit olgularında medikal tedaviye ek olarak endodontik tedavi seçeneğinin de akılda tutulması gereken önemli bir nokta olduğu gözden kaçırılmamalıdır.

KAYNAKLAR

1. Vidal F, Coutinho TM, Carvalho Ferreira D. Odontogenic sinusitis: a comprehensive review. *Acta Odontol Scand* 2017;75(8):623-33.
2. Nagar AC, Gautam A. Maxillary sinusitis of odontogenic origin: a review. *IJRS* 2015;3:1323- 8.
3. Shahbazian M, Jacobs R. Diagnostic value of 2D and 3D imaging in odontogenic maxillary sinusitis: a review of literature. *J Oral Rehabil* 2012;39(4):294-300.
4. Kamburoğlu K, Yılmaz F, Gulsahi K, Gulen O. Change in periapical lesion and adjacent mucosal thickening dimensions one year after endodontic treatment: volumetric cone-beam computed tomography assessment. *J Endod* 2017;43(2):218-24.
5. Nunes CA, Guedes OA, Alencar AH. Evaluation of periapical lesions and their association with maxillary sinus abnormalities on cone-beam computed tomographic images. *J Endod* 2016;42(1):42-6.
6. Maillet M, Bowles WR. Cone-beam computed tomography evaluation of maxillary sinusitis. *J Endod* 2011;37(6):753-7.
7. Lu Y, Liu Z. Associations between maxillary sinus mucosal thickening and apical periodontitis using cone-beam computed tomography scanning: a retrospective study. *JOE* 2012;38(8):1069–74.
8. Janner SF. Characteristics and dimensions of the Schneiderian membrane: a radiographic analysis using cone beam computed tomography in patients referred for dental implant surgery in the posterior maxilla. *Clin Oral Implants Res* 2011;22(12):1446-53.
9. Shanbhag S, Karnik P, Shirke P. Association between periapical lesions and maxillary sinus mucosal thickening: a retrospective cone-beam computed tomographic study. *J Endod* 2013;39(7):853-7.
10. Roque-Torres GD, Ramirez-Sotelo LR. Association between maxillary sinus pathologies and healthy teeth. *Braz J Otorhinolaryngol* 2016;82(1):33-8.
11. Vallo J, Suominen-Taipale L, Huumonen S. Prevalence of mucosal abnormalities of the maxillary sinus and their relationship to dental disease in panoramic radiography: results from the Health 2000 Health Examination Survey. *Oral Surg Oral Med Oral Pathol Oral Radiol Endod* 2010;109(3):80-7.
12. Rak KM, Newell JD. Paranasal sinuses on MR images of the brain: significance of mucosal thickening. *AJR Am J Roentgenol* 1991;156(2):381-4.
13. Capelli M, Gatti P. Radiological study of maxillary sinus using CBCT: relationship between mucosal thickening and common anatomic variants in chronic rhinosinusitis. *J Clin Diagn Res* 2016;10(11):7-10.
14. Yıldırım E. Evaluation of the relationship between maxillary sinus floor position and maxillary sinusitis using cone beam computed tomography. *Oral Radiol* 2016.
15. Shahbazian M, Vandewoude C, Wyatt J, Jacobs R. Comparative assessment of panoramic radiography and CBCT imaging for radiodiagnostics in the posterior maxilla. *Clin Oral Invest* 2014;18:293–300.

16. Shahbazian M, Vandewoude C, Wyatt J. Comparative assessment of periapical radiography and CBCT imaging for radiodiagnostics in the posterior maxilla. *Odontology* 2015;103:97–104.
17. Lavasani SA, Tyler C, Roach SH. Cone-beam Computed Tomography: Anatomic Analysis of Maxillary Posterior Teeth-Impact on Endodontic Microsurgery. *J Endod* 2016;42(6):890-5.
18. Scarfe WC, Levin MD, Gane D, Farman AG. Use of Cone Beam Computed Tomography in Endodontics. *International Journal of Dentistry* 2009.
19. Guidelines on CBCT for Dental and Maxillofacial Radiology, Sedentext 2012.
20. Estrela C, Bueno MR, Azevedo BC. A new periapical index based on cone beam computed tomography. *J Endod* 2008;34(11):1325-31.
21. Patel NA, Ferguson BJ. Odontogenic sinusitis: an ancient but under-appreciated cause of maxillary sinusitis. *Curr Opin Otolaryngol Head Neck Surg* 2012;20(1):24-8.
22. Hoskison E, Daniel M. Evidence of an increase in the incidence of odontogenic sinusitis over the last decade in the UK. *J Laryngol Otol* 2012;126:43-6.

Nazal septum deviasyonunun maksiller sinüs hacmine etkisi ve cinsiyet tayini

Emre Köse(0000-0002-0659-7157)^α, Rüya Sessiz(0000-0001-5487-6751)^α

Selcuk Dent J, ODMFR 2019 Kongre Kitapçığı Özel Sayısı

Başvuru Tarihi: 25 Aralık 2018
Yayına Kabul Tarihi: 06 Şubat 2019

ÖZ

Nazal septum deviasyonunun maksiller sinüs hacmine etkisi ve cinsiyet tayini

Amaç: Çalışmamızın amacı, konik ışınli bilgisayarlı tomografi görüntülerinde nazal septum deviasyonunun maksiller sinüs hacmine olan etkisini ve maksiller sinüs hacminin cinsiyetler arasındaki farkını incelemektir.

Gereç ve Yöntemler: Çalışmamıza 50 kadın ve 40 erkeğe ait toplam 90 konik ışınli bilgisayarlı tomografi görüntüsü dahil edildi. Nazal septum deviasyonunun maksiller sinüs hacmine etkisi incelendi. Maksiller sinüs hacim ve alan ölçümleri yapıldı ve cinsiyetler arası fark değerlendirildi.

Bulgular: Çalışmamızda; nazal septum deviasyonu olmayan 41 (% 46), sağa deviasyonu olan 19 (% 21) ve sola deviasyonu olan 30 (% 33) hasta bulunmuştur. Nazal septum deviasyonunun maksiller sinüs hacmi üzerine etkisi bulunmamıştır ($p > 0.05$). Erkeklerin maksiller sinüs hacmi ve yüzey alanının kadınlarınkine göre anlamlı derecede büyük olduğu saptanmıştır ($p < 0.05$).

Sonuç: Çalışmamızda, nazal septum deviasyonunun maksiller sinüs hacmine etki etmediği ve cinsiyet tayininde, diğer yöntemler mevcut olmadığında, konik ışınli bilgisayarlı tomografi ile elde edilen maksiller sinüs ölçümleri kullanılarak yapılabileceği sonucuna varılmıştır.

ANAHTAR KELİMELE

Cinsiyet tayini, KIBT, maksiller sinüs hacmi, nazal septum deviasyonu

ABSTRACT

The effect of nasal septum deviation on maxillary sinus volume and gender determination

Background: The aim of our study was to evaluate the effect of nasal septum deviation on maxillary sinus volume and the maxillary sinus volume changes according to gender in cone beam computed tomography (CBCT) images.

Methods: A total of 90 CBCT images composed of 50 women and 40 men were included in the study. The effect of nasal septum deviation on maxillary sinus volume was examined. Maxillary sinus volume and surface area changes according to gender were investigated.

Results: As a result of our study, it was concluded that nasal septum deviation does not affect the maxillary sinus volume ($p > 0,05$). Maxillary sinus volume and surface area were significantly higher in males than in females ($p < 0,05$).

Conclusion: Our study concludes that determination of gender can be done by using CBCT measurements of maxillary sinus when other methods are unavailable.

KEYWORDS

CBCT, maxillary sinus volume, nasal septum deviation, sex estimation

GİRİŞ

Maksiller sinüsler, nazal fossanın lateralinde yer alan hava ile dolu boşluklardır ve bir ostium yoluyla nazal fossaya bağlanırlar.¹ İlk brankial arkta çıkan mezodermal yapılardan köken alan maksiller sinüslerin gelişimi, gestasyonun üçüncü haftasında başlar ve erken yetişkinlik döneminde devam eder.² Maksiller sinüsün ortalama hacmi 15000 mm³, yüksekliği 23 mm, genişliği 23-25 mm ve derinliği 34 mm'dir.³

Nazal septum deviasyonu (NSD), orta hattın 4 mm'den büyük sapma olarak tanımlanan yaygın bir anatomik varyasyondur.⁴ NSD, maksiller sinüs hacmini etkileyebilmektedir.^{5,6}

Maksiller sinüs hacmi, cinsiyet tespitinde kullanılmaktadır.^{7,8} Adli tıpta ergenlik sonrası cinsiyet tespitinde, pelvis uygun olmadığında, kafatası en güvenilir yöntemdir. Cinsiyet tespiti, iskelet tamamen var olduğunda % 100 doğrulukla yapılabilirken, pelvis ve kafatası hassasiyeti oranı % 98'dir.⁹

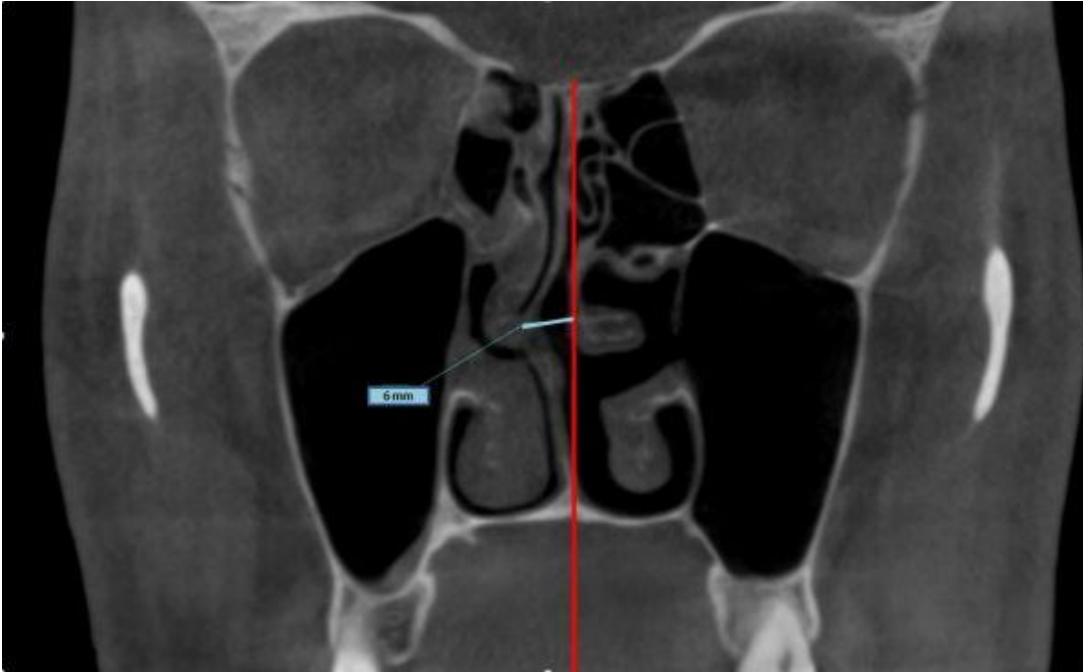
^α Aydın Adnan Menderes Üniversitesi, Diş Hekimliği Fakültesi, Ağız, Diş ve Çene Radyolojisi Anabilim Dalı, Aydın

Konik ışınli bilgisayarlı tomografi (KIBT), paranazal kemiksel yapıların incelenmesini sağlayan ve kemik içi boşlukların hacim ve yüzey ölçümlerine imkân tanıyan ileri görüntüleme yöntemidir.¹⁰ Çalışmamızda NSD'nin maksiller sinüs hacmine etkisi ve maksiller sinüs hacminin cinsiyetler arasındaki farklılığı KIBT görüntüleri kullanılarak araştırılmıştır.

GEREÇ VE YÖNTEM

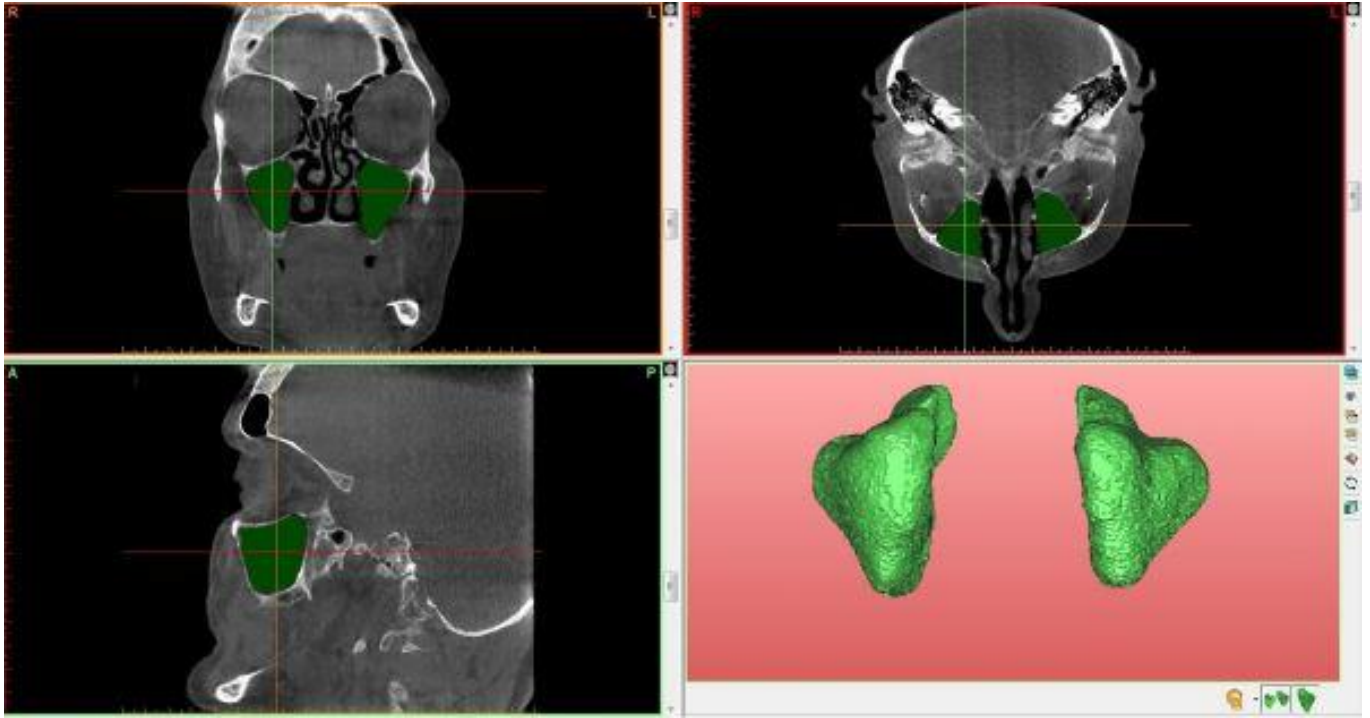
Kayseri Erciyes Üniversitesi Diş Hekimliği Fakültesi arşivlerinden 2014-2015 yılları arasında dental sebeplerle alınan KIBT görüntüleri retrospektif olarak incelendi. Maksiller sinüsle ilişkili patolojisi olan ve sinüs operasyonu geçiren, ortodontik tedavi ve ortognatik cerrahi hikayesi olan hastaların görüntüleri çalışmadan çıkarıldı. Artefakt içermeyen, çift taraflı maksiller sinüslerin tamamının görüntülediği, mukozal kalınlaşma ve hipoplazi izlenmeyen görüntüler çalışmaya dahil edildi.

Tüm KIBT görüntüleri NewTom 5G (QR, Verona, İtalya, ekspozisyon ve tarama süreleri sırasıyla 3.6 ve 18 sn, voksel boyutu 0.3 mm³ ve kolimasyon yüksekliği 13 cm) kullanılarak elde edildi. NSD, orta hattan 4 mm'den büyük sapma olarak tanımlandı⁴ (Resim 1). Hastalar NSD'nin varlığına ve yönüne göre; nazal septum deviasyonu olmayan, sağa deviasyonu olan, sola deviasyonu olan olmak üzere üç gruba ayrıldı. SimPlant Pro yazılımı (version 13.0; Materialise, Leuven, Belgium) ile sinüs hacim ve alan ölçümleri yapıldı (Resim 2). Ölçümler tamamlandıktan 1 ay sonra görüntülerin % 30'u rastgele seçilip tekrar ölçüldü.



Resim 1. Koronal KIBT kesitinde sağ taraflı nazal septum deviasyonu

Veriler IBM SPSS Statistics 25.0 (IBM Corp., Armonk, New York, ABD) programında değerlendirildi. İki veya daha fazla grup karşılaştırmaları sırasıyla Mann-Whitney U ve Kruskal-Wallis analizi ile değerlendirildi. Grup içi karşılaştırmalar eşleştirilmiş örneklerde t testi ile değerlendirildi. $p < 0.05$ değeri istatistiksel olarak önemli kabul edildi.



Resim 2. Maksiller sinüs hacminin 3 boyutlu oluşturulması

BULGULAR

Çalışmamızda yaş ortalaması 38.4 olan 18-76 yaş aralığında 50 kadın ve 40 erkek toplam 90 hasta dahil edilmiştir. Sol taraflı NSD'si olan hastalarda sağ ve sol sinüs hacimleri arasında anlamlı fark bulunamadı ($p>0.05$). Sağ taraflı NSD'si olan hastalarda sağ ve sol sinüs hacimleri arasında anlamlı fark bulunmadı ($p>0.05$) (Tablo1).

Tablo 1. NSD varlığı ve yönüne göre maksiller sinüs hacim ortalama değerleri

	NSD yok n=41 (% 46)	Sağ yönlü NSD n=19 (% 21)	Sol yönlü NSD n=30 (% 33)	Total n=90 (% 100)	p-değeri
Sağ maksiller hacim (mm ³)	15866.88±6754.19	16466.95±7711.38	15673.70±3906.48	15929.17±6130.89	p*=0.829
Sol maksiller hacim (mm ³)	16103.85±6083.81	15769.37±7937.26	15175.40±5075.39	15723.76±6159.42	p*=0.831

Sağ ve sol maksiller sinus hacimleri arasında anlamlı fark bulunmamıştır ($p>0.05$) (Tablo2). NSD'den bağımsız sol maksiller sinüs hacimleri ve yüzey alanları karşılaştırıldığında, erkeklerin değerleri kadınlarınkinden anlamlı olarak fazla bulundu. (Sırasıyla $p = 0.009$ ve $p = 0.004$) NSD'den bağımsız sağ maksiller sinüs hacimleri ve yüzey alanları karşılaştırıldığında, erkeklerin değerleri kadınlarınkinden anlamlı olarak fazla bulundu (sırasıyla $p = 0.036$ ve $p = 0.048$) (Tablo 2). Cinsiyetten bağımsız sinüs hacimleri ile sinüs yüzey alanları arasında pozitif yönde kuvvetli ilişki saptandı.

Tablo 2. Cinsiyete göre yaş, maksiller sinüs hacim ve yüzey alanı ortalama değerleri

	Yaş Ortalama ± SD	Sağ sinüs hacmi (mm ³) Ortalama ± SD	Sol sinüs hacmi(mm ³) Ortalama ± SD	Sağ sinüs yüzey alanı (mm ²) Ortalama ± SD	Sol sinüs yüzey alanı (mm ²) Ortalama ± SD
Kadın (n=50)	41.80±17.75	14605.06±4591.45	14124.78±4255.126	3809.16±854.77	3722.86±845.01
Erkek (n=40)	34.18±15.04	17584.30±7364.30	17722.48±7513.57	4306.13±1360.72	4723.70±1935.27
Total (n=90)	38.41 ± 16.95	15929.17±6130.89	15723.76±6159.42	4030.03±1129.28	4167.68±1511.43

TARTIŞMA

Nazal septum deviasyonunun maksiller sinüs hacmine etkisiyle ilgili birçok çalışma yapılmıştır.^{5,6} Gencer ve ark.⁵ az ve orta dereceli NSD ile aynı taraftaki maksiller sinüste anlamlı derecede küçülme bulamazken, ciddi derecede NSD'si olan hastalarda aynı taraftaki maksiller sinüste anlamlı derecede küçülme olduğunu saptamışlardır. Orhan ve ark.⁶ NSD'si olmayan hastalarda sağ ve sol maksiller sinüs hacimleri arasında fark bulamazken, NSD ile aynı taraftaki maksiller sinüste anlamlı derecede küçülme bulmuşlardır. Bizim çalışmamızda NSD'li hastalarda sağ ve sol maksiller sinüs hacimlerinde değişiklik bulunmamıştır.

Maksiller sinüs hacmi 12-15 cm³ arasında değişmektedir.³ Orhan ve ark.⁶ çalışmalarında sağ sinüs hacmini 11.8000 ve sol sinüs hacmini 11.5000 mm³ olarak bulmuşlardır. Çalışmamızla benzer şekilde Yalçın ve ark.¹¹ sağ sinüs hacmini 15618.60 mm³, sol sinüs hacmini 16091.94 mm³ bulmuşlardır. Literatürdeki farklılıkların popülasyonun seçildiği bölgeye ve büyüklüğüne bağlı olduğunu düşünmekteyiz.

Cinsiyetin, insan iskelet kalıntılarında belirlenmesi önemli bir adli prosedürdür.⁹ Maksiller sinüs hacminin cinsiyetler arasındaki farkı birçok çalışmada incelenmiştir. Teke ve ark.⁹ bir Türk popülasyonunda yaptıkları çalışmalarında, erkeklerin maksiller sinüs boyu, genişliği ve uzunluğunun kadınlarınkinden fazla olduğunu ve maksiller sinüs ölçümlerine dayanan cinsiyet tahmini için % 69.3 doğruluk derecesi bildirirken, Ekizoğlu ve ark.⁸ bu oranı % 77.1 olarak bulmuşlardır. Yalçın ve ark.¹¹ sağ sinüs hacmini kadınlarda 13708.29 mm³, erkeklerde 16892.15 mm³ ve sol sinüs hacmini kadınlarda 16421.13 mm³, erkeklerde 15872.49 mm³ bulmuşlardır. Bizim çalışmamızda da erkeklerin sağ ve sol maksiller sinüs hacimleri ve yüzey alanları, kadınlarınkinden anlamlı olarak fazla bulunmuştur (Tablo 1).

SONUÇ

Çalışmamızda, NSD'nin maksiller sinüs hacmine etki etmediği sonucuna varılmıştır. Cinsiyet tayininde, diğer yöntemler mevcut olmadığında, KIBT ile elde edilen maksiller sinüs ölçümleri kullanılabilir.

KAYNAKLAR

1. Lechien JR, Filleul O, Costa de Araujo P, Hsieh JW, Chantrain G, Saussez S. Chronic maxillary rhinosinusitis of dental origin: a systematic review of 674 patient cases. *International journal of otolaryngology*. 2014;2014.
2. Wang R-G, Jiang S, Gu R. The cartilaginous nasal capsule and embryonic development of human paranasal sinuses. *The Journal of otolaryngology*. 1994;23(4):239-43.
3. Lawson W, Patel ZM, Lin FY. The development and pathologic processes that influence maxillary sinus pneumatization. *The Anatomical Record: Advances in Integrative Anatomy and Evolutionary Biology: Advances in Integrative Anatomy and Evolutionary Biology*. 2008;291(11):155-63.
4. Smith KD, Edwards PC, Saini TS, Norton NS. The prevalence of concha bullosa and nasal septal deviation and their relationship to maxillary sinusitis by volumetric tomography. *International journal of dentistry*. 2010;2010.
5. Kapusuz Gencer Z, Ozkiris M, Okur A, Karacavus S, Saydam L. The effect of nasal septal deviation on maxillary sinus volumes and development of maxillary sinusitis. *Eur Arch Otorhinolaryngol*. 2013;270(12):3069-73.
6. Orhan I, Ormeci T, Aydin S, Altin G, Urger E, Soylu E, et al. Morphometric analysis of the maxillary sinus in patients with nasal septum deviation. *Eur Arch Otorhinolaryngol*. 2014;271(4):727-32.
7. Farias Gomes A, de Oliveira Gamba T, Yamasaki MC, Groppo FC, Haiter Neto F, Possobon RF. Development and validation of a formula based on maxillary sinus measurements as a tool for sex estimation: a cone beam computed tomography study. *Int J Legal Med*. 2018.
8. Ekizoglu O, Inci E, Hocaoglu E, Sayin I, Kayhan FT, Can IO. The use of maxillary sinus dimensions in gender determination: a thin-slice multidetector computed tomography assisted morphometric study. *J Craniofac Surg*. 2014;25(3):957-60.
9. Teke HY, Duran S, Canturk N, Canturk G. Determination of gender by measuring the size of the maxillary sinuses in computerized tomography scans. *Surgical and Radiologic Anatomy*. 2007;29(1):9-13.
10. De Vos W, Casselman J, Swennen G. Cone-beam computerized tomography (CBCT) imaging of the oral and maxillofacial region: a systematic review of the literature. *International journal of oral and maxillofacial surgery*. 2009;38(6):609-25.
11. Yalcin ED, Koparal M, Aksoy O. The effect of ectodermal dysplasia on volume and surface area of maxillary sinus. *European Archives of Oto-Rhino-Laryngology*. 2018;275(12):2991-6.

Non-sendromik dudak-damak yarıklı hastalarda 2.premolar ve 3.molar agenezisi

İmran Güner Akgül(0000-0002-1007-0964)^α, Burcu Evlice(0000-0003-3384-0092)^α

Selcuk Dent J, ODMFR 2019 Kongre Kitapçığı Özel Sayısı

Başvuru Tarihi: 16 Aralık 2018
Yayına Kabul Tarihi: 18 Şubat 2019

ÖZ

Non-sendromik dudak-damak yarıklı hastalarda 2.premolar ve 3.molar agenezisi

Amaç: Bu çalışmanın amacı non-sendromik dudak-damak yarıklı (DDY) hastalarda maksiller ve mandibular 2. premolar (2PM) ve 3. molar (3M) agenezisinin prevalansını belirlemek ve agenezinin yarık bölgesi ile olan ilişkisini saptamaktır.

Gereç ve Yöntemler: Bu retrospektif çalışmada 2009-2018 tarihleri arasında Çukurova Üniversitesi Diş Hekimliği Fakültesi'ne başvuran 201 DDY'li hastanın radyografik verileri ve hasta kayıtları incelendi. Asgari yaş sınırı 12 olarak belirlendi ve hastalar farklı yaşlarda alınan en az 2 Ortopantomograf ve konik ışıklı bilgisayarlı tomografi görüntüsünün olması ve herhangi bir genetik/doğumsal sendromunun bulunmaması şartıyla çalışmaya dahil edildi.

Bulgular: 201 hastanın 85'i kadın, 116'sı erkekti. Hasta grubunda tek taraflı DDY olan 139 hastanın 51'i sağ, 88'i sol tarafta yarık hattına sahipti. İki taraflı DDY olan hasta sayısı 62 idi. Hastaların % 38.3'ünde 3M agenezisi, %32.3'ünde 2PM agenezisi saptandı. 109 hastada (% 54.2) en az bir diş eksikliği olduğu görüldü. Tüm yarık tiplerinde maksillada (N=56), mandibuladan (N=6) veya her iki çenede olduğundan (N=47) daha fazla eksik dişe rastlanmıştır (p < 0.05).

Sonuç: Elde ettiğimiz veriler DDY'li bireylerde 3M ve 2PM agenezisinin yaygın olduğunu göstermektedir. DDY'nin lokalizasyonu ile etkilenen ve karşı çenedeki eksik 2PM ve 3M arasında anlamlı bir ilişki bulunmamaktadır.

ANAHTAR KELİMELER

Diş agenezisi, dudak-damak yarığı, non-sendromik

ABSTRACT

Second premolar and third molar agenesis in patients with non-syndromic cleft lip/palate

Background: Aim of this study is to determine prevalence of maxillary and mandibular second premolar (2PM) and third molar (3M) agenesis in patients with Non-syndromic cleft lip/palate (CLP) and to find out the relationship between agenesis and cleft area.

Methods: In this retrospective study, radiographic data and medical records of 201 patients with CLP who were admitted to Çukurova University Faculty of Dentistry between years 2009-2018, were reviewed. Minimum age defined as 12. Individuals were included in the study on the condition that they have at least 2 Orthopantomograph and cone-beam computed tomography images taken at different ages and do not have a genetic/congenital syndrome.

Results: Of the 201 patients, 85 were female and 116 were male. Of the 139 patients with unilateral CLP, 51 had cleft on the right and 88 had on the left side. The number of patients with bilateral CLP was 62. 3M agenesis was detected in %38.3 of the patients and 2PM agenesis in the %32.3. At least one missing tooth observed in 109 patients (%54.2). In all cleft types, more missing teeth were found in maxilla (N=56) than in mandible (N=6) or in both jaws (p < 0.05).

Conclusion: Our data shows that 3M and 2PM agenesis are commonly seen in individuals with CLP. There was no significant relationship between missing 2PM and 3M in the opposite or affected jaw and localization of CLP.

KEYWORDS

Cleft lip/palate, dental agenesis, non-syndromic

GİRİŞ

Görülme sıklığı 1/700 olan dudak-damak yarığı (DDY) tüm konjenital kraniofasial malformasyonların % 25'ini oluşturur.¹ Non-sendromik DDY için genetik ve çevresel faktörlerin etkileşimine dayanan çok yönlü bir genetik miras öne sürülmüştür.¹⁻³ Konjenital gelişimsel diş anomalilerinin DDY ile doğan bireylerde sıklıkla ortaya çıktığı bildirilmiştir. Agenezis, malformasyon ve anormal sürme paternleri gibi diş anomalileri bu hastalarda sık görülür. Yarık bölgesinde alveolar sürecin gelişimi dişlerin sayısını, büyüklüğünü ve yönünü belirler.^{4,5} Bu malformasyonların yarık dudak-damaktan etkilenen bireylerde genel popülasyon ile kıyaslandığında belirgin olarak artmış olduğu görülmektedir.⁶ Hem geçici hem de daimi dişler etkilenebilir, ancak bu anomalilerin ortaya çıkması daimi dişlenmede oldukça yüksek bir oranda görülür. Maksiller arkin, mandibulaya göre daha yüksek oranda diş anomalilerine sahip

^α Çukurova Üniversitesi, Diş Hekimliği Fakültesi, Ağız, Diş ve Çene Radyolojisi Anabilim Dalı, Adana

olduğu bildirilmiştir. Daimî dişlerin konjenital yokluğu DDY'li bireylerde, yarık bölgesinin içinde ve dışında anlamlı derecede yüksektir. Üçüncü molarlar (3M) hariç en sık eksikliği gözlenen dişler, yarık alanında daimi maksiller lateral insizör ve yarık bölgesinin dışındaki ikinci premolarlardır (2PM).⁶⁻⁸ Genel popülasyonda doğuştan eksik dişlerin prevalansının, incelenen olguların % 1.5 ve % 6.6'sında görüldüğü bildirilmiştir.⁹ 3M dişlerin doğuştan, profilaktik ya da klinik olarak endikasyonu olan çekimlere bağlı olarak diğer dişlerden daha fazla eksik olması nedeniyle bu dişler diş çürüğü veya periodontal hastalıkları inceleyen epidemiyolojik araştırmalarda dikkate alınmaz.¹⁰ Ancak 3M agenezisini DDY'li bireylerde değerlendiren yeterli sayıda araştırma olmadığından çalışmamızda yer vermek istedik. Bu çalışmada DDY'li hastalarda maksiller ve mandibular 2PM ve 3M agenezisinin prevalansını belirlemek ve yarık lokalizasyonu ile eksik 2PM ve 3M arasındaki olası ilişkiyi saptamak amaçlanmıştır.

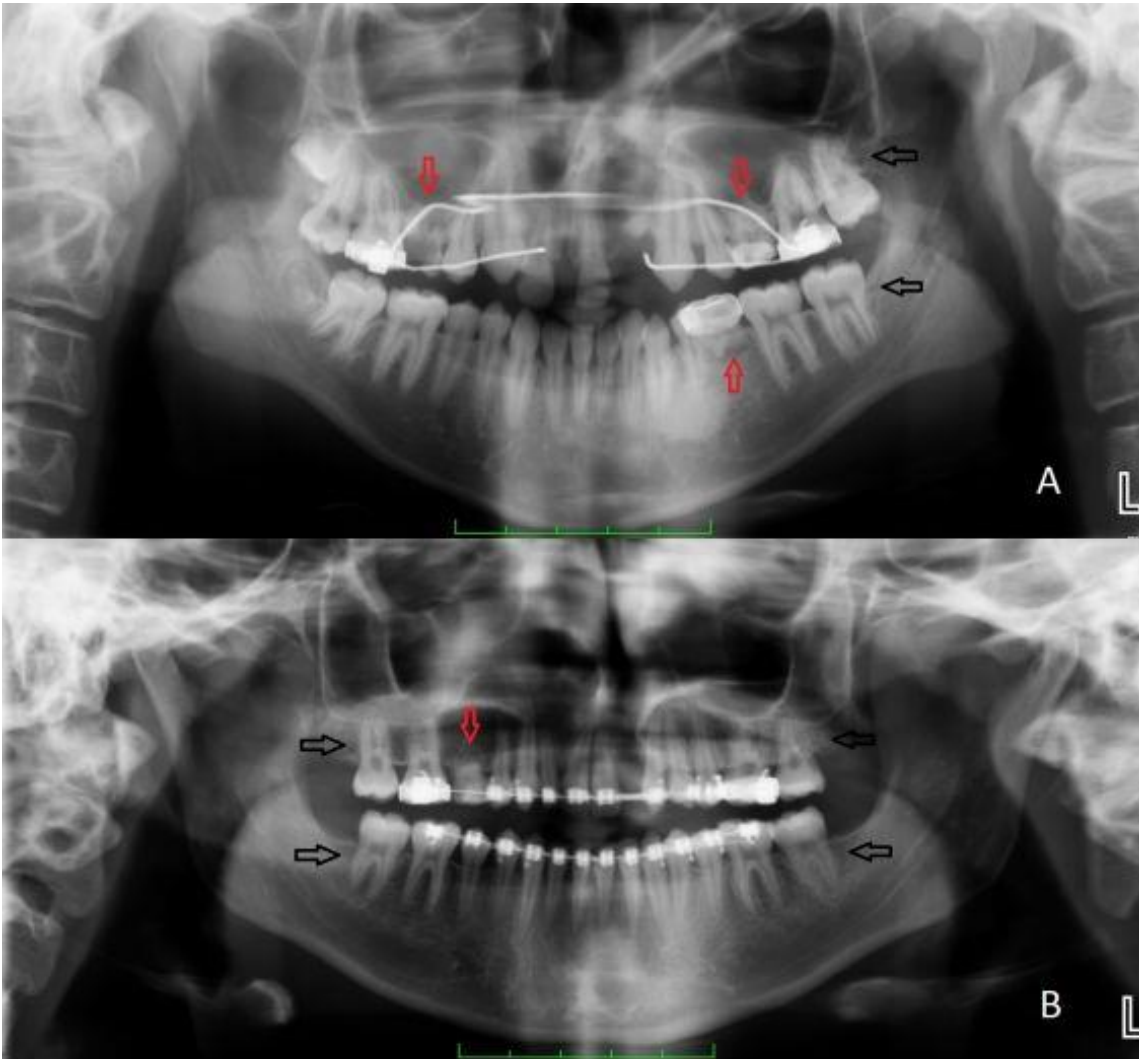
GEREÇ VE YÖNTEM

2009-2018 yılları arasında dudak-damak yarığı nedeniyle Çukurova Üniversitesi Diş Hekimliği Fakültesi'ne başvuran 324 hastanın radyografik ve demografik verileri hasta dosyaları üzerinden retrospektif olarak analiz edildi. Tüm dişlerin ve çevre dokuların net şekilde izlendiği, farklı zaman dilimlerinde çekilmiş en az 2 Ortopantomograf (OPG) (Planmeca Promax®, Finland) ve konik ışıklı bilgisayarlı tomografi (KIBT) (Planmeca Promax® 3D Mid, Finland) görüntüsü olan 12 yaş üstü hastalar çalışmaya dahil edildi. OPG ile maksilla ve mandibula hızlı bir şekilde değerlendirilmiş (Resim 1), KIBT ile yarık hattının lokalizasyonu doğrulanmıştır (Resim 2). Ortodonti anamnez formlarından ulaşılan bilgiler ışığında herhangi bir genetik/doğumsal sendromu veya metabolik bozukluğu olan ve oligodonti tespit edilen hastalar çalışma dışı bırakıldı. 123 hasta katılım kriterlerini yerine getiremediği için nihai değerlendirmeden çıkarıldı. Son örneklemede, 12-21 yaş aralığında, 85'i kadın 116'sı erkek 201 hasta değerlendirmeye alındı. Agenezi ilgili diş bölgesinde mine ve dentinin varlığına işaret eden herhangi bir kalsifiye dokunun bulunmadığı durum olarak tanımlanmıştır.^{11,12} Massler ve ark. göre 3M kalsifikasyonu 7-10 yaş arasında başlar, 12-16 yaş arasında kuron kalsifikasyonu tamamlanır.^{13,14} Barka ve ark.¹⁵ OPG'de 3M belirleme yaşını kadınlarda 7 yaş, erkeklerde 8 yaş olarak tanımlamıştır. Olası varyasyonlardan kaçınmak için çalışma grubunun yaşı cinsiyete bakılmaksızın 12 yaş ve üzeri olacak şekilde standartlaştırılmıştır. Premolarların 9 yaşından sonra nadiren kalsifiye olması sebebiyle 2PM agenezisinin 8-9 yaşlarında doğrulanabileceği sonucuna varılmıştır.¹⁶ Hasta kayıtlarında dişlerin çekilmediği ve OPG'de 3M ve 2PM kuronunun mineralizasyonuna dair bir kanıt bulunmadığında bu dişler agenezi olarak değerlendirildi. İlk OPG'de kuronun mineralizasyonunu gözlemek mümkün olmadığında bir sonraki değerlendirildi. 3M ve 2PM çekiminin doğrulanması mümkün olmadığında analizden hariç tutuldu. Tüm radyograflar 2 gözlemci tarafından ayrı ayrı değerlendirildi. %100 anlaşma sağlanan görüntüler çalışmaya dahil edildi. Veriler SPSS 20.0 sürümü (SPSS Inc, Chicago, Ill) kullanılarak istatistiksel olarak analiz edildi. Verilerin analizinde tanımlayıcı istatistikler ve ki-kare testi kullanıldı. P değeri 0.05'ten küçük veya eşit ($p \leq 0.05$) olduğunda değişkenler arasındaki fark istatistiksel olarak anlamlı kabul edildi.

BULGULAR

Araştırmaya dahil edilen 201 hastadan % 25.4'ü (N=51) sağ tek taraflı DDY, % 43.8'i (N=88) sol tek taraflı DDY, % 30.8'i (N=62) bilateral DDY hattına sahipti. 65 (% 32.3) hastada en az bir 2PM, 77 (% 38.3) hastada en az bir 3M eksikti. Katılımcıların % 54.2'sinde (N=109) en az bir diş eksikliği varken hiç diş eksikliği olmayanların oranı % 45.8

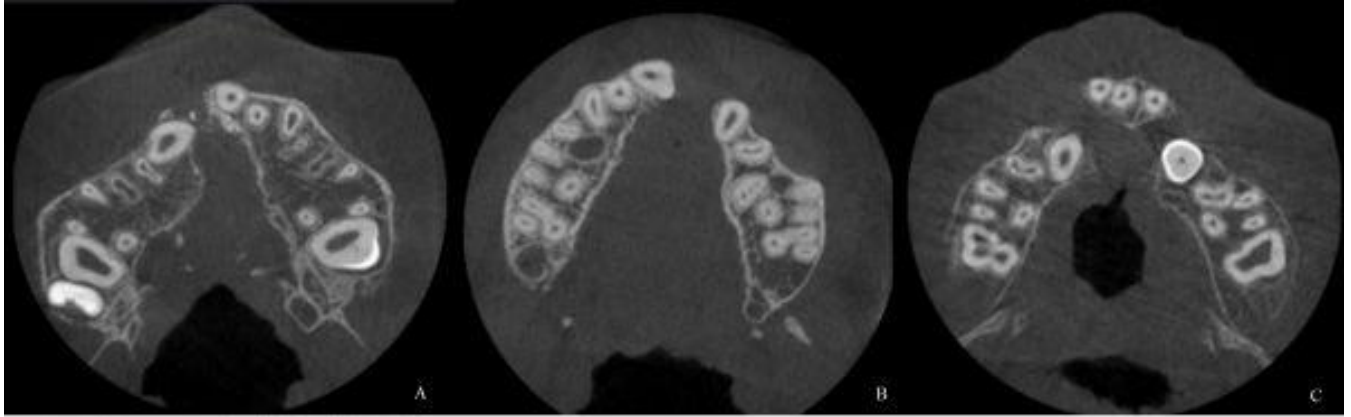idi (N=92). Sağ tek taraflı DDY'li hastaların 21'inde (% 10.4), sol tek taraflı DDY'li hastaların 46'sında (% 22.9), çift taraflı DDY'li hastaların 42'sinde (% 20.9) en az bir diş eksikliği mevcuttu ($p=0,017$). Tüm DDY'li hastalarda sadece üst çenede (N=56), alt çene (N=6) veya aynı anda her iki çenede (N=47) görülenden daha fazla eksik dişe rastlandı ($p < 0.05$). Sağ tek taraflı DDY hastalarının % 6.5'inde (N=13), sol tek taraflı DDY hastalarının % 12.4'ünde (N=25) ve çift taraflı DDY hastalarının % 13.4'ünde (N=27) en az bir tane 2PM eksikliği görüldü. Sağ tek taraflı DDY hastalarının % 6.5'inde (N=13), sol tek taraflı DDY hastalarının % 18.9'unda (N=38) ve çift taraflı DDY hastalarının % 12.9'unda (N=26) en az bir tane 3M eksikliği saptandı. 39 hastada 1 tane eksik 2PM, 20 hastada 2 tane eksik 2PM, 4 hastada 3 tane eksik 2PM, 2 hastada 4 tane eksik 2PM tespit edildi. En yüksek oranda eksikliği görülen 2PM; üst sol 2PM (N=42) sonra sırasıyla üst sağ 2PM (N=37), alt sağ 2PM (N=11) ve alt sol 2PM (N=9) idi. 20 hastada 1 tane eksik 3M, 29 hastada 2 tane eksik 3M, 9 hastada 3 tane eksik 3M, 19 hastada 4 tane eksik 3M görülmüştür. 3M içerisinde en yüksek oranda eksikliği görülen üst sol 3M (N=55) sonra sırasıyla üst sağ 3M (N=53), alt sağ 3M (N=38) ve alt sol 3M (N=37) idi (Tablo 1).



Resim 1. A: 18 yaşındaki hastada 3 tane 2PM[♦], 2 tane 3M[●] agenezisini gösteren OPG^{*}; B: 16 yaşındaki hastada 1 tane 2PM[♦], 4 tane 3M[●] agenezisini gösteren OPG^{*}.

♦ 2. premolar diş; ●3. molar diş; *Ortopantomograf; Kırmızı ok: 2PM agenezisi; Siyah ok: 3M agenezisi.

Resim 1. A: 18 yaşındaki hastada 3 tane 2PM♦, 2 tane 3M● agenezisini gösteren OPG*; B: 16 yaşındaki hastada 1 tane 2PM♦, 4 tane 3M● agenezisini gösteren OPG*



Resim 1. DDY* lokalizasyonunu gösteren, endomodda çekilmiş, aksiyal kesit KIBT**
*Dudak-damak yarığı **Klinik şüphesiz tek taraflı
A: Sağ tek taraflı DDY; B: Sol tek taraflı DDY; C: Çift taraflı DDY

Resim 2. DDY* lokalizasyonunu gösteren, endomodda çekilmiş, aksiyal kesit KIBT****TARTIŞMA**

Tablo1. DDY* lokalizasyonuna göre 2PM♦ ve 3M● agenezisi görülme sıklığı.

	Sağ tek taraflı DDY				Sol tek taraflı DDY				Çift taraflı DDY				Toplam		p değeri		
	Eksik Sayı	%	Mevcut Sayı	%	Eksik Sayı	%	Mevcut Sayı	%	Eksik Sayı	%	Mevcut Sayı	%	Eksik Sayı	%		Mevcut Sayı	%
Üst sağ 2PM	6	2.99	45	22.4	15	7.5	73	36.3	16	7.9	46	22.9	37	18.4	164	81.6	0.145
Üst sol 2PM	5	2.5	46	22.9	16	7.9	72	35.8	21	10.5	41	20.4	42	20.9	159	79.1	0.06
Alt sol 2PM	3	1.5	48	23.9	3	1.5	85	42.3	3	1.5	59	29.3	9	4.5	192	95.5	0.783
Alt sağ 2PM	3	1.5	48	23.9	4	1.99	84	41.8	4	1.99	58	28.8	11	5.5	190	94.5	0.87
Üst sağ 3M	9	4.5	42	20.9	25	12.4	63	31.3	19	9.5	43	21.4	53	26.4	148	73.6	0.25
Üst sol 3M	8	3.98	43	21.4	27	13.4	61	30.3	20	9.95	42	20.9	55	27.3	146	72.7	0.094
Alt sol 3M	7	3.5	44	21.9	13	6.5	75	37.3	17	8.4	45	22.4	37	18.4	164	81.6	0.088
Alt sağ 3M	7	3.5	44	21.9	14	6.97	74	36.8	17	8.4	45	22.4	38	18.9	163	81.1	0.114

Tablo1: DDY* lokalizasyonuna göre 2PM* ve 3M* agenezisi görülme sıklığı.

* Dudak- damak yarığı ♦ 2. premolar diş ● 3. molar diş

Dudak-damak yarığından etkilenen bireylerin daimî dişlerinin gelişiminde 0.3-0.7 yıl arasında bir gecikme olduğu bildirilmiştir.^{6,8} Üst çenede yarık tarafındaki premolarların etkilenmeyen taraftaki ilgili dişlerden daha geç ortaya çıktığı bildirilmiştir.¹⁷ Araştırmamızın sonuçları DDY'li bireylerin % 32.3'ünde 2PM agenezisi olduğunu ortaya koymaktadır. Bu oran DDY'li olmayan bireylerdeki 2PM eksikliği için rapor edilen % 2.5 ile % 6.6 oran ve Olin'in⁹ DDY'li bireylerde % 24 olarak bildirdiği orandan yüksektir. Çeşitli yazarlar tarafından bildirilen doğuştan eksik dişlerin görülme sıklığı üzerine yapılan çalışmalar, en sık eksikliği görülen dişin mandibular 2PM olduğunu ve bunu takiben maksiller 2PM olduğunu göstermiştir.¹⁸⁻²⁰ DDY'li bireylerde ise eksikliği en sık görülen diş maksiller 2PM, daha sonra mandibular 2PM olarak bulunmuştur.^{9,21,22} Bizim çalışmamızda da en fazla eksikliği görülen üst sol 2PM (N=42) ve üst sağ 2PM (N=37) olduğundan bu sonuçlarla uyumludur. Çalışmamızda 3M dişlerin agenezisi Kaur ve ark.²³ tarafından yapılan çalışmayla uyumlu olarak erkeklerde (% 39.6), kadınlara (% 36.4) kıyasla daha fazladır. Ancak sonuçlar istatistiksel

olarak anlamlı değildir ($p>0.05$). Alam ve ark.²⁴ 3M agenezisinin cinsiyetten etkilenmediğini bildirmişlerdir. Araştırmamızda 3M agenezisi sıklığı %38.3 olarak bulundu. Bu oran Lynham²⁵ (% 22.7), Grahnen²⁶ (% 24.6) ve Kazancı ve ark.²⁷ (% 23.8) tarafından bildirilen sonuçlara göre yüksektir. Ancak bu sonuçların DDY bulunmayan bireylerden elde edildiğini unutmamak gerekir. Ranta²⁸ üst çenede yarık tarafındaki hipodonti sıklığının daha yüksek olduğunu, buna karşılık alt çenede iki taraf arasında belirgin bir fark bulunmadığını bildirmiştir. Bizim çalışmamızda hem üst hem de alt çenede agenezis sıklığı ile yarık lokalizasyonu arasında herhangi bir ilişki tespit edilemedi.

SONUÇ

Elde ettiğimiz veriler DDY'li bireylerde 3M ve 2PM agenezisinin yaygın olduğunu göstermektedir. DDY'nin lokalizasyonu ile etkilenen ve karşı çenedeki eksik 2PM ve 3M arasında anlamlı bir ilişki bulunamamıştır. DDY'li bireylerde 2PM ve 3M'nin yüksek oranlarda eksik olmasından dolayı, erken yaşta tüm daimî dişlerin varlığını veya yokluğunu belirlemek ve tedaviyi buna göre planlamak son derece önemlidir.

KAYNAKLAR

1. Menezes C, de Arruda JA, Silva LV, Monteiro JL, Caribé P, Álvares P, et al. Nonsyndromic cleft lip and/or palate: A multicenter study of the dental anomalies involved. *J Clin Exp Dent*. 2018 Aug 1;10(8):e746-e750.
2. Dixon MJ, Marazita ML, Beaty TH, Murray JC. Cleft lip and palate: understanding genetic and environmental influences. *Nat Rev Genet*. 2011;12:167-78.
3. Murray JC. Face facts: genes, environment, and clefts. *Am J Hum Genet*. 1995;57:227-32.
4. Harvold E. Observations on the development of the upper jaw by harelip and cleft. *Odontologisk Tidskrift* 1947;55:292-3.
5. Harvold E. Cleft lip and palate morphologic studies of the facial skeleton. *Am J Orthod* 1954;40:493-506.
6. Shapira Y, Lubit E, Kuftinec MM. Congenitally missing second premolars in cleft lip and cleft palate children. *Am J Orthod Dentofacial Orthop*. 1999 Apr;115(4):396-400.
7. Ranta R. Comparison of tooth formation in noncleft and cleft-affected children with and without hypodontia. *J Dent Child* 1982;49:197-9.
8. Ranta R. Hypodontia and delayed development of the second premolars in cleft palate children. *Eur J Orthod* 1983;5:145-8.
9. Olin WH. Dental anomalies in cleft lip and palate patients. *Angle Orthod* 1964;64:119-23.
10. Fernandez CCA, Pereira CVCA, Luiz RR, Faraco IM Jr, Marazita ML, Arnaudo M, et al. Third molar agenesis as a potential marker for craniofacial deformities. *Arch Oral Biol*. 2018 Apr;88:19-23.
11. Bartzela TN, Carels CE, Bronkhorst EM, Rønning E, Rizell S, Kuijpers-Jagtman AM. Tooth agenesis patterns in bilateral cleft lip and palate. *Eur J Oral Sci*. 2010;118:47-52.
12. Bartzela TN, Carels CEL, Bronkhorst EM, Kuijpers AM. Tooth agenesis patterns in unilateral cleft lip and palate in humans. *Arch Oral Biol*. 2013;58:596-602.

13. Celikoglu M, Kamak H. Patterns of third-molar agenesis in an orthodontic patient population with different skeletal malocclusions. *Angle Orthod.* 2012 Jan;82(1):165-9.
14. Massler M, Schour I, Poncher HG. Developmental pattern of the child as reflected in the calcification pattern of the teeth. *Am J Dis Child* 1941;62:33-67.
15. Barka G, Marathiotis K, Protogerakis M, Zafeiriadis A. Radiographic evaluation of third molar genesis in Greek orthodontic patients. *Int J Gen Med.* 2013 Sep 16;6:747-55. doi: 10.2147/IJGM.S42929. eCollection 2013.
16. Ravn J.J. Aplasia, supernumerary teeth and fused teeth in the primary dentition: an epidemiologic study. *Scand. J. Dent Res.* 1971;79:1-6.
17. Ranta R. Eruption of the premolars and canines and factors affecting in the unilateral cleft lip and palate cases. *Proc Finn Dent Soc* 1971;67:350-5.
18. Brown RV. The pattern and frequency of congenital absence of teeth [Master'sThesis]. State University of Iowa, June 1955.
19. Clayton JM. Congenital dental anomalies occurring in 3,557 children. *J Dent Child* 1956;23:206-8.
20. Valinoti JR Jr. The congenitally absent premolar problem. *Angle Orthod* 1958;28:36-46.
21. Bohn A. Dental anomalies in harelip and cleft palate. *Acta Odontol Scand(Supp. 38)* 1963;21:1-109.
22. Fishman LS. Factors related to tooth number, eruption time, and tooth position in cleft palate individuals. *ASDC J Dent Child.* 1970 Jul-Aug;37(4):303-6.
23. Kaur B, Sheikh S, Pallagatti S. Radiographic assessment of agenesis of third molars and para-radicular third molar radiolucencies in population of age group 18-25 years old—a radiographic survey. *Arch. Oral Res.* 2012;8, 13-18.
24. Alam M.K, Hamza M.A, Khafiz M.A, Rahman S.A, Shaari R, Hassan A. Multi variate analysis of factors affecting presence and/or agenesis of third molar tooth. *PLoS ONE.* 2014;9(6):e101157.
25. Lynham A. Panoramic radiographic survey of hypodontia in Australian Defence Force recruits. *Aust Dent J.* 1990;35: 19-22.
26. Grahnen H. Hypodontia in the permanent dentition. A clinical and genetical investigation. *Odont Revy.* 1956;7: 1-100.
27. Kazanci F, Celikoglu M, Miloglu O, Oktay H. Third-molar agenesis among patients from the East Anatolian region of Turkey. *J Contemp Dent Pract.* 2010;11:E033-40.
28. Ranta R. The development of the permanent teeth in children with complete cleft lip and palate [Thesis]. *Proc Finn Dent Soc (Supp. III)* 1972;68:1-27.

Evaluation of Rosenmuller Fossa with cone beam computed tomography: A retrospective radio-anatomical study

Fatma Akkoca Kaplan(0000-0002-4522-656X)^α, İbrahim Şevki Bayrakdar(0000-0001-5036-9867)^α,
Elif Bilgir(0000-0001-9521-4682)^α

Selcuk Dent J, ODMFR 2019 Kongre Kitapçığı Özel Sayısı

Başvuru Tarihi: 09 Aralık 2018
Yayına Kabul Tarihi: 18 Şubat 2019

ABSTRACT

Evaluation of Rosenmuller Fossa with cone beam computed tomography: a retrospective radio-anatomical study

Background: Rosenmuller fossa (RF) is known as a lateral pharyngeal recess, is bilaterally located beneath the skull base and behind the torus tubarius. Nasopharyngeal carcinoma is most commonly located in the RF. The purpose of this study is to evaluation of RF with cone beam computed tomography

Methods: A total of 150 subjects (80 females, 70 males, 6-88 years) were included in the study. Subjects were divided into age groups (6-20 years, 21-30 years, 31-40 years, 41-50 years, 51-60 years, over 60 years) and gender.

Result: There is no statistically significant difference between class (RF type) and gender ($p = 0.086$). There is a statistically significant association between the categories of age group and class variables ($p = 0.015$). RF type 1 was more common in the 6-20 age and 21-30 age groups, whereas RF type 3 was more common in the 41-50 age and 51-60 age groups.

Conclusion: When the literature was investigated, it was not found a study evaluating RF with cone beam computed tomography. When considering clinical significance, RF should be searched and examined in larger populations.

KEYWORDS

Cone beam computed tomography, Rosenmuller Fossa, Nasopharyngeal Carcinoma

ÖZ

Rosenmuller Fossa'nın konik ışınli bilgisayarli tomografi ile deęerlendirilmesi: Retrospektif bir radyo-anatomik alıřma

Ama: Rosenmuller fossa (RF) lateral faringeal girinti olarak bilinir, kafatasının altında ve torus tubarius'un arkasında bilateral olarak bulunur. Nazofaringeal karsinoma en sık Rosenmuller fossada gelişir. Bu alıřmanın amacı, Rosenmuller fossanın konik ışınli bilgisayarli tomografi ile deęerlendirilmesidir.

Gere ve Yöntemler: alıřmaya toplam 150 denek (80 kadın, 70 erkek, 6-88 yıl) dahil edildi. Denekler 6-20 yař, 21-30 yař, 31-40 yař, 41-50 yař, 51-60 yař ve 60 yař üzeri olacak şekilde 6 yař grubuna ve cinsiyete göre ayrıldı.

Bulgular: Rosenmuller fossa tiplerinin görölme sıklıkları deęerlendirildiğinde farklı yař gruplarında istatistiksel olarak anlamlı bir iliřki bulunmuřtur ($p < 0.05$) veya ($p = 0.015$). 6-20 yař ve 21-30 yař gruplarında RF tip 1 daha fazla görölürken, 41-50 yař ve 51-60 yař gruplarında RF tip 3 daha fazla görölüdü.

Sonuç: Literatür incelendiğinde konik ışınli bilgisayarli tomografi ile Rosenmuller fossanın deęerlendirildięi alıřma bulunamamıřtır. Klinik önemi düşünölüdüğünde Rosenmuller fossa daha geniş popölasyonlarda arařtırılmalı ve incelenmelidir.

ANAHTAR KELİMELELER

Konik ışınli bilgisayarli tomografi, Rosenmuller fossa, Nazofaringeal karsinoma

INTRODUCTION

The Rosenmuller Fossa (RF) anatomy was first described by Johann Christian Rosenmuller in 1808 and took its named after from his. This fossa, which is known as a lateral pharyngeal recess, is bilaterally located beneath the skull base and behind the torus tubarius.¹

The recognition of RF is of clinical importance. Nasopharyngeal carcinoma is the most common malignant neoplasm of nasopharynx and is most commonly located in the RF. For the early detection of nasopharyngeal carcinomas, RF anatomy should be well known.² In addition, it has been reported that complications may occur secondary to

^α Eskiřehir Osmangazi Üniversitesi, Diř Hekimlięi Faköltesi, Ağız, Diř ve ene Radyolojisi Anabilim Dalı, Eskiřehir

the close relationship between the Eustachian tube and the internal carotid artery. This increases the clinical importance of the recognition of the RF.³

Cone beam computed tomography (CBCT) imaging is an accepted modality for radiographic evaluation of skull bony structures. The use of CBCT has many advantages such as high bone resolution, low radiation dose, ease of use and accessibility.⁴ The purpose of this study is to evaluation of RF by CBCT.

MATERIAL AND METHODS

This retrospective study was performed on 150 subjects (80 females, 70 males, 6-88 years). The subject was randomly selected from the follow-up management system for radiographs. This retrospective study was conducted according to the principles of the Declaration of Helsinki. The subjects had no known syndromes, history of neurological diseases or surgical intervention in the region of the interest. Written informed consent was obtained from all patients/legal guardians prior to imaging with CBCT (Promax 3D Mid; Planmeca, Helsinki, Finland). Subjects were divided into age groups (6-20 years, 21-30 years, 31-40 years, 41-50 years, 51-60 years, over 60 years) and gender.

The shapes of the RF on CBCT images were classified into three types. Type 1; detectable shallow fossa (<5 mm depth), type 2; deep fossa (≥ 5 mm) with <1 mm wide openings, type 3; deep fossa (≥ 5 mm) with ≥ 1 mm wide openings (5) (Figure 1, Figure 2, Figure 3).

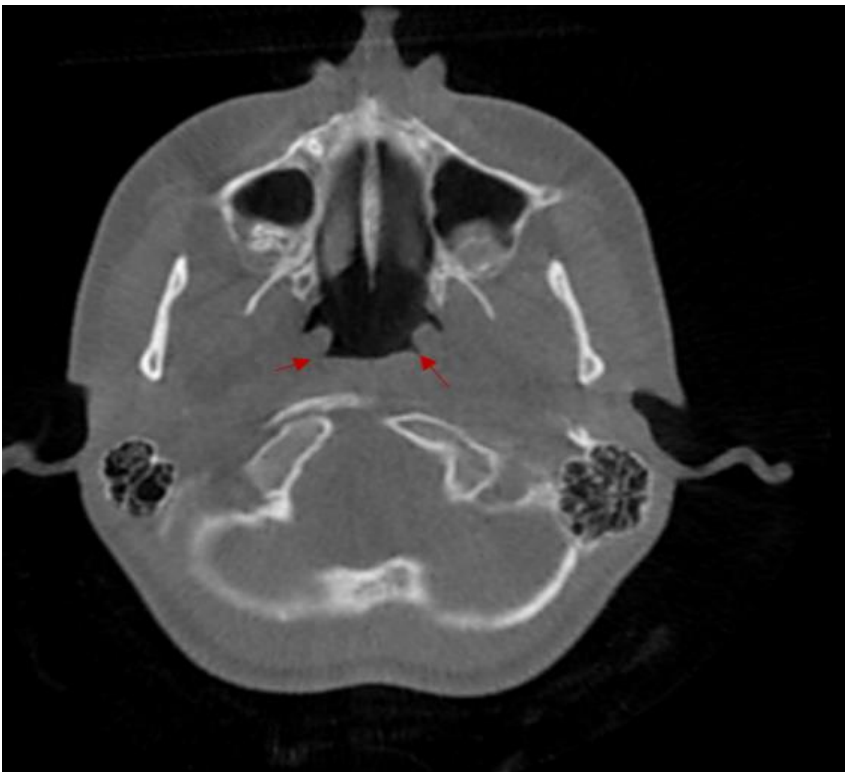

Figure 1. Appearance of RF Type 1 in CBCT (indicated by red arrows)

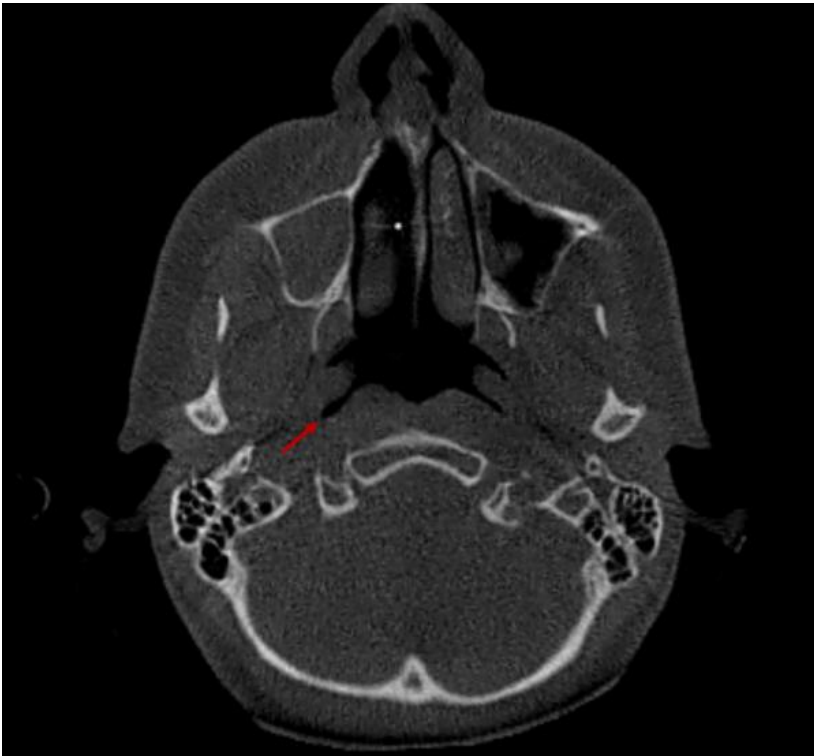

Figure 2. Appearance of RF Type 3 in CBCT (indicated by red arrows)

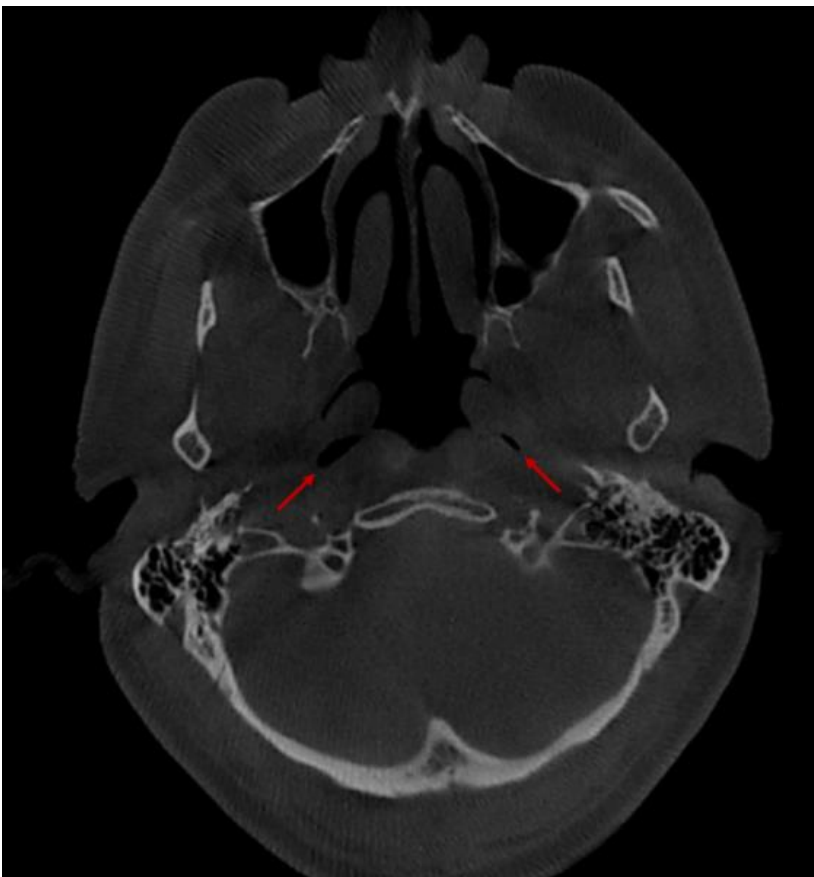

Figure 3. Appearance of RF Type 2 in CBCT (indicated by red arrows)

All statistical analyze was performed with Turcosa Cloud (Turcosa Ltd. Co, Turkey) statistical software. Descriptive statistic was performed. Shapiro-Wilk test was performed to check normality of the data. Pearson Chi-Square test was applied to evaluate any statistical significance between class variables and gender variables and also to evaluate any statistical significance between class variables and age group variables.

RESULTS

When the frequency of RF types in the examined total subjects was evaluated, RF type 1, 2, 3 were 61 (40.7 %), 30 (20 %), 59 (39.3 %) respectively. There is a statistically significant association between the categories of age group and class variables ($p = 0.015$) RF type 1 was more common in the 6-20 age (68 %) and 21-30 age groups 45.7 %, whereas RF type 3 was more common in the 41-50 age (59.1 %) and 51-60 age (61.5 %) groups. There is no statistically significant difference between class variables (*RF type*) and gender ($p = 0.086$). Statistical findings are summarized in the **Table 1**.

Table 1. Observation rates of Rosenmuller fossa types in age groups

AGE	6-20 age	21-30 age	31-40 age	41-50 age	51-60	60+ age	Total
RF Type 1	17/25 (68%)	16/35 (45.7%)	11/27 (40.7%)	7/22 (31.8%)	4/26 (15.4%)	6/15 (40.0%)	61/150 (40.7%)
RF Type 2	3/25 (12%)	8/35 (22.9%)	8/27 (29.6%)	2/22 (9.1%)	6/26 (23.1%)	3/15 (20.0%)	30/150 (20%)
RF Type 3	5/25 (20%)	11/35 (31.4%)	8/27 (29.6%)	13/22 (59.1%)	16/26 (61.5%)	6/15 (40.0%)	59/150 (39.3%)

DISCUSSION

There are many important anatomical structures in the skull. Computerized tomography (CT) and CBCT can be used to visualize these structures. However, a lower radiation dose is applied to the patient compared to CT in CBCT.⁴

Compere et al. investigated the relationship of the RF to secretory otitis media.⁶ Loh et al. examined the anatomy of RF by CT and they found that there is little variation between the left and right RF. However, there is no information on the RF classification in their study.⁷ Takasugi et al., observed RF on 97 patients CT images. In our study, we used the RF classification used by Takasugi et al. The researchers, differently from our results, reported that of the three types of RF, type 2 was dominant.⁵

Peters et al. Reported a case of RF cyst and RF imaging with CT and magnetic resonance (MR).⁸ Shilston et al. Presented a case of rhinolith found in the RF observed with CT.⁹ As can be seen from these cases, RF is important in terms of pathologies. RF spreads through a flaw among the base of the skull and fibers of the superior constrictor muscle.¹ In the literature, there are studies that examined RF in the literature with CT and MR imaging. However, there is no study on RF with CBCT.

CONCLUSION

It is a very important anatomical study when RF is the most common location of nasopharyngeal carcinoma and the surgical importance of secondary complication risk. This structure needs to be studied in larger populations.

REFERENCES

1. Amene C, Cosetti M, Ambekar S, Guthikonda B, Nanda A. Johann Christian Rosenmuller (1771-1820): A Historical Perspective on the Man behind the Fossa. *J Neurol Surg B Skull Base*. 2013;74(4):187-93.
2. Yu MC, Yuan JM. Epidemiology of nasopharyngeal carcinoma. *Semin Cancer Biol*. 2002;12(6):421-9.
3. Bergin M, Bird P, Cowan I, Pearson JF. Exploring the critical distance and position relationships between the Eustachian tube and the internal carotid artery. *Otol Neurotol*. 2010;31(9):1511-5.
4. Ahmad M, Freymiller E. Cone beam computed tomography: evaluation of maxillofacial pathology. *J Calif Dent Assoc*. 2010;38(1):41-7.
5. Takasugi Y, Futagawa K, Konishi T, Morimoto D, Okuda T. Possible association between successful intubation via the right nostril and anatomical variations of the nasopharynx during nasotracheal intubation: a multiplanar imaging study. *J Anesth*. 2016;30(6):987-93.
6. Compere WE, Jr. The relationship of the fossa of Rosenmuller to secretory otitis media. *Laryngoscope*. 1973;83(10):1581-4.
7. Loh LE, Chee TS, John AB. The anatomy of the Fossa of Rosenmuller--its possible influence on the detection of occult nasopharyngeal carcinoma. *Singapore Med J*. 1991;32(3):154-5.
8. Peters B, De Cuyper K, Vanhoenacker FM. Pear-Shaped Lesion of the Fossa of Rosenmuller. *J Belg Soc Radiol*. 2016;100(1):68.
9. Shilston J, Foo S, Oko M. Rhinolith in the fossa of Rosenmüller—a hidden stone. *BMJ case reports*. 2011;2011:bcr0920103352.

Bifosfonat kullanan hastaların mandibular kemik yapısının fraktal analiz ile incelenmesi

Neşe İspekter(0000-0002-1009-8297)^α, Aykağan Coşgunarslan(0000-0002-4988-4500)^α,
Murat Canger(0000-0002-0798-9355)^α, Damla Soydan(0000-0002-9369-726X)^α,
Hatice Cansu Kış(0000-0003-4956-7537)^α, Fatma Zehra Tanyeri(0000-0002-9269-2459)^α

Selcuk Dent J, ODMFR 2019 Kongre Kitapçığı Özel Sayısı

Başvuru Tarihi: 28 Aralık 2018
Yayına Kabul Tarihi: 06 Şubat 2019

ÖZ

Bifosfonat kullanan hastaların mandibular kemik yapısının fraktal analiz ile incelenmesi

Amaç: Bifosfonatlar, osteoklastik aktiviteyi baskılayarak kemik yıkımını azaltması nedeniyle kemik metabolizmasını etkileyen pek çok hastalıkta kullanılmaktadır. Fraktal analiz fraktal yapı kompleksitesini tarif etmek için kullanılan bir metottur ve sayısal olarak fraktal boyut (FB) değeri ile ifade edilir

Gereç ve Yöntemler: Fraktal analiz metodu kullanılarak malignansi sebebiyle bifosfonat kullanan hastaların çene kemiğinin trabeküler yapısı kontrol hastalarıyla karşılaştırıldı. Çalışmamız 81 bifosfonat kullanan hasta 81 kontrol grubu hastasından elde edilen verilerle retrospektif olarak yürütüldü. Kullanılan panoramik radyografiler Instrumentarium Dental Orthopantomograph OP200 D cihazı ile alınmıştı. Fraktal boyutlar (FB) Image J v 1.52 programı ile hesaplandı. Çalışmamız 81 bifosfonat kullanan hasta 81 kontrol grubu hastasından elde edilen verilerle retrospektif olarak yürütüldü. Analizin yapıldığı ilgili alanlar (İA) manuel olarak seçildi.

Bulgular: Bifosfonat kullanan hastalar ve kontrol grubunda İA1, İA2 ve İA3 değişkenleri normal dağılıma uymuyordu. İA1 ve İA2 de FB değerleri bifosfonat kullanan hastalarda kontrol grubuna göre daha yüksek bulunmuştur. İA1 ve İA2 için istatistik anlamlılık düzeyi sırasıyla p=0.002 ve p=0.004 dır. İA3 de hasta grubuyla kontrol grubu arasında anlamlı fark bulunamamıştır.

Sonuç: Yüksek fraktal boyut değeri kemik trabeküler yoğunluğunu ve kompleks trabeküler mimariyi gösterir. Bu çalışmada bifosfonat kullanan hastalarda FB değeri, kontrol grubuna göre yüksek bulunmuştur. Fraktal analiz metodu bifosfonat ve kemik metabolizmasını etkileyen diğer ilaçların çene kemikleri üzerindeki etkisini değerlendirmek için etkin bir metottur.

ANAHTAR KELİMELER

Bifosfonat, fraktal analiz, panoramik radyograf

ABSTRACT

Evaluation of mandibular bone structure of patients who use bisphosphonate with fractal analysis

Background: Bisphosphonate are used in many diseases that effect bone metabolism for it suppresses osteoclastic activity and reduces bone destruction. Fractal analysis is a method to describe complexity of fractal structure. Fractal analysis is expressed numerically with fractal dimension (FD).

Methods: Trabecular structure of mandible of patients who uses bisphosphonate due to malignancy was compared to control group patients using fractal analysis method. Our study was carried out retrospectively with 81 patients who received bisphosphonate and 81 patients in control group panoramic radiographs were taking with Instrumentarium Dental Orthopantomography OP200 D device. Fractal dimensions (FDs) were estimated with Image J v 1.52 software. Region of interests (ROI) were selected manually.

Results: ROI1, ROI2, ROI3 parameters did not distribute normal in study and control group FD values of RO1 and ROI2 were found higher in patients who use bisphosphonates comparing to control group. Statistical significance level (p) were found 0.002 and 0.004 for ROI1 And ROI2, respectively. No significant difference was found between study and tests groups for ROI3.

Conclusion: High FD value represents trabecular bone density and complexity of trabecular architecture. In this study, FD value of patients who use bisphosphonate were found higher comparing to control group. Fractal analysis is an efficient method to evaluate the effect of bisphosphonates and other drugs that effect bone metabolism on jaws.

KEYWORDS

Bisphosphonate, fractal analysis, panoramic radiograph

GİRİŞ

Bifosfonatlar paget hastalığı, multiple myelom, osteogenesis imperfekta gibi kemik hastalıkları ve kemik metastazlarının tedavisinde kullanılan, osteoklast aracılı kemik rezorpsiyonunu baskılayarak etki gösteren ilaçlardır.¹⁻

³ Bunlar, sistemik dolaşımda hızlıca aktive olarak osteoklastik aktivitenin yoğun olduğu kemik mineral yüzeyinde yoğunlaşmaktadır. Kemikteki yarılanma ömrü oldukça uzundur, 1-10 yıl arasında değişebilmektedir.⁴⁻⁶ Trabeküler

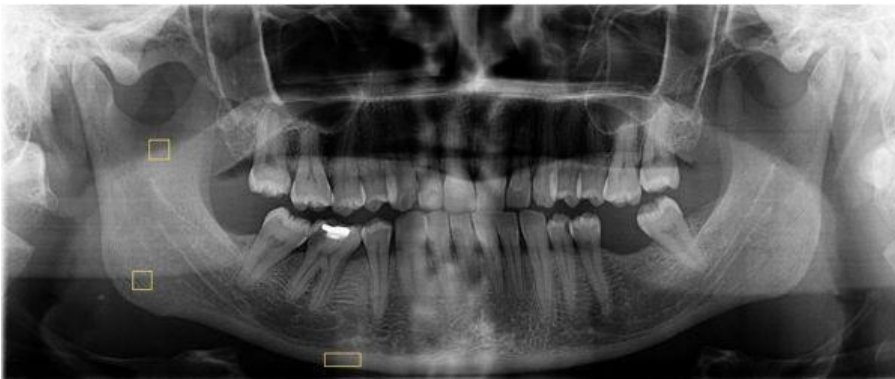^α Erciyes Üniversitesi, Diş Hekimliği Fakültesi, Ağız, Diş ve Çene Radyolojisi Anabilim Dalı, Kayseri

yapıları incelemek için ortaya atılmış birçok metot vardır ancak günümüzde en sıklıkla kullanılan fraktal analizdir ve sayısal olarak fraktal boyut (FB) değeri ile ifade edilir.⁷ Bu çalışmanın amacı bifosfonat kullanan hastaların kemik trabekül yapısının kullanmayan hastalarla karşılaştırılıp fraktal analiz yöntemiyle değerlendirilmesidir.


GEREÇ VE YÖNTEM

Bu çalışma, Erciyes Üniversitesi Diş Hekimliği Fakültesi Ağız Diş ve Çene Radyolojisi Anabilim Dalı'na başvuran hastaların panoramik radyografları üzerinden retrospektif olarak yapıldı. Araştırma için Erciyes Üniversitesi Klinik Araştırmaları Etik Kurulu'ndan onay alındı.

Hasta grubu sadece malignite nedeniyle bifosfonat kullanan hastalar arasından seçildi. Bu grup yaşları 35 ile 91 arasında değişen 21'i erkek 81 hastadan oluşuyordu (yaş ortalaması 62.12). Kontrol grubundaki hastaların kemik metabolizma hastalığı yoktu ve kemik metabolizmasını etkileyen herhangi bir ilaç kullanmıyorlardı. Kontrol grubu yaşları 35 ile 90 arasında değişen 21'i erkek 81 hastadan oluşuyordu (yaş ortalaması 62.48). Fraktal analiz panoramik radyograflar üzerinden yapıldı. Panoramik radyograflar Instrumentarium Dental Orthopantomograph OP200 D cihazı ile alınmıştı. Fraktal boyutlar Image J v 1.52 programı ile hesaplandı. Anatomik landmarklar göz önüne alınarak standardize edilebilecek alanlarda; ramusda ve mandibulada ilgili alanlar (İA) manuel olarak seçildi. İnflamatuvar değişikliklerin neden olduğu yanlış yorumlamalardan kaçınmak için periapikal ve periodontal bölgelerden uzak duruldu. İA1 mandibular kanalın altında angulus mandibula bölgesinden, İA2 mandibular foramenin üzerinde mandibular ramusun ortasından İA3 mandibula korpusunun alt kenarındaki kortikal kemikten seçildi (**Resim 1**). Fraktal analiz White ve Rudolph'un metodu kullanılarak yapıldı. İlgili alanlar, panoramik radyograflarda mandibular kemik üzerinde (60 x 60 pixel) olacak şekilde seçildi. İlgili alanın kopyası elde edildi. Görüntü Gaussian filtresi ile bulanıklaştırıldı. Oluşturulan bu yeni görüntü orijinal görüntüden çıkartıldı. Her bir piksel lokasyonuna 128 gri tonu eklenerek kemik iliği boşlukları ve trabeküller birbirinden ayrıldı. Elde edilen görüntü threshold versiyonu edilerek kemik iliği boşlukları ve trabeküller anahatları ile çizilmiş oldu. Görüntü binarize edildi. Elde edilen görüntüde oluşan istenmeyen dalgalanmalar (noise), erozyon (erode) ile elimine edildi. Dilatasyon (dilata) ile yapılar daha da belirgin hale geldi. 'Skeletonize' seçeneği ile trabeküler yapının ana hatları iskeletsel olarak belirlendi (**Resim 2**). Programın kutu sayma fonksiyonu kullanılarak, görüntü boyutları 2,3,4,6,8,12,16,32,64 piksel olan karelere bölündü ve her farklı boyuttaki pikseller için trabeküllerin bulunduğu kareler ve görüntüdeki toplam kare sayısı hesaplandı. Bu değerlerin logaritmik ölçekte grafiği çizildi ve bu grafik üzerinden noktalara en iyi uyan doğru çizildi. Doğrunun eğimi yapının karmaşıklığını gösteren fraktal boyut değerini vermektedir.



Resim1. İlgili alanların seçilmesi



Resim 2. a: crop, b: duplicate, c: gussian blur, d: image calculator, e:math, f: threshold, g:make binary, h: erode, i: dilate, i: skeletonize

BULGULAR

İstatistik analiz SPSS programı ile yapıldı. Elde edilen verilerin normal dağılıma uygunluğu Shapiro-Wilk testi kullanılarak test edildi. Kontrol grubu ve bifosfonat kullanan grupları arasında $\bar{A}1$, $\bar{A}2$ ve $\bar{A}3$ değişkenleri Mann-Whitney U testi kullanılarak karşılaştırıldı

Çalışmamızda 42 erkek ve 120 kadın toplam 162 hastadan elde edilen veriler kullanılmıştır. $\bar{A}1$, $\bar{A}2$ ve $\bar{A}3$ değişkenleri hem hasta hem sağlıklı grupta normal dağılıma uymuyordu ($p < 0,05$). $\bar{A}1$ ($p=0,002$) ve $\bar{A}2$ ($p=0,004$) değerleri bakımından çalışma grubu hastalarının FB değerleri, kontrol grubuna göre anlamlı derecede artmış bulundu. $\bar{A}3$ değişkeni bakımından istatistiksel olarak anlamlı bir fark bulunamamıştı ($p=0,538$). İstatistiksel veriler tablolarda gösterildi (Tablo 1, Tablo 2, Tablo 3).

Tablo 1. $\bar{A}1$ için istatistiksel veriler

Bifosfonat	n	Ortanca	Ortalama Sıra	En Küçük Değer	En Büyük Değer	Ç1	Ç3
Hasta	81	1.4000	92.7778	1.1200	1.5100	1.3400	1.4500
Kontrol	81	1.3600	70.2222	0.8600	1.5100	1.2700	1.4200

Tablo 2. $\bar{A}2$ için istatistiksel veriler

Bifosfonat	n	Ortanca	Ortalama Sıra	En Küçük Değer	En Büyük Değer	Ç1	Ç3
Hasta	81	1.4100	92.1296	1.1100	1.5400	1.3500	1.4400
Kontrol	81	1.3800	70.8704	0.9900	1.7600	1.2800	1.4300

Tablo 3. İA3 için istatistiksel veriler

Bifosfonat	n	Ortanca	Ortalama Sıra	En Küçük Değer	En Büyük Değer	Ç1	Ç3
Hasta	81	1.3100	83.7654	0.9900	1.5100	1.2200	1.3700
Kontrol	81	1.2900	79.2346	0.8300	1.9200	1.2200	1.3600

TARTIŞMA

Fraktal analiz, kemik yapıdaki potansiyel anomalilerin ve hastalıkların şiddetinin belirlenmesi için kullanılan son yıllarda popülerlik kazanmış bir yöntemdir. Yüksek FB daha yoğun, az gözenekli trabekül ile daha karmaşık bir kemik yapısını temsil eder.⁸ Bizim çalışmamızda FB değeri İA1 ve İA2 için hasta grubunda kontrol grubuna göre anlamlı derecede yüksek bulundu. Çalışma grubunda bölgeler arasında FB değerleri açısından anlamlı farklılık bulunmamıştır. Demiralp ve ark.⁸ da panoramik radyografiler üzerinde yapılan benzer çalışmalarında, ortalama FB değerlerini çalışma grubunda kontrol grubuna göre anlamlı bulmuştur. Bu bulgular bizim çalışmamızın bulgularıyla uyum içerisindedir. Torres ve ark.⁹ bifosfonat ile ilişkili osteonekrozlu hastalar ile sağlıklı kontrol grubu arasında FB'yi karşılaştırmak için Konik Işınlı Bilgisayarlı Tomografi kullanmışlardır. Sonuçlar çalışma grubunda kontrol grubundan daha yüksek FB değerleri göstermektedir ve sadece mandibular kanal üzerindeki süngerimsi kemikte anlamlı bir farklılık vardır.

Çalışmamızda farklı olarak bifosfonat kullanan hastalarla kontrol grubunun kortikal kemikteki FB değerleri karşılaştırılıp anlamlı bir fark bulunamamıştır. Çalışmamızın en büyük limitasyonu kullanılan ilaç prosedürleri ve kullanım sürelerinin bilinmemesidir.

SONUÇ

Sonuç olarak, fraktal analiz kemikteki trabeküler yapının değişimlerini değerlendirmek için uygun bir yöntemdir. Kemik yapısını etkileyen bifosfonat gibi ilaçların kemik yapısı üzerinde etkisini değerlendirmek için FD kullanılarak daha detaylı çalışmalar yapılması gerekmektedir.

KAYNAKLAR

1. Black DM, Cummings SR, Karpf DB, Cauley JA, Thompson DE, Nevitt MC, et al. Randomised trial of effect of alendronate on risk of fracture in women with existing vertebral fractures. The Lancet. 1996;348(9041):1535-41.
2. Reid IR. Osteonecrosis of the jaw who gets it, and why? Bone. 2009;44(1):4-10.
3. Allen MR, Burr DB. Bisphosphonate effects on bone turnover, microdamage, and mechanical properties: what we think we know and what we know that we don't know. Bone. 2011;49(1):56-65.
4. Bilezikian JP. Osteonecrosis of the jaw-do bisphosphonates pose a risk? N Engl J Med. 2006;355(22):2278.

5. Diel IJ, Bergner R, Grötz KA. Adverse effects of bisphosphonates: current issues. *J Support Oncol.* 2007;5(10):475-82.
6. Ahmadov r, Karacaoğlu F, Akkaya . Diş Hekimlerinin Bifosfonatlar ve Bifosfonat İlişkili Çene Nekrozu Hakkında Bilgi, Düşünce ve Davranışlarının Değerlendirilmesi. *T Klin Diş Hek Bil.* 2018;24(2).
7. Sanchez-Molina D, Velazquez-Ameijide J, Quintana V, Arregui-Dalmases C, Crandall JR, Subit D, et al. Fractal dimension and mechanical properties of human cortical bone. *Med Eng Phys.* 2013;35(5):576-82.
8. Demiralp KÖ, Kurşun-Çakmak EŞ, Bayrak S, Akbulut N, Atakan C, Orhan K. Trabecular structure designation using fractal analysis technique on panoramic radiographs of patients with bisphosphonate intake: a preliminary study. *Oral Radiol.* 1-6.
9. Torres S, Chen C, Leroux B, Lee P, Hollender L, Schubert M. Fractal dimension evaluation of cone beam computed tomography in patients with bisphosphonate-associated osteonecrosis. *Dentomaxillofac Radiol.* 2011;40(8):501-5.

İkiz dişler; füzyon ve geminasyon: Vaka serisi

Nebiha Gözde İspir(0000-0003-3948-0307)^α, Gülsün Akay(0000-0002-1767-1383)^α, Kahraman Güngör(0000-0001-6336-4424)^α, Meryem Toraman Alkurt(0000-0003-0908-8304)^α

Selcuk Dent J, ODMFR 2019 Kongre Kitapçığı Özel Sayısı

Başvuru Tarihi: 07 Ocak 2019
Yayına Kabul Tarihi: 15 Şubat 2019

ÖZ

İkiz dişler; füzyon ve geminasyon: Vaka serisi

Amaç: Bu olgu sunumunun amacı; tesadüfen karşılaşılan, daimî dentisyondaki ikiz diş vakalarının klinik ve radyografik bulgularını sunmaktır.

Olgu Tanımlanması: Dişlerdeki şekil anomalilerinden olan füzyon ve geminasyonu klinik muayene sırasında birbirinden ayırt etmek için ağız içindeki diş sayısına bakılmaktadır. Diş sayısında herhangi bir nedenle diş kaybı olmadan eksiklik varsa füzyon olarak tanımlanmaktadır; geminasyonda ise diş sayısı değişmeden sadece büyük diş görülmektedir. Gazi Üniversitesi Diş Hekimliği Fakültesi Ağız, Diş ve Çene Radyolojisi Anabilim Dalı'na birçok dental neden ile başvuran ve şikâyet nedenine göre radyografi istenen 8 hastanın (4 kadın, 4 erkek) intraoral ve radyografik muayenesinde ikiz dişlere rastlandı. Vakalarımızda geminasyon- füzyon ayrımı klinik ve radyografik inceleme ve diş sayısı ile tespit edildi.

Bulgular: İkiz diş görülen 8 hastanın yaş ortalamaları 26.75 idi. İkiz dişlerin 3 tanesi geminasyon 5 tanesi ise füzyondu. İkiz dişlerin 4 tanesi kadınlarda (3'ü sağda (% 75) diğer 1'i solda (% 25)), 4 tanesi erkeklerde (3'ü sağda (% 75), 1'i solda (% 25)) görülmekteydi

Sonuç: Füzyon veya geminasyon tanısının konulması zor olsa da daimî dişlerde karşılaşma oranının yüksek olduğu göz ardı edilmemelidir. Patolojik bir bulgu vermedikçe klinik muayene sırasında gözden kaçma ihtimali yüksektir. Bu yüzden ikiz dişlerin daimî dentisyonda görülme prevalansı ile ilgili daha fazla araştırma yapılması gerektiği düşünülmektedir.

ANAHTAR KELİMELELER

Füzyon, Geminasyon, İkiz dişler

ABSTRACT

Double teeth; fusion and gemination: Case series

Background: The aim of this case report was to present clinical and radiographic findings of incidentally found twin teeth in permanent dentition.

Case Descriptions: The number of teeth in the oral cavity is examined clinically in order to differentiate fusion and gemination which are tooth shape alterations. Fusion results in an reduced number of teeth in the arch while a large tooth is seen without any reduction of teeth number diagnosis is gemination. Intraoral and radiographic examination of 8 patients who attended to Gazi University Faculty of Dentistry, Department of Oral and Maxillofacial Radiology with many dental causes, twin teeth were observed. Diagnosis of fusion and gemination were done by clinic and radiographic examination and determining the number of teeth in the arch.

Results: The mean age of patients with twin teeth was 26.75. Three of the twin teeth were geminations and 5 of them were fusions. Four of the twin teeth were seen in women (3 of them was at right (75 %), 1 of them were at left side (25 %)), 4 of the twin teeth were seen in men (3 of them were at right (75 %), 1 of them were at left side (25 %)).

Conclusion: Although it is difficult to differentiate twin teeth as fusion or gemination, it is a fact that there is a high rate of twin teeth in permanent dentition. Unless there is a pathological finding, it is likely to be overlooked during clinical examination. Therefore, in our opinion more research studies are needed on the prevalence of twin teeth in permanent dentition.

KEYWORDS

Double Tooth, Fusion, Gemination

GİRİŞ

Dişlerdeki şekil anomalilerinden olan füzyon ve geminasyon genellikle klinik ve radyografik muayene esnasında ortaya çıkar. Füzyon ve geminasyon klinik görünüm olarak birbirine çok benzemekle birlikte oluşumları farklıdır. Füzyon iki ayrı diş germinin birleşmesi sonucu oluşur. Geminasyonda ise bir diş germinde iki diş oluşmaktadır. Nadiren görülen bu diş anomalileri hem daimî dişlerde hem de süt dişlerinde görülebilmektedir. Etiyolojileri tam olarak bilinmemektedir; dişlerin oluşum evrelerinde karşılaştıkları herhangi bir fiziksel kuvvet sonucu veya genetik yatkınlık nedeniyle oluştuğu düşünülmektedir.¹ Füzyon ve geminasyonun klinik muayene sırasında birbirinden ayırt etmek için ağız içindeki diş sayısına bakılmaktadır. Diş sayısında herhangi bir nedenle diş kaybı olmadan eksiklik

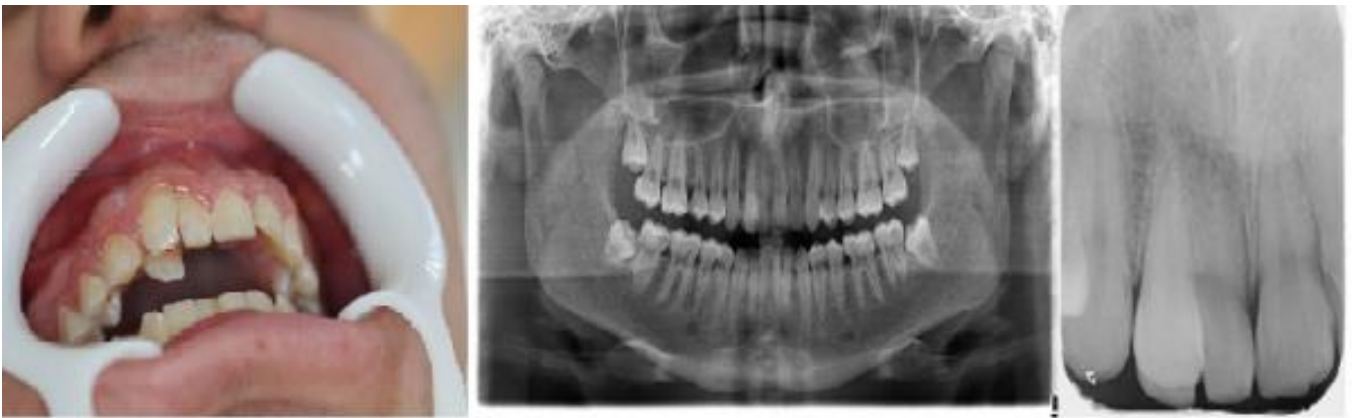^α Gazi Üniversitesi, Diş Hekimliği Fakültesi, Ağız, Diş ve Çene Radyolojisi Anabilim Dalı, Ankara

varsa füzyon olarak tanımlanmaktadır; geminasyonda ise diş sayısı değişmeden sadece büyük diş görülmektedir. Füzyon ve geminasyonu ayırt edebilmek için uygulanan bir başka kural ise iki diş kuralıdır.²⁻⁴ Buna göre iki birleşik diş, iki adet diş olarak sayılır ve toplam diş sayısı normal bulunursa, füzyon olarak değerlendirilir.²⁻⁴ Eğer aynı kurala göre dişler sayıldığında diş sayısı bir fazla bulunursa, geminasyon olarak değerlendirilir.²⁻⁴ Füzyonun surnümerer diş ile birlikte olduğu durumlarda ayırım yapmak oldukça zordur. Bu yüzden ikiz diş ya da çift diş terimlerinin kullanımı uygun görülmektedir.⁵⁻⁷

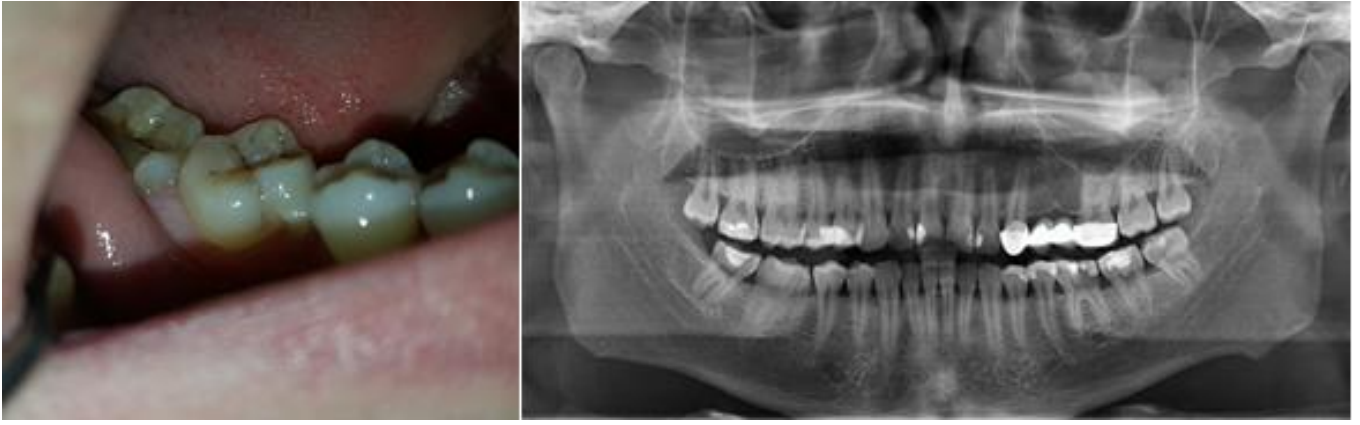Bu vaka serisinde, Gazi Üniversitesi Diş Hekimliği Fakültesi Ağız, Diş ve Çene Radyolojisi Anabilim Dalı'na dental nedenlerle başvuran sekiz hastada tesadüfen karşılaşılan füzyon ve geminasyonun klinik ve radyografik bulguları sunulmuştur. Çalışmamızda ikiz dişlerin daimî dentisyonda görüldüğüne dikkati çekmek ve bu durumun diş hekimlerinde farkındalık yaratması amaçlanmaktadır.

VAKA SERİSİ

Kliniğimize diş çürükleri, 20 yaş diş ile ilgili problemler, periodontal hastalıklar, ağız kokusu, protez yaptırma ve estetik kaygı gibi birçok dental neden ile başvuran ve şikâyet nedenine göre radyografi istenen 8 hastanın (4 kadın, 4 erkek) intraoral ve radyografik muayenesinde ikiz dişler tespit edildi. Hastaların yaş ortalamaları 26.75 idi. Görülen ikiz dişlerin 3 tanesi geminasyon 5 tanesi ise füzyondu. Geminasyon- füzyon ayrımı klinik ve radyografik inceleme ve diş sayısı ile tespit edildi. Maksillada görülen ikiz diş sayısı 1 taneydi ve bu bir geminasyon vakasıydı. Mandibulada görülen toplam ikiz diş sayısı 7 taneydi ve bu dişlerin 5'i füzyon 2 tanesi ise geminasyondur (Tablo 1). İkiz dişlerin 4 tanesi kadınlarda (3'ü sağda (% 75) diğer 1'i solda (% 25)), 4 tanesi erkeklerde (3'ü sağda (% 75), 1'i solda (% 25)) görülmekteydi (Tablo 1). Kadınlarda görülen ikiz dişlerin 1'i geminasyon (% 1), 3'ü füzyondu (% 75). Erkeklerde görülen ikiz dişlerin 2'si füzyon (% 50), 2'si geminasyondur (% 50). Füzyon görülen vakalar; 1 adet 31 ve 32 no.lu dişlerin birleşmesi, 3 adet 48 no.lu diş ile surnümerer dişin birleşmesi, 1 adet 46 no.lu diş ile surnümerer dişin birleşmesiydi. Burada yazılandan anlaşılacağı gibi surnümerer diş ile görülen füzyon çoğunlukta idi. Geminasyon görülen vakalar ise 11, 32, 42 nolu dişlerdeydi (Resim 1- Resim 2). Tedavi planlaması olarak; füzyon görülen 1 vaka için endodontik tedavi, geminasyon görülen 1 vaka için ortodontik ve protetik tedavi, diğer 6 ikiz diş için ise takip önerildi.



Resim 1. Estetik kaygı nedeni ile kliniğimize başvuran 17 yaşında erkek hastanın 11 no.lu dişinde geminasyon



Resim 2. Kliniğimize başvuran 25 yaşında erkek hastanın 46 no.lu dişinde sünnümerer bir diş ile olan füzyonu

Tablo 1. Füzyon ve geminasyonun cinsiyete, çenelere, sağ/sol lokalizasyonuna göre dağılımı

	Kadın n (%)	Erkek n (%)	Maksilla n (%)	Mandibula n (%)	Sağ n (%)	Sol n (%)
Füzyon	3 (75)	2 (50)	-	5 (71.5)	4 (66.7)	1 (50)
Geminasyon	1 (25)	2 (50)	1 (100)	2 (28.5)	2 (33.3)	1 (50)

TARTIŞMA

Füzyon ve geminasyon nadir görülen diş şekil anomalileridir. Çoğu araştırmada, süt dentisyonunda daha fazla görüldüğü bildirilmiştir. Çelenk ve arkadaşları⁸ çalışmalarında daimi dentisyonunda süt dentisyonundan daha fazla ikiz dişle karşılaştıklarını bildirmişlerdir. Daimi dentisyonadaki ikiz dişler üzerine yapılan araştırmalarda ise prevalans % 0.08 ile % 0.50 arasındadır.⁹⁻¹³ Hamasha ve arkadaşları¹⁴ yaptıkları çalışmada füzyon prevalansını % 0.19, geminasyon prevalansını % 0.22 olarak rapor etmişlerdir. Bizim olgularımızda füzyon geminasyondan daha fazla belirlendi. Kılınç ve arkadaşları⁴ süt ve daimî dentisyonunda görülen ikiz diş çalışmalarında kadınlarda % 37.5 füzyon, % 62.5 geminasyon; erkeklerde ise % 50 füzyon, % 50 geminasyon olduğunu ayrıca alt ve üst çene lokalizasyonlarına göre üst çenede füzyona, alt çenede ise geminasyona daha sık rastladıklarını belirtmişlerdir. İkiz dişlerle sağ ve sol tarafta eşit sayılarda karşılaşmışlardır. Bizim verilerimize göre ise kadınlarda % 75 füzyon, % 25 geminasyon; erkeklerde % 50 füzyon, % 50 geminasyon mevcuttu. Füzyon ve geminasyona mandibulada daha çok rastlandı. Sağ tarafta füzyon (% 66.7) daha fazla idi. Sol tarafta ise füzyon (% 50) ve geminasyon (% 50) sayısı eşitti.

SONUÇ

İkiz dişlere füzyon veya geminasyon tanısının konulması zor olsa da göz ardı edilmemesi gereken bir gerçek daimi dişlerde karşılaşma oranının yüksek olduğudur. Patolojik bir bulgu vermedikçe klinik muayene sırasında gözden kaçma ihtimali yüksek olduğundan pek üzerinde durulmamaktadır. Bu yüzden ikiz dişlerin daimi dentisyonunda görülme prevalansı ile ilgili daha fazla araştırma yapılması gerektiği düşüncesindeyiz.

KAYNAKLAR

1. White SC, Pharoah MJ. Oral Radiology principles and interpretation, 6th Ed. Mosby, Elsevier, St. Louis, 2009.
2. Peretz B, Breniak N. Fusion of primary mandibular teeth: report of case. J Dent Child 1992;5(2):366-8.
3. Altun C, Güven G, Başak F, Akbulut E, Altuğ A. Fusion and gemination of primary teeth: five case report. AÜ Diş Hek Fak Derg 2005;32(3):223-7.
4. Kılınc G, Çetin M, Ellidokuz H. Süt dişi dentisyonunda ikiz diş (füzyon ve geminasyon) görülme prevalansı. Türkiye Klinikleri J Dental Sci 2014;20:122-8.
5. Duncan, W.K., Helpin, M.L. Bilateral fusion and gemination : A literature analysis and case report. Oral Surg. 1987;64 (1):82-7
6. Gellin, M.E. The distribution of anomalies of primary anterior teeth and their effect on the permanent successors. Dent. Clin. North. Am. 1984;28 (1) : 69-80.
7. Yven SWH, Chan JCY, Wei SHY. Double primary teeth and their relationship with the permanent successors: a radiographic study of 376 case. Ped. Dent. 1987;9:42-8.
8. Çelenk P. "İkiz Oluşumlar: Fusyon ve Geminasyon (17 Olgunun İncelenmesi)." *Gazi Üniversitesi Diş Hekimliği Fakültesi Dergisi* 1990;7.1:271-286.
9. McKibben DR, Brearley LJ, Radiographic determination of the prevalence of selected dental anomalies in children. ASDC J Dent Child 1971;28:390-398.
10. Ruprecht A, Batniji S, El-Neweihi E. Double teeth: The incidence of fusion and gemination. J Pedod 1985;9:332-333.
11. Salem G. Prevalence of selected dental anomalies in Saudi children from Gizan region. Community Dent Oral Epidemiol 1989;17:162-163,
12. Bruce C, Manning-Cox G, Stanback-Fryer C, Banks K, Gilliam M. A radiographic survey of dental anomalies in Black pediatric patients. NDA J 1994;45:6-13.
13. Backman B, Wahlin YB. Variations in number and morphology of permanent teeth in 7-year-old Swedish children. Int J Paediatr Dent 2001;11:11-17.
14. Hamasha AA, AL-Khateeb T. Prevalence of fused and geminated teeth in Jordanian adults. Quintessence Int. 2004;35(7): 556-559.

Dijital panoramik radyograflarda çekim sırasında yapılan hatalar

Nur Haciosmanoğlu(0000-0003-0974-5802)^α, Hakan Eren(0000-0001-9006-6836)^α, Muhammed Feyzi Küçükalem(0000-0003-1564-1567)^α, Sebahat Görgün(0000-0002-2696-548X)^α

Selcuk Dent J, ODMFR 2019 Kongre Kitapçığı Özel Sayısı

Başvuru Tarihi: 16 Ocak 2019
Yayına Kabul Tarihi: 19 Şubat 2019

ÖZ

Dijital panoramik radyograflarda çekim sırasında yapılan hatalar

Amaç: Bu çalışmanın amacı, dijital panoramik radyograflarda görülen hataları ve bu hataların görülme sıklığını değerlendirmektir.

Gereç ve Yöntemler: Ankara Üniversitesi Diş Hekimliği Fakültesi Ağız, Diş ve Çene Radyolojisi AD kliniği arşivinden rastgele seçilmiş 186 adet dijital panoramik görüntü 12 adet kategori altında 3 gözlemci tarafından incelendi. Çalışmaya 15 yaş ve üstü hastalara ait görüntüler dahil edildi.

Bulgular: 186 radyografik görüntünün toplam 173'ünde (% 93.01) en az 1 hata tespit edildi. En sık görülen hata olarak dilin damakta konumlandırılmaması (123, % 66.12) rapor edildi. Bunu ikinci sırada kayakçı pozisyonu hatası (52, % 27.95) ve üçüncü sırada çekim sırasında hareket hatası (50, % 26.88) takip etti. Dijital gürültü (1, % 0.53) en az rastlanan hata olarak belirlendi. Yaptığımız çalışmada değerlendirilen görüntülerin % 93.01'ünde hata tespit edilmiş olup bu oran; Sarı ve ark.⁵, Schiff ve ark.⁶, Akarslan ve ark.⁷, Rushton ve ark.⁸, Brezden ve ark.⁹, Dhillon ve ark.¹⁰'nin yaptıkları çalışmalarda sırası ile % 90, % 79.7, % 62.39, % 99.2, % 99.8, % 89.0 oranında bulunmuştur.

Sonuç: Panoramik radyografların kalitesi ve teşhis değeri, hasta konumlandırmasına dikkat edilerek iyileştirilebilir.

ANAHTAR KELİMELER

Panoramik radyograf, görüntü hatası, görüntü

ABSTRACT

Errors during shooting in digital panoramic radiographs

Background: The aim of this study is to evaluate the errors seen in digital panoramic radiographs and the frequency of these errors.

Methods: A total of 186 randomly selected digital panoramic images were examined by 3 observers under 12 categories in Ankara University, Faculty of Dentistry, Department of Dentomaxillofacial Radiology. Images of patients aged 15 years and older were included in the study.

Results: At least 1 error was detected in 173 (93.01%) of 186 radiographic images. The most common error was that the tongue was not positioned on the palate (123, 66.12%), followed by skier position error (52, 27.95%) and motion error (50, 26.88%) in the third row. Digital noise (1, 0.53%) was the least common error.

Conclusion: The quality and diagnostic value of the panoramic radiographs can be improved by paying attention to the patient positioning.

KEYWORDS

Panoramik radiograph, image error, image quality

GİRİŞ

Panoramik görüntüleme maksilla ve mandibulaya ait dentoalveoler yapılar ile bunları çevreleyen destekleyici yapıların tek bir radyograf üzerinde bir arada görüntülenmesini sağlayan bir tekniktir.¹ Bu teknikte, X ışını kaynağı hasta başının arkasında, görüntü reseptörü hasta başının önünde, ters yönde, aynı hızda hareket eder² ve objelerin net olarak görüntülediği odak ark bölgesini (focal trough) oluşturur. Odak ark bölgesinin dışında kalan objeler bulanıklaşır ve büyük oranda izlenmez.¹ Tanısal değeri yüksek panoramik radyograflar elde etmek için dişler ve diş arkları odak ark bölgesi içinde olacak şekilde konumlandırılmalıdır.^{3,4}

Herhangi bir radyografik görüntünün değerlendirilmesi sırasında doğru tanının konulabilmesi için görüntünün doğru koşullar altında ve doğru bir teknik ile elde edilmiş olması istenilen ilk şarttır. Panoramik radyograflar bu konuda en hassas görüntüleme tekniklerinin başında gelmekte olup hataların sıklıkla izlendiği görüntülerdir. Panoramik radyograflarda görülen hataların sıklığı ile ilgili birçok çalışma yayınlanmıştır.⁵

^α Ankara Üniversitesi, Diş Hekimliği Fakültesi, Ağız, Diş ve Çene Radyolojisi Anabilim Dalı, Ankara

Bu çalışmada dijital panoramik radyograflarda hatalara rastlanma sıklığı incelenmiş olup tanısız olarak yetersiz değerlendirmeden doğrudan sorumlu olan bu hatalar tanımlanmıştır. Bu şekilde hekimlerin bilgilendirilmesini sağlamak ve hatalı radyograflar üzerinden konulabilecek yanlış tanıların önüne geçmek amaçlanmıştır.

GEREÇ VE YÖNTEM

Çalışmada Ankara Üniversitesi Diş Hekimliği Fakültesi Ağız, Diş ve Çene Radyolojisi AD kliniğinde muayene edilmiş hastalara ait panoramik radyograf arşivinden rastgele seçilmiş 186 adet görüntü değerlendirildi. Görüntüler Planmeca Proline XC (Helsinki, Finlandiya) cihazı ile dijital olarak elde edildi. Çalışmaya 15 yaş ve üstü hastalara ait görüntüler dahil edildi. Görüntüler kalibre olmuş 2 gözlemci tarafından incelendi. Daha sonra görüntülerin tamamı tecrübeli üçüncü bir hekim ile beraber tekrar gözden geçirilerek fikir birliği sağlandı.

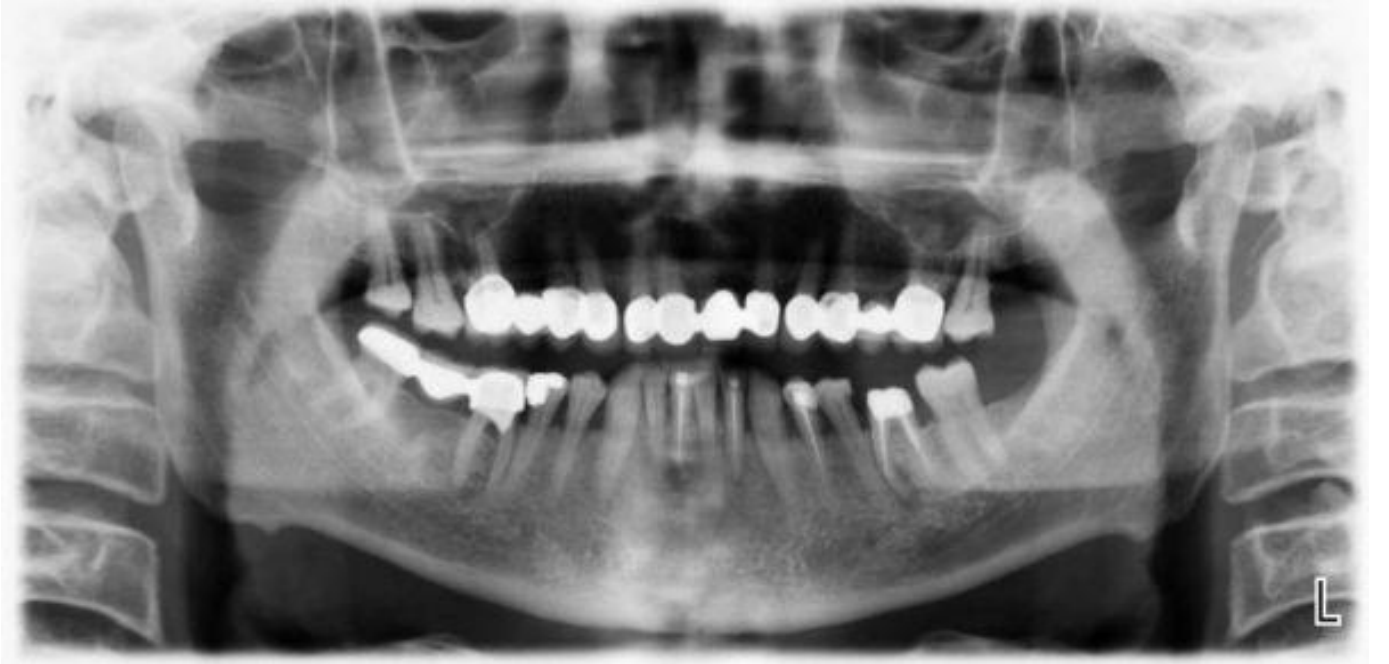Radyograflar, aşağıda belirtilen 12 adet genel hata kategorisine göre değerlendirildi:

1. Hastanın başını öne eğmesi: Dişler şiddetli bir şekilde superpoze olur ve mandibular kesici dişler bulanık olarak görülür. Radyografda mandibulanın simfiz bölgesi kesilebilir ve her iki mandibular kondil görüntünün üst kenarının dışında kalabilir. Hyoid kemik mandibula ön bölgesine superpoze olur. Oklüzal düzlem fincan tabağı şeklinde izlenir.
2. Hastanın başını arkaya eğmesi: Maksiller kesici dişler normalden daha geniş ve bulanık olarak izlenir. Oklüzal düzlem düz veya ters çevrilmiş gibi izlenir ve sert damağa ait radyopak görüntü maksiller diş kökleri üzerine superpoze olur.
3. Hastanın ısırma bloğunu çentik ağız dışında kalacak şekilde geriden ısırması sonucu ön dişlerin mezio-distal boyutu artar (şişman diş görünümü).
4. Hastanın ısırma bloğunu çentik ağız içerisinde kalacak şekilde önden ısırması sonucu ön dişlerin mezio-distal boyutu azalır (zayıf diş görünümü)
5. Hastanın ısırma bloğunu ısırmaması sonucu dişlerin üst üste binmesi
6. Hastanın dilini damakta konumlandırılmaması nedeniyle dil dorsumu ile damak arasında oluşan hava boşluğu maksiller dişler üzerine radyolüsent bant şeklinde superpoze olur.
7. Hastanın kayakçı pozisyonunda konumlandırılmaması sonucu omurganın hayalet görüntüsü radyografin ortasına superpoze olur ve mandibula anterior bölgede geniş piramid şeklinde radyopak alan olarak izlenir.
8. Hastanın Frankfurt düzleminin yere paralel olmaması sonucu hyoid kemiğin mandibula korpusu üzerine superpoze olması
9. Fazla ışınlamaya bağlı piksel saturasyonu sonucu oluşan dijital gürültü radyografda görüntü kaybı şeklinde izlenir.
10. Yabancı cisim
11. Çekim sırasında hareket: Işınlama sırasında hasta hareketine bağlı görüntüde irregüler kısımlar oluşur.

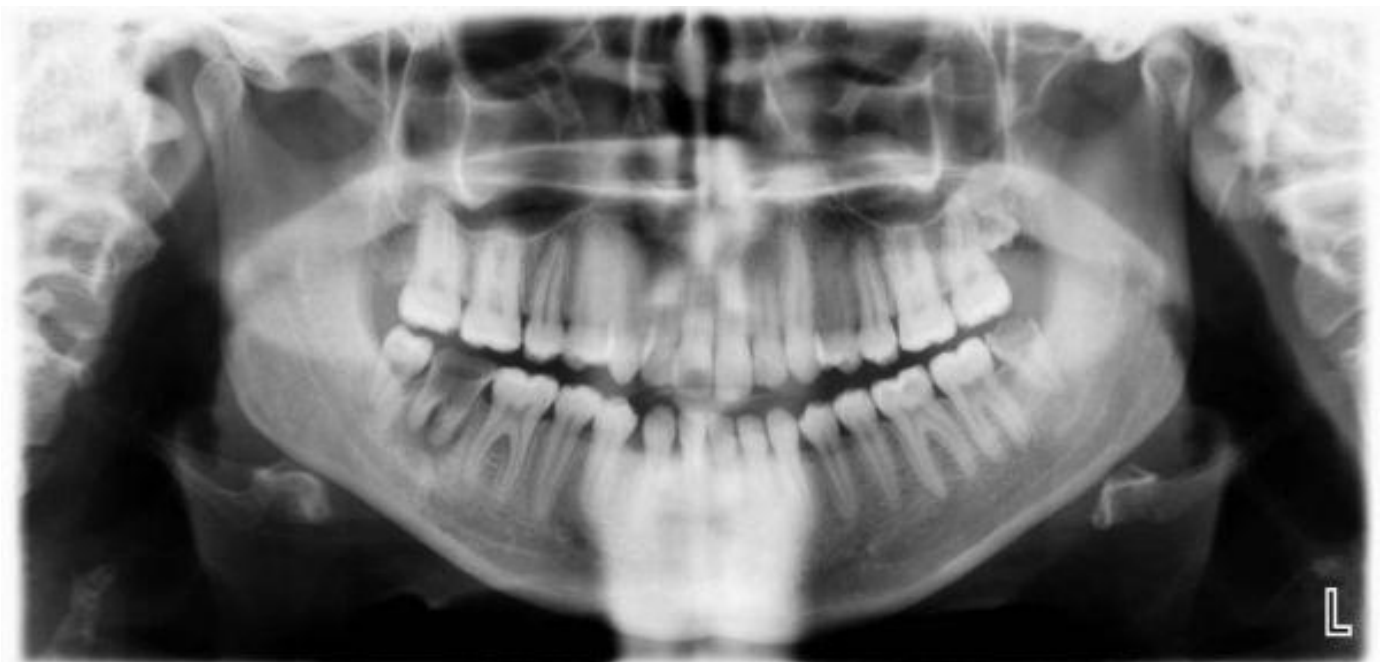12. Görüntüleme alanının doğru seçilmemesi: Farklı boyutlarda çene yapısına sahip hastalarda görüntüleme alanı hastaya göre ayarlanmalıdır.

BULGULAR

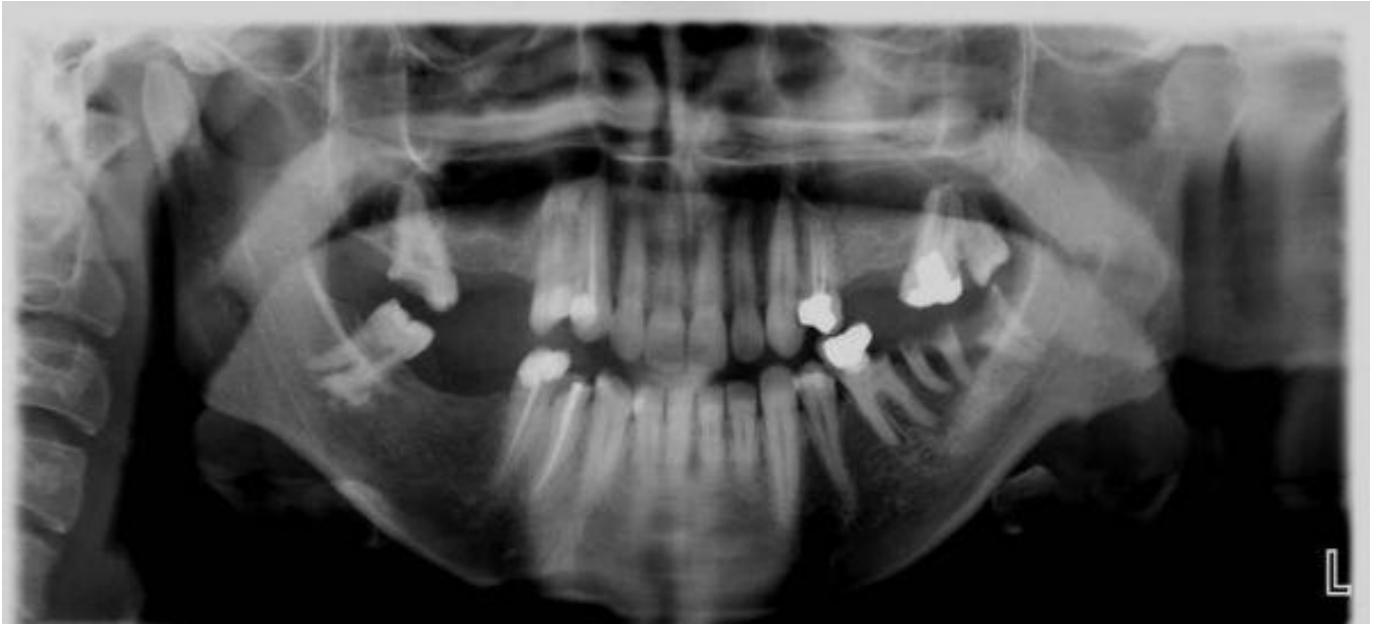111'i kadın, 75'i erkek olmak üzere, 15 yaş ve üstü hastalara ait toplam 186 radyografik görüntünün değerlendirilmesi sonucu 173 (%93.01) radyografda hata tespit edildi. **Tablo 1**'de izlenen hatalar ve dağılımları gösterilmektedir. Dilin damakta konumlandırılmaması (123, % 66.12) en sık görülen hata olarak bulundu (**Resim 1**). Kayakçı pozisyonu hatası (52, % 27.95) ikinci sırada ve çekim sırasında hareket (50, % 26.88) üçüncü sırada izlendi (**Resim 2 ve Resim 3**). En az görülen hata olarak dijital gürültü (1, % 0.53) tespit edildi.



Resim 1. Hastanın dilini damakta konumlandırılmaması



Resim 2. Hastanın kayakçı pozisyonunu almaması



Resim 3. Hastanın çekim sırasında hareket etmesi ve dijital gürültü oluşumu

Tablo 1. Panoramik radyograf çekimi sırasında izlenen hatalar ve dağılımları

HATA TİPİ	SAYISI	YÜZDESİ
Hastanın dilini damakta konumlandırılmaması	123	66.12
Kayakçı pozisyonu hatası	52	27.95
Çekim sırasında hareket	50	26.88
Görüntüleme alanının hastaya göre ayarlanmaması	26	13.97
Hastanın başını öne eğmesi	23	12.36
Isırma bloğunun çentik ağız içinde kalacak şekilde önden ısırılması	23	12.36
Frankfurt düzleminin yere paralel olmaması	16	8.6
Isırma bloğunun ısırılmaması	12	6.45
Hastanın başını arkaya eğmesi	11	5.91
Isırma bloğunun çentik ağız dışında kalacak şekilde geriden ısırılması	7	3.76
Yabancı cisim	2	1.07
Dijital gürültü	1	0.53

186 radyografтан 13 tanesinde (% 6.98) hiç hata izlenmedi. 54 radyografта (% 29.03) tek hata tespit edilmiş olup diğer radyograflarda 2 ve daha fazla sayıda hata bulundu. Toplam 346 hata bulunmuş olup radyograflarda hata izlenme miktarı Tablo 2’de gösterilmiştir.

Tablo 2. Panoramik radyograflarda hata izlenme oranları

Radyograf sayısı	İzlenen hata sayısı
13 (%6.98)	0
54 (%29.03)	1
76 (%40.86)	2
33 (%17.75)	3
9 (%4.84)	4
1 (%0.54)	5

TARTIŞMA

Yaptığımız çalışmada değerlendirilen görüntülerin % 93.01'ünde hata tespit edilmiştir. Schiff ve ark.⁶ inceledikleri 1.000 panoramik radyografiden % 79.7'sinde, Akarslan ve ark.⁷ 460 panoramik görüntünün % 62.39'unda hata olduğunu rapor etmiştir. Rushton ve ark.⁸ 1.813 panoramik radyograftan % 99.2'sinde ve Brezden ve ark.⁹ değerlendirdikleri 500 panoramik radyografiden 499'unda hata olduğunu bildirmiştir. Dhillon ve ark.¹⁰ yaptıkları çalışmada değerlendirdikleri 1.782 panoramik radyografiden 196'sında (% 11.0) hata olmazken, 1.586 (% 89.0) radyografide bir veya daha fazla konumlandırma hatası olduğunu rapor etmiştir. Sarı ve ark.⁵ yaptığı çalışmada, değerlendirilen tüm panoramik radyografilerden sadece 6 tanesinde (% 10) hiçbir çekim hatasına rastlanmazken, diğer 54 görüntüde (% 90) en az 1 adet çekim hatası tespit edildiğini bildirmiştir.

Bizim çalışmamızda, en sık izlenen ilk üç hata sırası ile dilin damakta konumlandırılmaması (% 66.12), kayakçı pozisyonu hatası (% 27.95) ve çekim sırasında hareket (% 26.88) olarak izlenirken, dijital gürültü (% 0.53) en az görülen hata oldu. Akarslan ve ark.'nın ⁷ yaptığı çalışmada, hastanın dilini damakta konumlandırmaması % 46.30 oranında en sık rastlanan konumlandırma hatası olarak bulundu. Bunu takiben hyoid kemiğin mandibula korpusu üzerine superpoze olması % 26.30 oranında ve omurganın ön dişlere superpoze olması % 22.17 oranında izlendi. En az görülen konumlandırma hatası olarak hastanın ısırma bloğunu çok fazla geriden ısırması % 1.30 oranında bulundu. Dhillon ve ark.'nın ¹⁰ yaptığı çalışmada radyografilerde gözlenen en yaygın konumlandırma hatası olarak dilin damakta konumlandırılmaması 993 adet (% 55.7), kayakçı pozisyonu hatası en sık karşılaşılan ikinci hata olarak 624 adet (% 35) radyografide bulundu ve en az izlenen hata ışınlama sırasındaki hasta hareketi olarak 28 adet (% 1.6) kaydedildi.

SONUÇ

Panoramik radyografların kalitesi ve teşhis değeri, hasta konumlandırılmasına dikkat edilerek iyileştirilebilir ve bu konunun hekimler tarafından iyi bilinmesi yanlış tanıya bağlı gelişebilecek olan malpraktis hatalarının önüne geçebilecektir.

KAYNAKLAR

1. Panoramic radiography. In: White SC and Pharoah M J. Oral radiology: principles and interpretation. St. Louis: C V. Mosby Inc.; 2000: 205-216
2. Panoramic radiography. In: Frommer H H. Radiology for dental auxiliaries. St. Louis C V. Mosby Inc;1992:200-214.
3. Panoramik radyografi. In: Abubekir Harorlu. Ağız, Diş ve Çene Radyolojisi; 2014: 175-185
4. Bissoon AK, Whaites E, Moze K, Naidu R. Evaluation of common operator errors in panoramic radiography in Trinidad and Tobago: a comparison of formally trained operators. West Indian Med J 2012; 61: 733-8.
5. Sarı A, Yener T, Başterzi Y, Ünal S, Arslan E, Demirkan F, Panoramik çene radyografilerinde hatalı çekim oranları. Türkplastik rekonstrüktif ve estetik cerrahi dergisi 2008 May 27; 16(2) 74-8
6. Schiff T, D'Ambrosio J, Glass BJ, et. al. Common positioning and technical errors in panoramic radiography. J Am Dent Assoc. 1986 Sep;113(3):422-6.

7. Akarşlan ZZ, Erten H, Gùngùr K, et. al. Common Errors on Panoramic Radiographs Taken in a Dental School. J Contemp Dent Pract 2003 May;(4)2:024-034.
8. Rushton VE, Horner K, Worthington HV. The quality of panoramic radiographs in a sample of general dental practices. Br Dent J. 1999 Jun 26;186(12):630-3.
9. Brezden NA, Brooks SL. Evaluation of panoramic dental radiographs taken in private practice. Oral Surg Oral Med Oral Pathol. 1987 May;63(5):617-21.
10. Manu Dhillon, Srinivasa M Raju, Sankalp Verma, Divya Tomar, Raviprakash S Mohan, Positioning errors and quality assessment in panoramic radiography. Imaging Sci Dent. 2012; 42 : 207-127

Maksiller sinüs hacminin ve septum morfolojisinin Angle Sınıf I, II ve III iskeletsel ilişkiye sahip bireylerde üç boyutlu olarak değerlendirilmesi

Devrim Biriken Sipahi(0000-0002-6396-550X)^α, Kadir Beycan(0000-0002-9790-7383)^β, Şebnem Erçalık Yalçınkaya(0000-0003-2924-1935)^α

Selcuk Dent J, ODMFR 2019 Kongre Kitapçığı Özel Sayısı

Başvuru Tarihi: 24 Ocak 2019
Yayına Kabul Tarihi: 19 Şubat 2019

ÖZ

Maksiller sinüs hacminin ve septum morfolojisinin Angle Sınıf I, II ve III iskeletsel ilişkiye sahip bireylerde üç boyutlu olarak değerlendirilmesi

Amaç: Çalışmada üç farklı iskeletsel ilişkiye sahip bireylerin konik ışınli bilgisayarlı tomografi (KIBT) görüntülerinde maksiller sinüslerin hacim ve septumlarının analiz ederek gruplar-arası değerlendirilmelerin yapılması amaçlanmıştır.

Gereç ve Yöntemler: Arşiv görüntülerinden seçilmiş, maksiller sinüslerinde kist ve/veya tümoral değişiklik olmayan, ortodontik tedavi görmemiş, tam dişli, 18-50 yaşları arasında 90 (47♀, 43♂) hastaya ait KIBT görüntülerinde (Planmeca Romexis®) sefalometrik analizle (NEMOCEPH Imaging 11.5) iskeletsel Angle Sınıf I, II, III ile normal, düşük ve yüksek dikey boyut grupları oluşturulmuştur. Maksiller sinüslerin hacimleri 3D Doctor (Able Software Corp, USA) yazılım programında ölçülmüş ve mevcut septumlar sagittal yönde ön, orta, arka olarak ve bukkopalatal, anteroposterior veya horizontal olarak ve ayrıca tam ve tam olmayan septumlar olarak sınıflandırılmış ve bulgular istatistiksel olarak değerlendirilmiştir.

Bulgular: Maksiller sinüs hacmi erkeklerde ($34.32 \pm 10.94 \text{ cm}^3$) kadınlara göre ($26.94 \pm 9.86 \text{ cm}^3$) yüksek bulunmuştur ($p < 0.001$). Yaş grupları, Angle sınıflaması ve dikey boyuta göre değerlendirildiklerinde ise istatistiksel olarak anlamlı bir fark saptanmamıştır. Sağ maksiller sinüste septum görülme sıklığı 18-30 yaş grubunda 31-50 yaş grubundan fazla ($p < 0.01$) ve tam septum görülme oranı Angle Sınıf II' de Angle Sınıf III' e anlamlı şekilde yüksektir ($p < 0.05$). Tüm bireylerde en sık orta bölgede (% 41.8) ve bukkopalatal (%93.5) yönde septuma rastlanmıştır.

Sonuç: Bu çalışmada üç farklı iskeletsel ilişkiye sahip bireylerin maksiller sinüs hacimleri arasında anlamlı farklılık görülmemekle birlikte tüm gruplarda erkeklerin maksiller sinüs hacimleri kadınlardan yüksek bulunmuştur. Sağ maksiller sinüste Angle Sınıf II' de daha sık görülen tam septum bu vakalardaki pre-operatif değerlendirmede önemli olabilir.

ANAHTAR KELİMELER

KIBT, Maksiller sinüs, hacim, septum

ABSTRACT

Three-Dimensional evaluation of the volume and septum morphology of maxillary sinus in individuals with skeletal Angle Class I, II And III

Background: It was aimed to evaluate the volume and septum of maxillary sinuses of skeletal Angle Class I, II, III individuals and to investigate the associations among these groups.

Methods: CBCT images (Planmeca Romexis®) of 90 dentate patients (47 female, 43 male/18-50-year-old) were collected from the archive images. These patients had not received any orthodontic treatment and no cyst or tumor was detected in their maxillary sinuses. After cephalometric analyses (NEMOCEPH 11.5), patients were grouped skeletally (Angle Class I, II, III) and vertically (low, normal and high). Volumes of maxillary sinuses were analyzed by 3D Doctor programme (Able Software Corp, USA). When it was present, septum was classified according to location. The data were evaluated statistically.

Results: Male had higher maxillary sinus volume ($34.32 \pm 10.94 \text{ cm}^3$) than female ($26.94 \pm 9.86 \text{ cm}^3$), ($p < 0.001$). When the data were evaluated according to age groups, skeletal classification and vertical angle, no statistically significant differences were found. Right septum was more frequent in 18-30 age group ($p < 0.01$). Complete septum was frequently seen in Angle Class II than in Class III ($p < 0.05$). The majority of septa were seen in middle (41.8 %) and buccopalatal (93.5 %) orientation.

Conclusion: Difference of volumes of maxillary sinuses of three skeletal groups were found to be insignificant. Males showed higher volumes in all groups. The right complete maxillary sinus septum in Angle Class II may show the importance of preoperative evaluation in these cases.

KEYWORDS

CBCT, Maxillary sinus, Volumes, Septum

GİRİŞ

Maksiller sinüsler gelişimleri sırasında üst dişlerle yakın komşulukları nedeniyle iskeletsel veya dental malokluzyonlardan ve maksillanın anatomik varyasyonlarından etkilenebilirler.¹ Maksiller sinüsün pnömatisasyonu sürecinde rol oynayan faktörler; diş çekiminden sonra diş köklerinin yokluğu ve maksiller alveoler kretin atrofik

^α Marmara Üniversitesi, Diş Hekimliği Fakültesi, Ağız, Diş ve Çene Radyolojisi Anabilim Dalı, İstanbul

^β Marmara Üniversitesi Diş Hekimliği Fakültesi Ortodonti Anabilim Dalı, İstanbul

rezorpsiyonudur.² Sinüs membranı ve kısmen de alveol kemiğinde yer alan osteoklastlar alveol kretin rezorpsiyonundan sorumludur. Sinüs iç basıncının çok az artması bile maksiller sinüsün hacminde belirli bir artışa neden olabilmektedir.³

Maksiller sinüs septumları kısaca kortikal kemikten oluşmuş duvarlar şeklinde tanımlanabilir. Önceki yıllarda maksiller sinüsteki septumların klinik önemi olmayan anatomik değişiklikler olduğu düşünülürken son yıllarda ilerleyen teknoloji ve klinik uygulamalarla beraber maksiller sinüslerdeki septumlar gibi anatomik değişikliklerin önemi ortaya konulmaya başlanmıştır. ⁴ Yapılan araştırmalar sinüs augmentasyonu düşünülen hastalarda septum sayısı kalınlık ve uzunluğunun pre ve intra-operatif işlemlerde önemli olduğunu göstermiştir. ⁵

Bu çalışmanın amacı üç farklı iskeletsel ilişkiye sahip hastalarda, maksiller sinüs septum ve hacminin sinüsün boyutlarını etkileyip etkilemediğinin, konik ışınli bilgisayarlı tomografi kullanılarak araştırılmasıdır.

GEREÇ VE YÖNTEM

Bu araştırma Marmara Üniversitesi Sağlık Bilimleri Enstitüsü Girişimsel Olmayan Klinik Araştırmalar Etik Kurulu tarafından incelenmiş ve onaylanmıştır (27.04.2016/27). Ağsız, Diş ve Çene Radyolojisi Anabilim Dalı Radyoloji Birimi'ne 2012-2017 yılları arasında, çeşitli nedenlerle başvurmuş hastaların KIBT arşiv görüntüleri retrospektif olarak incelenmiş, önceden ortodontik tedavi görmemiş, travmaya veya operasyona bağlı fasiyal uyumsuzluğu olmayan 47'ı kadın, 43'ü erkek toplam 90 hastanın KIBT görüntüleri çalışmaya dahil edilmiştir. Planmeca Promax 3D Mid (Planmeca Oy, Helsinki, Finlandiya, 2012) volumetrik tomografi cihazı ile 0.2 mm³ izotropik voksel, 0.20 mm kesit kalınlığı kullanılarak elde edilmiş, 16x9 cm FOV alanına sahip bu görüntülerin NemoCEPH 11.5 yazılımıyla sefalometrik analizi yapılmış, 3D Doctor (Able Software Corp, Lexington, MA, USA) yazılımıyla maksiller sinüs hacimleri ölçülmüş ve maksiller sinüs septumları sınıflandırılmıştır. Septumlar oryantasyonlarına göre Qian ve ark.'a göre sınıflandırılmıştır.⁶ Çalışmada elde edilen bulguları değerlendirmelerde SPPP 11.5 programı kullanılmış ve istatistiksel anlamlılık sınırı olarak $p < 0,05$ kabul edilmiştir.

BULGULAR

Çalışma 47 'si (% 52.2) kadın, 43'ü (% 47.8) erkek olmak üzere toplam 90 kişi üzerinde yapılmıştır. Olguların yaşları 18 ve 50 arasında olup ortalaması 31.47 ± 6.32 dir. Cinsiyete göre maksiller sinüs hacmi değerlendirildiğinde erkeklerin maksiller sinüs hacimlerinin kadınlardan istatistiksel olarak anlamlı şekilde yüksek olduğu görülmüştür ($p < 0.001$). 18-30 yaş grubundaki hastalarla 31-50 yaş grubundaki hastaların toplam sinüs hacmi değerleri arasında fark bulunmamıştır ($p > 0.05$). Angle Sınıf I, Sınıf II ve Sınıf III gruplarındaki hastaların toplam sinüs hacmi ortalamaları arasında da istatistiksel anlamlı bir fark saptanmamıştır ($p > 0.05$), (Tablo 2). Maksiller sinüslerde gözlenen septumlar, lokasyonları ve yönleri Tablo 3'de gösterilmiştir.

37

	n	%
Sağda septum		
Yok	52	57,8
Var 1 tane	35	38,9
Var iki tane	3	3,3
Sağda septum tipi (n=38)		
Ön	9	23,7
Arka	16	42,1
Orta	13	34,2
Sağda septum yönlü (n=38)		
Bukkalateral	36	94,7
Horizontal	2	5,3
Solda septum		
Yok	61	67,8
Var 1 tane	26	28,9
Var iki tane	3	3,3
Solda septum tipi (n=29)		
Ön	5	17,2
Arka	9	30,9
Orta	15	51,7
Solda septum yönlü (n=29)		
Bukkalateral	26	89,6
Horizontal	1	3,4
Anterio-posterior	2	6,9
TOPLAM		
yok	113	62,8
Var 1 tane	61	33,9
Var 2 tane	6	03/03/17
Septum tipi (n=67)		
Ön	14	20,9
Arka	25	37,3

Resim 1. Sağ ve sol maksiller sinüslerdeki septumların ayrıntılı dağılımları

Tablo 1. Cinsiyete göre maksiller sinüs hacmi değerlendirilmesi

	KADIN	ERKEK	P*
Sağ Maksiller Sinüs Hacmi (cm³)	13.33 ± 5.12	17.06 ± 5.97	0.002
Sol Maksiller Sinüs Hacmi (cm³)	13.61 ± 4.99	17.26 ± 5.52	0.001
Toplam Maksiller Sinüs Hacmi (cm³)	26.94 ± 9.86	34.32 ± 10.94	0.001

Tablo 2. İskeletsel Angle sınıflamasına göre maksiller sinüs hacmi karşılaştırmaları (*Tek Yönlü Varyans Analizi (ANOVA))

	SINIF I	SINIF II	SINIF III	p*
	Ort ± SS	Ort ± SS	Ort ± SS	
Sağ Sinüs Hacmi	15.39±6.48	14.97±4.89	14.96±6.15	0.950
Sol Sinüs Hacmi	15.73±5.79	14.22±4.47	16.12±6.21	0.380
Toplam Sinüs Hacmi	31.12±12.01	29.19±9.06	31.08±11.87	0.745

TARTIŞMA

Literatürde maksiller sinus hacim ortalaması farklı ırklara göre değişmektedir. Birçok çalışmada birbirine en yakın sonuçlar elde edilmiştir. Türk toplumunda yapılan çalışmalarda, Aksoy, KKTC toplumunda yaşları 9-83 arasında değişen 300 hastanın ortalama sağ sinüs hacmini 14.86 cm³, sol hacmini 15.19 cm³ olarak bildirmiştir.⁷ Çolakoğlu, Türk toplumunda yaşları 18-68 arasında değişen 75 hastanın ortalama sağ sinüs hacmini 13.16 cm³ sol sinüs hacmini ortalama 13.87 cm³ olarak analiz etmiştir.⁸ Bu çalışmada elde edilen sonuçlar literatürle uyumlu bulunmuştur.

Maksiller sinüslerin dental ve iskeletsel malokluzyonla ilişkisini inceleyen çeşitli araştırmalar vardır.^{9,10} Cho ve ark., maksiller sinüs hacmini okluzyona göre değerlendirmişler, KIBT görüntüleri üzerinde Angle Sınıf I, II ve III gruplarında ölçümler yapmışlardır. Bu araştırmacılar ayrıca dişlerde periodontitis varlığı, diş çekimi rinosinüzit varlığı gibi parametreleri değerlendirmeye almışlar ve kronik rinosinüzitli hastalarda kontrol grubuna oranla Angle Sınıf II malokluzyon görülme sıklığında artış olduğunu bildirmişlerdir.⁹ Endo ve ark., 12 ve 16 yaşları arasında 120 hastanın sefalometrik filmleri üzerinde maksiller sinüslerin alan ve genişliklerini analiz etmişler ve iskeletsel malokluzyonlar arasında istatistiksel olarak anlamlı farklar tespit etmemişlerdir.¹⁰ Çolakoğlu tez çalışmasında maksillayı sagittal yöndeki konumuna göre retrognatik, normal ve prognatik olarak sınıflayarak KIBT görüntüleri üzerinde maksiller hacimlerini morfolometrik olarak değerlendirmiş ve bu sınıflar arasında sağ, sol ve toplam maksiller sinüs hacimlerinin farklılık göstermediğini saptamıştır.⁸ Bu çalışmada Angle iskeletsel Sınıf I, II ve III hastalarda yapılan hacim analizlerinde

maksiller sinüs hacimlerinde istatistiksel olarak anlamlı bir farklılık görülmemiştir. Bu bulgular Cho ve ark., Endo ve ark., ve Çolakoğlu'nun sonuçlarıyla paralellik göstermektedir.⁸⁻¹⁰

Maksiller sinüs septumu sinüs içersinde kortikal kemikten oluşmuş, maksiller sinüsü en az iki bölgeye ayıran ve sinüsün kemik dayanıklılığını artıran ince bir duvardır. Farklı toplumlarda yapılan çalışmalarda maksiller sinüs septum prevalansı değişen oranlarda bildirilmiştir. Bu çalışmada 180 sinüste % 37.2 oranında septum varlığı saptanmıştır. Bu oran sinüslerdeki maksiller sinüs septum varlığına göre, Underwood' un % 33,¹¹ Neugebauer ve ark' in % 33.2,¹² Rosano ve ark' in % 33.3,¹³ Köymen ve ark' in % 35.4,¹⁴ Qian ve ark'ın % 36.2,¹⁵ Naitoh ve ark' in % 37,¹⁶ olarak bildirdiği sonuçlarıyla uyumlu bulunmuştur. Öte yandan bu çalışmada tüm Angle sınıfları arasında maksiller sinüs septum görülme sıklığı oranları arasında anlamlı bir fark görülmemiştir. Yapılan literatür araştırmasında farklı iskeletsel Angle sınıfları ile maksiller sinüs septum sıklığı arasında çalışmaya rastlanmamış olup bu çalışmada Angle Sınıf I grubunda % 28.3, Sınıf II'de % 43.3 ve Sınıf III malokluzyonda % 40 oranında septum görülmüştür. Çalışmada Sınıf II ve Sınıf III malokluzyonlarda daha fazla septum görülmesine rağmen grup içi hasta sayılarının azlığı nedeniyle istatistiksel olarak anlamlı farklılık saptanmamıştır.

Bu çalışmada % 41.8 ile maksiller sinüsün en yaygın septum lokalizasyonu orta bölgede bulunmuştur ve bunu sırasıyla % 37.3 ile arka ve % 20.9 ile ön bölge izlemiştir. Sıklıkla maksiller sinüs septumlarının orta bölgede görülmesi Van den Bergh'in savunduğu septumların çiğneme kuvvetlerine karşı oluşan destekler olduğu görüşünü açıklar niteliktedir.² Underwood 1909 yılında yayınladığı araştırmasında maksiller sinüs septumlarının en sık arka bölgede görüldüğünü bildirmiştir.¹¹ Oysa ki son yıllarda yeni sistemlerle yapılan araştırmaların neredeyse tamamında lokalizasyon olarak sıklıkla arka bölgede görülen çalışmaya rastlanmamıştır. Bu durum günümüzde beslenme değişiklikleri, 20 yaş dişlerinin azalması ve bununla uyumlu olarak çiğneme kuvvetlerinin daha öne kaymasıyla açıklanabilir. Birçok araştırmada ve bu tez çalışmasında da erkeklerde septum görülme sıklığının kadınlara göre daha fazla olması, beslenme-maksiller sinüs septum görülme ilişkisine daha yakından bakılması gerektiğini göstermektedir.

SONUÇ

Sonuç olarak septum lokalizasyonunun Sınıf II de en sık arkada, Sınıf III de en sık ön ve ortada olduğu görülmüştür. Bu bilgilerin Angle'a göre iskeletsel sınıflamanın yapılmış olduğu daha fazla sayıdaki hasta gruplarında da doğrulanması gerekmektedir. Bu çalışmada septum tipi ve oryantasyonuyla ilgili elde edilen bulguların pre-operatif değerlendirmelerde ve intra-operatif işlemlerde göz önüne alınmasının faydalı olacağı açıktır.

KAYNAKLAR

1. Price DL, Friedman O. Facial asymmetry in maxillary sinus hypoplasia. Int J Pediatr Otorhinolaryngolog 2007;71:1627-30.
2. Van den bergh JPA, Ten Bruggenkate CM, Krekeler G, Tuinzing DB. Sinus floor elevation and grafting with autogenous iliac crest bone. Clin Oral Implants Res 1998;9:429-35.
3. Davarpanah M, Martinez H, Tecucianu JF, Hage G, Lazzara R. The Modified Osteotome Technique. Int J Perio Rest Dent 2001;21:599-607.

4. Krennmair G, Ulm GW, Lugmayr H, Solar P. The incidence, location, and height of maxillary sinus septa in the edentulous and dentate maxilla. *J Oral Maxillofac Surg* 1999;57:667-771.
5. González-Santana H, Peñarrocha-Diago M, Guarinos-Carbó J, Sorní-Bröker M. A study of the septa in the maxillary sinuses and the subantral alveolar processes in 30 patients. *J Oral Implant* 2007; 33:340-3.
6. Qian L, Tian XM, Zeng L, Gong Y, Wei B. Analysis of the Morphology of Maxillary Sinus Septa on Reconstructed Cone-Beam Computed Tomography Images. *J Oral Maxillofac Surg* 2016;74:729-37.
7. Aksoy S. Konik Işınli Komputerize Tomografi Kullanılarak Üç Boyutlu Olarak Paranasal Sinüs Ve Varyasyonlarının Üst Havayolu Anatomisi İle Birlikte İncelenmesi, Yakın Doğu Üniversitesi Sağlık Bilimleri Enstitüsü. Doktora Tezi, 2013, KKTC, (Danışman: Prof. Dr. Kaan Orhan).
8. Çolakoğlu G. Sagital Yönde Farklı Maksiller Konuma Sahip Bireylerde Maksiller Sinüs Hacimlerinin Dental Volumetrik Tomografi Kullanılarak Morfometrik Olarak Karşılaştırılması Doktora Tezi, Marmara Üniversitesi Sağlık Bilimleri Enstitüsü, 2013, İstanbul (Danışman Yrd. Doç. Dr. Asım Dumlu).
9. Cho SH, Kim TH, Kim KR. Factors for maxillary sinus volume and craniofacial anatomical features in adults with chronic rhinosinusitis. *Arch Otolaryngol Head Neck Surg* 2010;136: 610-15.
10. Endo T, Abe R, Kuroki H. Cephalometric evaluation of maxillary sinus sizes in different malocclusion classes. *Odontol* 2010; 98:65-72.
11. Underwood AS, Surgical considerations connect with the anatomy of the maxillary sinus. *Br Med J* 1909;15: 1.
12. Neugebauer J, Ritter L, Mischkowski RA, Dreiseidler T, Scheer P, Ketterle M, Rothamel D, Zöllner JE. Evaluation of maxillary sinus anatomy by cone-beam CT prior to sinus floor elevation. *Int J Oral Maxillofac Implants* 2010;25: 258-65.
13. Rosano G, Taschieri S, Gaudy JF, Lesmes D, Del Fabbro M Maxillary sinus septa: a cadaveric study. *J Oral Maxillofac Surg* 2010;68:1360-64.
14. Koymen R, Gocmen Mas N, Karacayli U, Ortakoglu K, Ozen T, Yazici AC. Anatomic evaluation of maxillary sinus septa: surgery and radiology. *Clin Anat* 2009;22:563-70.
15. Qian L, Tian XM, Zeng L, Gong Y, Wei B. Analysis of the Morphology of Maxillary Sinus Septa on Reconstructed Cone-Beam Computed Tomography Images. *J Oral Maxillofac Surg* 2016;74:729-37.
16. Naitoh M, Suenaga Y, Kondo S, Gotoh K, Arijji E. Assessment of maxillary sinus septa using cone-beam computed tomography: etiological consideration. *Clin Implant Dent Related Res* 2009;11: 52-8.
17. Van den Bergh, J.P., ten Bruggenkate, C.M., Disch, F.J. ve Tuinzing, D.B. Anatomical aspects of sinus floor elevations. *Clin Oral Imp Res* 2000;11:256-65.

Konik ışınli bilgisayarlı tomografi kullanılarak mandibular kanal varyasyonlarının ve temporal kret kanallarının değeriendirilmesi

Selin Yesiltepe(0000-0002-6857-1411)^α, Gülçin Kılıcı(0000-0002-3766-4228)^α,
Özge Dönmez Tarakçı(0000-0002-2870-3256)^α

Selcuk Dent J, ODMFR 2019 Kongre Kitapçığı Özel Sayısı

Başvuru Tarihi: 17 Ocak 2019
Yayına Kabul Tarihi: 18 Şubat 2019

ÖZ

Konik ışınli bilgisayarlı tomografi kullanılarak mandibular kanal varyasyonlarının ve temporal kret kanallarının değeriendirilmesi

Amaç: Bu çalışmanın amacı konik ışınli bilgisayarlı tomografi (KIBT) kullanılarak mandibular kanal varyasyonlarının ve temporal kret kanallarının (TKK) değeriendirilmesidir.

Gereç ve Yöntemler: Çalışmamızda Aydın Adnan Menderes Üniversitesi, Diş Hekimliği Fakültesi, Ağız, Diş ve Çene Radyolojisi Anabilim Dalı'nda implant planlaması, ortognatik cerrahi planlaması gibi nedenlerle KIBT alınmış olan 121 hastanın görüntüleri incelendi. Tüm KIBT görüntüleri, retrospektif olarak iki radyolog tarafından değeriendirildi. Görüntü analizi yazılımı kullanılarak oluşturulan kesitler üzerinde mandibular kanal varyasyonları ve TKK varlığı değeriendirildi.

Bulgular: Çalışmamızda 121 hastanın 50'sinde (% 41.3) mandibular kanal varyasyonu tespit edildi. 71 (% 58.7) hastada ise varyasyon izlenmedi. Erkekler ve kadınlar arasında mandibular kanal varyasyonları açısından anlamlı fark yoktu. ($p > 0.05$) En sık görülen kanal tipi 24 hastada gözlenen dental tipti. 6 hastada retromolar tip kanal, 3 hastada anterior tip kanal, 2 hastada ise bukkal tip kanal gözlemlendi. 3'ü kadın, 2'si erkek olmak üzere 5 hastanın sağ mandibulasında TKK tespit edildi.

Sonuç: Dental prosedürlerin planlanmasında mandibular kanal varyasyonları ve TKK'nın tanımlanması önem taşımaktadır. KIBT verileri bu varyasyonların varlığını doğrulamak için etkili bir görüntüleme yöntemidir.

ANAHTAR KELİMELELER

Konik ışınli bilgisayarlı tomografi, mandibular sinir, anatomik varyasyon

ABSTRACT

Assessment of mandibular canal variations and temporal crest canals using cone-beam computed tomography

Background: The aim of this study is to evaluate the mandibular canal variations and temporal crest canals (TCC) using cone-beam computed tomography (CBCT).

Methods: In our study, images of 121 patients who underwent CBCT due to reasons such as implant planning, orthognathic surgery planning in Aydın Adnan Menderes University, Faculty of Dentistry, Department of Oral and Maxillofacial Radiology were examined. All CBCT images were retrospectively evaluated by two radiologists. Mandibular canal variations and TCC's were evaluated on the sections formed using image analysis software.

Results: In our study, mandibular canal variations were detected in 50 (% 41.3) of 121 patients. No variation was observed in 71 (58.7%) patients. There was no significant difference between the males and females with the respect to the mandibular canal variations. ($p > 0.05$) The most common type of canal was the dental type which observed in 24 patients. Retromolar type canal was observed in 6 patients, forward type canal was observed in 3 patients and buccal type canal was observed in 2 patients. TKKs were detected in the right mandibula of 5 patients, 3 of which were female and 2 were male.

Conclusion: Identification of mandibular canal variations and TCC are important in the planning of dental procedures. CBCT data is an effective imaging method to verify the presence of these variations.

KEYWORDS

Cone-beam computerized tomography, mandibular nerve, anatomic variation

GİRİŞ

Mandibular kanal, mandibular foramenden köken alan ve mandibula boyunca uzanarak mental foramende son bulan bilateral tek yapı olarak adlandırılmakla birlikte ikinci ve hatta üçüncü bir aksesuar dalın varlığı literatürde açıkça gösterilmektedir.^{1,2}

Mandibular kanalın yeri ve konfigürasyonu, gömülü üçüncü molar dişlerin çekimi, implant tedavisi, sagittal split ramus osteotomisi, mandibular fraktürlerin fiksasyonu ve ortognatik cerrahi gibi mandibulayı kapsayan cerrahi prosedürlerde önem taşımaktadır.^{3,4} Mandibular kanalın anatomik varyasyonları, panoramik radyografi, bilgisayarlı

^α Aydın Adnan Menderes Üniversitesi, Diş Hekimliği Fakültesi, Ağız, Diş ve Çene Radyolojisi Anabilim Dalı, Aydın

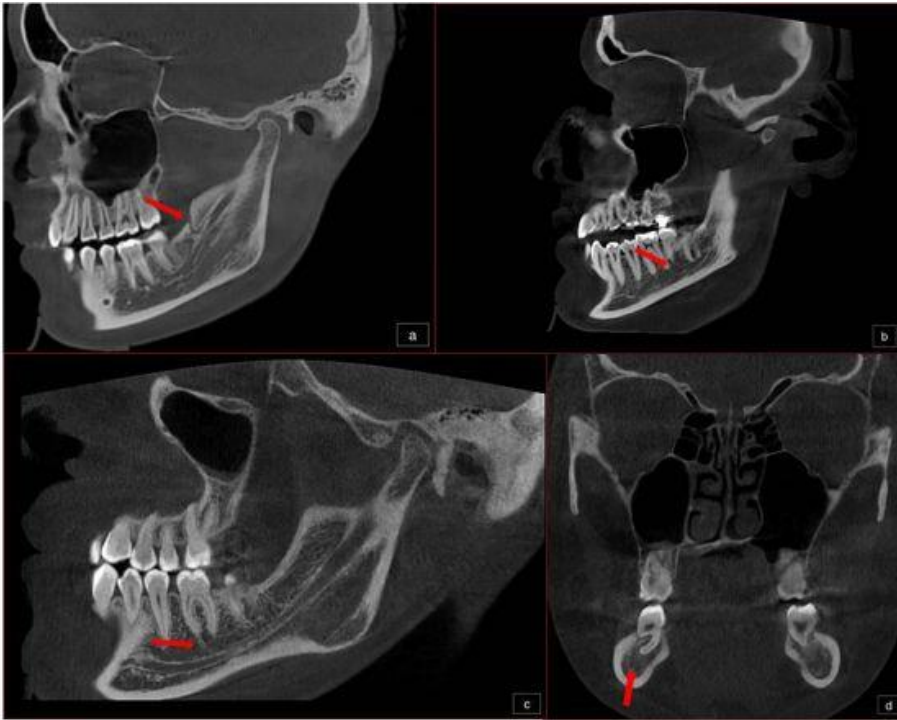
tomografi (BT) ve konik ışınli bilgisayarlı tomografi (KIBT) kullanılarak incelenmiştir.⁴⁻⁷ BT ve KIBT görüntüleme yöntemleri üç boyutlu, yüksek çözünürlüklü görüntüler sağladığı için mandibular kanal ve varyasyonlarını görüntülemeye üstünlük sağlamaktadır.⁷⁻⁹

Mandibular kanalın varyasyonları hakkında yapılmış birçok araştırma bulunmaktadır.^{7,8,10,11} Ancak, temporal kret kanalı (TKK) hakkında sınırlı bilgi bulunmaktadır. TKK temporal kretin posterior yüzündeki aksesuar bir foramenden (mandibula ramusu üzerindeki mandibular foramen yakınındaki foramen), temporal kretin anterior yüzündeki bir aksesuar foramene (retromolar fossadaki foramen) uzanan anormal bir kanaldır.^{12,13} Son zamanlarda, KIBT verileri ile, TKK'lerin mandibular ramus üzerindeki varlığını ve konfigürasyonunu doğrulayan çalışmalar bildirilmiştir.^{12,14}

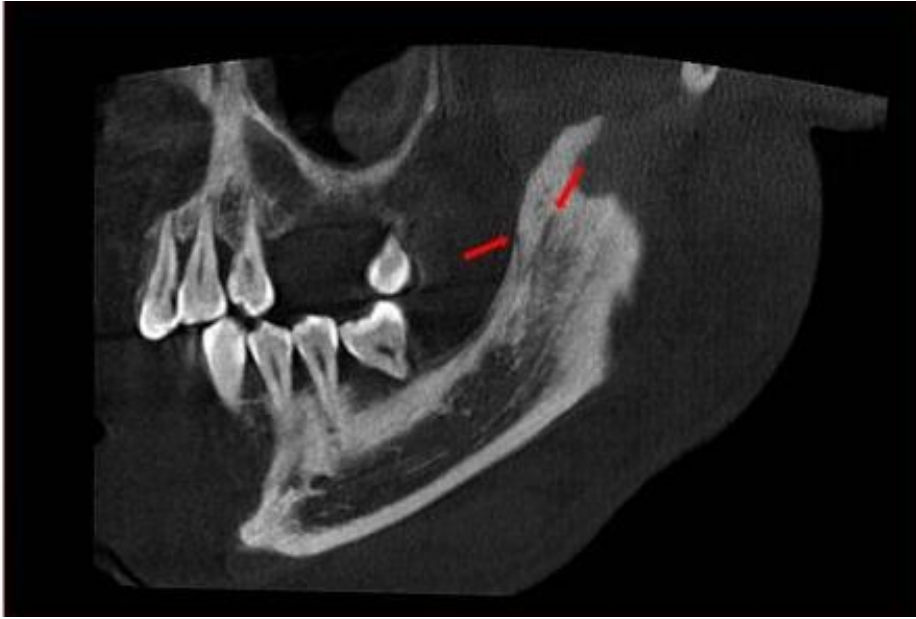Bu çalışmanın amacı mandibular kanal varyasyonları ve TKK'lerin KIBT yöntemi kullanılarak görülme sıklığını değerlendirmektir.

GEREÇ VE YÖNTEM

Çalışmamızda Aydın Adnan Menderes Üniversitesi, Diş Hekimliği Fakültesi, Ağız, Diş ve Çene Radyolojisi Anabilim Dalı'nda implant planlaması, ortognatik cerrahi planlaması gibi nedenlerle KIBT (Promax 3D. Planmeca, Helsinki, Finlandiya) alınmış olan 121 hastanın görüntüleri incelendi. (94 kVp, 14 mA, 27 sn.) Tüm KIBT görüntüleri, iki radyolog tarafından retrospektif olarak değerlendirildi. Görüntü analizi yazılımı (Romexis) kullanılarak oluşturulan kesitler üzerinde mandibular kanal varyasyonları, TKK'lar incelendi. Tespit edilen kanallar kanalın orijin bölgesine ve mandibular kanaldan ayrılma yönüne göre retromolar, anterior, dental, bukkolingual olarak 4 tipe ayrıldı ve varyasyonlar kaydedildi (Resim 1. a, b, c, d). TKK'nin varlığını doğrulamak için ise 2 kriter kullanıldı. 1) Mandibular ramus üzerinde iki aksesuar foramenin varlığı; Bir foramen, mandibuladaki temporal kretin arka yüzündeki posterior foramen, diğeri ise mandibuladaki temporal kretin ön yüzündeki anterior foramen. 2) İki aksesuar foramen arasında devam eden bir kanalın varlığı (Resim 2).



Resim 1. a) Retromolar, b) Anterior, c) Dental, d) Bukkal tip kanalların KIBT' de sagittal ve koronal kesit görünümü



Resim 2. Temporal kret kanalının KIBT' de sagital kesit görünümü

BULGULAR

121 hastanın KIBT verilerinin değeriendirildiđi çalıřmamızda 28 kadın (% 23.1), 22 (% 18.2) erkek olmak üzere toplam 50 (% 41.3) bireyde mandibular kanalda varyasyon tespit edildi. 71 (% 58.7) hastada ise varyasyon tespit edilmedi. Erkekler ve kadınlar arasında mandibular kanal varyasyonları açısından anlamlı fark yoktu ($p > 0.05$) (Tablo 1). En sık rastlanan kanal tipi 24 hastada izlenen dental tip idi. 6 hastada retromolar, 3 hastada anterior, 2 hastada ise bukkal kanal tespit edildi. 3'ü kadın, 2'si erkek olmak üzere 5 hastanın sađ mandibulasında TKK tespit edildi. Mandibular kanal varyasyonlarının dađılımları Tablo 2'de görülmektedir.

Tablo 1. Mandibular kanal varyasyonlarının cinsiyete göre dađılımları

	KADIN		ERKEK		TOTAL		p-deđeri
	n	%	n	%	n	%	
Varyasyon +	28	23.1	22	18.2	50	41.3	p=0.379
Varyasyon -	34	28.1	37	30.6	71	58.7	
TOTAL	62	51.2	59	48.8	121	100	

Tablo 2. Mandibular kanal varyasyonlarının dağılımı

	KADIN	KADIN	KADIN	ERKEK	ERKEK	ERKEK	TOTAL
	Sağ	Sol	Bilateral	Sağ	Sol	Bilateral	
Dental (D)	2	4	6	6	2	4	24
Anterior (A)	2	1	-	-	-	-	3
Retromolar (R)	-	2	2	2	-	-	6
Bukkal (B)	1	-	-	1	-	-	2
Lingual (L)	-	-	-	-	-	-	0
Dental + Anterior	1 (D)	1 (A)	-	2 (D), 2 (A)	-	-	3
Dental + Retromolar	2 (R)	1 (D)	1 (R), 2 (D)	2 (D), 2 (R)	-	-	5
Dental + Anterior + Retromolar	1 (D), 1 (A)	1 (R)	-	-	-	-	1
Dental + Anterior + Bukkal	-	-	-	1 (A)	1 (D), 1 (B)	-	1
Dental + TKK	1 (TKK)	-	1 (D)	-	-	-	1
Dental + Anterior + TKK	1 (TKK), 1 (D), 1 (A)	1 (A)	-	-	-	-	1
Dental + Retromolar + TKK	-	-	-	1 (D), 1 (TKK)	1 (R)	-	1
TKK	1	-	-	1	-	-	2
Total varyasyon							50

TARTIŞMA

Mandibular kanalın varyasyonları doğru tanımlanmadıkları takdirde cerrahi prosedürlerde komplikasyonlara neden olabilirler. Kanal tipinin belirlenmesi; diş çekimi, kök kanal tedavisi ve kemik bloğu almak için retromolar bölge kullanılacağına yeterli anestezi sağlanabilmesi ve güvenli bir işlem yapılabilmesi için önem taşımaktadır.⁴ Çeşitli yazarlar KIBT'nin bu kanalları saptamadaki önemini belirtmekte ve medikal ve dental prosedürlerde hemoraji, duyu kaybı, şişlik ve ağrı gibi komplikasyonları azaltmak için erken tanıyı vurgulamaktadır.^{15,16}

Mandibular kanalın varyasyonları ile ilgili farklı görüntüleme yöntemleri kullanılarak çalışmalar yapılmıştır. Panoramik radyografiler kullanılarak yapılan çalışmalarda, bifid mandibular kanalın insidansının % 0.08 ile % 0.95 arasında, BT ve KIBT kullanılarak yapılan çalışmalarda ise % 10.2 ile % 65 arasında olduğu bildirilmiştir.^{4,7,9,17,18} Rashsuren ve ark.¹¹ bifid ve trifid mandibular kanalları KIBT kullanarak değerlendirmişlerdir. Çalışmamızda mandibular kanalda varyasyon % 41.3 oranında tespit edilmiştir.

Naitoh ve ark.⁴ KIBT görüntülerini kullanarak mandibular kanalı; retromolar, dental, anterior ve bukkolingual olmak üzere dört tip olarak sınıflandırmışlar ve anterior kanal tipini % 59.6, retromolar kanal tipini % 29.8, dental kanal tipini % 8.8, bukkolingual kanal tipini % 1.8 oranında tespit etmişlerdir. Orhan ve ark.⁸, Türk popülasyonunda en sık anterior kanal tipi ve ardından retromolar kanal tipi olduğu bildirmişlerdir. Rashsuren ve ark.¹¹ 500 hasta ile yaptıkları çalışmada % 71.3 oranında retromolar, % 18.8 oranında dental, % 5.8 oranında trifid ve % 4.1 oranında anterior tip kanal tespit etmişlerdir. Çalışmamızda en sık dental, ardından retromolar tip kanal tespit edilmiştir.

Ossenbergl¹³ kuru mandibula üzerinde yaptıđı çalıřmada retromolar kanalı üç türe ayırarak, Tip 3 retromolar kanalı TKK olarak ilk defa tanımlamıřtır. Ayrıca TKK'lerin kalıtsal olduđunu, Kuzeydođu Asya'da insidansının % 1.3, bazı ırk gruplarında ise % 23 kadar yüksek olduđunu ve erkeklerde kadınlardan daha yaygın görüldüđünü öne sürmüřtür. Ayrıca, çocuk mandibulasında, TKK'nin büyüklüđüne ve pozisyonuna göre, ana bukkal sinire bađlanan bir dal içerdiđini varsaymıřtır. Bukkal sinirin seyri genellikle retromolar alana ve mandibulanın koronoid proçesine yakın olduđu için, Kawai ve ark.¹⁴ Ossenbergl'in hipotezini kabul etmiřlerdir. Naitoh ve ark.¹², KIBT verileri ile 292 hastada ile yaptıkları bir çalıřmada, TKK'lerin iki mandibulanın üç bölgesinde gözlemlendiđini bildirmişlerdir. Han ve ark.¹⁰, 446 hasta ile yaptıkları çalıřmada, tümü erkeklerde olmak üzere, 4 hastada 6 TKK saptamışlardır. Çalıřmamızda 3'ü kadın, 2'si erkek olmak üzere toplam 5 hastanın sađ mandibulasında TKK tespit edilmiştir.

SONUÇ

Sonuç olarak, dental prosedürlerin planlanmasında mandibular kanal varyasyonları ve TKK'lerin tanımlanması önem taşımaktadır. KIBT verileri bu varyasyonların varlıđını dođrulamak için etkili bir görüntüleme yöntemidir.

KAYNAKLAR

1. Wadu SG, Penhall B, Townsend G. Morphological variability of the human inferior alveolar nerve. *Clin Anat.* 1997;10(2):82-7.
2. Kaufman E, Serman N, Wang P. Bilateral mandibular accessory foramina and canals: a case report and review of the literature. *Dentomaxillofac Radiol.* 2000;29(3):170-5.
3. Teerijoki-Oksa T, Jääskeläinen S, Forssell K, Forssell H, Vähätalo K, Tammissalo T, et al. Risk factors of nerve injury during mandibular sagittal split osteotomy. *Int J Oral and Maxillofac Surg.* 2002;31(1):33-9.
4. Naitoh M, Hiraiwa Y, Aimiya H, Arijii E. Observation of bifid mandibular canal using cone-beam computerized tomography. *Int J Oral Maxillofac Implants.* 2009;24(1).
5. Bogdán S, Pataky L, Barabás J, Németh Z, Huszár T, Szabó G. Atypical courses of the mandibular canal: comparative examination of dry mandibles and x-rays. *J Craniofac Surg.* 2006;17(3):487-91.
6. Rouas P, Nancy J, Bar D. Identification of double mandibular canals: literature review and three case reports with CT scans and cone beam CT. *Dentomaxillofac Radiol.* 2007;36(1):34-8.
7. Kuribayashi A, Watanabe H, Imaizumi A, Tantanapornkul W, Katakami K, Kurabayashi T. Bifid mandibular canals: cone beam computed tomography evaluation. *Dentomaxillofac Radiol.* 2010;39(4):235-9.
8. Orhan K, Aksoy S, Bilecenoglu B, Sakul BU, Paksoy CS. Evaluation of bifid mandibular canals with cone-beam computed tomography in a Turkish adult population: a retrospective study. *Surg Radiol Anat.* 2011;33(6):501-7.
9. de Oliveira-Santos C, Souza PHC, de Azambuja Berti-Couto S, Stinkens L, Moyaert K, Rubira-Bullen IRF, et al. Assessment of variations of the mandibular canal through cone beam computed tomography. *Clin Oral Investig.* 2012;16(2):387-93.

10. Han S-S, Hwang Y-S. Cone beam CT findings of retromolar canals in a Korean population. *Surg Radiol Anat.* 2014;36(9):871-6.
11. Rashsuren O, Choi J-W, Han W-J, Kim E-K. Assessment of bifid and trifid mandibular canals using cone-beam computed tomography. *Imaging Sci Dent.* 2014;44(3):229-36.
12. Naitoh M, Nakahara K, Suenaga Y, Gotoh K, Kondo S, Arijji E. Variations of the bony canal in the mandibular ramus using cone-beam computed tomography. *Oral Radiol.* 2010;26(1):36-40.
13. Ossenberg N. Temporal crest canal: case report and statistics on a rare mandibular variant. *Oral Surg Oral Med Oral Pathol.* 1986;62(1):10-2.
14. Kawai T, Asaumi R, Kumazawa Y, Sato I, Yosue T. Observation of the temporal crest canal in the mandibular ramus by cone beam computed tomography and macroscopic study. *Int J Comput Assist Radiol Surg.* 2014;9(2):295-9.
15. Kim ST, Hu K-S, Song W-C, Kang M-K, Park H-D, Kim H-J. Location of the mandibular canal and the topography of its neurovascular structures. *J Craniofac Surg.* 2009;20(3):936-9.
16. Misch CE, Crawford EA. Predictable mandibular nerve location-a clinical zone of safety. *Dent Today.* 1990;9(9):32-5.
17. Langlais RP, Broadus R, Glass BJ. Bifid mandibular canals in panoramic radiographs. *J Am Dent Assoc.* 1985;110(6):923-6.
18. Grover PS, Lorton L. Bifid mandibular nerve as a possible cause of inadequate anesthesia in the mandible. *J Oral Maxillofac Surg.* 1983;41(3):177-9.

KIBT görüntülerinde rastlantı bulgusu olarak görülen yumuşak doku kalsifikasyonları

Nuran Bayramov(0000-0002-8217-8819)^α, Asel Üsdar(0000-0003-1626-2956)^α,
Şebnem Erçalık Yalçınkaya(0000-0003-2924-1935)^α

Selcuk Dent J, ODMFR 2019 Kongre Kitapçığı Özel Sayısı

Başvuru Tarihi: 17 Ocak 2019
Yayına Kabul Tarihi: 18 Şubat 2019

ÖZ

KIBT görüntülerinde rastlantı bulgusu olarak görülen yumuşak doku kalsifikasyonları

Amaç: Bu enine kesitsel araştırmada konik ışınli bilgisayarlı tomografi (KIBT) görüntülerinde rastlantı bulgusu olarak görülen yumuşak doku kalsifikasyonlarının retrospektif olarak değerlendirilmesi amaçlanmıştır.

Gereç ve Yöntemler: Ağız, Diş ve Çene Radyolojisi A.D`nin arşivinde yer alan, Planmeca Promax 3D Mid ile alınmış (Planmeca Oy, Helsinki, Finlandiya) KIBT görüntülerinde (n=796) hiperdens alanların varlığı incelenmiştir. Yumuşak doku kalsifikasyonları sınıflandırılarak bulgular betimleyici istatistiksel yöntemle analiz edilmiştir. Yaş grupları ve cinsiyetler arası farklar ki kare testiyle değerlendirilmiştir. Anlamlılık p<0.05 düzeyinde kabul edilmiştir.

Bulgular: 796 hastanın 169'unda (% 21.7) yumuşak doku kalsifikasyonuna rastlanmıştır. Yumuşak doku kalsifikasyonu görülen hastaların yaş ortalamaları 46.57±15.75'dir. Hastaların % 63.3'ü 40 yaş üzerindedir. En fazla görülen kalsifikasyon olan tonsilloit (% 68.6) erkeklerde (% 56) daha sık rastlanmıştır (p=0,027). Styloid ligament kalsifikasyonunun (% 18.3) kadınlarda daha sık (% 67,7) olduğu görülmüştür (p=0.026). Karotid arter kalsifikasyonu (% 3) ve sialolit (% 1.8) görülme sıklıkları arasında cinsiyete göre istatistiksel olarak anlamlı bir fark saptanmamıştır.

Sonuçlar: Yumuşak doku kalsifikasyonlarının değerlendirilmesinde kalsifikasyonun tanınması ve tedavi gerekip gerekmediğinin belirlenmesi esastır. Bu retrospektif çalışmada örnek bir grupta KIBT görüntülerinde belirlenen kalsifikasyonların sıklığı hastanın anamnez ve klinik muayenesini detaylandırarak, gerektiğinde farklı radyolojik yöntemlerle ilave görüntülere gereksinim olduğunu göstermektedir.

ANAHTAR KELİMELE

Kalsifikasyon, Konik ışınli bilgisayarlı tomografi, Sialolit, Tonsilloit

ABSTRACT

Incidental soft tissue calcifications in CBCT images

Background: In this cross-sectional study, it was aimed to retrospectively evaluate soft tissue calcifications in cone-beam computed tomography (CBCT) images.

Methods: CBCT images (Planmeca Romexis®, 3D Mid Planmeca Oy, Helsinki, Finland) of 796 patients were collected from the archive of Department of Dentomaxillofacial Radiology. The possible presence of hyperdense areas were examined and soft tissue calcifications were classified accordingly. Data were evaluated by descriptive statistical analysis and differences between genders were evaluated using with chi-square test. P<0.05 was statistically significant.

Results: Of the 796 patients, 169 (21.7%) showed soft tissue calcifications with a mean age of 46.57 ± 15.75. Of the patients, 63.3 % were over 40-year-old. The most frequent calcification was tonsillolith (68.6 %) and it was more frequent in men (56 %), (p = 0.027). Styloid ligament calcification (18.3 %) was the second most frequent calcification and it was seen more often in women (67.7 %), (p = 0.026). No gender-related statistically significant differences were found between the carotid artery calcification (3 %) and sialolith (1.8 %).

Conclusion: In the evaluation of soft tissue calcifications, it is essential to diagnose and to assess the treatment need. This retrospective study in a subgroup has shown the importance of further imaging when necessary, in combined with examining the patients thoroughly, deepening the general and dental history, assessing all clinical and radiological findings.

KEYWORDS

Calcification, CBCT, Sialolith, Tonsillolith

GİRİŞ

Fizyolojik olarak kemikte biriken kalsiyum tuzları bazen çeşitli nedenlerle yumuşak dokularda birikebilir.¹ Minerallerin yumuşak dokuda organize olmadan birikmesi heterotopik kalsifikasyon adını alır. Maksillofasiyal bölgede yumuşak dokularda oluşan kalsifikasyon ve ossifikasyonlar genellikle önemli bir belirti ya da semptom vermezler ve tanı amaçlı alınan panoramik radyografilerde rastlantı bulgusu olarak ortaya çıkarlar.²⁻³

Yumuşak doku kalsifikasyonları tespit edildiğinde amaç kalsifikasyonu/ossifikasyon tanımak ve tedavi gerekip gerekmediğini belirlemek olmalıdır.⁴⁻⁵ Doğru tanı için kalsifikasyonların/ossifikasyonların lokalizasyon, sayı, şekil,

^α Marmara Üniversitesi, Diş Hekimliği Fakültesi, Ağız, Diş ve Çene Radyolojisi Anabilim Dalı, İstanbul

dağılım, oluşum mekanizması ve etiyoloji açısından iyi değerlendirilmesi esastır.⁴ Ayrıca yumuşak doku anatomisinin iyi bilinmesi de çok önemlidir.⁶ Yumuşak doku kalsifikasyonları/ ossifikasyonları kemik dokuyla komşuluk gösteriyorsa kemik dokuda mı, yumuşak dokuda mı belirlemek kolay değildir. Böyle durumlarda anamnez ve klinik muayene detaylandırılmalı farklı açılardan radyografiler alınmalı veya ileri görüntüleme yöntemlerine başvurulmalıdır.^{4,7} Bu enine kesitsel araştırmada baş boyun bölgesindeki konik ışınli bilgisayarlı tomografi (KIBT) görüntülerinde rastlantı bulgusu olarak görülen yumuşak doku kalsifikasyonlarının retrospektif olarak değerlendirilmesi amaçlanmıştır.

GEREÇ VE YÖNTEM

M.Ü. Klinik Araştırmalar Etik Kurulunda onaylanmış olan bu araştırmada Ağız, Diş ve Çene Radyolojisi Anabilim Dalına 2018 yılında birçok farklı şikayetle başvurmuş hastaların Planmeca Promax 3D Mid (Planmeca Oy, Helsinki, Finlandiya, 2012) ile alınmış KIBT görüntüleri arşiv kayıtlarından enine kesitsel olarak incelenmiştir. Optimum diagnostik kaliteye sahip toplam 796 hastaya ait KIBT görüntüsü çalışmaya dahil edilmiştir. Elde edilmiş görüntülerin izotropik voksel boyutu 0.2 mm³, kesit kalınlığı 0.20 mm'dir. 16 x 16 cm FOV alanında alınan maksiller ve mandibular görüntüler Planmeca Romexis 2.92 bilgisayar programının birleştirme modülü ile birleştirilmiş görüntülerdir.

Çalışmada elde edilen bulguların değerlendirilmesinde SPSS 25 yazılım programı (*IBM SPSS Statistics 25*) kullanılmıştır Tanımlayıcı istatistiksel analiz ve cinsiyetler arasında kalsifikasyon görülme sıklığı karşılaştırılırken Ki-Kare testi ve tabloda beklenen frekans 5'den küçük olduğunda Fisher'in Ki-Kare testi kullanılmıştır. P < 0.05 değeri istatistiksel olarak anlamlı kabul edilmiştir.

BULGULAR

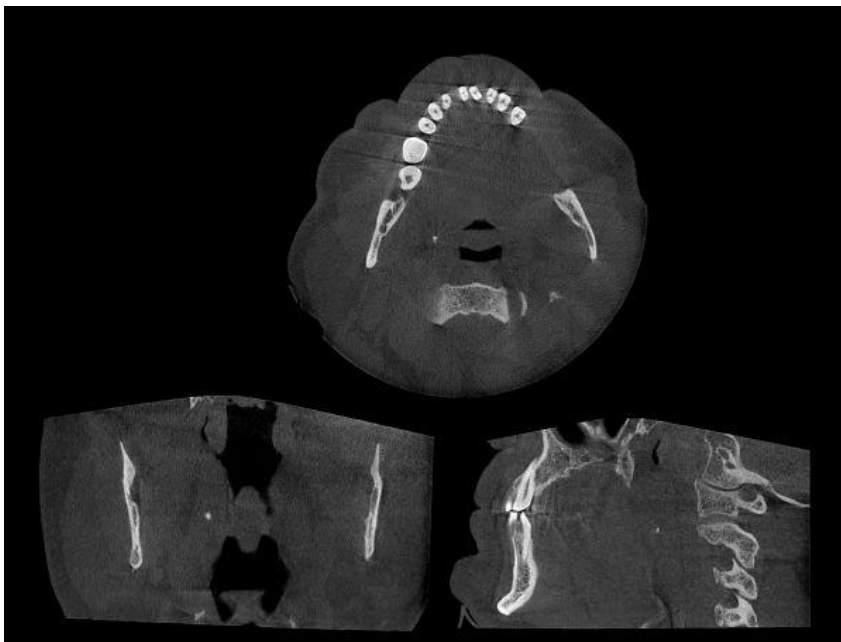
Araştırma grubunu oluşturan 796 hastada yumuşak doku kalsifikasyonu görülme sıklığı % 21.7 ve bu hastaların yaş ortalamaları 46.57±15.75 olarak saptanmıştır. Yumuşak doku kalsifikasyonu görülen hastaların % 63.3'ünün 40 yaş ve üzerinde olduğu görülmüştür. Erkeklerde % 50.3 ve kadınlarda % 49.7 oranında kalsifikasyon gözlenirken hastaların tamamında yumuşak doku kalsifikasyonu görülme sıklığı açısından istatistiksel olarak anlamlı bir fark saptanmamıştır. Yumuşak doku kalsifikasyonlarının % 42.6'sı bilateral, % 57.4'ü unilateral olarak izlenmiştir (**Tablo 1**). Yumuşak doku kalsifikasyonlarının dağılımları ve cinsiyete göre görülme sıklıkları ile cinsiyete göre istatistiksel farkları **Tablo 2**'de gösterilmiştir. 796 KIBT görüntüsü incelendiğinde 116 hastada tonsillolit (**Resim 1**), 31 hastada styloid ligament kalsifikasyonu (**Resim 2**), 3 hastada karotid arter kalsifikasyonu, 5 hastada siaolit (**Resim 3**) gözlenmiştir. 14 hastada ise yumuşak doku kalsifikasyonlarına tanı konamamıştır. Tonsillolit görülme sıklığı erkeklerde daha fazla olup istatistiksel olarak anlamlı fark görülmüştür (p=0.027). Styloid ligament kalsifikasyonuna ise kadınlarda % 67.7 oranında daha sık rastlanmıştır (p=0.026). Karotid Arter kalsifikasyonu ve siaolit daha seyrek izlenmiş ve cinsiyetler arasında istatistiksel olarak anlamlı fark saptanmamıştır.

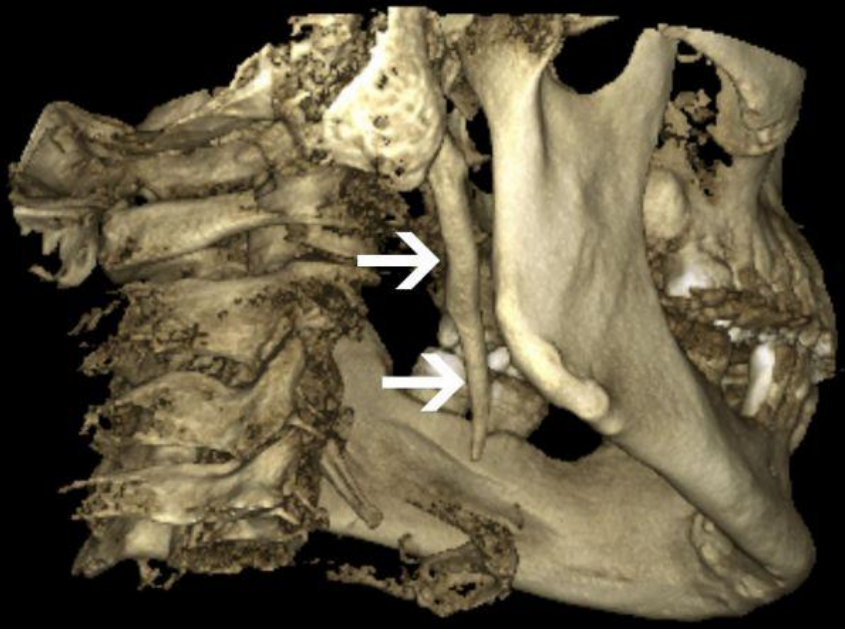
Tablo 1. Yumuşak doku kalsifikasyonlarının uni- ve bilateral dağılımları.

	N	%
Bilateral/Multipl	72	42.6
Unilateral/Tek	97	57.4
Total	169	100

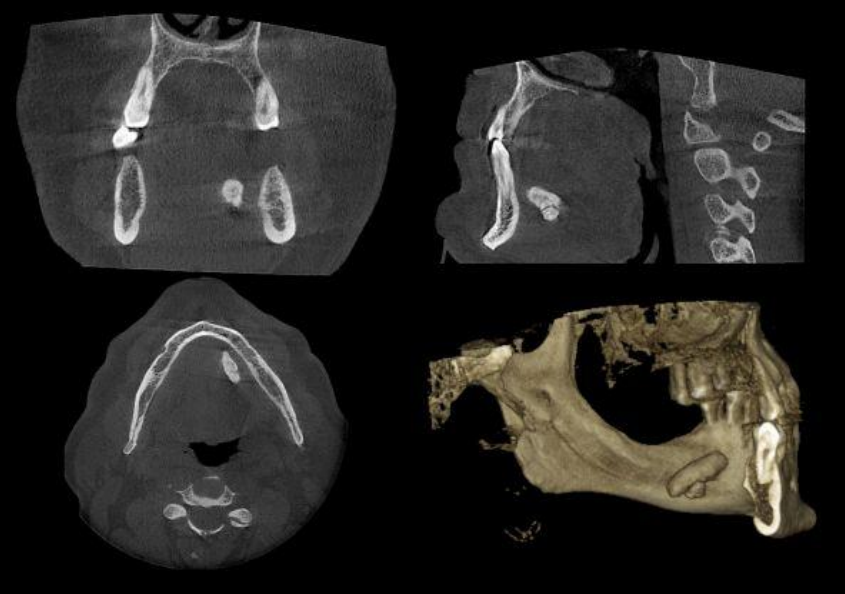
Tablo 2. Yumuşak doku göre kalsifikasyonlarının cinsiyete göre dağılımı ve Ki kare testiyle değerlendirilmesi.

	Tonsilolit		Styloid ligament kalsif.		Karotid arter kalsif.		Sialolit		Tanısı konulmamış	
	N	%	N	%	N	%	N	%	N	%
Erkek	65	56	10	32.3	1	33.3	4	80	5	35.7
Kadın	51	44	21	67.7	2	66.7	1	20	9	64.3
Total	116	100	31	100	3	100	5	100	14	100
P	0.027		0.026		0.553		0.177		0.255	

**Resim 1.** KIBT' de unilateral (sağ) Tonsilolit üç düzlemde izlenmektedir



Resim 2. Örnek styloid ligament; 71 mm uzunluğunda izlenmektedir



Resim 3. Örnek Sialolit olgusu; 6x11x20 mm boyutlarında izlenmiştir

TARTIŞMA

Yumuşak doku kalsifikasyonları çoğunlukla herhangi bir klinik şikâyete neden olmaksızın rutin radyolojik görüntülerde rastlantı bulgusu olarak rastlanabilen, mineral birikiminden ibaret patolojiler olarak kısaca tanımlanabilir. Yapılan araştırmalarda bu kalsifikasyonlardan bazılarının klinik önemi olmadığı belirtilirken bazılarının yaşamı tehdit edici sorunlar yaratabileceği bildirilmiştir.⁸⁻¹⁰ Bu nedenle yumuşak doku kalsifikasyonlarıyla sık karşılaşan hekimlerin prevalanslarını ve kalsifikasyon tipinin önemli olduğunu bilmeleri gerekmektedir.

KİBT ile yapılan araştırmalarda Nunes ve ark.¹¹ Brezilya popülasyonunda yumuşak doku kalsifikasyonu insidansını % 15 olarak, Khojastepur¹² ise İran'da % 25.9 olarak bildirmiştir. Bu araştırmada ise yumuşak doku kalsifikasyonu % 21.23 sıklığında görülmüştür. Bu sonuçlardan farklı olarak Missias ve ark.¹³ 2018 yılında yayınladıkları

araştırmalarında maksillofasiyal bölgede görülen yumuşak doku kalsifikasyon insidansını % 62.6 olarak bildirmiştir ve bu oran diğer araştırmacıların bulgularından oldukça fazladır. Takahashi ve ark.¹⁴ baş boyun bölgesinden çeşitli sebeplerle alınan 8133 bilgisayarlı tomografi retrospektif olarak incelemiş, % 39.9 oranında tonsillolite rastlandığını bildirmişlerdir. 796 hastaya ait KIBT görüntülerinin değerlendirildiği bu çalışmada tonsillolit % 15.08 oranıyla en sık görülen kalsifikasyon olmuştur, bu oran Takahashi ve ark.'ın sonuçlarından düşük olmakla birlikte bu araştırmacıyla benzerlik gösteren şekilde erkeklerde tonsillolit daha sık görülmüştür.

Monsour ve ark. yaptığı bir çalışmada en sık karşılaşılan kalsifikasyon / ossifikasyonları bu araştırmadan oldukça farklı olarak styloid ligament ossifikasyonu, lenf nodu kalsifikasyonu ve sialolit olarak bildirmiştir.⁷

Styloid ligamentin uzaması kadınlarda erkeklere oranla daha sık görüldüğü bildirilmiştir.¹⁵⁻¹⁶ Prasad ve ark. çalışmalarında 58 semptomlu uzamış styloid ligamente sahip hastayı değerlendirmişler ve literatürlerle uyumlu olarak hasta sayısının 44'ünü kadınlar 14'ünü erkeklerden oluştuğunu bildirmişlerdir.¹⁵ Styloid ligamentin uzaması ile ilgili yapılan başka bir çalışmada 18-78 yaşları arasındaki 860 hastanın panoramik radyografileri uzamış styloid ligament insidansı açısından değerlendirilmiş ve 32 hastada uzamış styloid ligament görülmüştür. Araştırmacılar hastaların 24'ünün kadın, 8'inin erkek olduğunu bildirmişlerdir.¹⁶ Bu çalışmada ise styloid ligament kalsifikasyonu sıklığı % 4.03 olarak saptanmıştır.

Eisenkreft ve Som,¹⁷ ile Ahmed ve ark.¹⁸ karotid arter kalsifikasyonlarına % 0.1 - % 3.2 oranları arasında rastlarken bu çalışmada % 0.39 sıklığında karotid arter kalsifikasyonu görülmüştür. Lee ve Kang¹⁹ sialolit prevalansının % 0.1 olarak bildirirken, bu çalışmada sialolit görülme sıklığı % 0.62'dir.

SONUÇ

Bu araştırmanın sınırları içinde tonsillolit en sık görülen kalsifikasyon tipi olmuştur. Yapılan incelemede kalsifiye lenf nodu, flebolit, rinolit, antrolit ve dakriyolit gibi kalsifikasyon çeşitlerine hiç rastlanmamıştır. Birçok vakanın tedavi gerektirmediği gözlenmekle birlikte özellikle KIBT incelemelerinde yumuşak doku kalsifikasyonlarının gözden kaçırılmaması gerektiği unutulmamalıdır.

KAYNAKLAR

1. Harorlu A. Ağız Diş ve Çene Radyolojisi, 1. baskı. İstanbul: Nobel; 2014.
2. Friedlander AH, Friedlander IK. Identification of stroke prone patients by panoramic radiography. Aust Dent J 1998;43:51-4.
3. Centurion, Bs, Tsn Imada, O. Pagine, Ala Capelloza, Jrp Lauris, and Irf Rubira-Bullen. "How to Assess Tonsilloliths and Styloid Chain Ossifications on Cone Beam Computed Tomography Images." Oral Diseases 2012; 19.5: 473-78.
4. Carter LC. Soft tissue calcifications and ossifications. White SC, Pharoah MJ, eds. Oral Radiology: Principles and Interpretation. St. Louis, MO: Mosby Elsevier; 2014. p. 524-41.
5. Keberle M, Robinson S. Physiologic and pathologic calcifications and ossifications in the face and neck. Eur Radiol 2007; 17:2103-11.

6. Garay I, Netto HD, Olate S. Soft tissue calcified in mandibular angle area observed by means of panoramic radiography. *Int J Clin Exp Med* 2014;7:51-6.
7. Özemre MO, Secgin CK, Gülşahı A. Yumuşak doku kalsifikasyonları ve ossifikasyonları: derleme. *Acta Odontol Turc* 2016; 333:166-75.
8. Bayer S, Helfgen, EH, Bös C, Kraus D, Enkling N, Mues S. Prevalence of findings compatible with carotid artery calcifications on dental panoramic radiographs. *Clinical Oral Investigations*, 2010; 15: 563–69.
9. Mac Donald D, Chan A, Harris A, Versinsky T, Farman AG, Scarfe WC. Diagnosis in the management of calcified carotid artery atheroma: Dental perspectives. *Oral Surg Oral Med Oral Pathol and Oral Radiol* 2012; 114: 533-47.
10. Tyndall DA, Price JB, Tetradis S, Ganz SD, Hildebolt, C, Scarfe WC. Position statement of the American Academy of Oral and Maxillofacial Radiology on selection criteria for the use of radiology in dental implantology with emphasis on cone beam computed tomography. *Oral Surg, Oral Med, Oral Pathol and Oral Radiol*, 2012; 113: 817–26.
11. da Silva Nunes, Santos KCF, Junquiera JLC, Oliveria JX. Prevalence of soft tissue calcifications in cone beam tomography images of the mandible. *Revista Odonto Ciencia* 2011; 26: 297-303.
12. Khojastepour L, Haghnegahdar A, Sayar H. Prevalence of Soft Tissue Calcifications in CBCT Images of Mandibular Region. *J Dent Shiraz Univ Med Sci*, 2017; 18: 88-94.
13. Missias, E, Nascimento, E, Pontual, M, Pontual, A, Freitas, D, Perez, D. Ramos-Perez, F. Prevalence of soft tissue calcifications in the maxillofacial region detected by cone beam CT. *Oral Diseases*, 2018; 24, 628–37.
14. Takahashi A, Sugawara C, Kudoh T, Uchida D, Tamatani T, Nagai H, et al. Prevalence and imaging characteristics of palatine tonsilloliths detected by CT in 2,873 consecutive patients. *Sci World J* 2014; 2014: 940960.
15. Prasad K.C, Kamath M.P, Reddy K.J.M, Raju K, Agarwal S. Elongated styloid process (Eagle's syndrome): A clinic study. *J Oral Maxillofac Surg* 2002; 60: 171-75.
16. Öztaş B, Kaan O. Investigation of the Incidence of Stylohyoid Ligament Calcifications with Panoramic Radiographs. *J Investig Clin Dent* 2012 3:30-5.
17. Eisenkraft BL, Som PM. The spectrum of benign and malignant etiologies of cervical node calcification. *Am J Roentgenol* 1999; 172: 1433-7.
18. Ahmad M, Madden R, Perez L. Triticeous cartilage: Prevalence on panoramic radiographs and diagnostic criteria. *Oral Surg Oral Med Oral Pathol Oral Radiol Oral Endod* 2005; 99: 225-30.
19. Lee JS, Kang BC. Screening panoramic radiographs in a group of patients visiting a Health Promotion Center. *Korean J Oral Maxillofac Radiol* 2005; 35:199-202.

Konik ışınli bilgisayarlı tomografi görüntülerinde voksel boyutunun doğrusal ölçümlere etkisinin değerlendirilmesi

Ayşe Aydoğmuş Erik(0000-0001-8968-5955)^α, Cevat Emre Erik(0000-0003-2706-1914)^β,
Derya Yıldırım(0000-0003-3125-1358)^α

Selcuk Dent J, ODMFR 2019 Kongre Kitapçığı Özel Sayısı

Başvuru Tarihi: 10 Ocak 2019
Yayına Kabul Tarihi: 19 Şubat 2019

ÖZ

Konik ışınli bilgisayarlı tomografi görüntülerinde voksel boyutunun doğrusal ölçümlere etkisinin değerlendirilmesi

Amaç: Konik ışınli bilgisayarlı tomografi (KIBT) görüntülerinde voksel farklılıklarının doğrusal ölçümler üzerine etkilerini araştırmaktır.

Gereç ve Yöntemler:15 çekilmiş diş, 90 kVp, 14 mA ekspozure parametresinde, iki farklı voksel boyutunda (0.1 mm³ve 0.15 mm³) KIBT (Planmeca ProMax 3D Mid[®]) ile görüntüledi. KIBT görüntüleri üzerinde her bir dişin kökünün üç seviyesinde (3, 6, 9 mm) ve dört yönde (bukkal, lingual, mezial ve distal) dentin kalınlığının doğrusal ölçümleri yapıldı. Voksel boyutunun doğrusal ölçümlere etkisi t-test kullanılarak karşılaştırıldı.

Bulgular: Veriler analiz edildiğinde voksel boyutu değiştiğinde doğrusal ölçümler arasında istatistiksel olarak anlamlı bir farklılık gözlenmedi (p>0.05).

Sonuç: KIBT görüntülerinde kök dentin kalınlığının doğrusal ölçümlerinin değerlendirilmesinde her iki voksel boyutunda alınan görüntüler analiz edilebilir.

ANAHTAR KELİMELELER

Konik ışınli bilgisayarlı tomografi, voksel, doğrusal ölçüm

ABSTRACT

Evaluation the effect of voxel size on linear measurements in cone-beam computed tomography images

Background: The aim of this study is to investigate the effects of voxel differences on linear measurements in cone-beam computed tomography (CBCT) images.

Methods: 15 extracted teeth were scanned using CBCT in two different voxel sizes (0.1 mm³and 0.15 mm³) at 90 kVp and 14 mA exposure parameter. Linear measurements of dentin thickness in three sections (3, 6, 9 mm) of root length and four planes (buccal, lingual, mesial and distal) were performed on CBCT images. The effect of voxel size on linear measurements was compared using t-test.

Results: No statistically significant difference was observed between the linear measurements associated with the voxel size changes (p>0.05).

Conclusion: The linear measurements in CBCT images for the root dentin thickness evaluation can be performed on both 0.1 mm³ and 0.15 mm³ voxel size images.

KEYWORDS

Cone-beam computed tomography, voxel, linear measurements

GİRİŞ

Konik ışınli bilgisayarlı tomografi (KIBT) görüntülerinde doğrusal ölçümler temel olarak implant tedavisinde pre-operatif değerlendirmenin bir parçası olarak alveoler kretinin kalınlığını ve yüksekliğini değerlendirmek için, ortodonti ve ortognatik cerrahide anatomik işaretler arasındaki mesafeyi ölçmek ve patolojik çene lezyonlarının boyutunu tahmin etmek için kullanılır. Ayrıca endodonti alanında yapılan kanal eğe sistemlerinin etkinliklerinin araştırıldığı birçok çalışmada kök dentin kalınlıklarının doğrusal ölçümleri analiz edilmektedir. KIBT görüntülerinde doğrusal ölçümlerin doğruluğu birçok çalışmada araştırılmış ve doğrusal ölçüm yönteminin güvenilir ve uygulanabilir bir analiz yöntemi olduğu belirtilmiştir.¹⁻⁶

Uzaysal çözünürlük diş hekimliği uygulamaları için önem taşıyan görüntü kalitesinin önemli bir parametresidir. Görüntülerin uzaysal çözünürlüğü ayrıca anatomik detayın ölçülebildiği doğruluğu belirlediğinden, tedavi planlanması veya analizler gibi önemli prosedürleri de etkiler. Bir görüntünün uzaysal çözünürlüğü, KIBT

^α Süleyman Demirel Üniversitesi, Diş Hekimliği Fakültesi, Ağız, Diş ve Çene Radyolojisi Anabilim Dalı, Isparta

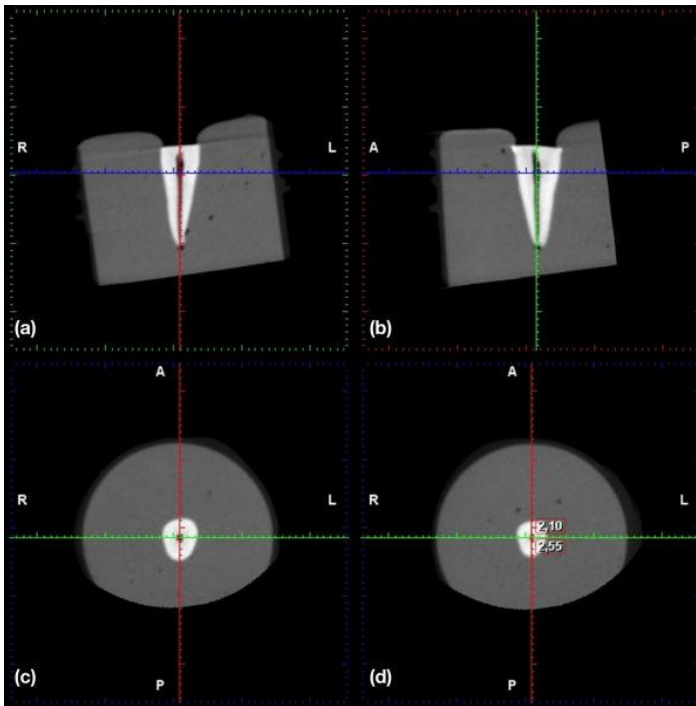
^β Süleyman Demirel Üniversitesi, Diş Hekimliği Fakültesi, Endodonti Anabilim Dalı, Isparta

görüntülerinde en küçük birim olan voksel boyutundan doğrudan etkilenir.^{1,7,8} Genellikle, voksel boyutu azalırca uzaysal çözünürlük artar, daha fazla tarama ve rekonstrüksiyon zamanı, daha yüksek bir radyasyon dozu gerekir. Kontrast ve uzaysal çözünürlük küçük voksel boyutu ile paralel ifade edilir.^{9,10} Bu bilgiler ışığında çalışmamızın amacı KIBT görüntülerinde iki farklı voksel boyutunun doğrusal ölçümler üzerine etkisini belirlemektir.

GEREÇ VE YÖNTEM

Çalışma için Süleyman Demirel Üniversitesi İnsan etik kurulu tarafından onay alındı (13.12.2018/200). Çalışmada kullanılmak üzere tek kanala sahip çürük, çatlak, kırık bulunmayan, benzer kök uzunluğuna ve morfolojide periodontal sebeplerle çekilmiş 15 mandibular kesici diş seçildi.

Dişler silikon ölçü maddesi içerisine tek tek yerleştirildi ve her bir diş kök örneği için 2 KIBT (Planmeca ProMax 3D Mid, Helsinki, Finland) taraması yapıldı. Görüntülemeye flat panel dedektör sistemi olan KIBT cihazı ile 90 kVp, 14 mA, çözünürlük ayarları 0.1 mm³ (high resolution) ve 0.15 mm³ (high definition) voksel boyutlarında, 40 X 50 mm görüntü alanında (Field of view, FOV) tarama gerçekleştirildi. Görüntüler Romexis yazılımında (Planmeca Oy, Helsinki, Finland) incelendi. Tüm örneklerin KIBT görüntülerinde koronal, sagittal ve aksiyel kesitlerde rehber çizgiler çakıştırılarak ve aksiyel kesitlerde ölçümler gerçekleştirildi. KIBT görüntüleri üzerinde her bir dişin kökünün üç seviyesinde (3, 6, 9 mm) ve dört ayrı yönde (bukkal, lingual, mesial ve distal) dentin kalınlığının doğrusal olarak ölçümleri yapıldı (Resim 1). Her bir doğrusal ölçüm diş kökünün kanal duvarı ile dentin dış çeperi arasında gerçekleştirildi. Her bir seviyede farklı yönlerde (bukkal, lingual, mesial ve distal) belirlenen dentin kalınlığı her iki voksel boyutu için kaydedildi. Toplamda 360 doğrusal ölçüm gerçekleştirildi. Ölçümlerin % 20'si 2 hafta sonra tekrar edildi. Alınan KIBT görüntüleri loş bir odada 15.6" TOSHIBA SEC 3150PnP monitörde (TOSHIBA EUROPE GMBH, Hammfelddamm, Germany), 1366 X 768 piksel ekran çözünürlüğünde, 64 bit renk derinliğinde değerlendirildi.



Resim1. Diş örneğinin 40 X 50 mm FOV ve 0.15 mm³ (high definition) voksel boyutunda alınan (a) koronal kesit, (b) sagittal kesit, (c) aksiyel kesit, (d) aksiyel kesitte dentin kalınlığının doğrusal ölçümünün yapıldığı KIBT görüntüsü

Toplanan verilerin istatistiksel analizleri SPSS (version 23.0; IBM Corp., Armonk, NY, USA) kullanılarak yapıldı. Gözlemci içi uyumu değerlendirmek için sınıf içi korelasyon katsayısı (Interclass correlation coefficient, ICC) kökün 3 seviyesi için hesaplandı. Voksel boyutunun doğrusal ölçümlere etkisi *t*-test kullanılarak karşılaştırıldı. İstatistiksel önem düzeyi % 5 olarak belirlendi.

BULGULAR

Her iki görüntüleme protokolünün değerlendirmesinde yapılan doğrusal ölçümler karşılaştırıldığında sınıf içi korelasyon katsayısının gözlemci içi uyum için mükemmel düzeyde olduğu belirlendi (ICC=0.965-0.995). Görüntüleme protokolleri karşılaştırıldığında her iki voksel boyutunda alınan görüntüler üzerinde yapılan doğrusal ölçümler arasında istatistiksel olarak anlamlı bir farklılık gözlenmedi (Tablo 1).

Tablo 1. Kök dentin kalınlığının apikalden 3, 6 ve 9 mm uzaklıktaki bukkal, lingual, mesial, distal yüzeylerdeki iki farklı görüntüleme parametresinde, mm cinsinden doğrusal ölçümlerin ortalama (Ort) ve standart sapmalarını (SS) göstermektedir.

Yüzey	Seviye	Ort±SS	P-değeri
Bukkal	3 mm	0.073±0.15	0.086
	6 mm	0.077±0.22	0.191
	9 mm	0.031±0.11	0.287
Lingual	3 mm	0.016±0.18	0.733
	6 mm	0.059±0.11	0.051
	9 mm	0.037±0.12	0.254
Mezial	3 mm	0.05±0.12	0.122
	6 mm	0.011±0.081	0.616
	9 mm	0.02±0.067	0.281
Distal	3 mm	0.001±0.11	0.982
	6 mm	0.017±0.11	0.545
	9 mm	0.017±0.094	0.503

TARTIŞMA

Literatürde KIBT görüntülerinde doğrusal ölçümlerin doğruluğu ve tekrarlanabilirliği üzerine birçok çalışma bulunmaktadır.^{1-4,11,12} Birçok araştırmanın sonucuna göre KIBT görüntülerinde doğrusal ölçümler güvenilir ve tekrarlanabilir bir analiz olarak tavsiye edilmiştir.^{1-3,6} Bu çalışmaların bazılarında voksel boyutunun doğrusal ölçümler üzerine etkisi olup olmadığı araştırılmıştır.²⁻⁶ Moshfeghi ve ark. doğrusal ölçümlerin doğruluğu üzerine yaptıkları çalışmada 0.3 mm³ ve 0.15 mm³ voksel boyutundaki alınan görüntüleri kıyaslamışlar ve çalışmalarının sonucunda voksel farklılıklarına göre ölçüm doğruluğunun değişmediğini bildirmişlerdir.⁶ Bir diğer çalışmada 0.16 mm³ ve 0.25 mm³ vokselde alınan görüntülerdeki ölçümlerin 0.3 mm³ ve 0.4 mm³ vokselde alınan görüntülerde yapılan doğrusal ölçümlerden daha doğru olduğu belirtilse de istatistiksel olarak farklılık gözlenmediği belirtilmiştir.⁴ Bu çalışma Planmeca KIBT cihazı ile alınan görüntülerde yapılan doğrusal ölçümlere voksel boyutunun etkisini

belirlemek için yapıldı. 0.1 mm³ ve 0.15 mm³ voksel çözünürlüğündeki gruplar karşılaştırıldığında KIBT görüntülerinde yapılan doğrusal ölçümler arasında istatistiksel olarak anlamlı bir farklılık gözlenmedi.

SONUÇ

Planmeca KIBT cihazı ile 40 X 50 mm FOV'da alınan görüntülerde kök dentin kalınlığının doğrusal ölçümünün analiz edilmesinde 0.1 mm³ ve 0.15 mm³ voksel boyutundaki ölçümler istatistiksel olarak farklılık göstermez. Voksel boyutu azaldıkça görüntü keskinliğinin arttığı literatürde bildirilse de¹³, bu çalışmaya göre 0.1 mm³ (high resolution) voksel boyutlarında alınan görüntüler, 0.15 mm³ (high definition) görüntülere göre doğrusal ölçüm analizi için avantaj sağlamamaktadır.

KAYNAKLAR

1. Cristine N, Barriviera M, Luiz J, Junqueira C, Panzarella FK, Raitz R. Intraobserver and interobserver reproducibility in linear measurements on axial images obtained by cone-beam computed tomography. *Imaging sci dent*. 2017;47(1):11–5.
2. Kamburođlu K, Kolsuz E, Kurt H, Kılıç C, Özen T, Paksoy CS. Accuracy of CBCT Measurements of a Human Skull. *J Digit Imaging*. 2011;787–93.
3. Damstra J, Fourie Z, Slater JJRH, Ren Y. Accuracy of linear measurements from cone-beam computed tomography-derived surface models of different voxel sizes. *Am J Orthod Dentofac Orthop*. 2009;137(1):1-16
4. Panzarella FK, Junqueira JLC, Oliveira LB, Arau NS De, Costa C. Accuracy assessment of the axial images obtained from cone beam computed tomography. *Dentomaxillofac Radiol*. 2011;369–78.
5. Aktan AM, Yıldırım C, Karatas E, Aksoy F, Çiftci E. Effects of voxel size and resolution on the accuracy of endodontic length measurement using cone beam computed tomography. *Article in press*. 2016;
6. Moshfeghi M, Tavakoli MA, Hosseini IT. Analysis of linear measurement accuracy obtained by cone beam computed tomography (CBCT- NewTom VG). *Dent Res J (Ishafan)*. 2012;9(1);57-62
7. Siewerdsen JH, Zbijewski W, Jennifer X. Cone-beam CT image quality In: *Cone Beam Computed Tomography*. Shaw CC, ed. New York: CRC Press, 2014; 37-58.
8. Kamburođlu K, Ereş G, Akgün C, Yeta EN, Gülen O, Karacaođlu F. Effect of voxel size on accuracy of cone beam computed tomography e aided assessment of periodontal furcation involvement. *Oral Surg Oral Med Oral Pathol Oral Radiol*. 2015;120(5):644–50.
9. Bechara B, McMahan CA, Geha H, Noujeim M. Evaluation of a cone beam CT artefact reduction algorithm. *Dentomaxillofac Radiol*. 2012;422–8.
10. Bechara B, McMahan CA, Moore WS, Noujeim M, Geha H, Teixeira FB. Contrast-to-noise ratio difference in small field of view cone beam computed tomography machines. *J Oral Sci*. 2012;54(3):227–32.

11. Leung CC, Palomo L, Griffith R, Hans MG. Accuracy and reliability of cone-beam computed tomography for measuring alveolar bone height and detecting bony dehiscences and fenestrations. *Am J Orthod Dentofac Orthop.* 1980;137(4):109–19.
12. Sabban H, Mahdian M, Dhingra A, Lurie AG, Tadinada A. Evaluation of linear measurements of implant sites based on head orientation during acquisition : An ex vivo study using cone-beam computed tomography. *Imaging Sci Dent.* 2015;73–80.
13. Scarfe WCF, Allan G. Cone-Beam Computed Tomography In: *Oral Radiology Principles and Interpretation.* White S, Pharoah M, eds. 6 Ed. Louis, Missouri: Mosby, 2009; 225- 243.

Retrospective analysis of the incidence of intracranial physiological calcifications with cone beam computed tomography

Melis Mısırlı Gülbeş(0000-0001-8968-5955)^α, Berfu Çerci Ongun(0000-0003-2706-1914)^β,
Nimet İlke Akçay(0000-0003-3125-1358)^γ, Kaan Orhan(0000-0003-3125-1358)^λ

Selcuk Dent J, ODMFR 2019 Kongre Kitapçığı Özel Sayısı

Başvuru Tarihi: 11 Ocak 2019
Yayına Kabul Tarihi: 06 Şubat 2019

ABSTRACT

Retrospective analysis of the incidence of intracranial physiological calcifications with cone beam computed tomography

Background: The purpose of the present study was to evaluate the incidence of physiologic intracranial calcifications detected in cone beam computed tomography (CBCT) images of in a group Turkish Cypriot population.

Methods: The CBCT scans of the full head of 100 patients that met our ascertainment criteria were evaluated retrospectively for the presence of physiological intracranial calcifications.

Results: Intracranial calcification was found in 71 cases of 100 patients. The most common site of calcification was habenula with 48% followed by %14 caroticoclinoid ligament, 13% interclinoid ligament and 8% choroid plexus. In our study, petroclinoid ligament calcification was not observed at all.

Conclusion: CBCT is widely used in many scientific investigations and anatomical studies. Intracranial physiological calcification are frequent incidental findings of CBCT scans.

KEYWORDS

CBCT, intracranial calcifications, petroclinoid ligament, habenula

ÖZ

İntrakraniyal fizyolojik kalsifikasyonların görülme oranlarının konik ışınli bilgisayarlı tomografi ile retrospektif olarak incelenmesi

Amaç: Bu çalışmanın amacı, bir grup Kıbrıslı Türk popülasyonunda konik ışınli bilgisayarlı tomografi (KIBT) görüntülerinde tespit edilen fizyolojik intrakraniyal kalsifikasyon insidansını değerlendirmektir.

Gereç ve Yöntemler: Tarama kriterlerimizi karşılayan 100 hastanın KIBT görüntüleri, fizyolojik intrakraniyal kalsifikasyonların değerlendirilmesi için retrospektif olarak incelenmiştir.

Bulgular: 100 hastanın 71'inde intrakraniyal kalsifikasyonlar gözlemlenmiştir. En sık kalsifikasyon sahası % 48 ile habenula ve onu takiben % 13 interklinoid ligament, % 14 karotikoklinoid ligament, % 8 ile de koroid pleksus bulunmuştur. Çalışmamızda petroclinoid ligament kalsifikasyonu hiç gözlemlenmemiştir.

Sonuç: KIBT bilimsel araştırmalarda ve anatomi çalışmalarında sıklıkla kullanılmaya başlanmıştır. KIBT ile rastlantısal fizyolojik intrakraniyal kalsifikasyonların görüntülenmesi yaygındır.

ANAHTAR KELİMELER

KIBT, intrakraniyal kalsifikasyonlar, petroclinoid ligament, habenula

INTRODUCTION

Intracranial calcification can be either physiological or pathological. Physiological intracranial calcifications are not accompanied by diseases and do not have any pathological causes.¹The most common sites for intracranial physiological calcifications are the pineal gland, habenula, choroid plexus, falx and the basal ganglia as well as the vessel walls.² Various imaging techniques can be used to diagnose intracranial calcifications but over the last decade cone beam computed tomography (CBCT) has become one of the most preferable imaging system for assessing anatomical patterns of the head and neck area. CBCT offers high diagnostic value images with short scanning time and reduced radiation dose.^{3,4}

^α Near East University Faculty Of Dentistry, Department Of Dentomaxillofacial Radiology

^β Eastern Mediterranean University, Faculty Of Medicine, Department Of Anatomy

^γ Eastern Mediterranean University, Faculty Of Medicine, Department Of Statistics

^λ Ankara University Faculty Of Dentistry, Department Of Dentomaxillofacial Radiology; Omfs Impath Researchgroup, Department Of Imaging&pathology, Faculty Of Medicine, University Of Leuvenand Oral &maxillofacialsurgery, University Hospitals Leuven

The habenula is a pair of small nuclei which is anatomically related with epithalamus and pineal gland.⁵ Physiological habenular calcifications was in the third place after the pineal gland and the choroid plexus calcifications by 20.1%.⁶

The areas where the dura is thicker tend to calcify frequently like the falx and the petroclinoid ligaments.¹ The petroclinoid ligaments are folds of the dura mater that extends between the anterior and the posterior clinoid processes and the petrosal part of the temporal bone.⁷ The clinoid processes, which are attachment sites for the dura mater, are located on the sphenoid bone. Anterior and the posterior clinoid processes are connected to each other with interclinoid ligament (ICL). The medial and the anterior clinoid processes are connected to each other with caroticoclinoid ligament. These ligaments can sometimes get ossified. Although ossification of ICL is underestimated, it has been shown in the cadaveric studies that the presence of ossified ICL makes the removal of the anterior clinoid process more difficult and increases the risks especially in the presence of an aneurysm.^{8,9} Ossification of CCL can also be linked to clinical problems such as internal carotid artery compressions.¹⁰

The aim of this study is to evaluate the incidence of the habenula, choroid plexus and PCL calcification, ICL, and CCL ligament ossification in a group of Turkish Cypriot population by CBCT data.

MATERIAL AND METHODS

The study protocol was carried out in accordance with the principles outlined in the Declaration of Helsinki and the ethical approval was given by the Local Ethics Committee of the Scientific Researches Evaluation of Near East University (YDU/2018/64-701). In our study, cone beam computed tomography data of patients who applied to Oral, Dental and Maxillofacial Radiology clinic for various reasons were used retrospectively and full head CBCT images were included in the study. Data of 100 patients (51 female and 49 male) were analyzed by NewTom 3G (Quantitative Radiology s.r.l., Verona, Italy). The overall mean age for female patient was 36.96 (17-73 years), and for male it was 42.24 (15-74 years).

In our clinic, all CBCT scans were performed according to a standardized scanning protocol, while the patient is in a horizontal position and stationery. The investigations were performed on axial, sagittal and coronal sections according to the intracranial physiological calcification sites. Choroid plexus, habenular commissure calcifications and interclinoid, caroticoclinoid and petroclinoid ligament calcifications were evaluated.

All evaluations were performed independently by 2 observers, 1 dentomaxillofacial radiologists with 6 years and 1 research assistant in the Department of Anatomy with 4 years' experience respectively.

RESULTS

As a result of the evaluation of 100 CBCT images, 71 (71%) of the patients were identified with intracranial physiological calcification and ossification with no pathological calcification. Among these patients, 42 (59.2%) of them were male and 29 (40.8%) were female. The percentage of calcification and ossification was 85.7% in males, and 56.9% in females. The relationship between observation of calcifications and gender was found to be significant with $p=0.001$.

The most commonly observed type of calcification and ossification was found to be habenular calcification with 48% within all evaluations (Figure 1). Table 1 represents the distribution of habenular calcifications based on gender, which was found significant based on the conducted Chi-square test of independence with $p=0.028$. We found choroid plexus calcification in 8 patients and mostly recorded bilaterally. Habenular and choroid plexus calcification seen together in 6 patients.

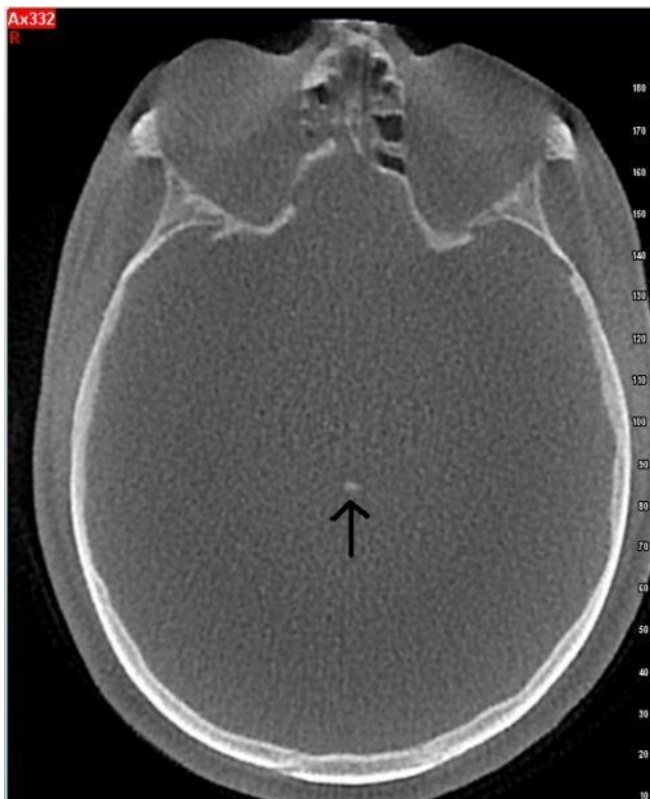

Figure 1. Axial cone beam computed tomography images of habenular calcification (black arrow)

Table 1. Distribution of habenular calcifications based on gender

	Frequency	Percentage	p-value
Female	19	40%	0.028
Male	29	60%	0.028
Total	48		

In Table 2; distributions of right, left, bilateral, and unilateral calcifications of other regions are shown. PCL calcifications was not observed in our study. We found CCL calcifications in 14 patients (9 of them in the male and 5 of them in the female) and more frequently on the right side. ICL calcification was found in 13 patients (8 of them in the female and 5 of them in the male) of which 7 were bilateral and 6 were unilateral (Figure 2).

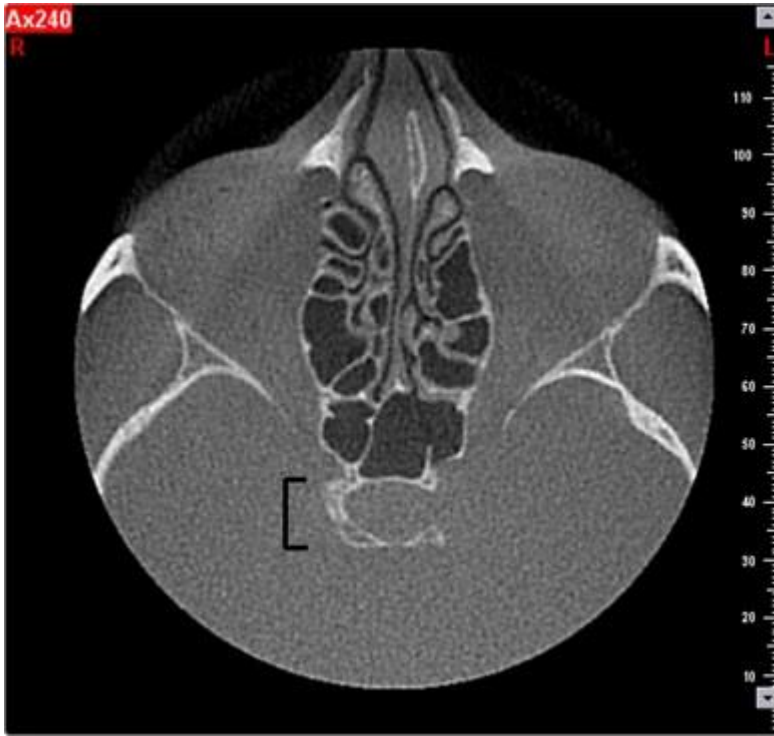


Figure 2. Axial cone beam computed tomography images of interclinoid ligament calcification (black symbol)

Table 2. Distribution of intracranial calcifications

	Choroid Plexus	PCL	ICL	CCL
Right	8	0	10	14
Left	7	0	10	8
Bilateral	7	0	7	8
Unilateral	1	0	6	6
Total	8	0	13	14

DISCUSSION

The existence of intracranial physiological calcifications and ossifications may cause clinical problems depending on the location of the calcification/ossification and the neighboring structures.¹¹ A study conducted by Kwak et al.⁴ assessed the physiological intracranial calcifications with CT found 67.7% prevalence of intracranial physiological calcifications which is similar to the prevalence we found in our study, 71%. In our study male frequency of physiological intracranial calcifications was higher like many of the previous studies^{6,12,13} and it was found to be significant ($p=0.001$).

In literature, differences have been observed in researches on the regions where physiological intracranial calcifications are most frequently located. In a recent study with the largest sample (12000) size found the choroid plexus and the pineal gland calcifications to be the most commonly observed with the frequency of %70 and 71%.¹³ Those results were similar to Kwak et al.⁴ and Daghighi et al.⁶ studies. In our study we observed the habenular calcifications to be the most common intracranial calcifications with the frequency of 48%. There are few studies

that used CBCT as a source of data^{12,14} and both studies habenular region was observed to the most common site for intracranial calcifications. Among the CBCT scans with calcifications, Sedghizadeh et al¹² found habenular calcifications at a rate of 80% likewise the rate was 67.6% in our study. Although Bayrak et al.¹⁴ found the habenular calcification to be most common site, the rate was 19.2% which lower than Sedghizadeh et al.¹² and our study. Male dominance was observed in the physiological intracranial calcifications in the previous studies.^{6,12} The same finding was observed in our research as well. Especially physiological intracranial calcifications were significantly higher in males than in females in habenular region ($p=0,028$)

As age increased the habenular calcifications increased significantly, but our research findings showed no correlation with the frequency of calcifications and increasing age. This can be due to our limited number of data.

CONCLUSION

CBCT is widely used in many scientific investigations and anatomical studies. Intracranial physiological calcification are frequent incidental findings of CBCT scans. Intracranial calcifications are frequently observed in our population. The most common type of calcification in our study was habenular calcification followed by caroticoclinoid ligament and interclinoid ligament. More studies are needed on larger patient groups to determine the relationship between calcification frequency with age and environmental factors.

REFERENCES

1. Kieffer SA, Gold LHA. Intracranial physiologic calcifications. *Semin Roentgenol* 1974;9(2):151-162.
2. Dahnert WF. *Radiology Review Manual (Dahnert, Radiology Review Manual)*, Seventh edn. North American Edition; 2017.
3. Scarfe WC, Farman AG, Sukovic P. Clinical Applications of Cone-Beam Computed Tomography in Dental Practice. *J Can Dent Assoc* 2006;72(1):75-80.
4. Kwak R, Takeuchi F, Ito S, Kadoya S. [Intracranial physiological calcification on computed tomography (Part 1): Calcification of the pineal region]. *No To Shinkei* 1988;40(6):569-574.
5. Hikosaka O, Sesack SR, Lecourtier L, Shepard PD. Habenula: crossroad between the basal ganglia and the limbic system. *J Neurosci* 2008;28(46):11825-11829.
6. Daghighi MH, Rezaei V, Zarrintan S, Pourfathi H. Intracranial physiological calcifications in adults on computed tomography in Tabriz, Iran. *Folia Morphol (Warsz)* 2007;66(2):115-119.
7. Skrzat J, Walocha J, Jaworek JK, Mróz I. The clinical significance of the petroclinoid ligament. *Folia Morphol* 2007;66(1):39-43.
8. Ozdogmus O, Tulay CM, Saka E, Uzün I, Gurdal E, Cavdar S. Ossification of interclinoid ligament and its clinical significance. *Neuroanatomy* 2003;2:25-27.
9. Inoue T, Rhoton AL, Theele D, Barry ME. Surgical approaches to the cavernous sinus: a microsurgical study. *Neurosurgery* 1990;26(6):903-932.

10. Sanobar IS, Rahul KU, Deepak NK, Chhaya VD. Study of carotico-clinoid foramen in dry human skulls of aurangabad district. *Int J Basic Med Sci* 2012;3(5):148-154.
11. Ozdogmus O, Saka E, Tulay C, Gurdal E, Uzun I, Cavdar S. The anatomy of the carotico-clinoid foramen and its relation with the internal carotid artery. *Surg Radiol Anat* 2003;25(3-4):241-246.
12. Sedghizadeh PP, Nguyen M, Enciso R. Intracranial physiological calcifications evaluated with cone beam CT. *Dentomaxillofacial Radiol* 2012;41(8):675-678.
13. Yalcin A, Ceylan M, Bayraktutan OF, Sonkaya AR, Yuce I. Age and gender related prevalence of intracranial calcifications in CT imaging; data from 12,000 healthy subjects. *J Chem Neuroanat* 2016;78:20-24.
14. Bayrak S, Göller Bulut D, Kurşun Çakmak EŞ, Orhan K. Cone Beam Computed Tomographic Evaluation of Intracranial Physiologic Calcifications. *J Craniofac Surg* 2018;doi:10.1097/SCS.0000000000004918.

Panoramik radyografilerde izlenen anatomik ve patolojik oluşumların değerlendirilmesi ile medikal monitör ve akıllı ekranların diagnostik performanslarının karşılaştırılması

Cansu Büyük(0000-0001-8126-0928)^α, Erdoğan Fişekçioğlu(0000-0002-7915-885X)^α,
Merve Şakır(0000-0001-6901-6690)^α, Gözde Turgut(0000-0003-4008-2576)^α, Belde Arsan(0000-0002-8655-6186)^α

Selcuk Dent J, ODMFR 2019 Kongre Kitapçığı Özel Sayısı

Başvuru Tarihi: 16 Ocak 2019
Yayına Kabul Tarihi: 15 Şubat 2019

ÖZ

Panoramik radyografilerde izlenen anatomik ve patolojik oluşumların değerlendirilmesi ile medikal monitör ve akıllı ekranların diagnostik performanslarının karşılaştırılması

Amaç: Çalışmanın amacı medikal monitörler ve akıllı ekran sistemlerinden olan tabletler ile panoramik radyografilerin incelenmesinde diagnostik yönden farklılık olup olmadığının araştırılmasıdır.

Gereç ve Yöntemler: 68 panoramik radyografi deneyim süreleri farklı 2 gözlemci tarafından 3 farklı ekranda (Medikal monitör, dizüstü bilgisayar, tablet) incelendi. Her radyografide 5 adet anatomik ve patolojik oluşum değerlendirildi (Üst molar diş dentin çürüğü, alt molar diş dentin çürüğü, alt molar mine-dentin sınırı, apikal enflamatuvar lezyon, maksiller sinüs patolojisi). Sonuçlar Ağırlıklı Kappa Analizi ve ROC eğrisi analizi kullanılarak analiz edildi.

Bulgular: Dentin çürükleri ve mine dentin sınırının ayrımının değerlendirilmesinde tüm monitör tiplerinde güçlü uyum görüldü. En yüksek Az skorları medikal monitörde ve mine dentin ayrımı ile çürük tespitinde görüldü. Tablet ekranında apikal enflamatuvar lezyon ve maksiller sinüs patolojilerinin ayrımı zayıf uyum gösterdi. Gözlemcilerin kontrol grubu ile karşılaştırılan skorlarında hiçbir monitörde anatomik ve patolojik yapıların değerlendirilmesinde istatistiksel olarak anlamlı bir fark gözlenmedi.

Sonuç: Akıllı ekran sistemleri dental radyolojide henüz medikal monitörler kadar kesin doğrulukta sonuç vermemektedir.

ANAHTAR KELİMELER

Medikal monitör, akıllı ekran, tanısal görüntüleme, diaznoz, panoramik radyografi

ABSTRACT

Comparison of diagnostic performances of medical monitors and smart screens by evaluation of anatomical and pathological structures observed in panoramic radiographs

Background: The aim of this study is to investigate whether there is a difference in the diagnostic performances of medical monitors and tablets which are a type of smart screen systems by evaluating panoramic radiographs.

Methods: 68 panoramic radiography was evaluated by two observers with different experience period in 3 different monitors (medical monitor, laptop, tablet). 5 anatomic and pathological formation was evaluated in each radiograph (Maxillary first molar dentin caries, mandibular first molar dentin caries, enamel-dentin junction, apical inflammatory lesion, maxillary sinus pathology). Statistical analysis was conducted by weighted Kappa analysis and ROC curve analysis.

Results: A strong agreement was found in all types of monitors in the evaluation of dentinal caries and the discrimination of dentino-enamel junction. The highest Az scores were seen in the determination of caries and the distinction of dentino-enamel junction with the medical monitor. A poor agreement was revealed in the distinction of the apical inflammatory lesions and maxillary sinus pathologies on the tablet screen. No statistically significant difference was observed in the evaluation of anatomical and pathological structures in any monitor in the scores of the observers compared to the control group.

Conclusion: Smart screen systems are not as accurate as medical monitors in dental radiology yet.

KEYWORDS

Medical monitor, smart screen, diagnostic imaging, diaznoz, panoramic radiography

GİRİŞ

Güncel teknolojik gelişmelerin bir sonucu olarak akıllı ekranlar her alanda pratik olmaları ve düşük maliyetleri sayesinde yaygın şekilde kullanılmaya başlanmıştır. Bu sistemlerin radyolojik tetkik incelemelerinde kullanımları üzerine yapılan araştırmalar henüz literatürde kısıtlıdır.^{1,2,3} Panoramik radyografiler dental arklar ile maksiller sinüs ve temporomandibular eklem gibi çevre dokuların incelenmesine olanak sağladığı için diş hekimliğinde yaygın olarak

^α Okan Üniversitesi, Diş Hekimliği Fakültesi, Ağız, Diş ve Çene Radyolojisi Anabilim Dalı, İstanbul

kullanılmaktadır.⁴ Bu çalışmada panoramik radyografilerde sıklıkla izlenen bazı anatomik ve patolojik oluşumların incelenmesi yoluyla medikal monitörler, dizüstü bilgisayar ekranları ve akıllı ekran sistemlerinden olan tabletlerin diagnostik performanslarının karşılaştırılması planlanmaktadır. Böylelikle diş hekimlerinin, ağız, diş ve çene radyolojisi uzmanlarının akıllı ekran sistemlerine adaptasyonu ve bu sistemlerin tanısal radyolojideki limitasyonlarının belirlenmesi amaçlanmaktadır.

GEREÇ VE YÖNTEM

Okan Üniversitesi, Diş Hekimliği Fakültesi, Ağız, Diş ve Çene Radyolojisi Anabilim Dalı'na Ağustos – Kasım 2018 tarihleri arasında çeşitli nedenlerle başvuran hastalardan ProMax 2D S3 cihazı (Planmeca, Finlandiya) ile alınan, Romexis dental görüntüleme yazılımında (Planmeca, Finlandiya) kayıtlı panoramik radyografi tetkikleri çalışma grubunu oluşturmaktadır. Radyografilerin çalışmaya dahil edilme kriterleri incelenecek yapıların mevcut ve net şekilde görünür olması, pozisyona, hasta hareketine, yabancı cisme vb.' ne bağlı bir görüntü hatası olmaması, ekspozür parametrelerinin standart olması (66 kV, 8 mA, 16 s) ve bireyin 18 yaşından büyük olması olarak belirlendi. Sabit ortodontik aparat bulunan, 16-46 no'lu dişlerde kanal tedavisi, dolgu ve restorasyon bulunan ya da bu dişlerin eksik olduğu ve 18 yaşından küçük hastalara ait radyografiler çalışmaya dahil edilmedi. İncelemeler sırasında büyütme, kontrast, dansite ayarı gibi dijital görüntü geliştirme yöntemleri kullanılmadı.

Bu çalışma Okan Üniversitesi Etik Kurulu tarafından 2018/101-13 sayılı kararı ile onaylanmıştır. G*Power 3.1.9.2 (Heinrich-Heine-Universität Düsseldorf) yazılımıyla 68 örnek sayısı ile çalışmanın uygun olduğu hesaplandı. İncelenen 357 radyografi içinden çalışmaya dahil etme kriterlerine uygun 68 panoramik radyografi seçildi; deneyim süreleri farklı 2 gözlemci (3 yıl ve 15 yıl) tarafından ayrı ayrı, 3 farklı ekranda (Medikal monitör [Eizo, Radioforce MX242W, 24.1 inç, 2.4 MP, Ishikawa Japonya], dizüstü bilgisayar ekranı [Toshiba Satellite L 50, Canada, 15.6 inç, 1366 x 768 x 59 Hertz Ekran Çözünürlüğü], tablet ekranı [İpad 6. Jenerasyon, Apple Inc, USA, 9.7 inç, 2048 x 1536 Piksel Çözünürlük]) loş ışık koşullarında incelendi. Her radyografide 5 adet anatomik ve patolojik oluşum (üst molar diş dentin çürüğü, alt molar diş dentin çürüğü, alt molar mine-dentin sınırı, apikal enflamatuvar lezyon, maksiller sinüs patolojisi) değerlendirildi. Veriler 5 kategoride incelendi. (1: Kesinlikle var 2: Muhtemelen var 3: Değerlendirmeye uygun değil 4: Muhtemelen yok 5: Kesinlikle yok) İncelemeler tamamlandıktan sonra her gözlemci randomize seçilen 25 radyografiyi yeniden değerlendirerek gözlemci içi uyum kontrol edildi. Gözlemciler arası uyum hesaplandı. İncelemeden 3 hafta sonra 2 gözlemci her vakayı birlikte tartışarak görüntü hakkında ortak karara vardı ve bu sonuçlar kontrol grubunu oluşturdu.

Her monitör tipi için gözlemci içi ve gözlemciler arası uyumu hesaplamak amacıyla Ağırlıklı Kappa Analizi kullanıldı. Kappa değerleri şu kriterlere göre yorumlandı: <0.10: Uyum yok, 0.10–0.40: Zayıf uyum, 0.41-0.60: Orta dereceli uyum, 0.61-0.80: Güçlü uyum, 0.81-1.00: Mükemmel uyum². Gözlemcilerin farklı monitörlerde inceledikleri anatomik ve patolojik değişkenleri ayırt edebilme güçleri ROC eğrisi analizi kullanılarak ölçüldü. ROC eğrisi altında kalan alan (Az), Standart Hata (SE) ve % 95 Güven Aralığı (CI) SPSS.25 (IBM Corp., New York, NY) kullanılarak hesaplandı. Az değerinin 1 olması mükemmel ayırt etme gücü, <0.5 ise ayırt etme gücü olmadığını gösterdi. İstatistiksel anlamlılık değeri p= 0.05 olarak kabul edildi.

BULGULAR

Tablo 1 gözlemci içi ve gözlemciler arası uyumu göstermektedir. Dentin çürükleri ve mine dentin sınırının ayrımının değerlendirilmesinde tüm monitör tiplerinde güçlü uyum görüldü. Medikal monitörde gözlemciler arasında apikal enflamatuvar lezyon ve maksiller sinüs patolojilerinin ayrımı ile dizüstü bilgisayarda apikal enflamatuvar lezyon ayrımı orta uyumlu, dizüstü bilgisayarda maksiller sinüs patolojisi ile tablet ekranında apikal enflamatuvar lezyon ve maksiller sinüs patolojilerinin ayrımı ise zayıf uyum gösterdi. Gözlemciler ve monitör tipleri için hesaplanan Az ve p değerleri **Tablo 2'**de verilmiştir. En yüksek Az skorları medikal monitörde ve mine dentin ayrımı ile çürük tespitinde görüldü. Gözlemcilerin kontrol grubu ile karşılaştırılan skorlarında hiçbir monitörde anatomik ve patolojik yapıların değerlendirilmesinde istatistiksel olarak anlamlı bir fark gözlenmedi.

Tablo 1. Gözlemci içi ve gözlemciler arası uyum.

Monitör tipi	Gözlemci 1 Ağırlıklı κ - SE	Gözlemci 2 Ağırlıklı κ - SE	Gözlemci 1 ve 2 Ağırlıklı κ - SE
Medikal monitör			
16 no Dentin Çürüğü	0.971-0.027	0.915-0.061	0.734-0.079
46 no Dentin Çürüğü	0.915-0.053	1.000-0.000	0.781-0.069
46 no Mine-Dentin Sınırı	1.000-0.000	0.977-0.022	0.775-0.191
Apikal İnflamatuvar Lezyon	1.000-0.000	0.794-0.079	0.584-0.118
Maksiller Sinüs Patolojisi	0.920-0.050	0.754-0.083	0.573-0.235
Dizüstü Bilgisayar			
16 no Dentin Çürüğü	0.970-0.0295	0.894-0.103	0.727-0.079
46 no Dentin Çürüğü	0.877-0.074	0.936-0.040	0.849-0.058
46 no Mine-Dentin Sınırı	0.971-0.028	0.868-0.095	0.616-0.084
Apikal İnflamatuvar Lezyon	0.878-0.129	1.000-0.000	0.554-0.161
Maksiller Sinüs Patolojisi	0.924-0.054	0.729-0.100	0.305-0.095
Tablet			
16 no Dentin Çürüğü	0.970-0.029	0.942-0.040	1.000-0.000
46 no Dentin Çürüğü	0.960-0.039	0.858-0.858	0.810-0.081
46 no Mine-Dentin Sınırı	0.954-0.044	0.762-0.136	0.662-0.092
Apikal İnflamatuvar Lezyon	0.878-0.129	0.848-0.094	0.395-0.122
Maksiller Sinüs Patolojisi	0.970-0.030	0.743-0.038	0.324-0.084

Tablo 2. Gözlemcilerin farklı monitörlerde inceledikleri anatomik ve patolojik değişkenleri ayırt etme güçleri (Az: ROC eğrisi altında kalan alan, SE: Standart Hata, CI: Güven Aralığı)

	Gözlemci 1					Gözlemci 2				
	16 no Dentin Çürüğü	46 no Dentin Çürüğü	Mine- Dentin Sınırı	Apikal İnflamatuar Lezyon	Maksiller Sinüs Patolojisi	16 no Dentin Çürüğü	46 no Dentin Çürüğü	Mine- Dentin Sınırı	Apikal İnflamatuar Lezyon	Maksiller Sinüs Patolojisi
Medikal monitör										
Az	.648	.671	.751	.697	.589	.750	.673	.793	.505	.513
(SE)	(.050)	(.050)	(.049)	(.050)	(.050)	(.050)	(.050)	(.050)	(.050)	(.050)
%95 CI	.451- .646	.374- .569	.455- .648	.400-.594	.412- .607	.377- .573	.375- .570	.396- .591	.388-.583	.416- .611
p değeri	.230	.564	.300	.751	.655	.315	.380	.391	.767	.789
Dizüstü Bilgisayar										
Az	.488	.478	.545	.488	.487	.532	.468	.514	.496	.551
(SE)	(.050)	(.050)	(.049)	(.050)	(.050)	(.050)	(.050)	(.050)	(.050)	(.049)
%95 CI	.390- .585	.380- .575	.448- .642	.390-.585	.390- .585	.435- .629	.371- .565	.416- .611	.398-.593	.454- .648
p değeri	.807	.651	.366	.804	.801	.519	.521	.786	.932	.302
Tablet										
Az	.482	.473	.655	.488	.447	.495	.481	.538	.493	.562
(SE)	(.050)	(.050)	(.047)	(.050)	(.049)	(.050)	(.050)	(.050)	(.050)	(.049)
%95 CI	.384- .579	.376- .571	.562- .747	.390-.585	.350- .544	.397- .592	.384- .578	.441- .635	.395-.590	.466- .659
p değeri	.710	.592	.002	.806	.288	.915	.703	.448	.881	.209

TARTIŞMA

Bilgisayar sistemlerindeki gelişmelerin hızı göz önüne alındığında, radyolojik tetkiklerin yapay zekâ algoritmaları ile değerlendirilmesinin tartışıldığı günümüzde diş hekimlerinin, Ağız, diş ve çene radyolojisi uzmanlarının bu sistemlere adaptasyonunun ve limitasyonlarının araştırılması ihtiyacı doğmuştur.

Çalışmamızda çürük tespiti ve mine dentin sınırın ayırt edilmesinde ekran tipleri ile gözlemcinin tecrübe süresi arasında diagnostik yönden anlamlı bir istatistiksel fark görülmemiştir. Kallio-Pulkkinen ve ark.¹ medikal monitör ile deneyim süresi az olan bir gözlemcinin çürükleri dizüstü bilgisayar ve tablet ekranına göre daha yüksek oranda doğru teşhis ettiğini, deneyim süresi daha uzun olan bir gözlemcinin ise teşhislerinde ekran tipinin diagnostik performansı etkilemediğini belirtmişlerdir. Shintaku ve ark.³ ise çalışmamıza benzer şekilde, bite-wing radyografi kullanarak tablet ekranları ile medikal monitörlerde çürük teşhisini kıyaslamışlar, bu iki ekran sistemi arasında diagnostik yönden anlamlı bir fark olmadığını rapor etmişlerdir.

Kallio-Pulkkinen ve ark.¹ deneyim süresi az olan gözlemcinin periapikal lezyonları medikal monitör ile dizüstü bilgisayar ve tablet ekranına göre daha yüksek oranda doğru teşhis ettiğini, deneyim süresi daha uzun olan gözlemcinin ise teşhislerinde ekran tipinin diagnostik performansı etkilenmediğini belirtmişlerdir. Çalışmamızda ise

deneyim süresi periapikal inflamatuvar lezyonların tespitinde anlamlı bir fark göstermemiştir; ancak medikal monitörde bu patolojilerin tespiti dizüstü bilgisayar ve tablet ekranlarına göre daha yüksek doğrulukta ayırt edilmiştir.

Kim ve ark.⁵ medikal monitör ile panoramik radyografilerde maksiller sinüs patolojilerini inceledikleri çalışmalarında maksillofasiyal radyoloji uzmanlarının deneyim süresi ile bu patolojilerin tespiti arasında anlamlı bir fark gözlemlenmiştir. Bu çalışmada hekimlerin tecrübesi ile monitör tipi arasında fark görülmemiş; ancak medikal monitörlerde sinüs patolojisi tespiti dizüstü bilgisayar ve tablet ekranlarından daha yüksek doğrulukta değerlendirilmiştir.

Sonuç olarak akıllı ekran sistemlerinin dental radyolojide henüz medikal monitörler kadar kesin doğrulukta sonuç vermediği görülmüştür. Farklı örneklem grupları ile yapılacak çalışmalar bu alana bilimsel katkı sunacaktır.

KAYNAKLAR

1. Kallio-Pulkkinen S, Haapea M, Liukkonen E, Huuonen S, Tervonen O, Nieminen M. Comparison of consumer grade, tablet and 6MP-displays: Observer performance in detection of anatomical and pathological structures in panoramic radiographs. *Oral Surg Oral Med Oral Pathol Oral Radiol* 2014;118:135-41.
2. Baltacıoğlu İH, Eren H, Yavuz Y and Kamburoğlu K. Diagnostic accuracy of different display types in detection of recurrent caries under restorations by using CBCT. *Dentomaxillofac Radiol* 2016;45:1-9.
3. Shintaku WH, Scarbecz M, and Venturin JS. Evaluation of interproximal caries using the iPad 2 and a liquid crystal display monitor. *Oral Surg Oral Med Oral Pathol Oral Radiol* 2012;113:40-44.
4. Watanabe PCA, Faria V and Camargo AJ. Multiple Radiographic Analysis (Systemic Disease): Dental Panoramic Radiography. *J Oral Health Dent Care* 2017;1:007.
5. Kim TY, Choi JW, Lee SS, Huh KH, Yi WJ, Heo MS, Choi SC. Effect of LCD monitor type and observer experience on diagnostic performance in soft-copy interpretations of the maxillary sinus on panoramic radiographs. *Imaging Sci Dent* 2011;41:11-6.

KIBT görüntülerinde saptanan *canalis sinuosus* ile ilişkili aksesuar kanallar: Vaka serisi

Hatice Tetik(0000-0003-0533-8513)^α, Fatma Nur Yıldız(0000-0002-9467-5572)^α,
Zühre Akarslan(0000-0001-9237-412X)^α

Selcuk Dent J, ODMFR 2019 Kongre Kitapçığı Özel Sayısı

Başvuru Tarihi: 16 Ocak 2019
Yayına Kabul Tarihi: 15 Şubat 2019

ÖZ

KIBT görüntülerinde saptanan *canalis sinuosus* ile ilişkili aksesuar kanallar: Vaka serisi

Maksilla anterior bölge sıklıkla cerrahi işlemler gerektiren bir alandır. Cerrahi işlemlerden sonra oluşabilecek komplikasyonların önlenmesi açısından bu bölgedeki nörovasküler yapıların tanımlanması gereklidir. Bu vaka serisinin amacı KIBT görüntülerinde *canalis sinuosus* ile ilişkili aksesuar kanallar bulunan 11 hastanın rapor edilmesidir. Gazi Üniversitesi Ağız, Diş ve Çene Radyolojisi Anabilim Dalı'na başvuran 3 kadın, 8 erkek (yaş aralığı: 15-67) hastanın KIBT görüntülerinde *canalis sinuosus* ile ilişkili aksesuar kanallar tespit edildi. Bu aksesuar kanalların lokalizasyonu, sayısı ve çapı incelendi. 11 hastada *canalis sinuosus* ile ilişkili 25 adet aksesuar kanal tespit edildi. Bunların 12' si sağ tarafta, 13' ü sol tarafta lokalize idi. Aksesuar kanal 7 hastada bilateral olarak izlendi. Aksesuar kanalların 15' inin çapı 1 mm' den küçüktü. Ölçülen çaplar 1.02-2.0 mm arasında değişmekteydi. Üç hastada 1, 3 hastada 2, 4 hastada 3, 1 hastada 4 adet aksesuar kanal tespit edildi. Diş hekimleri maksilla anterior bölgede *canalis sinuosus* ile ilişkili aksesuar kanalların olabileceğini göz önünde bulundurulmalıdır.

ANAHTAR KELİMELELER

Anatomik varyasyon, *canalis sinuosus*, konik ışınli bilgisayarlı tomografi

ABSTRACT

Accessory canals related to *canalis sinuosus* detected in CBCT images: Case Series

The anterior region of the maxilla is an area that often requires surgical procedures. In order to prevent surgical complications that may occur after these procedures, it is necessary to identify the neurovascular structures in this region. The aim of this case series is to report 11 patients in whom accessory canals related to *canalis sinuosus* were diagnosed in CBCT images. Accessory canals related to *canalis sinuosus* on the CBCT images were detected in 3 females and 8 males (age range: 15-67) who admitted to Gazi University Department of Oral and Maxillofacial Radiology. The localization, number and diameter of the accessory canals were assessed. Twenty-five accessory canals related with *canalis sinuosus* were detected in 11 patients. Of these, 12 were located on the right side and 13 were located on the left side. Accessory canal was observed bilaterally in 7 patients. The diameter of the accessory canals was less than 1 mm in diameter. The diameters of the measured canals ranged from 1.02 to 2.0 mm. There were 1 accessory canals in 3 patients, 2 accessory canals in 3 patients, 3 accessory canals in 4 patients, and 4 accessory canals in 1 patient. Dentists should be aware of the maxillary anterior region may have accessory canals associated with *canalis sinuosus*.

KEYWORDS

Anatomical variation, *canalis sinuosus*, cone beam computed tomography

GİRİŞ

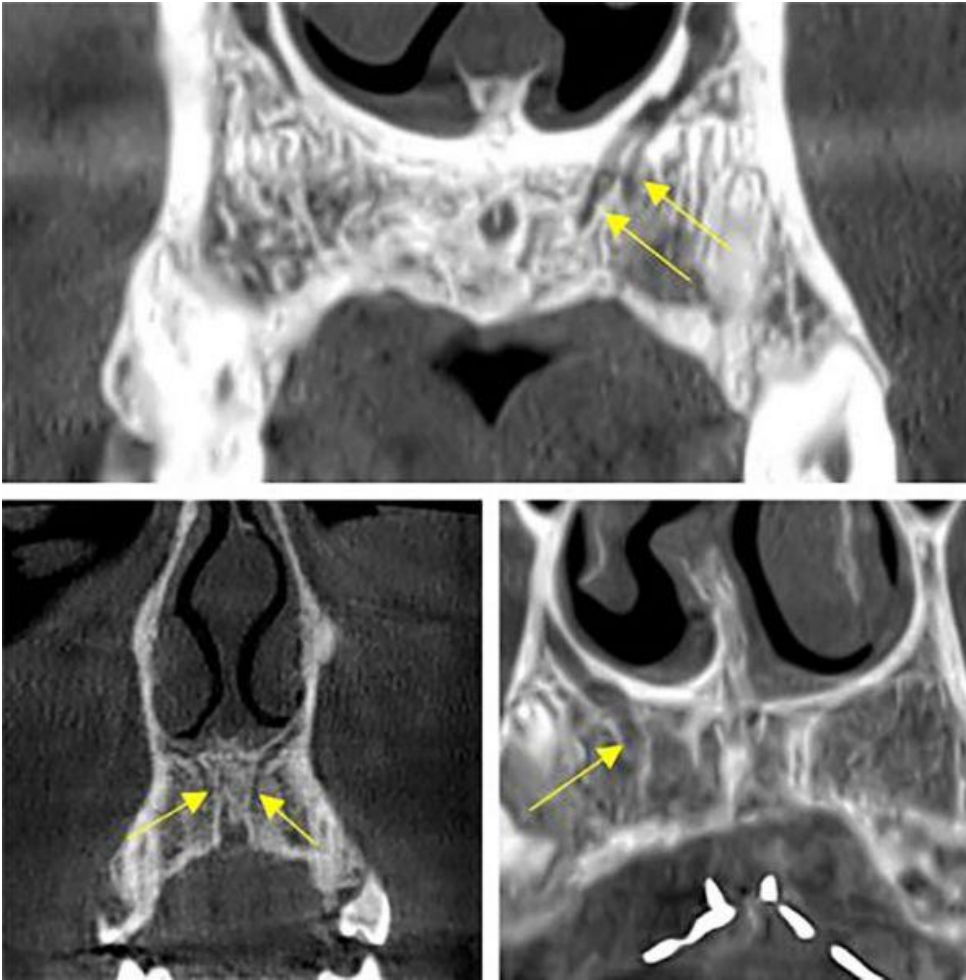Maksilla anterior bölgedeki cerrahi işlemlerden sonra oluşabilecek komplikasyonların önlenmesi açısından bölgedeki nörovasküler yapıların tanımlanması gereklidir.¹ Genellikle bu bölgede dikkat edilen anatomik oluşum insiziv kanaldır. Bununla birlikte anterior superior alveolar sinirin varyasyonu olan *canalis sinuosus*' un yeterli değerlendirilememesi cerrahi prosedürlerde başarısızlık nedenlerinden birisidir. İnfracorbital sinir, trigeminal sinirin ikinci bölünmesi olan maksiller sinirin bir koludur ve orta yüz bölgesinin deri ve mukoza duyusunu sağlar. İnfracorbital sinir, infraorbital forameninden çıktığında üç alveolar proksimal dala (anterior, orta ve posterior alveolar sinir) ve beş distal dala (inferior palpebral, internal nazal, eksternal nazal, superior labial ve lateral dalları) ayrılır.² İnfracorbital kanal anterior superior alveolar sinirin (ASAN) geçişine izin vermek için orta noktaya yakın bir tarafta küçük bir dal verir.³ *Canalis sinuosus* olarak adlandırılan bu kanal ilk olarak Jones tarafından infraorbital foramenin arka kısmından

^α Gazi Üniversitesi, Diş Hekimliği Fakültesi, Ağız, Diş ve Çene Radyolojisi Anabilim Dalı, Ankara

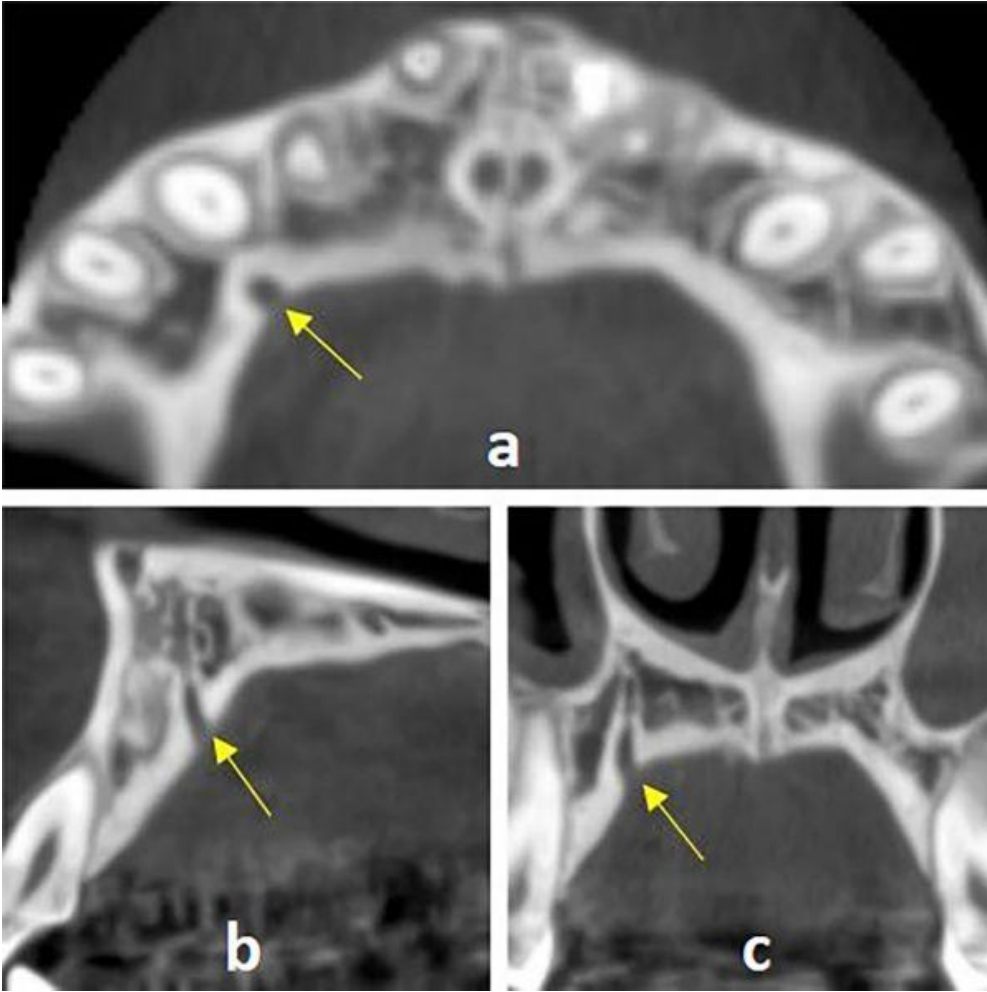
infraorbital sinirden ayrılan ve burun boşluğu yanında yaklaşık 2 mm çapında bir kemik kanalından geçen sinir ve kan damarları olarak tanımlanmıştır.⁴ Aksesuar foramina ve kanalların varlığı klinik prosedürlerde sıklıkla ihmal edilmektedir. Bu da anterior maksillada nörovasküler demetler ile ilişkili bazı sorunlara yol açmaktadır. Bu yapıların lezyonu duyuusal disfonksiyona ve hemorajiye neden olabilir.⁵ Literatürde dental implant yerleştirilmesi sırasında aksesuar foramina ile ilişkili ciddi hemoraji vakaları bildirilmiştir.⁶ Ayrıca lokal nörovasküler demet ile temasın dental implantın entegrasyonunda bozulmaya yol açacağı varsayılmaktadır.³ Bu nedenle preoperatif olarak nörovasküler yapıların radyolojik olarak tanımlanması önemlidir. Bu vaka serisinin amacı 11 hastadaki KIBT görüntülerinde anterior maksillada *canalis sinuosus* ile ilişkili olduğu tespit edilen aksesuar kanalların rapor edilmesidir.

OLGU SUNUMLARI

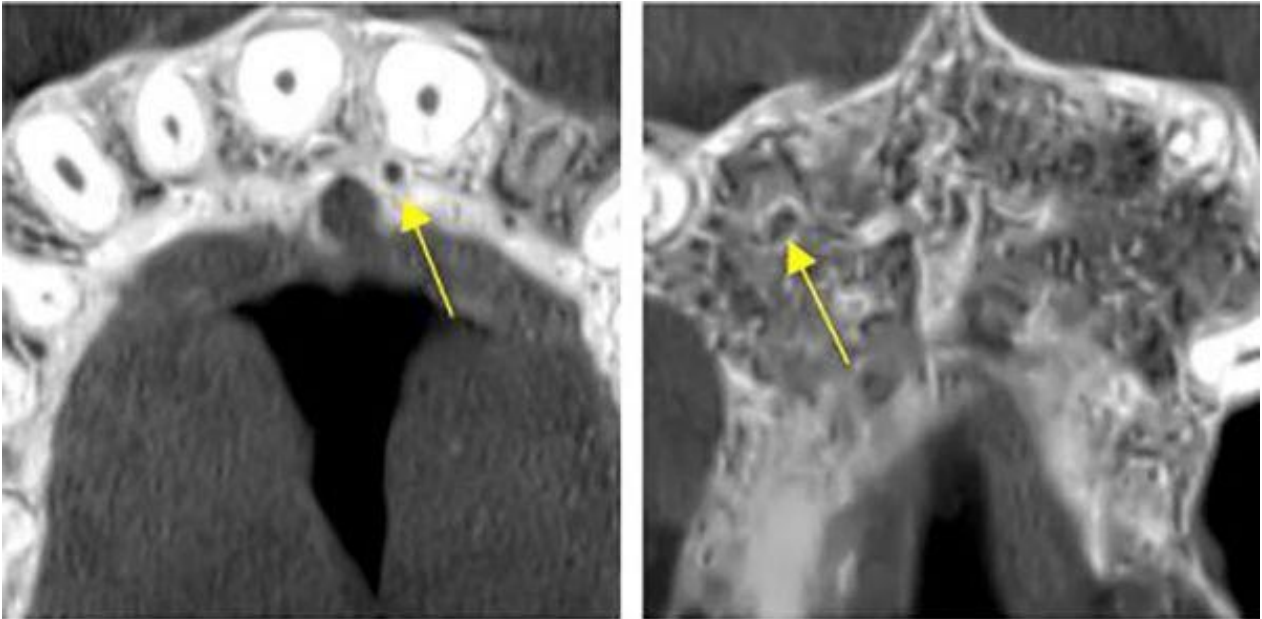
Gazi Üniversitesi Ağız, Diş ve Çene Radyolojisi Anabilim Dalı'na başvuran 11 hastanın KIBT görüntülerinde (yaş aralığı: 15-67; 3 kadın, 8 erkek) *canalis sinuosus* ile ilişkili aksesuar kanallar tespit edildi (**Resim 1**). Onbir hastada 25 adet *canalis sinuosus* ile ilişkili aksesuar kanal tespit edildi. Bunların 12' si sağ tarafta, 13' ü sol tarafta lokalize idi. Bu kanallar yedi hastada bilateral olarak izlendi. Aksesuar kanalların 15' inin çapı 1 mm' den küçüktü. Ölçülen çaplar 1.02-2.0 mm arasında değişmekteydi. Vakalara ait detaylı bilgi **Tablo 1** ve **Tablo 2**'de verilmektedir.



Resim 1. Farklı hastalara ait KIBT görüntülerinin koronal kesitlerinde *canalis sinuosus* ile ilişkili aksesuar kanallar (sarı oklar)



Resim 2. Aynı hastaya ait KIBT görüntüsündeki aksiyal kesitte (a), sagittal kesitte (b), koronal kesitte (c) canalis sinuosus ile ilişkili aksesuar kanallar (sarı oklar)



Resim 3. Farklı hastalara ait KIBT görüntülerinin aksiyal kesitlerinde canalis sinuosus ile ilişkili aksesuar kanallar (sarı oklar)

Tablo 1. Her bireyde saptanan aksesuar kanal sayısı, lokalizasyonu ve çapı

Vaka no	Cinsiyet	Sağ	Sol
1	Kadın	1 kanal (< 1 mm)	2 kanal (<1 mm, <1 mm)
2	Kadın	1 kanal (1mm)	-----
3	Kadın	2 kanal (<1 mm, 1.13 mm)	2 kanal (<1 mm, <1 mm)
4	Erkek	1 kanal (1.70 mm)	2 kanal (1.26 mm, 1.27 mm)
5	Erkek	2 kanal (<1 mm, 2 mm)	1 kanal (<1 mm)
6	Erkek	1 kanal (< 1mm)	1 kanal (<1 mm)
7	Erkek	1 kanal (1.44 mm)	1 kanal (1.44 mm)
8	Erkek	1 kanal(1.71 mm)	-----
9	Erkek	1 kanal (<1 mm)	-----
10	Erkek	-----	2 kanal(<1 mm, 1.02 mm)
11	Erkek	1 kanal (<1 mm)	2 kanal (< 1mm, <1 mm)

Tablo 2. Aksesuar kanalların terminal uçlarının bulunduğu bölgeye göre sınıflandırılması

Santral keser bölgesi N	Lateral keser bölgesi N	Santral-lateral keser arası bölge N	Lateral-kanin diş arası bölge N	Kanin diş bölgesi N	Premolar diş bölgesi N
3	7	1	3	7	4

TARTIŞMA

Canalis sinuosus, anterior alveolar sinir ve arterleri içeren ve çok bilinmeyen normal bir anatomik özelliktir.⁷ Aksesuar foramina ve kanalların varlığı klinik prosedürlerde sıklıkla ihmal edilmektedir. Machado ve ark.⁵ 1000 hastanın %52,7 sinde *canalis sinuosus*' un aksesuar kanallarını göstermiştir. Yapılan çalışmalarda *canalis sinuosus*' un aksesuar kanalının varlığı yaş ve cinsiyet ile ilişkili bulunmamıştır.^{10,9} Bu vaka serisinde hastaların 3'ü kadın 8'i erkekti ve yaş ortalamaları 44' tü. Shelley ve ark.⁸ aksesuar kanalın kanin diş çevresinde periapikal radyografda gözlemlendiği nadir bir olgu bildirmişlerdir. Neves ve ark.³ lateral kesici dişe yakın seyreden palatinal tarafta bir foramene uzanan bilateral kanal varlığını gözlemlemişlerdir. Bu vaka serisindeki aksesuar kanalların 7'si bilateraldi ve 4'ü palatinalde bir foramene açılmaktaydı. Literatürde *canalis sinuosus*' un aksesuar kanallarının dişlere ve insiziv foramene göre 7 farklı bölgede lokalize olduğu bildirilmiştir. Bu bölgeler: santral kesici bölgesi, santral ve lateral kesici arasındaki bölge, lateral kesici bölgesi, kanin bölgesi, birinci premolar bölgesi, insiziv foramen laterali ve insiziv foramen posteriorudur.⁹ Bu vaka serisindeki aksesuar kanalların 3 tanesi santral keser diş bölgesinde, 7 tanesi lateral keser diş bölgesinde, 1 tanesi santral-lateral keser diş arasındaki bölgede, 7 tanesi kanin diş bölgesinde, 4 tanesi premolar diş bölgesinde ve 3 tanesi Oliveira-Santos tarafından yapılan sınıflamaya ek olarak lateral keser-kanin diş arasındaki bölgede tespit edildi. Von arx ve ark.¹⁰ tarafından yapılan çalışmada aksesuar kanalların terminal kısımları en sık anterior dişlerin palatinalinde bulunmuştur. Oliveira-santos ve ark.⁹ yaptığı çalışmada anterior maksilladaki foramenlerin ortalama çapını 1.4mm (1-1.9 mm) olarak bildirmişlerdir. Bizim ölçtüğümüz en geniş çap 2.0 mm idi.

SONUÇ

Sonuç olarak diş hekimleri KIBT ile anterior maksilla incelemesi yaparken *canalis sinuosus* ve ilişkili aksesuar kanalların varlığını göz önünde bulundurmalıdır.

KAYNAKLAR

1. Rodella LF, Buffoli B, Labanca M, Rezzani R. A review of the mandibular and maxillary nerve supplies and their clinical relevance. Arch Oral Biol. 2012;57(4):323-34.
2. Hu KS, Kwak HH, Song WC, Kang HJ, Kim HC, Fontaine C, Kim HJ. Branching patterns of the infraorbital nerve and topography within the infraorbital space. J Craniofac Surg. 2006;17:1111-15.
3. Neves FS, Crusoe´-Souza M, Franco LCS, Caria PHF, Bonfim-Almeida P, Crusoe´-Rebello I. Canalis sinuosus: a rare anatomical variation. Surg Radiol Anat. 2012;34(6):563-66.
4. Jones FW. The anterior superior alveolar nerve and vessels. Journal of anatomy. 1939;73(4):583-91.
5. Machado VDC, Chrcanovic BR, Felipe MB, Júnior LM, Carvalho PSP. Assessment of accessory canals of the canalis sinuosus: a study of 1000 cone beam computed tomography examinations. Int J Oral Maxillofac Surg. 2016;45(12):1586-91.
6. Hong YH, Mun SK. A case of massive maxillary sinus bleeding after dental implant. Int J Oral Maxillofac Surg. 2011;40: 758-60.
7. Liang X, Lambrichts I, Corpas L, Politis C, Vrielinck L, Ma GW, Jacobs R. Neurovascular disturbance associated with implant placement in the anterior mandible and its surgical implications: literature review including report of a case. Chin J Dent Res. 2008;11: 56 -64.
8. Shelley AM, Rushton VE, Horner K. Canalis sinuosus mimicking a periapical inflammatory lesion. Br Dent J. 1999;186(8):378-9.
9. Oliveira-Santos C, Rubira-Bullen IR, Monteiro SAC, Leo´n JE, Jacobs R. Neurovascular anatomical variations in the anterior palate observed on CBCT images. Clin Oral Implants Res. 2013; 24: 1044-48.
10. Von Arx T, Lozanoff S, Sendi P, Bornstein MM. Assessment of bone channels other than the nasopalatine canal in the anterior maxilla using limited cone beam computed tomography. Surg Radiol Anat. 2013;35: 783-90.

Alt anterior dişlerin kök kanal morfolojilerinin konik ışınli bilgisayarlı tomografi kullanılarak araştırılması

Sümeyya Çelik Özsoy(0000-0002-3294-2524)^α, Füsün Yaşar(0000-0003-0720-0892)^β

Selcuk Dent J, ODMFR 2019 Kongre Kitapçığı Özel Sayısı

Başvuru Tarihi: 14 Ocak 2019
Yayına Kabul Tarihi: 19 Şubat 2019

ÖZ

Alt anterior dişlerin kök kanal morfolojilerinin konik ışınli bilgisayarlı tomografi kullanılarak araştırılması

Amaç: Bu çalışmanın amacı, alt anterior dişlerin kök sayıları, kanal sayıları ve kök kanal morfolojilerinin frekans dağılımının konik ışınli bilgisayarlı tomografi (KIBT) kullanılarak araştırılmasıdır.

Gereç ve Yöntemler: Çalışmada 26 kadın ve 34 erkek olmak üzere farklı klinik endikasyonları nedeniyle alınmış 60 adet KIBT görüntüleri retrospektif olarak değerlendirildi. Toplam 237 adet diş cinsiyet ve simetri açısından incelendi. Tek gözlemci tarafından üç hafta arayla iki kere; kök sayısı, kanal sayısı ve Vertucci metoduna göre sınıflandırılan kök kanal morfolojilerinin frekans dağılımı yapıldı. İstatistiksel analiz SPSS 16.0 sürüm yazılım programı ile yapıldı.

Bulgular: Çalışmada değerlendirilen dişlerin tamamında tek kök gözlemlendi. Sağ tarafta, kadınlarda alt santrallerin % 64'ü, alt laterallerin % 76.9'u; erkeklerde alt santrallerin % 75.8'i, alt laterallerin % 73.5'i tek kanala sahipti. Sol tarafta, kadınlarda alt santrallerin %65,4'ü, alt laterallerin % 69.2'si; erkeklerde alt santrallerin % 73.5'i, alt laterallerin %81,8'i tek kanala sahipti. Alt anterior dişlerde kadınlarda % 76.1 ve erkeklerde % 81.1 Tip 1 kanal morfolojisi gözlemlendi. Cinsiyet ve simetri açısından istatistik olarak anlamlı fark gözlemlenmedi.

Sonuç: Varyasyon görülme ihtimaline karşı tedavi edilecek dişlerin kök kanal morfolojilerinin iyi bilinmesi gerekmektedir. KIBT görüntüleme kök kanal morfolojisini değerlendirmek için oldukça etkili bir yöntemdir.

ANAHTAR KELİMELELER

Kesici diş, konik ışınli bilgisayarlı tomografi, kök kanal morfolojisi, mandibula

ABSTRACT

Use of cone beam computed tomography to investigate the root canal morphology of mandibular anterior teeth

Background: The aim of this study was to investigate the frequency distribution of the number of roots, number of canals and root canal morphology of mandibular anterior teeth by using cone beam computed tomography (CBCT).

Methods: For the present study, 26 female and 34 male patients' CBCT images, which were previously exposed for various dental and maxillofacial problems, were evaluated retrospectively. 237 teeth, in total, were assessed in terms of gender and symmetry. The frequency distribution of the numbers of roots, number of canals and the morphology of the root canals which were classified according to the method of Vertucci were evaluated twice with three weeks intervals by one observer. Statistical analysis was performed with SPSS 16.0 version software program.

Results: All of the teeth observed in this study had single root. On the right side, 64% of mandibular central, 76.9% of mandibular lateral have one canal in females and 75.8% of mandibular central, 73.5% of mandibular lateral have one canal in males. On the left side, 65.4% of mandibular central, 69.2% of mandibular lateral had one canal in females and 73.5% of mandibular central, 81.8% of mandibular lateral had one canal in males. The mandibular anterior teeth had Type 1 canal morphology in female (76.1%) and male (81.1%) patients.

Conclusion: Against the probability of variations, it is needed to know the root canal morphology of the teeth to be treated. CBCT scans are effective tools for the diagnosis of root canal morphology.

KEYWORDS

Anterior teeth, cone beam computed tomography, mandible, root canal morphology

GİRİŞ

Endodontik tedavi öncesinde kök kanal anatomisindeki karakteristik özelliklerin ve varyasyonların bilinmesi tedavinin başarısı ile doğru orantılıdır.¹ Yaş, cinsiyet ve ırk gibi faktörlerle birlikte günümüze kadar olan süreçte dişlerin kök kanal morfolojilerinin belirlenmesinde kanal boyama ve şeffaflaştırma sistemleri, *in-vitro* mikroskopik ve makroskopik kesitler alınması, taramalı elektron mikroskop incelemesi, geleneksel radyografiler, dijital ve kontrast radyografik tetkikler, Bilgisayarlı Tomografi (BT), mikro-BT ve Konik ışınli bilgisayarlı tomografi (KIBT) gibi birçok farklı yöntem

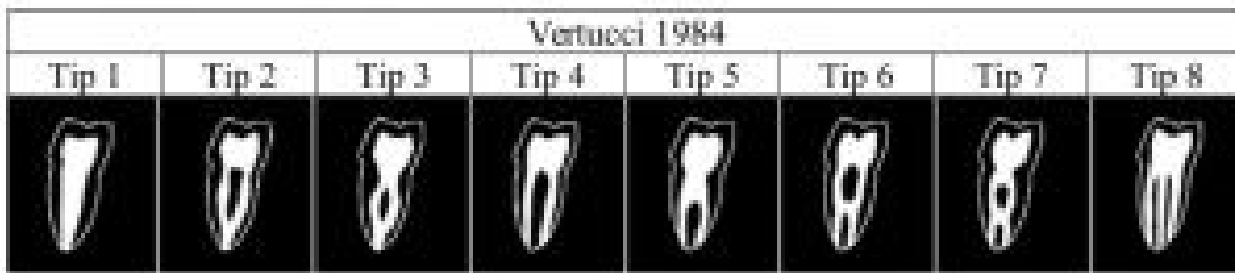
^α Beyhekim Ağız ve Diş Sağlığı Merkezi, Konya

^β Selçuk Üniversitesi, Diş Hekimliği Fakültesi, Ağız, Diş ve Çene Radyolojisi Anabilim Dalı, Konya

ve görüntüleme teknikleri kullanılmıştır.² KIBT' nin aksiyal, sagital ve koronal olmak üzere her üç düzlemde görüntü elde etmesi ve dolayısıyla anatomik yapıların süperpozisyonunu ortadan kaldırması kök kanal morfolojilerinin belirlenmesinde günümüzde oldukça tercih edilen bir yöntem olmasını sağlamaktadır.³ Bu çalışmanın amacı; KIBT görüntüleri kullanılarak alt anterior dişlerin kök kanal morfolojilerini incelemek ve istatistiksel açıdan değerlendirmektir.

GEREÇ VE YÖNTEM

Bu retrospektif çalışmada Selçuk Üniversitesi Diş Hekimliği Fakültesi Ağız Diş Çene Radyolojisi bölümüne çeşitli sebeplerle çekilmiş KIBT görüntüleri ile birlikte başvuran 60 hastanın görüntüleri değerlendirildi. 26 kadın ve 34 erkekten oluşan 60 hastanın yaş aralığı 15-52'dir. İncelenecek görüntülerin iyi kalitede ve geniş FOV' a sahip olmasına, incelenen dişlerin ise kök gelişimini tamamlamış ve tam sürmüş olmasına ayrıca dişlerde herhangi bir restorasyon, kalsifikasyon, rezorbsiyon ya da periapikal lezyon bulunmamasına dikkat edildi. Değerlendirilen görüntülerin 24 tanesi Kavo (Examvision, Dental Excellence Version 1.8.1.10, Biberach, Almanya), 19 tanesi Planmeca (Promax 3Bs / 3B, Helsinki, Finlandiya), 12 tanesi Instrumentarium (Ortopantomograph OP300, Tuusula, Finlandiya), 3 tanesi Kodak (9000/3D sistemi Carestream Health Inc, Rochester NY, Amerika) ve 2 tanesi ise Morita (3D Accuitoma 170, Morita, Tokyo, Japonya) olduğu tespit edildi. Her görüntü kendisine ait yazılım programında ve çözünürlüğü 1366x768 olan 14 inç bilgisayar monitöründe tek gözlemci tarafından iki kez değerlendirildi. Çalışmada her görüntüdeki mevcut tüm alt anterior dişlerin kök sayısı, kanal sayısı ve Vertucci sınıflamasına (Resim 1) göre kök kanal morfolojileri ile ilave kanal modifikasyonları her üç düzlemde (aksiyal, sagital, koronal) ve implant penceresinde de kontrol edilerek toplamda 118 adet alt santral ve 119 adet alt lateral diş değerlendirildi. Cinsiyet ve simetri açısından istatistiksel farklılık olup olmadığı araştırıldı. İstatistiksel analiz SPSS 16.0 sürüm yazılım programı ile yapıldı. Birinci ve ikinci gözlemde kök sayıları, kanal sayıları ve kanal morfolojileri arasındaki uyuma bakmak için Wilcoxon Signed Rank test kullanıldı. Tüm dişler için her iki gözlem arasındaki uyum $p = 1.00$ olarak bulundu. Bu nedenle kök sayıları, kanal sayıları ve kanal morfolojisi frekansı için birinci gözlem sonuçları kullanıldı.

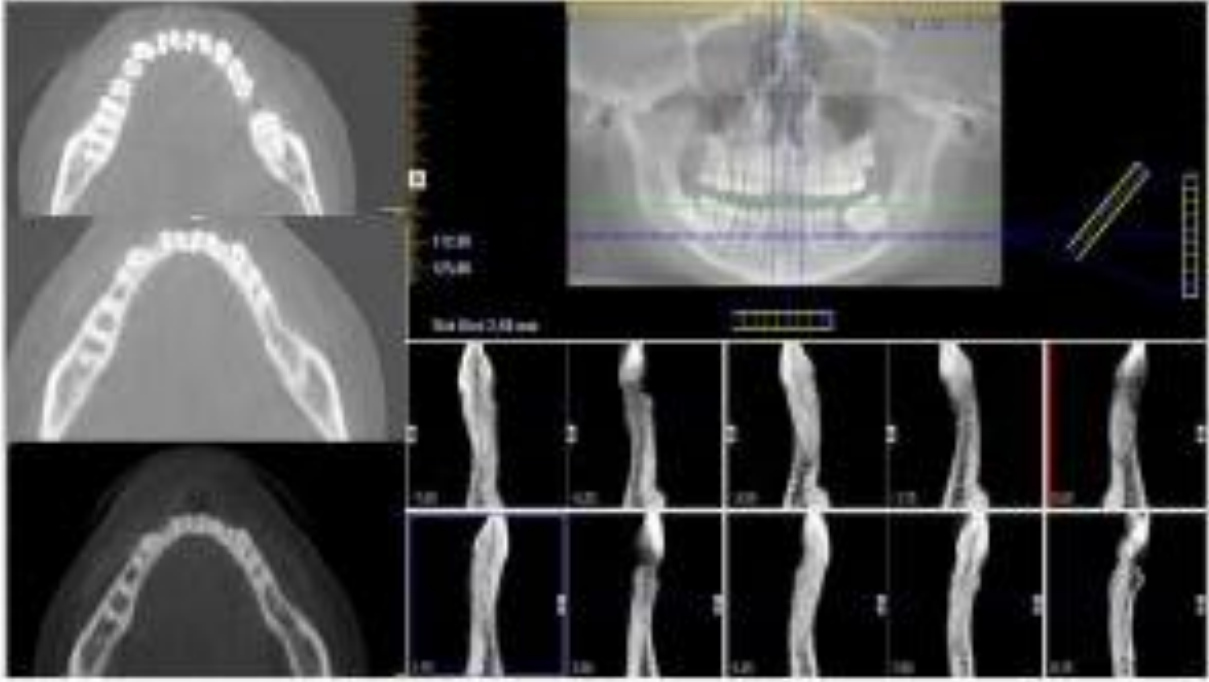


Resim 1. Vertucci sınıflamasına göre kök kanal morfolojisi

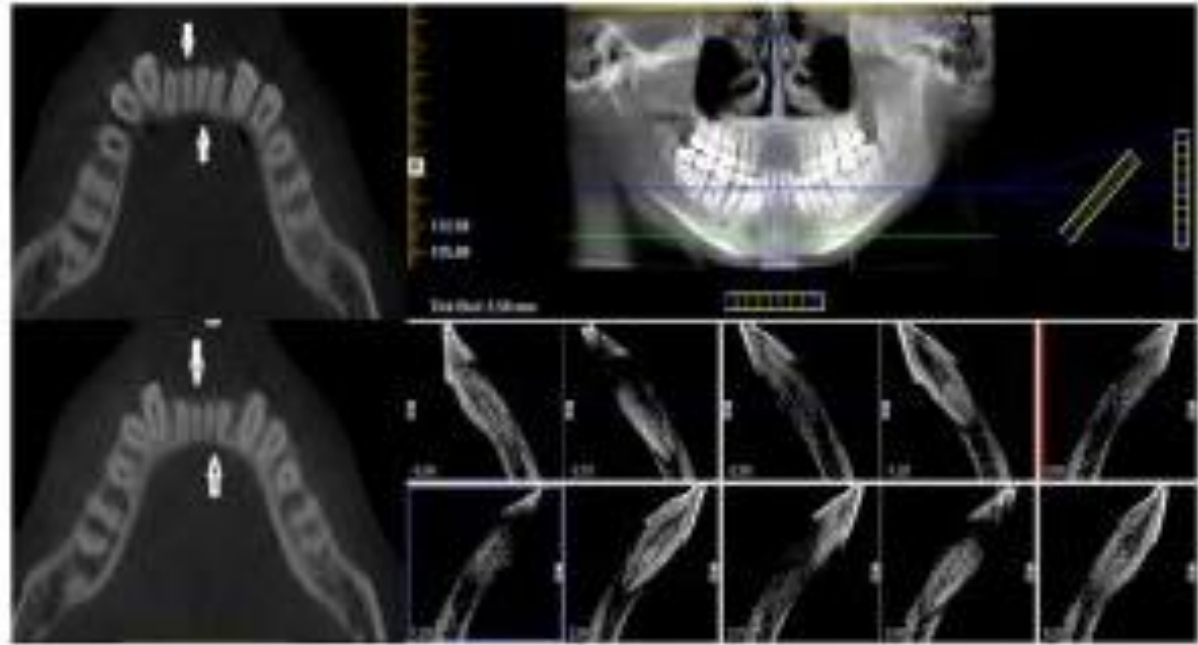
BULGULAR

Bu çalışmada incelenen tüm dişlerde tek kök olduğu görüldü. Alt santral dişlerde tek kanal görülme sıklığı sağ bölgede kadınlarda % 64, erkeklerde % 75.8 ve sol bölgede kadınlarda % 65.4, erkeklerde % 73.5'di. Alt lateral dişlerde tek kanal görülme sıklığı ise sağ bölgede kadınlarda % 76.9, erkeklerde % 73.5 ve sol bölgede kadınlarda % 69.2, erkeklerde % 81.8'di. Kök kanal morfolojilerine bakıldığında alt anterior dişlerde en çok Tip 1 kanal

konfigürasyonu görüldü. Alt anterior dişlerde Tip 2 ve Tip 3 kadınlarda ve erkeklerde görülürken Tip 4 sadece kadınlarda sağ bölgede görüldü (Resim 2, Resim 3). Tip 5 ise sadece alt santral dişlerde erkeklerde sağ bölgede görüldü (Tablo 1). İstatistiksel olarak yapılan incelemelerde cinsiyet ve simetri açısından anlamlı bir fark bulunmadı ($p>0.05$).



Resim 2. Kadın hastada tek köke ve iki kanala sahip, kanal morfolojileri Tip 3 olan alt anterior dişlerin her üç düzlemde incelendiği bilgisayar ekran görüntüsü



Resim 3. Erkek hastada tek köke ve iki kanala sahip, kanal morfolojileri Tip 2 olan alt ön kesici dişlerin her üç düzlemde incelendiği bilgisayar görüntüsü

Tablo 1. Alt Anterior Dişlerin Kök Sayısı, Kanal Sayısı ve Kanal Morfolojilerinin Cinsiyet ve Simetriğine Göre Dağılımı

		Alt		Santral		Alt		Lateral	
		Kadın (51)		Erkek (67)		Kadın (52)		Erkek (67)	
		Sağ(25)	Sol(26)	Sağ(33)	Sol(34)	Sağ(26)	Sol(26)	Sağ(34)	Sol(33)
Kanal Sayısı	1 Kanal	16 %64.0	17 %65.4	25 %75.8	25 %73.5	20 %76.9	18 %69.2	25 %73.5	27 %81.8
	2 Kanal	9 %36.0	9 %34.6	8 %24.2	9 %26.5	6 %23.1	8 %30.8	9 %26.5	6 %18.2
Kök Sayısı	Tek Kök	25 %100	26 %100	33 %100	34 %100	26 %100	26 %100	34 %100	33 %100
	Kanal Morfolojisi								
Kanal Morfolojisi	Tip 1	16 %64.0	17 %65.4	25 %75.8	25 %73.5	20 %76.9	18 %69.2	25 %73.5	27 %81.8
	Tip 2	1 %4.0	1 %3.8	3 %9.1	4 %11.8	-	2 %7.7	6 %17.6	6 %18.2
	Tip 3	7 %28.0	8 %30.8	2 %6.1	5 %14.7	5 %19.2	6 %23.1	3 %8.8	-
	Tip 4	1 %4.0	-	-	-	1 %3.8	-	-	-
	Tip 5	-	-	3 %9.1	-	-	-	-	-

TARTIŞMA

Bu çalışmada amaç; alt anterior dişlerde kök kanal morfolojilerindeki varyasyonları değerlendirmektir. Alt anterior dişlerde yapılan çalışmalar incelendiğinde tek kök görülme sıklığı Türk popülasyonunda yaptıkları çalışma ile Geduk ve ark⁴ olduğu gibi, Mirzaie ve ark⁵ İran Hamadani topluluğu üzerinde yaptıkları çalışma ile de uyumlu olduğu görüldü. Bu çalışma ile uyumlu olarak Lin ve ark⁶ iki kanala sahip olan alt santral dişlerde en çok Tip 3 kanal konfigürasyonunun görüldüğünü belirtirken, Al-Qudah ve Awawdeh⁷ aksine en çok Tip 2 görüldüğünü belirtmiştir. Alt kesici dişlerde ikinci kanal görülme sıklığı Liu ve ark⁸ Çin popülasyonunda yaptıkları çalışmada erkeklerde daha yüksek çıkarken bu çalışmada erkeklere göre kadınlarda nispeten daha yüksek çıktı. Çalışmalar arasındaki bu farklılıkların ırksal çeşitlilikten kaynaklandığı düşünüldü.

SONUÇ

Alt anterior dişlerde ikinci kanal görülme sıklığının % 27 olduğu sonucu, konvansiyel görüntüleme yöntemlerinin varyasyona sahip dişlerde yetersiz kalacağını ve yeterli olarak değerlendirilmemiş kök kanal morfolojilerine bağlı olarak başarısız endodontik tedavilerin ortaya çıkma ihtimalini ortaya koymaktadır. Dolayısıyla KIBT'nin kök kanal morfolojilerini değerlendirmek için oldukça iyi bir yöntem olduğu sonucuna varılmıştır.

KAYNAKLAR

1. Chen G, Yao H, Tong C. Investigation of The Root Canal Configuration of Mandibular First Molars in a Taiwan Chinese Population. *Int Endod J* 2009;42(11):1044-49.
2. Neelakantan P, Subbarao C, Subbarao CV. Comparative Evaluation of Modified Canal Staining and Cleaning Technique, Cone-beam Computed Tomography, Peripheral Quantitative Computed Tomography, Spiral Computed Tomography, and Plain and Contrast Medium-Enhanced Digital Radiography in Studying Root Canal Morphology. *J Endod* 2010;36(9):1547-51.
3. Demirbuğa S, Büyük SK, Şekerci AE, Çayabatmaz M, Dinçer AN, Topçuoğlu HS, Cantekin K. Bir Grup Türk Populasyonunda Üst Birinci ve İkinci Büyük Azı Dişlerinin Kök Kanal Konfigürasyonlarının Konik Işınli Bilgisayarlı Tomografi ile İncelenmesi. *Türkiye Klinikleri J Dental Sci* 2015;21(1):1-9.
4. Geduk G, Deniz Y, Zengin AZ, Eroğlu E. Cone-beam Computed Tomography Study of Root Canal Morphology of Permanent Mandibular Incisors in a Turkish Sub-population. *J Oral Maxillofac Radiol* 2015;3(1):7-10.
5. Mirzaie M, Tork Zaban P, Mohammadi V. Cone-beam Computed Tomography Study of Root Canals in a Hamadani Population in Iran. *AJDR* 2012;4(2):25-31.
6. Lin Z, Hu Q, Wang T, Ge J, Liu S, Zhu M, Wen S. Use of CBCT to Investigate The Root Canal Morphology of Mandibular Incisors . *Surg Radiol Anat* 2014;36:877-882.
7. Al-Qudah AA, Awawdeh LA. Root Canal Morphology of Mandibular Incisors in a Jordanian Population. *Int Endod J* 2006;39:873-7.
8. Liu J, Luo J, Dou L, Yang D. CBCT Study of Root and Canal Morphology of Permanent Mandibular Incisors in a Chinese Population. *Acta Odontol Scand* 2014;72:26-30.

Mandibular üçüncü molar dişlerin inferior alveoler kanalla ilişkisinin KIBT ile değerlendirilmesi

Erkan Taner Çelikel(0000-0003-3534-3313)^α, Zeynep Betül Arslan(0000-0001-8826-1958)^α,
Dila Berker Yıldız(0000-0003-4588-5626)^α, Füsün Yaşar (0000-0003-0720-0892)^α

Selçuk Dent J, ODMFR 2019 Kongre Kitapçığı Özel Sayısı

Başvuru Tarihi: 20 Ocak 2019
Yayına Kabul Tarihi: 19 Şubat 2019

ÖZ

Mandibular üçüncü molar dişlerin inferior alveoler kanalla ilişkisinin KIBT ile değerlendirilmesi

Amaç: Gömülü mandibular üçüncü molarların inferior alveoler kanalla ilişkisini incelemek, bu bölgede yapılan operasyonlarda inferior alveolar nörovasküler yapıya zarar vermemek için önemlidir. Bu çalışmadaki amaç gömülü mandibular üçüncü molarların inferior alveolar kanalla ilişkisini incelemek, pozisyonuna göre sınıflamak ve kontak durumunu belirlemektir.

Gereç ve Yöntemler: Çalışmamıza 54 hastadan 100 mandibular gömülü üçüncü molar diş dahil edilmiştir. Inferior alveolar kanalın gömülü üçüncü molar dişlerin kökleriyle ilişkisi bukkal, lingual, inferior ve interradiküler olmak üzere 4 ayrı sınıfta iki gözlemci tarafından değerlendirilmiştir. Inferior alveolar kanalın diş kökleriyle kontak durumu olup olmadığı da incelenmiştir. Gözlemciler arası uyum yüksek olduğundan, iki gözlemcinin farklı değerlendirdiği vakalar gözlemciler tarafından birlikte tekrar değerlendirilip fikir birliğine varılarak prevalans değerleri hesaplanmıştır.

Bulgular: Dişin pozisyonunun değerlendirildiği incelemede κ : 0.854, kontak durumuna göre değerlendirilen incelemede κ : 0.774 bulunmuştur. Gömülü mandibular üçüncü molarların % 52 oranında inferior, % 29 lingual, % 11 bukkal % 8 interradiküler konumda olduğu tespit edilmiştir. Inferior alveolar kanalın dişle kontak ilişkisi % 71 kontaklı, % 29 kontaksız olarak bulunmuştur.

Sonuç: Gömülü mandibular üçüncü molarların cerrahi operasyonlarında sinir yaralanmalarına yol açmamak için Konik-ışınli bilgisayarlı tomografi (KIBT) değerlendirmeleri önemlidir. KIBT sayesinde operasyon bölgesini üç boyutlu olarak inceleyebilir ve mandibular kanalın gömülü üçüncü molarlara göre pozisyonunu belirleyebiliriz.

ANAHTAR KELİMELELER

Gömülü mandibular üçüncü molar, inferior alveolar kanal, KIBT

ABSTRACT

Evaluation of the relationship of impacted mandibular third molars with inferior alveolar canal on CBCT

Background: Investigation of the relationship of impacted mandibular third molars with the inferior alveolar canal (IAC) is important to avoid damage to the inferior alveolar neurovascular structure in this region. The aim of this study was to classify the relationship of impacted mandibular third molars with the IAC according to the position and to determine the contact status.

Methods: 100 impacted mandibular third molar teeth were included in our study. The relationship of the IAC with the roots of the third molar teeth was classified by two observers in four classes: buccal, lingual, inferior and inter-radicular. It has also been investigated whether the IAC has contact with the tooth roots. Since the inter-observer agreement was good to very good, the cases which were classified differently by the observers were reevaluated and the common consensus of the observers were used in calculating prevalence values.

Results: In the assessment of position of the tooth κ : 0.854, in the assessment of to the contact status κ :0.774 was found. Prevalence results were as follows; 52 % inferior, 29 % lingual, 11 % buccal, 8 % interradicular position. The relation of the IAC with the tooth was found as 71 % contact and 29 % no contact.

Conclusions: CBCT evaluations are important in order not to cause nerve injuries in the surgical operations of impacted mandibular third molars. We can examine the operation area in three dimensions and determine the position of the mandibular canal according to the third molar with CBCT.

KEYWORDS

CBCT, impacted mandibular third molar, inferior alveolar canal

GİRİŞ

Inferior alveolar sinir kanalı olarak da adlandırılan mandibular kanal ramusun iç yüzündeki mandibular foramenen mediolateral yön boyunca mental foramene uzanır. Inferior alveolar sinir ve kan damarlarını içeren nörovasküler yapıyı taşıyan mandibular kanal genel diş hekimliğinde ve çene cerrahisinde önemli bir yere sahiptir. Kök kanal tedavisi, apikal cerrahiler, kök fragmanlarının, dişlerin ve kistlerin cerrahi olarak çıkarılması, dental implantların

^α Selçuk Üniversitesi, Diş Hekimliği Fakültesi, Ağız, Diş ve Çene Radyolojisi Anabilim Dalı, Konya

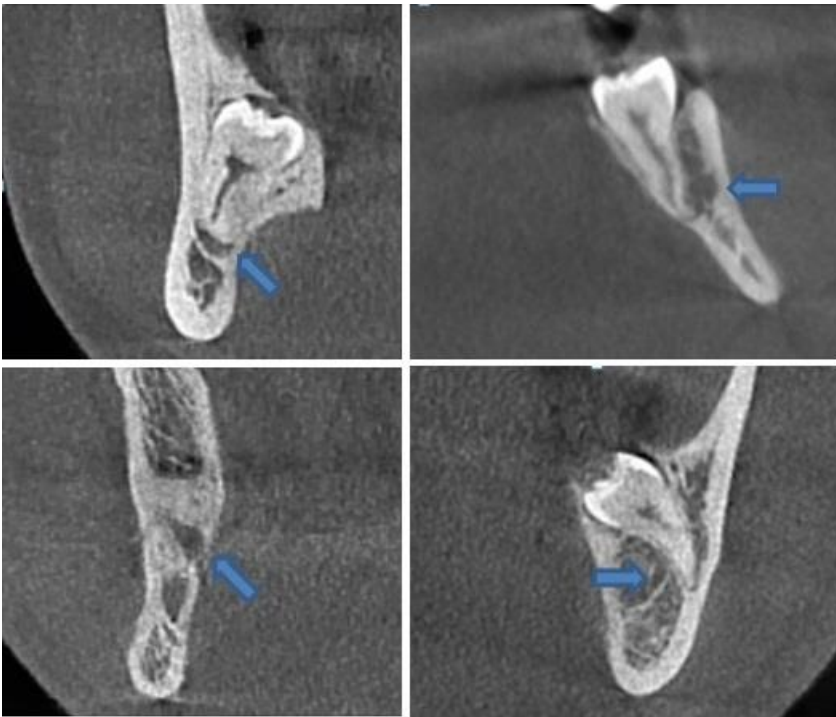
yerleştirilmesi, ortognatik cerrahi prosedür uygulamaları alveolar sinir ve kan damarları için risk oluşturabilir. Bu nedenle pre-operatif olarak mandibular kanal seyri bilmek nörovasküler yaralanmaları önlemek için esastır.^{1,2}

İnferior alveolar sinir yaralanmalarında en belirgin risk faktörü üçüncü molar dişin kökünün mandibular kanala yakınlığıdır. Üçüncü molar dişlerin konumunu değerlendirmede ve mandibular kanalla ilişkiyi incelemeye panoramik radyografi standart tanı aracıdır.³ Ancak mandibular üçüncü molar dişi çevreleyen kemik yapının 3 boyutlu değerlendirilememesi bu görüntüleme metodunu sınırlandırmaktadır.⁴ Konik-ışınli bilgisayarlı tomografi (KIBT), dişlerin apekslerinin mandibular kanala olan yakınlığını değerlendirmek için kullanılan hassas bir görüntüleme metodudur.

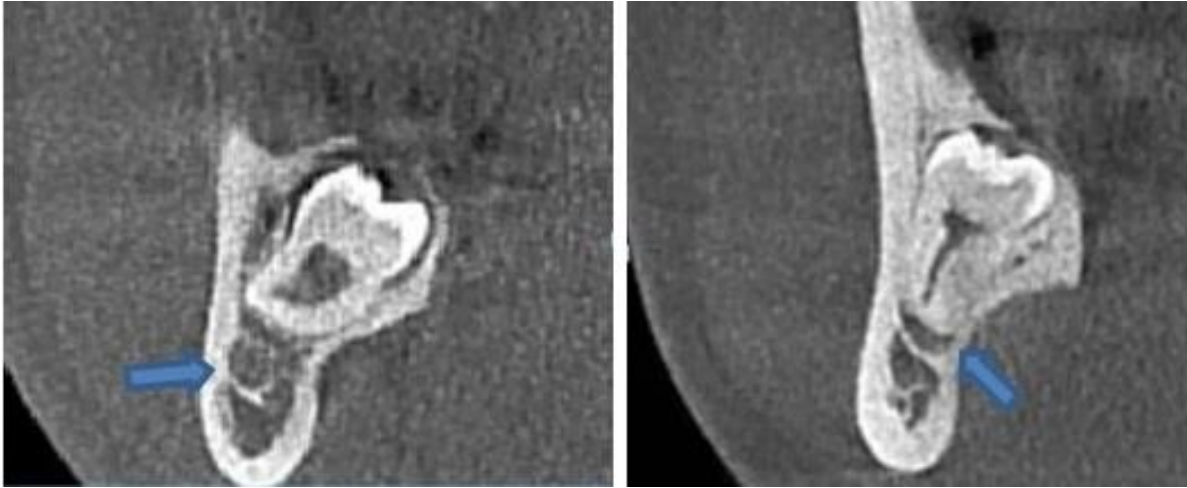
Literatürde gömülü dişin mandibular kanalla ilişkisini değerlendirerek görüntüleme metotlarını karşılaştıran çalışmalar mevcuttur.^{3,4} Bu çalışmanın amacı KIBT ile gömülü üçüncü molar dişlerin inferior alveolar kanalla olan ilişkisini değerlendirmektir.

GEREÇ VE YÖNTEM

Bu çalışmaya Selçuk Üniversitesi Diş Hekimliği Fakültesi Ağız Diş ve Çene Radyolojisi bölümünde çeşitli amaçlarla alınmış KIBT görüntülerinden (2018-2019 yıllarına ait) 54 hasta (100 mandibular gömülü üçüncü molar diş) dahil edilmiştir. 18 yaş altı ve değerlendirilecek bölgede kist, tümör gibi patolojisi olan hastalar çalışmaya dahil edilmedi. Inferior alveolar sinirin gömülü üçüncü molar dişlerin kökleriyle ilişkisi bukkal, lingual, inferior ve interradiküler olmak üzere 4 ayrı sınıfta iki gözlemci tarafından değerlendirilmiştir (Resim 1). Inferior alveolar sinirin diş kökleriyle kontak durumu olup olmadığı da incelenmiştir (Resim 2). Birinci ve ikinci gözlemci arasındaki uyum Cohen Kappa ile değerlendirilmiştir.



Resim 1. Inferior alveolar sinirin gömülü üçüncü molar dişlerin kökleriyle ilişkisinin sınıflandırılması (inferior,bukkal,inter-radiküler,lingual)



Resim 2. Inferior alveoler sinirin gömülü üçüncü molar dişlerin kökleriyle kontaklarının incelenmesi (kontaksız,kontaklı)

BULGULAR

Bu çalışmada 29 kadın, 25 erkek olmak üzere toplam 54 hastada 100 gömülü üçüncü molar dişin inferior alveolar kanalla ilişkisi iki gözlemci tarafından KIBT görüntüleri üzerinden değerlendirilmiştir. Gözlemciler arasındaki uyumda Cohen Kappa (κ) değerleri dişin pozisyonunun değerlendirildiği incelemede κ : 0.854, kontak durumuna göre değerlendirilen incelemede κ : 0.774 değerlerinde bulunmuştur. Gözlemciler arası uyum yüksek düzeyde uyumluluk ve mükemmel düzeyde uyumluluk gösterdiğinden gözlemciler tarafından farklı yorumlanan vakalar iki gözlemci tarafından birlikte tekrar değerlendirilip fikir birliğine varılarak prevalans değerleri hesaplanmıştır. Bu değerlendirmeye göre en çok gözlenen pozisyon inferior alveolar kanalın % 52 oranıyla dişin inferiorunda bulunmasıdır. Inferior pozisyondan sonra inferior alveolar kanal sırasıyla % 29 ile lingual, % 11 ile bukkal % 8 ile interradiküler konumda tespit edilmiştir. Inferior alveolar kanalın dişle kontak ilişkisi % 71 kontaklı, % 29 kontaksız olarak bulunmuştur (Tablo 1).

Tablo 1. Mandibular kanalın gömülü mandibular üçüncü molara göre pozisyonunun sınıflandırılması

	KONTAKLI	KONTAKSIZ	TOTAL
BUKKAL	7 (%7)	4 (%4)	11 (%11)
LİNGUAL	29 (%29)	0 (%0)	29 (%29)
İNFERİOR	27 (%27)	25 (%25)	52 (%52)
İNTERRADİKÜLER	8 (%8)	0 (%0)	8 (%8)
TOTAL	71 (%71)	29 (%29)	100(%100)

TARTIŞMA

KIBT dentomaksillofasiyal bölgenin görüntülenmesinde yüksek kalitede diagnostik bilgiler sağlamaktadır ve günümüzde kullanımı oldukça yaygınlaşmıştır. Maksillofasiyal travma vakalarında, ortognatik cerrahi planlamasında, baş-boyun patolojilerinin lokalizasyonu, şekli, içeriği ve boyutunun değerlendirilmesinde, gömülü dişlerin lokalizasyonu ve mandibular kanal gibi çevre anatomik yapılarla ilişkilerinin görüntülenmesinde kullanılır.⁵

Aksoy ve ark.² mandibular dişlerin mandibular kanalla ilişkisini incelemişler ve mandibular üçüncü molar dişlerin mandibular kanalla ilişkisinin diğer dişlere oranla daha yüksek olduğunu bulmuşlardır. Bizim çalışmamızda da gömülü mandibular üçüncü molar dişlerin inferior alveolar sinirle ilişkisi incelenmiştir.

H. Ghaeminia ve ark.³ yaptıkları çalışmada gömülü üçüncü molar dişlerin mandibular kanalla ilişkisini panoramik ve KIBT ile karşılaştırarak değerlendirmişlerdir. KIBT incelemelerinde gömülü üçüncü molarların % 49'u lingual, % 19'u inferior, % 17'si bukkal, % 15'i interradiküler olarak görülmüştür. İncelenen tüm dişlerin % 88 oranında mandibular kanalla kontağı olduğu saptanmıştır.

Liyan Gu ve ark.⁶ KIBT ile mandibular üçüncü molar dişleri değerlendirip sınıflandırmışlardır. İncelenen 1296 dişin % 88.1 gibi yüksek bir oranında mandibular kanal dişin inferiorunda, en düşük oran ise % 0.5 ile interradiküler alanda olduğu belirtilmiştir. Mandibular kanalla kontakta olanlar en çok lingualde konumlanmış kanallarda gözlenmiştir. Bizim çalışmamızda ise % 52 oranında inferior alveolar kanal dişin inferiorunda gözlenmiştir. Kontakta olanlar arasında ise en çok % 29 ile lingualde konumlanmış kanallar görülmüştür.

SONUÇ

Gömülü mandibular üçüncü molar dişlerin cerrahi operasyonlarında inferior alveolar sinir yaralanmalarına yol açmamak ve atravmatik çalışmak için KIBT değerlendirmeleri önemlidir. KIBT sayesinde operasyon bölgesini üç boyutlu olarak inceleyebilir ve mandibular kanalın gömülü üçüncü molar dişlere göre pozisyonunu belirleyebiliriz. Böylece operasyon sırasında ve sonrasında oluşabilecek komplikasyonlar en aza indirgenmiş olur.

KAYNAKLAR

1. Von Arx T, Lozanoff S. Clinical Oral Anatomy: A Comprehensive Review for Dental Practitioners and Researchers: Springer; 2016, 323.
2. Aksoy U, Aksoy S, Orhan K. A cone-beam computed tomography study of the anatomical relationships between mandibular teeth and the mandibular canal, with a review of the current literature. Microscopy research and technique. 2018;81(3):308-14.
3. Ghaeminia H, Meijer G, Soehardi A, Borstlap W, Mulder J, Bergé S. Position of the impacted third molar in relation to the mandibular canal. Diagnostic accuracy of cone beam computed tomography compared with panoramic radiography. International journal of oral and maxillofacial surgery. 2009;38(9):964-71.
4. Pawelzik J, Cohnen M, Willers R, Becker J. A comparison of conventional panoramic radiographs with volumetric computed tomography images in the preoperative assessment of impacted mandibular third molars. Journal of oral and maxillofacial surgery. 2002;60(9):979-84.

5. Doğan FB. Mental Foramenin Morfolojik ve Morfometrik Özelliklerinin Konik Işınlı Bilgisayarlı Tomografi ile Retrospektif Olarak Değerlendirilmesi. Uzmanlık tezi. Konya: Selcuk University; 2018.
6. Gu L, Zhu C, Chen K, Liu X, Tang Z. Anatomic study of the position of the mandibular canal and corresponding mandibular third molar on cone-beam computed tomography images. *Surgical and Radiologic Anatomy*. 2018;40(6):609-14.

Gömülü ve sürmüş yirmi yaş dişlerinde bifid mandibular kanal prevalansının dental volumetrik tomografi ile karşılaştırılması

Şuayip Burak Duman(0000-0003-2552-0187)^α, Numan Dedeoğlu(0000-0003-0892-3654)^α, İsmail Gümüşsoy(0000-0002-2725-3273)^β

Selcuk Dent J, ODMFR 2019 Kongre Kitapçığı Özel Sayısı

Başvuru Tarihi: 24 Ocak 2019
Yayına Kabul Tarihi: 12 Şubat 2019

ÖZ

Gömülü ve sürmüş yirmi yaş dişlerinde bifid mandibular kanal prevalansının dental volumetrik tomografi ile karşılaştırılması

Amaç: Çeşitli görüntüleme teknikleri ile yapılan çalışmalarda bifid mandibular kanal gibi mandibular kanalın değişik varyasyonları bildirilmiştir. Panoramik radyografi ile yapılan çalışmalarda bildirilen bifid mandibular kanal varyasyonu % 1'den fazla değildir. Bu çalışmanın amacı konik ışınli bilgisayarlı tomografi (KIBT) kullanılarak bifid mandibular kanal insidansını belirlemektir.

Gereç ve Yöntemler: 204 yarım çenede KIBT görüntüleri kullanılarak retrospektif olarak bifid mandibular kanal varlığı değerlendirildi.

Bulgular: Değerlendirilen 204 yarım çenenin 87 (% 39.2)'sinde bifid mandibular kanal görüldü.

Sonuç: Panoramik radyografi kullanılarak yapılmış olan çalışmalara nazaran KIBT ile yapılan bu çalışmada çok daha yüksek bifid mandibular kanal insidansı bulunmuştur.

ANAHTAR KELİMELER

Bifid mandibular kanal, konik ışınli bilgisayarlı tomografi, insidans

ABSTRACT

Comparing of prevalence of bifid mandibular canal at impacted and erupted wisdom teeth using dental volumetric tomography

Background: Different variations of the mandibular canal, such as the bifid mandibular canal have been reported in previous studies using various imaging techniques. Bifid mandibular canal variation reported in studies with panoramic radiography is not more than 1%. The aim of this study was to determine the incidence of bifid mandibular canal using cone-beam computed tomography (CBCT).

Methods: The presence of bifid mandibular canal was evaluated retrospectively by using CBCT images in 204 half jaws.

Results: Bifid mandibular canal in the mandibular ramus region was observed in 87 half jaws (%39.2).

Conclusion: In this study conducted with CBCT compared to the studies performed by using panoramic radiography, a much higher incidence of bifid mandibular canal was found.

KEYWORDS

Bifid mandibular canal, cone-beam computed tomography, incidence

GİRİŞ

Mandibular kanal ve varyasyonlarının anatomik lokalizasyonunun doğru olarak bilinmesi bu bölgede uygulanan cerrahi işlemleri kolaylaştırmakla beraber hastanın çeşitli komplikasyonlardan korunmasını sağlar.¹ Mandibular kanalın ramus ya da dentoalveolar yapı içerisinde geçen yapısının ikiye ayrılmasına bifid mandibular kanal denmektedir ve her bir kanal ayrı ayrı damar sinir paketi içermektedir.²

Panoramik radyografide mandibular kanal anatomik varyasyonları izlenebilse de, bu varyasyonlar birçok klinisyen tarafından bilinmediği için panoramik grafide gözardı edilebilmektedir.³ Ayrıca panoramik radyografide, farinks, yumuşak damak, uvula ve hayalet görüntüler gibi olumsuz nedenlerden dolayı mandibular kanalın anatomik yerinin tam tespit edilmesinde zorluklar yaşanabilmektedir.⁴ Panoramik radyografinin bu olumsuz özelliklerinden

^α İnönü Üniversitesi, Diş Hekimliği Fakültesi, Ağız, Diş ve Çene Radyolojisi Anabilim Dalı, Malatya

^β Sakarya Üniversitesi, Diş Hekimliği Fakültesi, Ağız, Diş ve Çene Radyolojisi Anabilim Dalı, Sakarya

dolayı, bifid mandibular kanalların değerlendirilmesinde Bilgisayarlı Tomografi (BT)'ye göre daha az radyasyon yayan ve maliyeti az olan Konik Işınlı Bilgisayarlı Tomografi (KIBT) mükemmel olarak kabul edilmiştir.⁵

Mandibular üçüncü molar dişlerin cerrahi işlemleri sonucu inferior alveolar sinir ve lingual sinir hasarı başlıca görülen komplikasyonlardandır.⁵ Bifid mandibular kanalın doğru lokalize edilmediği durumlarda görülen parestezi, travmatik nörom, anestezi ve cerrahi işlem boyunca kanamaya neden olabilecek mandibulaya ait riskli operasyonlardan birisi de mandibular üçüncü molarların cerrahi olarak alınmasıdır.^{3,7}

Bu çalışmanın amacı alt çene üçüncü molar dişleri olan yarım çenelerde KIBT görüntüleri kullanarak bifid mandibular kanal görülme sıklığını tipleriyle değerlendirmenin yanında, alt üçüncü molar dişleri gömülü olan yarım çenelerle, sürmüş olan yarım çenelerdeki bifid mandibular kanal görülme sıklıklarını istatistiksel olarak karşılaştırmaktır.

GEREÇ VE YÖNTEM

Çalışmamızda arşivimizde bulunan hasta kayıtları arasından üçüncü molar dişleri mevcut olan 204 yarım çenede bifid mandibular kanal ve tipleri, KIBT görüntüleri kullanılarak, retrospektif olarak değerlendirildi.

Alt çene dentoalveolar bölge ve ramusta herhangi bir patoloji varlığı, alt çene premolar ve molar dişlerden herhangi bir diş eksikliğinin olması ve alt üçüncü molar diş apikalinin tam oluşmadığı hasta görüntüleri çalışmaya dahil edilmedi.

NewTom 5G (Verona, Italy) KIBT cihazı kullanılarak elde edilmiş görüntüler değerlendirildi. Tarama süresi 18 saniyeydi ve 18×16 ya da 15×12 cm görüntüleme alanına (FOV=field of view) sahip görüntüler kullanıldı. Görüntülerin voksel değerleri 0.3, 0.25 ve 0.2 mm idi. KIBT görüntüleri NNT programı kullanılarak tecrübeli bir oral radyolog tarafından değerlendirildi.

Bifid kanal tipleri modifiye Naitoh sınıflamasına göre belirlendi. Bu sınıflamaya göre; Tip 1 (Retromolar kanal): Ramus bölgesinde mandibular kanaldan ayrılan ve retromolar kanala ulaşan tip. Alt tipleri ise a) direk yüzeye çıkan, b) V şeklinde ve c) U, şeklinde olan, Tip 2: İkinci ya da üçüncü molar dişlerin köküne ulaşan, Tip 3: Ana kanalın üst duvarından başlayıp tekrardan ana kanala dönen ya da mandibular kemik doku içinde sonlanan, Tip 4(bukkolingual kanal): Ana kanalın bukkal ya da lingual duvarından başlayan, Tip 5: Ana kanalın alt duvarından orjin alan, Tip 6 (Trifid kanal): Ana kanaldan bifurkasyon şeklinde iki kanalın ayrılması. İstatistiksel değerlendirme için ki-kare ve Fisher exact analizleri yapıldı (p< 0.05).

BULGULAR

Bifid mandibular kanal, değerlendirilen 204 yarım çenenin 87 (% 39.2)'sinde görüldü. Alt çene üçüncü molar dişleri gömülü olan 103 yarım çenenin 41 (% 39.8)'inde bifid mandibular kanal görüldü. Alt çene üçüncü molar dişleri sürmüş olan 101 yarım çenenin 39 (% 38.6)'unda bifid mandibular kanal görüldü. Bu iki grup karşılaştırıldığında istatistiksel olarak anlamlı farklılık bulunmadı (p=0.862).

Bifid mandibular kanal, değerlendirilen 204 yarım çenenin 23'ünde Tip 1, 22'sinde Tip 2, 24'ünde Tip 3, 14'ünde Tip 4, 7'sinde Tip 5 ve 1'inde Tip 6 bifid mandibular kanal görüldü. Alt çene üçüncü molar dişleri gömülü olan 103 yarım çenenin 11'inde Tip 1, 15'inde Tip 2, 9'unda Tip 3, 6'sında Tip 4, 2'sinde Tip 5 ve 1'inde Tip 6 bifid mandibular

kanal görüldü. Alt çene üçüncü molar dişleri sürmüş olan 101 yarım çenenin 12'sinde Tip 1, 7'sinde Tip 2, 15'inde Tip 3, 5'inde Tip 5 bifid mandibular kanal görülürken Tip 4 ve Tip 6 yarım çenelerin hiçbirinde görülmedi.

Alt çene üçüncü molar dişleri gömülü ve sürmüş olan yarım çenelerde bifid mandibular kanal tipleri istatistiksel olarak karşılaştırıldıklarında Tip 1'ler arası p değeri 0.96, Tip 2'ler arası p değeri 0.126, Tip 3'ler arası p değeri 0.255, Tip 4'ler arası p değeri 0.029, Tip 5'ler arası p değeri 0.277 ve Tip 6'lar arası p değeri 1 olarak bulundu. Sadece Tip 4'ler arası istatistiksel olarak anlamlı farklılık bulundu ($p < 0.05$).

TARTIŞMA

Literatürde geçen önceki çalışmalarda bifid mandibular kanal görülme oranı ile ilgili çeşitli raporlar bildirilmiştir. Bu çalışmanın neticesinde ise bifid mandibular kanal görülme sıklığı % 39.2 olarak bulundu. Sanchis ve ark. panoramik radyografide yaptıkları bir çalışmada % 0.35'lik bir insidans bildirmiştir.⁸ Nortje ve ark. ise yine panoramik radyografide bifid mandibular kanal ile ilgili yapılan bir çalışmada % 0.9'luk bir insidans bildirmiştir.⁹ Benzer şekilde Langlais ve ark. da panoramik radyografide % 0.95 oranında bifid inferior alveoler kanal olduğunu rapor etmiştir.¹⁰ Üç boyutlu (3 boyutlu) anatomik yapıların panoramik radyografide 2 boyutlu projeksiyonu sergilenmektedir. Klinge ve ark. kadavra örneklerine ait mandibular kanalların, panoramik radyografilerin % 36,1'inde görünmediğini bildirmiştir.¹¹

Naitoh ve ark. panoramik radyografilerin bifid mandibular kanalın değerlendirilmesinde yeterli olmadığını savunmuşlardır. Panoramiklerin aksine BT kullanılarak ayrıntılı 2 boyutlu ve 3 boyutlu görüntülerin elde edilebileceğini bildirmişlerdir. Naitoh ve ark. yaptıkları çalışmada daralmış kanalları dahi çeşitli düzlemlerde oluşturulmuş BT görüntüleri ile tespit edebildiklerini bildirmişlerdir. Dahası konuyla ilgili yapılacak ileriki çalışmalarda BT kullanılacak olursa panoramik radyografi ile yapılmış geçmiş çalışmalara nazaran daha yüksek bifid mandibular kanal insidansının bulunabileceğini söylemişlerdir. Naitoh ve ark. KIBT ile 122 hasta da yaptıkları bir çalışmada bifid mandibular kanal insidansını % 65 olarak bulmuşlardır.¹² KIBT ile yapılan bizim çalışmamızda elde edilen bifid mandibular kanal insidansının da panoramik radyografi ile yapılan geçmiş çalışmalara nazaran oldukça yüksek olduğu görülmüştür.

SONUÇ

Panoramik radyografilerde çoğu zaman mandibular kanalı dahi görmek zor olabilmektedir. Bifid mandibular kanal gibi bir anatomik varyasyonun panoramik radyografide görülme oranı hem düşük hem de hekimlerin bunu görme ihtimali zayıftır. Sonuç olarak çalışmamızda elde edilen bifid mandibular kanal insidansı dikkate alındığında mandibulayı içine alan cerrahi bir işlem öncesinde mandibular kanalın KIBT ile dikkatli bir şekilde incelenmesi gerektiği ortaya çıkmaktadır.

KAYNAKLAR

1. Giuseppe L, Gian Andrea P, Gino G, Alessandro F & Claudio M. Radiographic assessment of the mandibular retromolar canal using cone-beam computed tomography, *Acta Odontologica Scandinavica*, 2013; 71:3-4, 650-655
2. Naitoh M, Hiraiwa Y, Aimiya H, et al. Bifid mandibular canal in Japanese. *Implant Dent*. 2007;16:24-32.
3. Claeys V, Wackens G. Bifid mandibular canal: literature review and case report. *Dentomaxillofac Radiol*. 2005; Jan;34(1):55-8.
4. White SC, Pharoah MJ *Oral Radiology—principles and interpretation*, 5th edn. Mosby, St. Louis 2004
5. Rouas P, Delbos Y, Nancy J. Pseudo multipl and enlarged mandibular canals: the evidence-based response of come beam computed tomography. *Dentomaxillofac Radiol* 2006; 35:217–218
6. Benediktsdottir IS, Wenzel A, Petersen JK, Hintze H: Mandibular third molar removal: risk indicators for extended operation time, postoperative pain, and complications. *Oral Surg Oral Med Oral Pathol Oral Radiol Endod*. 2004; 97: 438-446.
7. Wadhvani P, Mathur RM, Kohli M et al. Mandibular canal variant: a case report. *J Oral Pathol Med* 2008;37:122–124
8. Sanchis JM, Pen˘arrocha M, Soler F. Bifid mandibular canal. *J Oral Maxillofac Surg*. 2003;61:422–4.
9. Nortje´ CJ, Farman AG, Grotepass FW. Variations in the normal anatomy of the inferior dental (mandibular) canal: a retrospective study of panoramic radiographs from 3612 routine dental patients. *Br J Oral Surg*. 1977;15:55–63.
10. Langlais RP, Broadus R, Glass BJ. Bifid mandibular canals in panoramic radiographs. *J Am Dent Assoc*. 1985;110:923–6.
11. Klinge B, Petersson A, Maly P. Location of the mandibular canal: comparison of macroscopic findings, conventional radiography, and computed tomography. *Int J Oral Maxillofac Implants* 1989;4:327–2.
12. Naitoh M, Hiraiwa Y, Aimiya H, Arijji E. Observation of bifid mandibular canal using cone-beam computerized tomography. *Int J Oral Maxillofac Implants*. 2009;24:155-159.

Intraoral premalign ve malign lezyonlu hastaların doku örneklerindeki candida türlerinin DNA analiziyle belirlenmesi ve sağlıklı doku ile karşılaştırılması

Betül Karaca(0000-0003-3123-3272)^α, Pelin Güneri(0000-0001-9423-9191)^α, Caner Vural(0000-0003-1400-6377)^β, Mamadou Malick Diallo(0000-0001-8264-2960)^β, Güven Özdemir(0000-0002-7577-4233)^β, Ceyda Gürhan(0000-0002-4101-4965)^α, Umut Aykutlu(0000-0002-9373-0912)^γ

Selcuk Dent J, ODMFR 2019 Kongre Kitapçığı Özel Sayısı

Başvuru Tarihi: 24 Ocak 2019
Yayına Kabul Tarihi: 15 Şubat 2019

ÖZ

Intraoral premalign ve malign lezyonlu hastaların doku örneklerindeki candida türlerinin DNA analiziyle belirlenmesi ve sağlıklı doku ile karşılaştırılması

Amaç: Bu retrospektif çalışmada premalign ve malign lezyonlu ile sağlıklı bireylere ait doku örneklerindeki *Candida albicans*, *Candida kruseii*, *Candida parapsilosis*, *Candida tropicalis* ve *Candida glabrata* türlerinin belirlenmesi amaçlanmıştır.

Gereç ve Yöntem: Çalışmaya oral premalign veya malign lezyon şüphesi nedeniyle biyopsi uygulanmış doku örnekleri dahil edildi. Örnekler histolojik özelliklerine göre sağlıklı (n=20), displazi (n=20), karsinoma in-situ (n=20) ve skuamöz hücreli karsinom (SHK) (n=20) olmak üzere 4 gruba ayrıldı. DNA izolasyonunun ardından *Candida* türlerine ait DNA örneklerinin miktar ve saflık kontrolleri gerçekleştirildi. Kantitatif ölçümler için Real-Time PCR (LightCycler 96, Almanya) kullanıldı ve standart eğriler hesaplandı. Veriler Mann-Whitney ve Wilcoxon Signed Ranks testleri ile değerlendirildi (P<0.05).

Bulgular: Sağlıklı ve displazik örneklerin yer aldığı gruplarda *C. parapsilosis* (10⁴DNA/50 mg) en sık görülen *Candida* türüydü. Karsinoma in-situ grubunda *C. tropicalis* ve *C. kruseii* (10³DNA/50 mg), SHK grubunda ise *C. kruseii* (10⁴DNA/50 mg) seviyelerinin daha yüksek olduğu belirlendi. Örneklerin hiçbirinde *C. albicans* varlığı gösterilemedi. Gruplar arasında farklı *Candida* türlerinin sayısına göre anlamlı bir fark gözlenmedi (P>0.05). Farklı *Candida* türlerinin gruplar içerisindeki seviyeleri incelendiğinde; sağlıklı örneklerde *C. glabrata* (10³DNA/50 mg), displazi grubunda *C. parapsilosis* (10⁴DNA/50 mg), karsinoma in-situ grubunda *C. tropicalis-C. kruseii* (10³DNA/50 mg), SHK grubunda ise *C. kruseii*'nin (10³DNA/50 mg) en fazla sayıda gözlenen *Candida* türü olduğu belirlendi. *Candida* türlerinin gruplar içerisindeki dağılımı anlamlı değildi (P>0.05).

Sonuç: Sağlıklı, displazik, karsinoma in situ ve skuamöz hücreli karsinoma doku örneklerinde Real-Time PCR yöntemiyle yapılan kantitatif değerlendirmede *Candida* türlerinin tüm gruplarda benzer oranda mevcut oldukları belirlendi.

ANAHTAR KELİMELELER

Oral *Candida*, *C. albicans*, ağız kanseri, Real-Time PCR, moleküler analiz

ABSTRACT

The determination of *Candida* species in tissue samples of patients with intraoral premalignant and malignant lesions by DNA analysis and comparison with healthy tissue

Background: Aim of this retrospective study is to determine level of *Candida albicans*, *Candida kruseii*, *Candida parapsilosis*, *Candida tropicalis*, *Candida glabrata* in samples of patients with premalignant, malignant or benign lesions.

Methods: Samples biopsied due to suspicion of premalignant or malignant lesions were included. They were divided into 4 groups: healthy (n=20), dysplasia (n=20), carcinoma in-situ (n=20) and squamous cell carcinoma (SCC) (n=20). Following DNA extraction, DNA samples were examined for quantity and quality. Quantitative measurements were performed using Real-Time PCR (LightCycler 96, Germany), standard curves were calculated. Data was analyzed using Mann-Whitney and Wilcoxon Signed Ranks tests (P<0.05).

Results: *C. parapsilosis* (10⁴DNA/50 mg) was the most common *Candida* species among healthy and dysplasia groups. Level of *C. tropicalis* and *C. kruseii* (10³DNA/50 mg) was higher in carcinoma in-situ samples, *C. kruseii* (10⁴DNA/50 mg) was higher among SCC. Presence of *C. albicans* was not detected in any of the samples. No significant difference regarding level of different *Candida* species (P>0.05) were observed. When level of *Candida* was examined within each group, amount of *C. glabrata* (10³DNA/50 mg), *C. parapsilosis* (10⁴DNA/50 mg), *C. tropicalis-C. kruseii* (10³DNA/50 mg), *C. kruseii* (10³DNA/50 mg) was higher among healthy, dysplasia, carcinoma in-situ and SCC groups respectively. No significant differences were observed regarding level of *Candida* species within each group (P>0.05).

Conclusion: The quantitative evaluation of *Candida* in healthy, dysplasia, carcinoma in-situ and squamous cell carcinoma samples using Real-Time PCR revealed similar levels of *Candida* among all groups.

KEYWORDS

Oral *Candida*, *C. albicans*, oral cancer, Real-Time PCR, molecular analyses

^α Ege Üniversitesi, Diş Hekimliği Fakültesi, Ağız, Diş ve Çene Radyolojisi Anabilim Dalı, İzmir

^β Ege Üniversitesi, Fen Fakültesi, Biyoloji Bölümü, Temel ve Endüstriyel Mikrobiyoloji Anabilim Dalı, İzmir

^γ Ege Üniversitesi, Tıp Fakültesi, Patoloji Anabilim Dalı, İzmir

GİRİŞ

Ağız içi fırsatçı patojenlerden olan *Candida* türlerinin oluşturdukları *Candida* enfeksiyonlarının ağız içi malignite gelişimindeki rolü henüz netleştirilememiştir.^{1,2} Epitelyal displazisi ve oral skuamöz hücreli karsinoma lezyonu olan hastalarda, displazi göstermeyenlerle karşılaştırıldığında daha yüksek oranda *Candida* kolonizasyonu olduğu ve displazi derecelerinin artışına paralel olarak ağız içi fungal popülasyonun da anlamlı ölçüde değiştiği gözlenmiştir.³ Literatürde bu araştırmalarda tercih edilen değerlendirme yöntemi olan koloni oluşturan birim (CFU/*colony forming unit*), ağız epiteli yüzeyinde, tükürükte veya dental pelikülde bulunan *Candida* varlığını incelemek amacıyla çok sık kullanılmasına rağmen,^{3,4} *Candida*'nın dokunun derinlerine penetrasyonu konusunda bilgi vermek açısından yetersizdir. Sunulan retrospektif çalışmada intraoral premalign ve malign lezyonlara sahip hastalardan biyopsi amacıyla alınan doku örneklerinde farklı *Candida* türlerinin varlığının moleküler biyolojik yöntemlerle kalitatif ve kantitatif olarak saptanması amaçlanmıştır.

GEREÇ VE YÖNTEM

Ege Üniversitesi Dişhekimliği Fakültesi'nde Nisan 2012-Nisan 2017 tarihleri arasında klinik muayeneleri yapılan ve oral premalign veya malign lezyon şüphesi nedeniyle biyopsi uygulanmış hastalara ait doku örnekleri çalışmaya dahil edildi. Ege Üniversitesi, Tıp Fakültesi, Patoloji Anabilim Dalında histolojik incelemesi tamamlanan doku örnekleri daha sonra arşivden alınarak histopatolojik özelliklerine göre sağlıklı (S) (n=20), hafif/orta şiddette displazi (D) (n=20), karsinoma in-situ (IN) (n=20) ve skuamöz hücreli karsinom (SHK) (n=20) olmak üzere 4 gruba ayrıldı. Medikal anamnezinde çalışma sonucunu etkileyecek sistemik düzensizlik, ilaç kullanımı, riskli gebelik durumu olan hastalara ait doku örnekleri ve histopatolojik değerlendirme öncesi yapılan hazırlık sürecinde zarar gören örnekler çalışma dışı bırakıldı. Çalışma protokolü Ege Üniversitesi Etik Kurul tarafından 17-7.2/5 karar no. ile onaylandı.

Çalışmada kullanılan *Candida albicans*, *Candida kruseii*, *Candida parapsilosis*, *Candida tropicalis* ve *Candida glabrata* türleri Ege Üniversitesi Fen Fakültesi Temel ve Endüstriyel Mikrobiyoloji Anabilim Dalı ve Ege Üniversitesi Tıp Fakültesi Klinik Mikrobiyoloji Anabilim Dalı'ndan temin edildi. DNA izolasyonu amacıyla Zymo Fungal/Bacterial DNA izolasyon kiti (Zymo Research, ABD) kullanıldı. *Candida* türlerine ait DNA örneklerinin miktarları ve saflık kontrolleri nanodrop spektrofotometre cihazında (Nanodrop 2000c, Thermo Scientific, ABD) gerçekleştirildi. Total mikrobiyal DNA, Roche High Pure PCR Template Preparation Kit (Roche Diagnostics GmbH, Almanya) ile izole edildi. Her bir örnekten elde edilen 50 µL total genomik DNA'nın miktar ve saflık kontrolleri nanodrop spektrofotometre ile kontrol edildi. Kantitatif ölçümler için Real-Time PCR (LightCycler 96, Roche Diagnostics GmbH, Almanya) cihazı kullanıldı. Türlerimize özgü primer setleri (Tablo 1) ile gerçekleştirilen PCR sonrasında elde edilen sentetik oligonükleotidler PCR ürünü temizleme kiti (NucleoSpin® Gel and PCR Clean-up Kit, Macherey-Nagel GmbH & Co. KG, Almanya) kullanılarak temizlendi. Elde edilen sonuçlara göre tüm DNA örneklerinin bir seri seyreltmeleri yapıldı ve Real-Time PCR'da standart eğri oluşturmak için kullanıldı. Veriler Mann-Whitney testi ve Wilcoxon Signed Ranks test ile değerlendirildi (P<0.05).

Tablo 1. Candida türlerinin Real-Time PCR ile kantitatif analizinde kullanılan primer setleri

Hedef organizma	Primer adı	Oligonükleotid dizileri (5'→ 3')	Uzunluk (bp)	Sıcaklık (°C)
<i>C. albicans</i>	Calb1	TTTATCAACTTGTCACACCAGA	273	51
	Calb2	ATCCCGCCTTACCACTACCG		
<i>C. glabrata</i>	Cgact1 F	GACGGCGATTATGAGTTAGGAG	102	53
	Cgact1 R	GTAGCATCTGTGCAGGTAGTT		
<i>C. krusei</i>	Trfp4 F	AGGCAGCAGACTTGTACCTT	183	54
	Trfp4 R	TGCCCAGTTTCGAGGTGAGA		
<i>C. tropicalis</i>	Trf4 F	TGTTGGTGGTCTTGGTGGGT	108	57
	Trf4 R	ACCCCAAATTGTCTAATGCAC		
<i>C. parapsilosis</i>	Sadh F	ACCCGTTGTGAGAAGTGCCA	124	57
	Sadh R	ACCAAGCCTATGTCCGCAACT		

BULGULAR

Tüm çalışma gruplarında *Candida albicans* dışındaki diğer *Candida* türleri kalitatif olarak saptandı. Farklı gruplarda *Candida* gözlenen örnek sayıları ve yüzleri Tablo 2'de sunulmaktadır. Kantitatif hesaplamalar sırasında bazı örneklerde Real-Time PCR cihazının saptama eşik limitinin altında değerler elde edildiği için bu örneklere ait veriler kantitatif olarak dikkate alınmadı.

Tablo 2. Candida varlığı belirlenen örnek sayıları ve oranları

Pozitif Örnek Sayısı (Kalitatif)						
Gruplar	Toplam Örnek Sayısı	<i>C.albicans</i> (%)	<i>C.glabrata</i> (%)	<i>C.kruseii</i> (%)	<i>C.tropicalis</i> (%)	<i>C.parapsilosis</i> (%)
Sağlıklı	20	ND*	11 (55)	6 (30)	ND	3 (15)
Displazi	20	ND	11 (55)	9	7 (35)	3 (15)
In-Situ	20	ND	6 (30)	10	1 (5)	ND
SHK	20	ND	8 (40)	8 (40)	2 (10)	1 (5)

Sağlıklı ve displazik örneklerin yer aldığı gruplarda *C. parapsilosis* en sık görülen türdü (10^4 DNA/50 mg), bunu sağlıklı grupta *C. glabrata* ve *C. kruseii* (10^3 DNA/50 mg), displazi grubunda ise *C. tropicalis* ve *C. kruseii* (10^3 DNA/50 mg) izledi. Her iki grupta da *C. albicans* belirlenemezken, sağlıklı örneklerde *C. tropicalis* gösterilemedi. Karsinoma in-situ grubunda *C. tropicalis* ve *C. kruseii* en sık görülen *Candida* türleriydi (10^3 DNA/50 mg); *C. parapsilosis* ve *C. albicans* saptanmadı. Kanserli doku örneklerinin yer aldığı grupta *C. kruseii* en sık izlenen mikroorganizmaydı (10^4 DNA/50 mg); bunu sırasıyla *C. tropicalis* (10^3 DNA/50 mg) ve *C. parapsilosis* (10^2 DNA/50 mg) izledi (Tablo 3). Gruplar kendi içlerinde farklı *Candida* türlerinin sayısına göre karşılaştırıldığında anlamlı bir fark belirlenmedi ($P>0.05$).

Tablo 3. Real-Time PCR ile pozitif olarak saptanan *Candida* türlerinin kantitatif değerleri

Gruplar	Maksimum (adet/50 mg)					Minimum Sayı (adet/50 mg)					Ortalama Sayı (adet/50 mg)				
	<i>C.alb</i>	<i>C.gla</i>	<i>C.kru</i>	<i>C.tro</i>	<i>C.par</i>	<i>C.alb</i>	<i>C.gla</i>	<i>C.kru</i>	<i>C.tro</i>	<i>C.par</i>	<i>C.alb</i>	<i>C.gla</i>	<i>C.kru</i>	<i>C.tro</i>	<i>C.par</i>
Sağlıklı	ND	2.13x10 ³	2.81x10 ³	ND*	1.2x10 ²	ND	2.37x10 ³	5.47x10 ²	ND	3.43x10 ³	ND	7.67x10 ²	1.99x10 ³	ND	6.87x10 ³
Displazi	ND	3.09x10 ³	4.44x10 ³	6.05x10 ³	4.19x10 ⁴	ND	1.69x10 ³	7.23x10 ³	1.42x10 ²	3.14x10 ³	ND	2.42x10 ³	1.81x10 ³	1.92x10 ³	2.74x10 ⁴
In-situ	ND	2.86x10 ³	2.45x10 ³	3.26x10 ³	ND	ND	1.43x10 ³	1.60x10 ²	3.26x10 ³	ND	ND	2.34x10 ³	1.03x10 ³	3.26x10 ³	ND
SHK	ND	3.10x10 ³	1.57x10 ³	1.38x10 ³	6.68x10 ²	ND	2.08x10 ³	7.69x10 ³	3.07x10 ²	6.68x10 ²	ND	2.60x10 ³	2.56x10 ³	8.44x10 ²	6.68x10 ²

Candida türlerinin farklı gruplardaki seviyeleri incelendiğinde; sağlıklı örneklerde *C. glabrata* (10³DNA/50 mg), displazi grubunda *C. parapsilosis* (10⁴DNA/50 mg), karsinoma in-situ grubunda *C. tropicalis* ve *C. kruseii* (10³DNA/50mg), SHK grubunda ise *C. kruseii*'nin (10³DNA/50 mg) en fazla sayıda gözlenen *Candida* türü olduğu belirlendi (Tablo 3). *Candida* türlerinin seviyeleri gruplar arasında anlamlı fark göstermedi (P>0.05).

TARTIŞMA

Sonuçlarımız *Candida* türlerinin farklı histolojik örnek grupları arasında değişken bir dağılım gösterdiğini ve gruplar arasında kantitatif değerler açısından anlamlı bir fark olmadığını ortaya koymaktadır. Çalışmamızda sağlıklı doku örneklerindeki *C. glabrata* miktarının diğer gruplardan 10³ kat daha fazla olduğu, *C. tropicalis*'in displazi, in-situ ve kanserli örneklerde daha sık gözlemlendiği, *C. albicans*'in ise dokuda beklenenin tersine Real-Time PCR cihazı ile tespit edilemeyecek kadar düşük miktarlarda yer aldığı ortaya konmuştur.

Çalkalama ya da swap yöntemi ile tüm ağızdan alınan örneklerinin kromojenik bir besi yerine ekilerek üreme oluşan örnek sayılarının incelendiği kalitatif araştırmalarda *C. albicans*'in genel popülasyonda görüme sıklığının %40 ila 60 arasında değiştiği bildirilmiştir.⁵⁻⁷Ancak kantitatif analizlerde, sağlıklı örneklerde ağızdaki tüm *Candida* türleri 06 ± 0.21CFU/mL seviyesindedir ve histolojik olarak *Candida* hiflerinin varlığı gözlenmemiştir.⁸ Ağız içi örneklerin swap, çalkalama ve konsantre edilmiş çalkalama yöntemiyle elde edildiği bir araştırmada tüm *Candida* türlerinin swapta 23 CFU, 100 µl çalkalama solüsyonunda 56 CFU ve 100 µl konsantre edilmiş çalkalama solüsyonunda 485 CFU seviyesinde olduğu bildirilmiştir.⁹ Bu araştırmalar, kantitatif yöntemlerle elde edilen sonuçların kalitatif yöntemlerden çok daha düşük oranda *Candida* kolonizasyonu saptadığını göstermektedir. Çalışmamızda ise lezyon bölgesinden ve epitelin derin katlarından alınan örnekler dahil edilmiş ve sonuçlar 50 mg örnekteki mikroorganizma sayısı olarak ifade edilmiştir. Bu nedenle sonuçlarımızın tüm ağızdan çalkalama yöntemi ile alınan ve mL ya da µL'deki CFU olarak bildirilen örneklerle yönelik sonuçlarla karşılaştırılması mümkün değildir ve benzer çalışma yöntemini kullanan, daha fazla sayıda örnek üzerinde gerçekleştirilen çalışmalara gerek duyulmaktadır.

TEŞEKKÜR

Bu araştırma Ege Üniversitesi Bilimsel Araştırma Projeleri Koordinasyon Birimi tarafından 17-Dış 016/ID: 367 proje numarası ile desteklenmiştir.

Çalışmada kullanılan *Candida* türlerinin ve histolojik örneklerin sağlanmasındaki katkılarından dolayı için Prof. Dr. Ali Veral, Prof. Dr. Süheyla Ertürk ve Doç. Dr. Özlem Abacı Günyar'a teşekkür ederiz.

KAYNAKLAR

1. Jukka H. Meurman. Oral microbiota and cancer. *J Oral Microbiol* 2010;2:5195.
2. McCullough M. Oral yeast carriage correlates with presence of oral epithelial dysplasia. *Oral Oncol* 2002;38:391–393.
3. Bakri MM. Revisiting the association between candidal infection and carcinoma, particularly oral squamous cell carcinoma. *J Oral Microbiol* 2010;2:1-6.
4. Sangoi AR, Rogers WM, Longacre TA, Montoya JG, Baron EJ, Banaei N. Challenges and pitfalls of morphologic identification of fungal infections in histologic and cytologic specimens: a ten-year retrospective review at a single institution. *Am J Clin Pathol* 2009;131:364-375.
5. Ghannoum MA, Jurevic RJ, Mukherjee PK, Cui F, Sikaroodi M, Naqvi A, et al. Characterization of the oral fungal microbiome (mycobiome) in healthy individuals. *PLoS Pathog* 2010;8(6):e1000713.
6. Zegarelli DJ. Fungal infections of the oral cavity. *Otolaryngol Clin North Am* 1993;26:1069-89.
7. Sedgley CM, Samaranayake LP. The oral prevalence of aerobic and facultatively anaerobic gram-negative rods and yeasts in Hong Kong Chinese. *Arch Oral Biol* 1994;39:459–66.
8. Suhail S, Gupta S, Sharma N. Pathogenicity of *Candida* species in development of oral cancer from pre-cancer in patients of North India Population. *Int J Res Eng Appl Sci* 2016;6:19-32.
9. Tooyama H, Matsumoto T, Hayashi K, Kurashina K, Kurita H, Uchida M, Kasuga E, Honda T. *Candida* concentrations determined following concentrated oral rinse culture reflect clinical oral signs. *BMC Oral Health* 2015;24:15:150.

Atlantoaksiyal eklemin konik ışınli bilgisayarlı tomografi (KIBT) ile değerlendirilmesi

Esra Yeşilova(0000-0003-1800-9583)^α, Elif Bilgir(0000-0001-9521-4682)^α

Selcuk Dent J, ODMFR 2019 Kongre Kitapçığı Özel Sayısı

Başvuru Tarihi: 24 Ocak 2019
Yayına Kabul Tarihi: 11 Şubat 2019

ABSTRACT

The evaluation of atlanto-axial joint with cone beam computed tomography (CBCT)

Background: This study aimed to show the osteoarthritic changes of atlanto-axial joint by aging in asymptomatic subjects with CBCT as first in literature.

Methods: Study group of 120 patients randomly selected and grouped according to six age categories. In images atlanto-dental joint interval was measured and decreasing of joint space, ankylosis, subchondral sclerosis and cyst, erosion, osteophyte, ligament calcification findings were recorded. Measurements and evaluations were made on software of CBCT system (Romexis 4.3.0V). Data were analyzed with IBM SPSS Statistics 21.0 package programme. For statistical significance, $p < 0.05$ was accepted.

Results: Mean atlanto-dental interval (ADI) values were significantly different between age groups ($p < 0.001$). The presence of the decreasing of joint space, ankylosis, subchondral sclerosis and cyst, erosion, osteophyte findings were found significantly different between age groups (for each $p < 0.05$). The mean interval values of patients with ankylosis, subchondral cyst, erosion and ligament calcification were statistically different from patients without these findings (for each, $p < 0.05$).

Conclusion: Our study showed increase of osteoarthritic changes and decrease of ADI with age. CBCT provides useful information on the evaluation of hard tissue changes in the cervical spine.

KEYWORDS

Atlanto-Axial Joint, osteoarthritis, cone-beam computerized tomography, computed tomography, X-Ray

ÖZ

Atlantoaksiyal eklemin konik ışınli bilgisayarlı tomografi (KIBT) ile değerlendirilmesi

Amaç: Bu çalışmada literatürde ilk kez KIBT ile asemptomatik bireylerde yaşlanmayla birlikte atlanto-aksiyel eklemden meydana gelen osteoarthritik değişimlerin gösterilmesi amaçlanmıştır.

Gereç ve Yöntemler: Çalışma grubunu oluşturmak üzere 120 hasta rastgele seçildi ve altı farklı yaş kategorisine göre gruplandırıldı. İmajlarda atlanto-dental eklem aralığı ölçüldü ve eklem boşluğunda azalma, ankiroz, subkondral skleroz ve kist, erozyon, osteofit, ligament kalsifikasyonu bulguları kaydedildi. Ölçümler ve değerlendirmeler KIBT sistemine ait program üzerinde yapıldı (Romexis 4.3.0V). Veriler IBM SPSS Statistics 21.0 paket program analiz edildi. İstatistiksel anlamlılık için $p < 0.05$ kabul edildi.

Bulgular: Ortalama atlanto-dental aralık (ADI) değerleri yaş grupları arasında anlamlı derecede farklı idi ($p < 0.001$). Eklem boşluğunda azalma, ankiroz, subkondral skleroz ve kist, erozyon, osteofit bulgularının varlığı yaş grupları arasında anlamlı derecede farklı bulundu (her biri için $p < 0.05$). Ankiroz, subkondral kist, erozyon ve ligament kalsifikasyonu olan hastaların ortalama eklem aralığı değerleri bu bulguları olmayanlardan istatistiksel olarak farklı bulundu (her biri için $p < 0.05$).

Sonuç: Çalışmamız yaşla birlikte osteoarthritik değişimlerin arttığını ve ADI'nın azaldığını gösterdi. KIBT servikal spinada sert doku değişimlerinin değerlendirilmesinde yararlı bilgiler sağlamaktadır.

ANAHTAR KELİMELER

Atlanto-aksiyel eklem, osteoartrit, konik ışınli bilgisayarlı tomografi, bilgisayarlı tomografi, X ışını

INTRODUCTION

The integration of 3D imaging systems to oral and maxillofacial radiology enables not only visualization of bimaxillary anatomical structures but also surrounding ones such as cervical region with low dose radiation. Cervical maturation was used in orthodontic treatment procedures in teenage groups.¹ Like this, osteoarthritic changes of vertebrae can also be visualized on CBCT images. Arthritis of atlanto-axial joint has been documented as a potential risk for dens fractures in older age group and generally studied with computed tomography.^{2,3} This study aimed to show osteoarthritic changes by aging in asymptomatic patients with CBCT as first in literature.

^α Eskişehir Osmangazi University, Faculty Of Dentistry, Oral And Maxillofacial Radiology Department, Eskişehir

MATERIALS AND METHODS

This retrospective study was approved by the institutional review board (No: 25.12.18/19). CBCT images were selected from archive of Oral and Maxillofacial Radiology Department. Study group of 120 patients consisted according to six age categories (20-29, 30-39, 40-49, 50-59, 60-69 and older than 70) at equal numbers. Patients had no congenital and metabolic bone disease, connective tissue disease, torticollis and trauma recorded in patient management system. Age and genders of patients were documented. CBCT images were in high image quality, without artefact, 20.0 x 20.0 x 10.2 cm FOV and 0.400 mm voxel size (Planmeca Promax 3D Mid; Helsinki FINLAND). In images;

1. Atlanto-dental joint interval (ADI) was measured as distance intercepted from the segment line linking the center of atlas tubercule with that of posterior tubercule.⁴
2. Decreasing of joint space, ankylosis, subchondral sclerosis and cyst, erosion, osteophyte and ligament calcification findings were recorded.

Measurement and evaluations were made on software of CBCT system (Romexis 4.3.0V).

Statistical Analysis;

Description of continuous data/categoric data expressed in means \pm SD/frequency and percentages. After Shapiro Wilk, Kruskal Wallis H test were performed. The analysis of osteoarthritic degenerative findings and genders according age groups were tested with Pearson and Pearson Exact Data were analyzed with IBM SPSS Statistics 21.0 package programme. For statistical significance, $p < 0.05$ was accepted.

RESULTS

Measurement value; Mean atlanto-dental interval values were significantly different between age groups ($p < 0.001$). Values decreased from youngest to oldest age groups (Table 1).

Table 1. The differences of atlanto-dental interval values between age groups

	Measurement Values		p	Multiple Comparison
	Mean \pm SD			
	Median (Q1 – Q3)			
Age Groups	20-29 (1)	20	1.36 \pm 0.30	3-6: 0.015
	30-39 (2)	20	1.28 \pm 0.30	2-6: <0.001
	40-49 (3)	20	1.10 \pm 0.42	1-6: <0.001
	50-59 (4)	20	0.88 \pm 0.30	5-2: 0.015
	60-69 (5)	20	0.84 \pm 0.36	5-1: 0.001
	70+ (6)	20	0.60 \pm 0.37	4-2: 0.016 4-1: 0.002

Osteoarthritic changes; The presence of the decreasing of joint space, ankylosis, subchondral sclerosis and cyst, erosion, osteophyte findings were found significantly different between age groups (for each $p < 0.05$). Ankylosis was observed after fifth decade. The presence of subchondral cyst and erosion increased at 40 and older ages. The increase of osteophyte cases was seen after fourth decade. Subchondral sclerosis and the presence of decreasing of joint space were not associated to increase of age. All age groups had different risk for them (Table 2). The mean

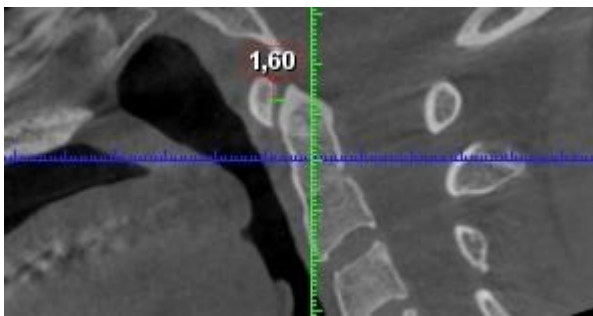
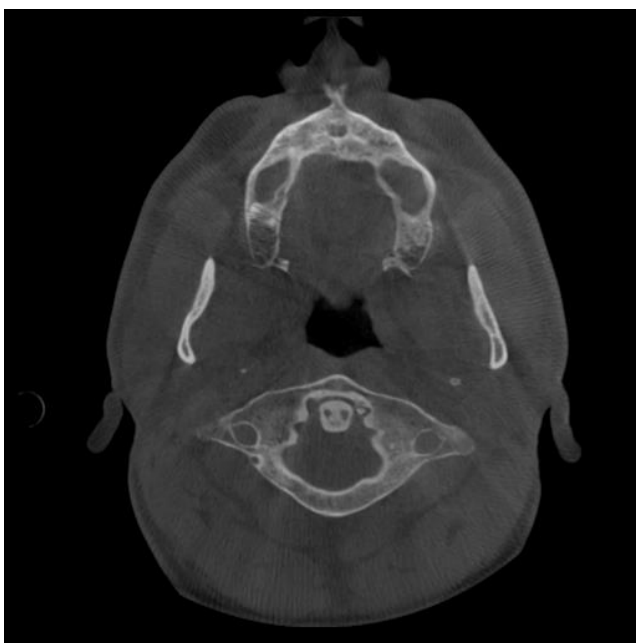interval values of patients with ankylosis, subchondral cyst, erosion and ligament calcification were statistically different from patients without these findings (for each, $p < 0.05$) (Table 3).

Table 2. The osteoarthritic changes between age groups

		Age Groups						p
		20-29	30-39	40-49	50-59	60-69	70+	
Gender	Male	10 (%50.0)	10 (%50.0)	10 (%50.0)	10 (%50.0)	10 (%50.0)	10 (%50.0)	1.000
	Female	10 (%50.0)	10 (%50.0)	10 (%50.0)	10 (%50.0)	10 (%50.0)	10 (%50.0)	
Ankylosis	Absent	20 (%100.0)	20 (%100.0)	19 (%95.0)	17 (%85.0)	19 (%95.0)	14 (%70.0)	0.005
	Present	0 (%0.0)	0 (%0.0)	1 (%5.0)	3 (%15.0)	1 (%5.0)	6 (%30.0)	
Subchondral Sclerosis	Absent	11 (%55.0)	4 (%20.0)	5 (%25.0)	10 (%50.0)	3 (%15.0)	4 (%20.0)	0.017
	Present	9 (%45.0)	16 (%80.0)	15 (%75.0)	10 (%50.0)	17 (%85.0)	16 (%80.0)	
Subchondral Cyst	Absent	14 (%70.0)	17 (%85.0)	10 (%50.0)	9 (%45.0)	9 (%45.0)	7 (%35.0)	0.015
	Present	6 (%30.0)	3 (%15.0)	10 (%50.0)	11 (%55.0)	11 (%55.0)	13 (%65.0)	
Erosion	Absent	11 (%55.0)	11 (%55.0)	5 (%25.0)	4 (%20.0)	2 (%10.0)	4 (%20.0)	0.004
	Present	9 (%45.0)	9 (%45.0)	15 (%75.0)	16 (%80.0)	18 (%90.0)	16 (%80.0)	
Osteophyte	Absent	10 (%50.0)	4 (%20.0)	4 (%20.0)	4 (%20.0)	1 (%5.0)	5 (%25.0)	0.033
	Present	10 (%50.0)	16 (%80.0)	16 (%80.0)	16 (%80.0)	19 (%95.0)	15 (%75.0)	
Ligament Calcification	Absent	20 (%100.0)	20 (%100.0)	20 (%100.0)	18 (%90.0)	18 (%90.0)	19 (%95.0)	0.421
	Present	0 (%0.0)	0 (%0.0)	0 (%0.0)	2 (%10.0)	2 (%10.0)	1 (%5.0)	
Decreasing Joint Space	Absent	18 (%90.0)	13 (%65.0)	14 (%70.0)	15 (%75.0)	10 (%50.0)	9 (%45.0)	0.032
	Present	2 (%10.0)	7 (%35.0)	6 (%30.0)	5 (%25.0)	10 (%50.0)	11 (%55.0)	

Table 3. The differences of mean interval values in osteoarthritic changes

Measurement Values	Mean \pm SD		p
	Median (Q1 – Q3)		
	Absence	Presence	
Ankylosis	1.07 \pm 0.39 1.20(0.80-1.20)	0.40 \pm 0.35 0.40(0.00-0.80)	<0.001
Subchondral Sclerosis	1.11 \pm 0.35 1.20(0.80-1.20)	0.96 \pm 0.45 0.80(0.80-1.20)	0.078
Subchondral Cyst	1.12 \pm 0.46 1.20(0.80-1.60)	0.87 \pm 0.35 0.80(0.80-1.20)	0.002
Erosion	1.13 \pm 0.35 1.20(0.80-1.40)	0.95 \pm 0.45 0.80(0.80-1.20)	0.017
Osteophyte	1.11 \pm 0.35 1.20(0.80-1.20)	0.97 \pm 0.45 0.80(0.80-1.20)	0.107
Ligament Calcification	1.02 \pm 0.43 1.20(0.80-1.20)	0.64 \pm 0.21 0.80(0.40-0.80)	0.024
Decreasing Joint Space	1.07 \pm 0.39 1.20(0.80-1.20)	0.88 \pm 0.48 0.80(0.60-1.20)	0.080

**Figure 1.** ADI measurement**Figure 2.** Subchondral Cyst-Osteophyte

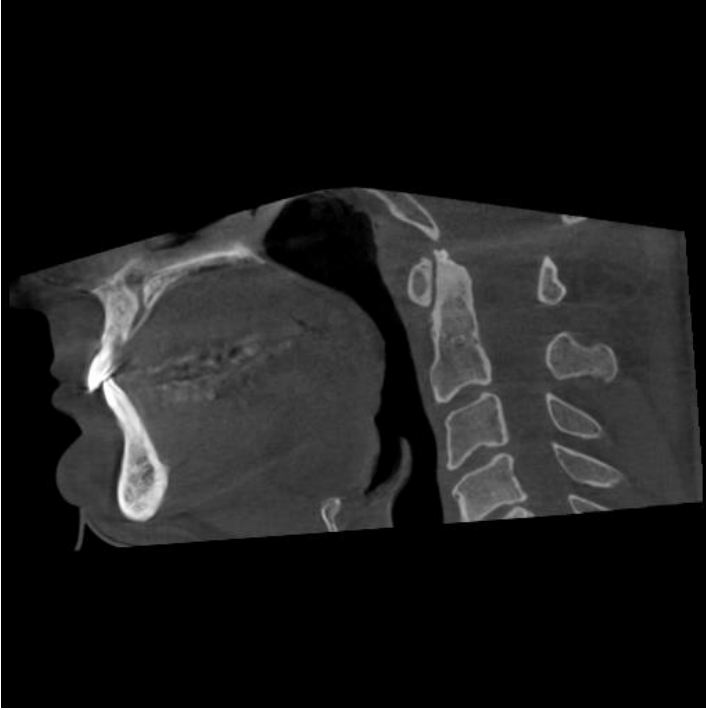


Figure 3. Subchondral Osteosclerosis

DISCUSSION

Osteoarthritic changes of cervical spine are associated with aging process, long-lasting, low-level lifelong trauma and postural instability. Due to the unbalanced distribution of these charges to the spine; joint space narrowing, cortical thickening, subchondral sclerosis and cyst formation, ligament calcification occurs. People with atlanto-axial arthritis complaint of increased head and neck pain with head movements.^{5,6,7}

Computed tomography (CT) is usually used in the examination of the osteoarthritic changes of cervical spine.^{5,6} However, recently CBCT provides useful information equivalent to CT in various studies.^{8,9} In this study, CBCT was chosen for the evaluation of osteoarthritic changes in atlanto-dental joints, low cost and radiation dose. The joint space narrowing is one of the radiographic signs of osteoarthritis. Several studies have shown that joint space decreases with age in the literature.^{4,6,7}

Liu et al.⁴ and Betsch et al.³ reported that ADI measurements decreased with increasing age. In this study, ADI was observed to decrease with age in accordance with their work. Betsch et al.³ reported that subchondral cyst formation usually started in the fifth and sixth year of life, and synovitis began in the second and third decades of life. They also found that the prevalence of intraosseous cysts and calcific synovitis increased with age.

Liu et al.⁴ reported that mild osteoarthritis appeared at the earliest at age 19.6 years, moderate osteoarthritis in at earliest at age 24.2 years and severe osteoarthritis at the earliest at age 48.5 years. We have found that the presence of subchondral cyst and erosion increased at 40 and older ages. The increase of osteophyte cases was seen after fourth decade.

CONCLUSION

To our knowledge, this is the first study about CBCT and atlanto-axial joint in literature. Osteoarthritic changes increase and ADI decreases with age. CBCT provides useful information for evaluation of osteoarthritic changes in atlanto-axial joint. In the view of these findings, we recommended that;

*Oral and maxillofacial radiologists have to examine and report radiologic changes of this region even if patients have no complaint,

*Oral and maxillofacial radiologists must take into consideration osteoarthritic changes of atlanto-axial joint in patients who have referred cervical pain for differential diagnosis of temporomandibular joint and related muscle disorders.

REFERENCES

1. Kim S, Choi Y, Shin SM, et al. The estimation of skeletal maturity of patients with cleft lip and palate using statistical shape analysis: a preliminary study. *Dentomaxillofac Radiol* 2017; 46: 20160491.
2. Shinseki MS, Zusman NL, Hiratzka J, et al. Association between advanced degenerative changes of the atlanto-dens joint and presence of dens fracture. *J Bone Joint Surg Am* 2014; 96: 712-717.
3. Betsch MW, Blizzard SR, Shinseki MS, et al. Prevalence of degenerative changes of the atlanto-axial joints. *Spine J* 2015; 15: 275-80.
4. Liu K, Xie F, Wang D, et al. Reference ranges for atlantodental interval in adults and its variation with age and gender in a large series of subjects on multidetector computed tomography. *Acta Radiol* 2015; 56: 465-70.
5. Liu K, Lu Y, Chang D, et al. The prevalence of osteoarthritis of the atlanto-odontoid joint in adults using multidetector computed tomography. *Acta Radiol* 2014; 55: 95-100.
6. Badve SA, Bhojraj S, Nene A, et al. Occipito-atlanto-axial osteoarthritis: a cross sectional clinico-radiological prevalence study in high risk and general population. *Spine* 2010; 35: 434-8.
7. Zapletal J, Hekster R, Wilmink J, et al. Atlanto-odontoid osteoarthritis: comparison of lateral cervical projection and CT. *Eur J Spine* 1995; 4: 238-41.
8. Patcas R, Tausch D, Pandis N, et al. Illusions of fusions: Assessing cervical vertebral fusion on lateral cephalograms, multidetector computed tomographs, and cone-beam computed tomographs. *Am J Orthod Dentofacial Orthop* 2013; 143: 213-20.
9. Takahata M, Yamada K, Akira I, et al. A novel technique of cervical pedicle screw placement with a pilot screw under the guidance of intraoperative 3D imaging from C-arm cone-beam CT without navigation for safe and accurate insertion. *Eur J Spine* 2018; 27: 2754-62.

Artiküler eminens ve glenoid fossa pnömatizasyonunun tanısında konik ışınli bilgisayarlı tomografi ve dijital panoramik radyografi kullanımının değerlendirilmesi

Berrin Çelik(0000-0002-3602-2354)^α, Cemile Özlem Üçok(0000-0003-4904-0591)^α,
Ezgi Nazman(0000-0003-0189-3923)^β

Selcuk Dent J, ODMFR 2019 Kongre Kitapçığı Özel Sayısı

Başvuru Tarihi: 11 Ocak 2019
Yayına Kabul Tarihi: 12 Şubat 2019

ÖZ

Artiküler eminens ve glenoid fossa pnömatizasyonunun tanısında konik ışınli bilgisayarlı tomografi ve dijital panoramik radyografi kullanımının değerlendirilmesi

Amaç: Bu çalışmada, Konik ışınli bilgisayarlı tomografi (KIBT) ve dijital panoramik radyografi (DPR) kullanılarak artiküler eminens pnömatizasyonu (PAT) ve glenoid fossa pnömatizasyonunun (PGF) prevalansının tespit edilmesi ve karakteristik özelliklerinin değerlendirilmesi amaçlanmaktadır.

Gereç ve Yöntemler: Bu çalışmada 9-82 yaş aralığındaki 325 hastanın (155 kadın 170 erkek) KIBT ve DPR görüntüleri PAT ve PGF varlığı açısından retrospektif olarak incelendi. Cinsiyet, yaş, lokalizasyon, yön ve lezyon tipi gibi çeşitli karakteristik özellikler ve değişkenler arasındaki farklar Ki Kare testi ile değerlendirildi.

Bulgular: DPR ve KIBT görüntüleri incelendiğinde PAT ve PGF prevalansı her iki yöntem için de kadın hastalarda daha yaygın olarak tespit edilmiştir ($p < 0.005$). Panoramik radyografiler incelendiğinde PAT için sol taraf (% 43.6) unilateral (% 69.2) lokalizasyon ile multiloküler (% 76.9) lezyon tipi, PGF için ise sol taraf (% 35.7) unilateral (% 59.6) lokalizasyon ve multiloküler (% 84) bir lezyon tipi görülmüştür ($p > 0.05$). Diğer yandan, KIBT görüntüleri değerlendirildiğinde PAT için sol taraf (% 31.8) unilateral (% 62.1) lokalizasyon ile multiloküler (% 60.6) lezyon tipi, PGF için ise sol taraf (% 25.2) bilateral (% 50.3) lokalizasyon ve multiloküler (% 74.8) bir lezyon tipi görülmüştür ($p < 0.05$).

Sonuç: Elde edilen sonuçlar ışığında PAT ve PGF'nin teşhisinde KIBT görüntülerinin kullanılmasının daha hassas ve güvenilir sonuçlar vereceği sonucuna varılmıştır.

ANAHTAR KELİMELER

Artiküler Eminens, Dijital Panoramik Radyografi, Glenoid Fossa, Konik Işınli Bilgisayarlı Tomografi, Pnömatizasyon

ABSTRACT

Evaluation of the use of cone beam computed tomography and digital panoramic radiography in the diagnosis of articular eminence and glenoid fossa pneumatization

Background: The aim of this study is to determine the prevalence of articular eminence and glenoid fossa pneumatization using cone beam computed tomography (CBCT) and digital panoramic radiography (DPR).

Methods: In this study, 325 patients (155 female, 170 male) from 9 to 82 years of age were examined retrospectively in order to check the presence of PAT and PGF. Various characteristics such as gender, age, localization, direction, lesion type and the differences between the variables were evaluated with the Chi-Square test.

Results: When DPR and CBCT images were examined, the prevalence of PAT and PGF was found to be more common in female patients in both methods ($p < 0.005$). When DPR was examined, unilateral (69.2 %) localized, multilocular (76.9 %) lesion type in the left (43.6 %) was found for PAT while unilateral (59.6 %) localized, multilocular (84 %) lesion type in left (35.7 %) was determined for PGF ($p > 0.05$). On the other hand, when CBCT images were evaluated, PAT showed left sided (31.1), multilocular (60.6 %) lesion type with unilateral (62. %) localization while PGF indicated left sided (25.2 %) multilocular (74.8%) lesions with bilateral (50.3 %) localization ($p < 0.05$).

Conclusion: In the light of the results obtained, it was concluded that the use of CBCT images in the diagnosis of PAT and PGF may give more accurate and reliable results.

KEYWORDS

Articular Eminence, Cone Beam Computed Tomography, Digital Panoramic Radiography, Glenoid Fossa, Pneumatization

GİRİŞ

Pnömatizasyon, epitelyumun gelişmekte olan kemiğe infiltrate olarak epitelyum ile kaplı hava hücresi kavitelerinin oluştuğu bir süreçtir.¹ Kafatasında yaygın olarak bulunmakta olup, temporal kemikte 10 farklı yerde lokalize

^α Gazi University, Faculty Of Dentistry, Oral And Maxillofacial Radiology Department, Ankara

^β 2Gazi Üniversitesi, Fen Fakültesi, İstatistik Teorisi Anabilim Dalı, Ankara

olmaktadır. Temporal kemiğin artiküler eminensi ve zigomatik çıkıntısında bulunan aksesuar hava hücreleri Pnömatize artiküler eminens veya tüberkül (PAT) olarak tanımlanırken, bu hücrelerin temporomandibular eklem (TME) bölgesi ile sınırlı olduğu durumlarda pnömatize glenoid fossa (PGF) olarak adlandırılmaktadır.^{2,3} PAT radyolojik açıdan, mastoid hava hücrelerinin görüntüsüne benzer, temporal kemiğin zigomatik çıkıntısında, asemptomatik radyolüsent (RL) bir defekt olarak belirtilmektedir.² Bu defekt zigomatikotemporal süturun önüne geçmeyip, zigomada herhangi bir genişleme ve kortikal yıkım göstermemektedir.⁴

Temporal kemiğin zigomatik çıkıntısının pnömatizasyonu insan anatomisinin tedavi gerektirmeyen bir varyantıdır.⁴ TME çevresinde bulunan pnömatizasyonların tanısı oldukça önemlidir. Bunlar TME çevresinde yapısal zayıflığa neden olup, iltihap, tümör veya kırık gibi çeşitli patolojilerin eklem içine yayılmasını kolaylaştırmaktadır.⁵ Bu nedenle pnömatizasyonlar TME ameliyatında olası komplikasyon faktörlerini oluşturduğundan birçok araştırmacı cerrahi prosedür öncesi bu bölgenin görüntülenmesini önermiştir.^{5,6}

Görüntüleme teknolojileri açısından bakıldığında, panoramik radyografiler, bilgisayarlı tomografi ile karşılaştırıldığında daha ucuz ve düşük radyasyon dozlarından dolayı, birçok hastanın rutin muayenesi sırasında sıklıkla tercih edilip, pnömatizasyonların değerlendirilmesinde kullanılan ilk yöntem olarak kabul edilmektedir.⁵ Bölgenin anatomik karmaşıklığı ve komşu yapıların süperpoze olması, hava hücrelerinin lokalizasyonun ve boyutlarının doğru bir şekilde değerlendirilmesini engelleyebilir.⁷ Dentomaksillofasiyal radyoloji için gelişmiş bir tanı aracı olan konik ışınli bilgisayarlı tomografi (KIBT), pnömatizasyondan etkilenen bölgelerin kesin tanısını ve gelişmiş görüntülenmesini sağlamaktadır.⁸ Bu çalışmanın amacı pnömatize artiküler eminens (PAT) ve pnömatize glenoid fossa (PGF) prevalansının tespit edilmesi ve karakteristik özelliklerinin Konik ışınli bilgisayarlı tomografi (KIBT) ve dijital panoramik radyografi (DPR) aracılığıyla belirlenmesidir.

GEREÇ VE YÖNTEM

Ağız, Diş ve Çene Radyolojisi Anabilim Dalı'na çeşitli endikasyonlarla 2015-2016 yılları arasında KIBT ve DPR çekirmek amacıyla başvuran 325 hastanın (155 kadın 170 erkek) görüntüleri PAT ve PGF varlığı açısından retrospektif olarak incelendi. Zigomatik çıkıntının anatomik veya teknik hatalara bağlı net olarak görüntülenemediği görüntüler ile maksillofasiyal bölgede travma ve anomali hikayesi bulunan hastalar çalışmaya dahil edilmedi. DPR, 0.5 mm fokal spotlu 66 kVp, 8 mA şartlarında ve üreticinin tavsiyesine uygun olarak standart pozisyonlama ile 14 sn. kullanım süresine sahip bir cihazla (Sirona Dental Systems, Bensheim, Germany) kaydedildi. KIBT için ışınlama parametreleri: 90 kVp, 8 mA, 16x9 cm FOV 13,85 sn'lik tarama süresi ve 0,4x0,4x0,4 mm voksel olan Planmeca Promax 3D Mid (Planmeca, Helsinki, Finlandiya) cihazı ile görüntü alındı.

Radyografik değerlendirmeler, cihazın orijinal programı olan Planmeca Romexis 2.7.0.R bilgisayar programı kullanılarak optimal görselleştirme sağlamak için karanlık bir odada Ağız, Diş ve Çene Radyolojisi asistanı (4 yıllık deneyime sahip- B.Ç) tarafından değerlendirildi. Tüm KIBT görüntüleri aksiyel, sagittal ve koronal düzlemlerde incelendi. KIBT görüntülerinde PAT ya da PGF varlığı var ya da yok olarak belirlendikten sonra, var olan görüntülerde hava hücrelerinin lokalizasyonu ve lezyon tipi (uniloküler-multiloküler) kaydedildi. Radyografide hava hücresi iyi sınırlı, tek, RL oval defekt şeklinde ise uniloküler, çok sayıda RL küçük kaviteler şeklinde ise multiloküler olarak sınıflandırıldı. Tüm hastalar yaşlarına göre 4 grupta (9-29, 30-49, 50-59, 60-82) değerlendirildi. Literatürle uyumlu olarak, tüm hastaların tomografik görüntüleri incelendikten sonra aynı parametreler DPR üzerinde de uygulandı.³ Gözlemci-içi uyumun değerlendirilmesi amacıyla radyografik inceleme süreci bitiminde rastgele seçilen 50 hastanın

radyografik görüntüleri tekrar değerlendirildi. İstatistiksel analizler için SPSS 20.00 yazılımı (IBM, New York, NY, ABD) kullanıldı. Değişkenler arasındaki farklar Ki Kare testi ile değerlendirildi. $p < 0.05$ değeri istatistiksel olarak anlamlı kabul edildi.

BULGULAR

Bu çalışma kapsamında, ortalama yaşı 48.26 ± 16.15 olan 170 kadın (% 52) ile 155 erkek (% 48) hastaya ait 325 hastadan alınan 650 ilgili bölge görüntüsü kullanılmıştır.

Tablo 1 DPR ve KIBT görüntülerinde PAT ve PGF prevalansına dair sonuçları göstermektedir. Panoramik radyografiler kullanılarak gerçekleştirilen değerlendirmede toplam 39 hastada (28 kadın, 11 erkek) % 11.2 PAT, toplam 98 hastada (54 kadın, 44 erkek) % 28.2 PGF prevalansı tespit edilmiştir. PAT ve PGF prevalansı en yüksek 60-82 yaş aralığındadır. KIBT görüntüleri kullanılarak gerçekleştirilen değerlendirmede ise toplam 66 hastada (47 kadın, 19 erkek) %17.6 PAT, toplam 155 hastada (81 kadın, 74 erkek) % 41.3 PGF prevalansı tespit edilmiştir. Ancak, PAT 50 yaş ve üstü hastalarda daha sık görülürken PGF 30-59 yaş aralığında daha çok görülmüştür. Bu analiz kapsamında hasta yaşı ile PAT/PGF prevalansı arasında istatistiksel olarak anlamlı bir ilişki ($p > 0.05$) görülmemiştir. Diğer yandan, cinsiyet ile PAT-PGF prevalansı arasında istatistiksel olarak anlamlı bir farklılık tespit edilmiştir ($p < 0.05$). Panoramik için PAT ve PGF prevalansı sırasıyla % 71.8 ve % 55.1, KIBT için ise bu oran sırasıyla % 71.2 ve % 52.3 ile kadın hastalarda tespit edilmiştir.

Tablo 1. PAT ve PGF prevalansının cinsiyet ile yaş gruplarına göre dağılımı

	DPR PAT, n (%)	DPR PGF, n (%)	DPR P değeri	KIBT PAT, n (%)	KIBT PGF, n (%)	KIBT P değeri
Cinsiyet						
Erkek	11 (% 28.2)	44 (% 44.9)	0.023*	19 (% 28.8)	74 (% 47.7)	0.009*
Kadın	28 (% 71.8)	54 (% 55.1)		47 (% 71.2)	81 (% 52.3)	
Yaş						
9-29	9 (% 23.1)	22 (% 22.4)		16 (% 24.2)	32 (% 20.6)	
30-49	11 (% 28.2)	22 (% 22.4)	0.414	14 (% 21.2)	42 (% 27.1)	0.679
50-59	6 (% 15.4)	25 (% 25.5)		18 (% 27.3)	42 (% 27.1)	
60-82	13 (% 33.3)	29 (% 29.6)		18 (% 27.3)	39 (% 25.2)	
Toplam	39	98		66	155	

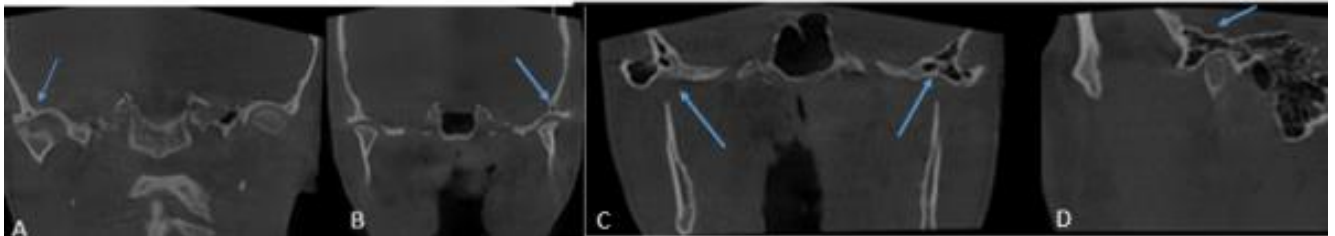
PAT ve PGF'nin karakteristik özellikleri hakkındaki inceleme detayları **Tablo 2'**de sunulmuştur. KIBT için pnömatizasyon prevalansı lokalizasyon açısından değerlendirildiğinde PAT için % 62.1 (41 vaka) oranla unilateral, PGF için % 50.3 (78 vaka) oranla bilateral lokalizasyon tespit edilmiştir. Ayrıca, KIBT ile unilateral:bilateral oranı PAT ve PGF için sırasıyla 1.95:1 ile 1:1.16 olarak gözlemlenmiştir. Lezyon tipi konusundaki inceleme PAT ve PGF için sırasıyla % 60.6 ve % 74.8 oranla multiloküler yapı varlığını göstermektedir. PAT ve PGF prevalansının lokalizasyon, yön ve lezyon tipine göre dağılımı **Tablo 3'**te sunulmuştur.

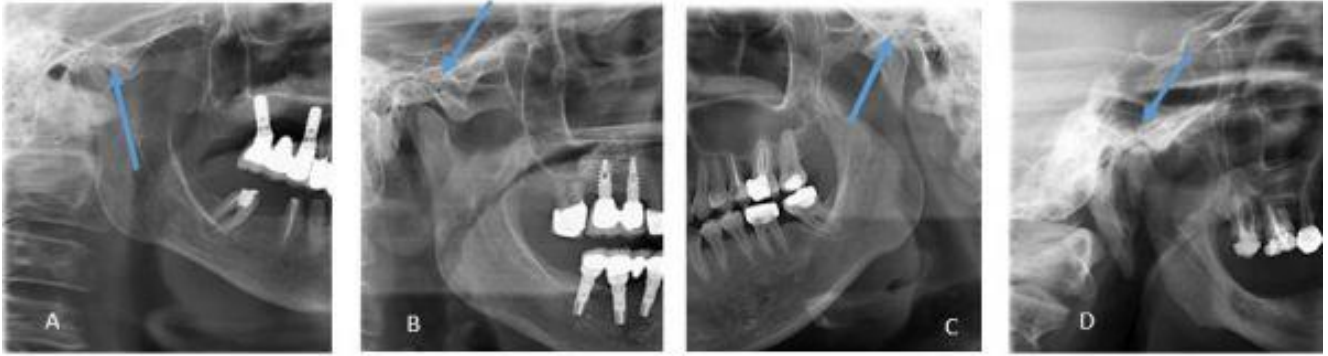
Tablo 2. PAT ve PGF prevalansı ile görülen karakteristik özellikler

	PARAMETRE	DPR	KIBT
PAT	Prevalans (%)	% 11.2	% 17.6
	Cinsiyet	Kadın (% 71.8)	Kadın (% 71.2)
	Yaş Aralığı	60-82 (% 33.3)	50 ve üstü (% 54.6)
	Lokalizasyon	Unilateral (% 69.2)	Unilateral (% 62.1)
	Yön	Sol (% 43.6)	Sol (% 31.8)
	Tipi	Multiloküler (% 76.9)	Multiloküler (%60.6)
PGF	Prevalans (%)	% 28.2	% 41.3
	Cinsiyet	Kadın (% 55.2)	Kadın (% 52.3)
	Yaş Aralığı	60-82 (% 29.6)	30-49 (% 27.1) ve 50-59 (% 27.1)
	Lokalizasyon	Unilateral (% 57.1)	Bilateral (% 50.3)
	Yön	Sol (% 35.7)	Sol (% 25.2)
	Tipi	Multiloküler (% 80.6)	Multiloküler (% 74.8)

Tablo 3. PAT ile PGF prevalansının lokalizasyon, yön ve lezyon tipine göre dağılımı

	Örneklem	DPR PAT	DPR PGF	KIBT PAT	KIBT PGF
Lokalizasyon					
Unilateral		27 (% 69.2)	56 (% 59.6)	41 (% 62.1)	67 (% 43.2)
Bilateral		12 (% 30.8)	38 (% 40.4)	21 (% 31.8)	78 (% 50.3)
Toplam	325	39	94	62	145
p değeri		0.295	0.295	0.031*	0.031*
Yön					
Sağ		10 (% 25.6)	21 (% 21.4)	20 (% 30.3)	29 (% 18.7)
Sol		17 (% 43.6)	35 (% 35.7)	21 (% 31.8)	39 (% 25.2)
Lezyon Tipi					
Uniloküler		9 (% 23.1)	15 (% 16.0)	22 (% 33.3)	25 (% 16.1)
Multiloküler		30 (% 76.9)	79 (% 84.0)	40 (% 60.6)	116 (% 74.8)
Toplam	650	39	94	62	145
p değeri		0.031	0.031	0.030*	0.030*

**Resim 1.** KIBT görüntülerinde A) uniloküler sağ PAT B) uniloküler sol PGF C-D) multiloküler bilateral PAT ve PGF



Resim 2. Dijital Panoramik Radyografi görüntülerinde A) uniloküler sağ PAT B) multiloküler sağ PAT C) multiloküler sol PGF D) uniloküler sağ PGF

TARTIŞMA

Panoramik radyografiler kullanılarak PAT prevalansının belirlenmesi ile ilgili daha önceki çalışmalarda prevalansın % 1 ile % 3.42 arasında olduğu belirtilmiştir.^{2,6,7,9,10} Diğer yandan, BT ve KIBT kullanılarak gerçekleştirilen çalışmalarda prevalans aralığı % 8 ile % 51.8 olarak raporlanmıştır.^{5,8,11,12} Bu çalışmada ise PAT prevalansı DPR ve KIBT kullanıldığında sırasıyla % 11.2 ve % 17.6 olarak belirlenmiştir. KIBT kullanılarak PGF prevalansının belirlenmesi ile ilgili yapılan çalışmalar yeni olmakla beraber prevalans % 5.9 ile % 38.3 aralığını göstermektedir.^{5,11-13} Bu çalışmada ise PGF prevalansı DPR ve KIBT kullanıldığında sırasıyla % 28.2 ve % 41.3 olarak tespit edilmiştir.

Bu çalışmada, pnömatizasyon ile cinsiyet arasında istatistiksel olarak anlamlı bir farklılık bulunmuştur. İlgüy ve ark.¹¹ tarafından gerçekleştirilen çalışma ile uyumlu olarak pnömatizasyon kadınlarda daha çok görülmüştür. Pnömatizasyon lokalizasyonu ile ilgili literatürdeki çalışmalar incelendiğinde çalışmalar arasında bir uyum olmadığı görülmektedir. Bazı araştırmacılar unilateral durumu daha baskın bulurken diğerleri bunun aksini rapor etmiştir. PAT için unilateral lokalizasyonun bilateral lokalizasyondan daha sık görüldüğü belirtilmiş ve bu çalışmada da % 62.1 oranla unilateral lokalizasyon görülmüştür.^{5,8,12,14} Ladeira ve ark.⁵ ise PAT ve PGF prevalansının beraber incelendiği durumlarda bilateral lokalizasyonun daha çok görüldüğü çıkarımında bulunmuş ve bu çalışmada da PGF için bilateral lokalizasyon daha sık görülmüştür.

Lezyon tipi ile ilgili PAT durumunun incelendiği çalışmalarda multiloküler yapı daha sık görülmüş ancak aralarında istatistiksel olarak anlamlı bir ilişki olduğu tespit edilememiştir.^{7,9,15} Bu çalışmada ise Ladeira ve ark.⁵ tarafından sunulan sonuçlarla uyumlu olarak multiloküler yapı istatistiksel olarak farklı olacak şekilde daha sık görülmüştür.^{11,16} Ayrıca, DPR kullanılarak PAT prevalansına dair lezyon tipi % 76.9 oranla multiloküler olarak tespit edilmiştir, bu sonuçlar Orhan ve ark.⁹ tarafından elde edilen oranla, % 73.7, uyumludur. PGF için ise bu çalışmada % 74.8 oranla istatistiksel olarak anlamlı bir farklılık taşıyan multiloküler yapı baskın olarak bulunurken bu sonuçlar literatürde % 25, % 90.2 ve % 99.8 oranında multiloküler olarak tespit edilmiş çalışmalarla uyumludur.^{5,11,13} Pnömatizasyon yönü ise PAT ve PGF için sol taraf olarak belirlenmiştir, bu sonuçlar literatürde her iki pnömatizasyonu inceleyen çalışmalarla uyumludur.^{5,13,17}

SONUÇ

Bu çalışma ile tedavi gerektirmeyen, PAT ve PGF'nin kemik lezyonları gibi diğer yapılardan ayırt edilerek çeşitli komplikasyonların önlenmesi için konvansiyonel panoramik radyografi yerine, hava hücrelerini ve derine yerleşmiş yapıları yüksek çözünürlüklü 3 boyutlu görüntüleme sağlayan KIBT yönteminin daha güvenilir ve hassas sonuçlar verdiği tespit edilmiştir.

KAYNAKLAR

1. Hill CA. Ontogenetic change in temporal bone pneumatization in humans. *Anat Rec (Hoboken)*. 2011;294:1103-1115.
2. Tyndall DA, Matteson SR. Radiographic appearance and population distribution of the pneumatized articular eminence of the temporal bone. *J Oral Maxillofac Surg* 1985; 43(7), 493-497.
3. de Rezende Barbosa, GL, Nascimento MDCC, Ladeira DBS, Bomtorim VV, da Cruz AD, Almeida SM. Accuracy of digital panoramic radiography in the diagnosis of temporal bone pneumatization: A study in vivo using cone-beam-computed tomography. *J Craniomaxillofac Surg* 2014;42(5), 477-481.
4. Friedrich RE, Viezens L, Grzyska U. Pneumatization of the zygomatic process of temporal bone on computed tomograms. *GMS Interdiscip Plast Reconstr Surg DGPW* 2016; 5.
5. Ladeira DBS, Barbosa GLR, Nascimento MCC, Cruz AD, Freitas DQ, Almeida SM. Prevalence and characteristics of pneumatization of the temporal bone evaluated by cone beam computed tomography. *Int J Oral Maxillofac Surg* 2013;42(6), 771-775.
6. Kaugars GE, Mercuri LG, Laskin DM. Pneumatization of the articular eminence of the temporal bone: prevalence, development, and surgical treatment. *J Am Dent Assoc* 1986;113: 55e57.
7. Orhan K, Delilbasi C, Orhan AI. Radiographic evaluation of pneumatized articular eminence in a group of Turkish children. *Dentomaxillofac Radiol* 2006;35: 365e370.
8. Miloglu O, Yilmaz AB, Yildirim E, Akgul HM. Pneumatization of the articular eminence on cone beam computed tomography: prevalence, characteristics and a review of the literature. *Dentomaxillofac Radiol*. 2011;40(2):110-4.
9. Orhan K, Delilbasi C, Cebeci I, Paksoy C. Prevalence and variations of pneumatized articular eminence: a study from Turkey. *Oral Surg Oral Med Oral Pathol Oral Radiol Endod* 2005;99: 349e354.
10. Orhan K, Oz U, Orhan AI, Ulker AE, Delilbasi C, Akcam O. Investigation of pneumatized articular eminence in orthodontic malocclusions. *Orthod Craniofac Res* 2010;13: 56-60.
11. İlgüy M, Dölekoğlu S, Fişekçioğlu E, Ersan N, İlgüy D. Evaluation of pneumatization in the articular eminence and roof of the glenoid fossa with cone-beam computed tomography. *Balkan Med J*. 2015;32(1):64-8.
12. Mosavat F, Ahmadi A. Pneumatized articular tubercle and pneumatized roof of glenoid fossa on cone beam computed tomography: prevalence and characteristics in selected Iranian population. *J Dentomaxillofac Radiol Pathol Surgery* 2015;4(3):10-4.

13. Buyuk C, Gunduz K, Avsever H. Prevalence and characteristics of pneumatizations of the articular eminence and roof of the glenoid fossa on cone-beam computed tomography. *Oral Radiol* 2018;1-6, <https://doi.org/10.1007/s11282-018-0334-z>.
14. Srivathsa SH, Malleshi SN, Patil K, Guledgud MV. A retrospective study of panoramic radiographs for zygomatic air cell defect in children. *Saudi J Oral Sci* 2014; 1: 79.
15. Yavuz MS, Aras MH, Gungor H, Buyukkurt MC. Prevalence of the pneumatized articular eminence in the temporal bone. *J Craniomaxillofac Surg*. 2009;37(3):137-9.
16. Broonosh P, Shakibafard A, Mokhtare MR, Munesi Rad T. Temporal bone pneumatisation: a computed tomography study of pneumatized articular tubercle. *Clin Radiol*. 2014;69(2):151-6.
17. Nagaraj T, Nigam H, Balraj L, Santosh H, Ghouse N, Tagore S. A population-based retrospective study of zygomatic air cell defect in Bengaluru. *J Med Radiol Pathol Surg*. 2016;3(6):5-8.

Temporomandibular eklem disfonksiyonlu bir grup hastada klinik bulguları

Gamze Ulay(0000-0003-3523-1805)^α, Filiz Namdar Pekiner(0000-0001-7426-5587)^α

Selcuk Dent J, ODMFR 2019 Kongre Kitapçığı Özel Sayısı

Başvuru Tarihi: 24 Ocak 2019
Yayına Kabul Tarihi: 11 Şubat 2019

ÖZ

Temporomandibular eklem disfonksiyonlu bir grup hastada klinik bulguları

Amaç: Temporomandibular eklem disfonksiyonu (TMED); temporomandibular eklemi (TME) ve eklemle ilişkili destek yapıları etkileyen kas-iskelet sistemi rahatsızlığıdır. Bu çalışmanın amacı TMED'li bir grup hastada klinik bulguların değerlendirilmesidir.

Gereç ve Yöntemler TME ile ilgili şikâyeti nedeniyle Marmara Üniversitesi Diş Hekimliği Fakültesi Ağız, Diş ve Çene Radyolojisi kliniğine başvuran 100 hastanın klinik muayenesi 'Tanı Kriterleri/ Temporomandibular Eklem Disfonksiyonu (TK/TMED) (International RDC- TMD Consortium) protokolü ile yapılmıştır. Hastaların demografik bilgileri, anamnez ve klinik muayene bulguları değerlendirilmiştir.

Bulgular 20-64 yaş aralığındaki % 83'ü kadın, % 17'si erkek olan hastaların yaş ortalaması $35,1 \pm 11,3$ 'tür. En sık saptanan şikâyet hastaların % 88'inde 'ağrı', % 63'ünde 'yemek yiyememe', % 67'sinde 'ağız açmada zorluk', % 54'ünde 'diş sıkma' ve % 19'unda 'eklemden ses gelmesi' dir. Hastaların % 64'ü tekrarlayan ağrı, % 22'si sürekli ağrı varlığını belirtirken %14'ünde ağrı olmadığı saptanmıştır. Ağız açma esnasında % 23 hastada düzeltilmiş deviasyon, % 32 hastada sol tarafta sonlanan deviasyon, % 14 hastada sağ tarafta sonlanan deviasyon bulgulanmıştır. Hastaların % 57'sinde miyalji, % 35'inde sağ artralji, % 38'inde sol artralji, % 29'unda TMED'e bağlı baş ağrısı tespit edilmiştir.

Sonuç TMED'in tanısında diş hekimlerine önemli sorumluluk düşmektedir. TMED riski taşıyan bireylere rutin TME muayenesi yapılmalıdır.

ANAHTAR KELİMELER

Çiğneme sistemi, temporomandibular eklem, temporomandibular eklem disfonksiyonu

ABSTRACT

Clinical findings in a group patient with temporomandibular joint dysfunction

Background: Temporomandibular joint dysfunction (TMD); a musculoskeletal system disorder affecting the temporomandibular joint (TMJ) and joint-related structures. The aim of this study is to evaluate clinical findings in a group of patients with TMD.

Methods: The clinical examination of 100 patients who referred to Marmara University Faculty of Dentistry, Department of Oral and Maxillofacial Radiology because of the complaint related to TMJ was made with Diagnostic Criteria / Temporomandibular Joint Dysfunction (DC / TMD) (International RDC-TMD Consortium) protocol. Demographic information, history and clinical examination findings of the patients were evaluated.

Results: The mean age of the patients between the ages of 20-64 was 35.1 ± 11.3 years. The most common complaint was pain in 88 patients, difficulty eating in 63 patients, limited mouth opening in 67 patients, bruxism in 54 patients and joint sound in 19 patients. 64 % of the patients had recurrent pain, 22 % had permanent pain and 14 % had no pain. At the time of mouth opening, 23 % of the patients had corrected deviation, 32 % of the patients had left-ended deviation, and 14% of the patients had right-ended deviation. Myalgia was observed in 57 patients, right arthralgia was found in 35 patients, left arthralgia was found in 38 patients and TMD-related headache was in 29 patients.

Conclusion: Dentists have a significant responsibility for the diagnosis of TMD and routinely should examine the TMJ of individuals with TMD risk.

KEYWORDS

Masticatory system, temporomandibular joint, temporomandibular joint dysfunction

GİRİŞ

Temporomandibular eklem disfonksiyonu (TMED); TME'yi ve ilişkili destek yapıları ya da her ikisini etkileyen kas-iskelet sistemi rahatsızlıklarından oluşan, sık görülen bir hastalıktır.¹⁻³ TMED'te klinik olarak baş, boyun ve kulak ağrısı, çiğneme kasları ve eklemde hassasiyet, eklem sesleri, çene kilitlenmesi, çene hareketlerinde kısıtlanma ve deviasyon gibi çeşitli semptomlar görülmektedir.⁴⁻⁷ Sena ve ark.⁸, TMED bulgularının prevalansları ile ilgili 17 araştırma makalesini inceledikleri çalışmalarında % 3-53 eklem bölgesinde ağrı, % 0.5-81 kas ağrısı, % 8-48 eklem

^α Marmara Üniversitesi Diş Hekimliği Fakültesi, Ağız, Diş ve Çene Radyolojisi Anabilim Dalı, İstanbul

sesi, % 2-63 ağız açmada kısıtlılık ve % 3-20 mandibulada deviasyon bulgularının saptanmışlardır. Bertoli ve ark.⁹ yaptıkları çalışmada TMED'li hastalarda en sık semptomun baş ve boyun ağrısı (% 20.9), eklem sesi (% 18.5) olduğunu bulgularken en sık tanıyı miyofasiyal ağrı (% 10,3), redüksiyonlu disk deplasmanı (% 8) ve artralji (% 3.5) olarak bulgulamışlardır. Vainionpää ve ark.¹⁰, TK/TMED protokolü¹¹ ile TMED'li 100 hastayı değerlendirdikleri çalışmalarında en sık rastlanan semptomları fasiyal ağrı (% 54), eklem sesi (% 43) ve baş ağrısı (% 37) olarak belirtmişlerdir. Bu çalışmanın amacı da TMED'li bir grup hastada klinik bulguların değerlendirilmesidir.

GEREÇ VE YÖNTEM

TME ile ilgili şikâyeti nedeniyle 2016-2018 yılları arasında Marmara Üniversitesi Diş Hekimliği Fakültesi Ağız, Diş ve Çene Radyolojisi kliniğine başvuran 100 hastanın TK/TMED protokolü ile klinik muayenesi yapılmıştır. Hastaların demografik bilgileri ve anamnez bulguları kaydedilmiştir. Elde edilen bulgular MedCalc Statistical Software (12.7.7) ile anlamlılık düzeyi $p < 0.05$ olmak üzere istatistiksel olarak değerlendirilmiştir.

BULGULAR

20-64 yaş aralığındaki % 83'ü kadın, % 17'si erkek olan hastaların yaş ortalaması $35,1 \pm 11,3$ 'tür. % 65'i 20-40 yaş grubu; % 35'i ise 41-65 yaş grubundaki hastalardan oluşturmaktadır. % 49'unun ilköğretim, % 25'inin üniversite, % 23'ünün lise, % 2'sinin master, % 1'inin doktora mezunudur. Hastaların % 51'inin şikayet süresi <6ay-2 yıldır. En sık saptanan şikayet 88 hastada 'ağrı' iken 63 hastada 'yemek yiyememe', 67 hastada 'ağız açmada zorluk', 54 hastada 'diş sıkma' ve 19 hastada 'eklemden ses gelmesi' dir. Hastaların % 64'ü tekrarlayan ağrı, % 22'si sürekli ağrı varlığını belirtirken, % 14'ünde ağrı olmadığı saptanmıştır. VAS skalasına göre ağrı şikayetinin ortalaması 5.6 ± 2.9 olarak bulgulanmıştır. Çene, şakak bölgesinde, kulak içi veya kulak önünde ağrı hissedenlerin hastaların %91'idir. Hastaların 71'i sert yiyecekler çiğnemenin, 66'sı ağız açma ve kapama hareketlerinin, 58'i sakız çiğneme ve diş sıkmanın, 52'si konuşma, esneme ve öpüşmenin çene, şakak ve kulak bölgesinde ağrıyı etkilediğini belirtmiştir.

Ağız açma esnasında % 23 hastada düzeltilmiş deviasyon, % 32 hastada sol tarafta sonlanan deviasyon, % 14 hastada sağ tarafta sonlanan deviasyon bulgulanmıştır. Ağrısız ağız açıklığı, maksimum ağız açıklığı, sağ lateral hareket, sol lateral hareket, protrüzyon miktarı ortalamaları sırasıyla 36.2 ± 10.8 mm, 41.5 ± 8.8 mm, 7.5 ± 2.9 mm, 7.9 ± 2.4 mm, 4.9 ± 2.2 mm olarak bulgulanmıştır. Ağız açma esnasında sağ eklemden hastaların 40'ında klik, 15'inde krepitasyon; sol eklemden ise 38 hastada klik, 13'ünde krepitasyon tespit edilmiştir. Ağız kapama esnasında ise sağ eklemden hastaların 25'inde klik, 12'sinde krepitasyon; sol eklemden 28 hastada klik, 11'inde krepitasyon bulgulanmıştır. Yatay hareketler sırasında sağ TME bölgesinde hastaların 32'sinde klik sesi, 23'ünde krepitasyon; sol TME bölgesinde ise 32 hastada klik sesi, 16'sında krepitasyon saptanmıştır.

Kas ve eklemlerin palpasyonla muayenesinde sağ bölgede hastaların 42'sinde masseter, 34'ünde temporal, 31'inde TME bölgesinde ağrı; sol bölgede ise hastaların 42'sinde masseter, 31'inde temporal, 38'inde TME bölgesinde ağrı saptanmıştır. Hastaların 57'sinde miyalji, 7'sinde yansıyan miyofasiyal ağrı, 35'inde sağ artralji, 38'inde sol artralji, 29'unda TMED'e bağlı baş ağrısı tespit edilmiştir.

Tablo 1. Temporomandibular eklem disfonksiyonlu hastaların anamnez bulgularının dağılımı

		%
Eğitim durumu (n=100)	İlköğretim	49
	Lise	23
	Üniversite	25
	Master	2
	Doktora	1
Şikayet süresi (n=100)	< 6ay	24
	6-12 ay	9
	1-2 yıl	27
	2-4 yıl	14
	4-6 yıl	9
	6-8 yıl	3
	8-10 yıl	3
	>10 yıl	11
Şikayetiniz nedir?	Ağrı hissi (n=88)	30.24
	Yemek yiyememe (n=63)	21.65
	Ağız açamama (n=67)	23.02
	Diş sıkma (n=54)	18.56
	Ses şikayeti (n=19)	6.53
Ağrının karakteri (n=100)	Ağrı yok	14
	Tekrarlayan ağrı	64
	Sürekli ağrı	22
Çene, şakak. kulak içi veya önünde ağrı hissi (n=100)	Hayır	9
	Evet	91
Ağrıyı etkileyenler	Sert yiyecekler çiğneme (n=71)	28.74
	Ağız açma ve çene hareketleri (n=66)	26.72
	Sakız çiğneme. diş sıkma (n=58)	23.48
	Konuşma. esneme. öpüşme (n=52)	21.05
Baş ağrısı (n=100)	Hayır	35
	Evet	65

Tablo 2. Temporomandibular eklem disfonksiyonlu hastaların klinik muayene bulguları

		%
Ağız açma şekli (n=100)	Deviasyon yok	31
	Düzeltilmiş deviasyon	23
	Sağda sonlanan deviasyon	14
	Solda sonlanan deviasyon	32
Ağız açma kapama (Sağ)	Klik (n=40)	72.7
	Krepitasyon (n=15)	27.3
Ağız açma kapama (Sol)	Klik (n=38)	74.5
	Krepitasyon (n=13)	25.5
Yatay hareketler (Sağ)	Klik (n=32)	58.2
	Krepitasyon (n=23)	41.8
Yatay hareketler (Sol)	Klik (n=32)	66.7
	Krepitasyon (n=16)	33.3
Çene kilitlenmesi (Sağ)	Ağız açarken (n=22)	64.7
	Ağız tam açıkken (n=12)	35.3
Çene kilitlenmesi (Sol)	Ağız açarken (n=18)	69.2
	Ağız tam açıkken (n=8)	30.8
Palpasyonda kas ve eklem ağrısı (Sağ)	Temporal (n=29)	27.6
	Masseter (n=45)	42.9
	TME lateral kutup (n=31)	29.5
Palpasyonda kas ve eklem ağrısı (Sol)	Temporal (n=31)	28.2
	Masseter (n=41)	38.2
	TME lateral kutup (n=37)	33.6
Palpasyonda Yardımcı Kas Ağrısı (Sağ)	Mandibular posterior bölge (n=28)	24.6
	Submandibular bölge (n=8)	7.0
	Lateral pterigoid (n=69)	60.5
	Temporalis tendonu (n=9)	7.9
Palpasyonda Yardımcı Kas Ağrısı (Sol)	Mandibular posterior bölge (n=30)	28.8
	Submandibular bölge (n=12)	11.5
	Lateral pterigoid (n=55)	52.9
	Temporalis tendonu (n=7)	6.7

Tablo 3. Klinik muayene sonucunda tespit edilen ağrı tipi

		%
Ağrı tipi	Yok (n=12)	6.74
	Miyalji (n=57)	32.02
	Yansıyan miyofasiyal ağrı (n=7)	3.93
	Sağ artralji (n=35)	19.66
	Sol artralji (n=38)	21.35
	TMED'e bağlı baş ağrısı (n=29)	16.29

TARTIŞMA

TMED'in klinik muayenesinde tanı için kullanılan muayene protokollerinin klinik yararlılığı ile ilgili çalışmalar mevcuttur.¹² TK/TMED formu ve yönergeleri ile konulan klinik tanılarının güvenilirliğinin değerlendirildiği Galhardo ve ark.¹³ yaptığı çalışmada, TK/TMED formunun hassasiyeti % 83, spesivitesi % 53 olarak saptanmıştır. Fakat TMED'in geçici ya da tekrarlayan özellikte olması hastanın klinik muayeneye yanıtını değiştirebilmektedir. Bu nedenle klinik muayene bulguları aynı kişide bir değerlendirmeden diğerine farklılık gösterebilmektedir.^{14, 15}

Leresche ve Drangsholt¹⁶, TMED semptomlarının genç ve yaşlılarda daha düşük bir prevalansa sahip olduğunu ve bizim çalışmamızla uyumlu olarak 20-40 yaşları arasında yaygın olduğunu belirtmiştir. Bununla birlikte, son zamanlarda yapılan çalışmalar, çocuk ve adölesanlarda TMED prevalansının arttığını göstermektedir.¹⁷⁻²⁰

Günay ve ark.²¹, TMED'li 179 hastada etiyolojik faktörlere, anamnez ve klinik bulgularına ait farklı kriterleri yaş ve cinsiyet grupları dağılımına göre incelemişlerdir. TME bölgesinde ağrı, eklem sesleri, çene hareketlerinde kısıtlılık bulgularının kadınlarda erkeklere göre daha fazla olduğunu; TME disfonksiyonunun en sık 25-40 yaş aralığında görüldüğünü saptamışlardır. Hastalarda % 78 miyalji, % 48 artralji, % 52.6 eklem sesi ve %20.1 çene hareketlerinde kısıtlılık bulgulamışlardır. Bizim çalışmamızda da hastaların % 57'inde miyalji, % 35'inde sağ artralji, %38'inde sol artralji saptanmıştır.

Kaygusuz ve ark.²², TMED'li 44 hastanın semptomlarını anket formu ile değerlendirdikleri çalışmada bizim çalışmamıza benzer olarak yaş ortalamasını 36 ± 10.7 olarak saptamışlardır. Hastaların % 47.7'inde klik, % 34.1'inde baş ağrısı bulgulamışlardır. Bonjardim ve ark.²³, yaş aralığı 12-18 olan 217 adölesanda yaptıkları çalışmada % 21.65 hastada baş ağrısı saptanmıştır.

Ozan ve ark.²⁴, yaptıkları çalışmada ağız açmada zorluk ve ağrı, fonksiyon sırasında eklem sesi ve kulak önünde ağrı varlığının en sık görülen semptomlar olduğunu; baş ağrısının ise daha az görüldüğünü bulgulamışlardır. Çalışmamızda da benzer şekilde ağız açma ve çene hareketleri sırasında ağrı hastaların 66'sında, kulak önünde konumlanan sağ artralji 35'inde, sol artralji 38'inde ve TMED'e bağlı baş ağrısı 29'unda saptanmıştır.

Kılıç ve ark.²⁵, TME osteoartritin klinik bulgu ve semptomları ile CBCT bulguları arasındaki ilişkiyi inceledikleri çalışmalarında TK/TMED (DC/TMD) protokolünü kullanmışlardır. Hastaların % 85.5'inin kadın, % 14.5'inin erkek olması bizim çalışmamız ile benzerlik göstermektedir. Mandibular hareketle ilgili olarak, ağırlı maksimum ağız açıklığı, ağrısız maksimum ağız açıklığı, lateral hareket ve protrüzyon hareket ölçümleri ortalamaları sırasıyla 40.90 ± 8.13 mm, 29.66 ± 9.81 mm, 7.50 ± 2.86 mm ve 7.76 ± 2.69 mm olarak bizim çalışmamızla benzer şekilde bulgulamışlardır. VAS kullanılarak değerlendirdikleri genel ağrı şikayeti ortalaması çalışmamızdaki ile uyumlu olarak 5.94 ± 2.39 saptamışlardır. Olguların % 48,7'sinde dinlenme sırasında ağrı, % 84.2'sinde çiğneme sırasında ağrı, % 61.8'inde konuşma ve % 81.6'sında esneme sırasında ağrı saptamışlardır.

SONUÇ

TME'de meydana gelecek bir problem, sisteme ait diğer bölge ve fonksiyonları zincirleme olarak etkileyebilmektedir. Kalıcı orofasiyal patolojik değişikliklere yol açabilen ve görülme sıklığı giderek artan TMED'in tanısında diş hekimlerine önemli sorumluluk düşmektedir. TMED riski taşıyan bireylere rutin TME muayenesi yapılmalıdır.

NOT: Bu makale Dt. Gamze Ulay'ın uzmanlık tezinden üretilmiştir.

KAYNAKLAR

1. Carlsson GE. Epidemiology and treatment need for temporomandibular disorders. *J Orofac Pain*. 1999;13:232-23.
2. Suvinen TI, Reade PC, Hanes KR, Könönen M, Kempainen P. Temporomandibular disorder subtypes according to self-reported physical and psychosocial variables in female patients: a reevaluation. *J Oral Rehabil*. 2005;32:166-73.
3. Pihut M, Szuta M, Ferendiuk E, Zenczak-Wieckiewicz D. Differential Diagnostics of Pain in the Course of Trigeminal Neuralgia and Temporomandibular Joint Dysfunction. *Biomed Res Int* 2014; 1-7.
4. Okeson J. Management of Temporomandibular Disorders and Occlusion. 6th ed. Mosby, St. Louis, 2008.
5. Tvrdy P. Methods of imaging in the diagnosis of temporomandibular joint disorders. *Biomed Pap Med Fac Univ Palacky Olomouc Czech Repub*. 2007;151;133-136.
6. Adlam DM. Temporomandibular pain syndrome. In: Hochberg MC, Silman AJ, Smolen JS, Weinblatt ME, Weisman MH (Eds): *Rheumatology*. Elsevier, 2000, p695-700.
7. Laskin DM. Temporomandibular disorders: the past, present, and future. *Odontology* 2007;45:10-5.
8. Sena MF, Mesquita KS, Santos FR, Silva FW, Serrano KW. Prevalence of temporomandibular dysfunction in children and adolescents. *Rev Paul Pediatr* 2013;31:538-45.
9. Bertoli FMP, Bruzamin CD, Pizzatto E, Losso EM, Brancher JA, de Souza JF. Prevalence of diagnosed temporomandibular disorders: A cross-sectional study in Brazilian adolescents. *PLoS One*. 2018 Feb 8;13(2):e0192254.
10. Vainionpää R, Kinnunen T, Pesonen P, Laitala ML, Anttonen V1, Sipilä K. Prevalence of temporomandibular disorders (TMD) among Finnish prisoners: cross-sectional clinical study. *Acta Odontol Scand*. 2018 Nov 15:1-5.
11. Ohrbach R, Gonzalez Y, List T, Michelotti A, Schiffman E. Diagnostic Criteria for Temporomandibular Disorders Clinical Protocol and Assessment Instrument. International RDC-TMD Consortium.
12. Pupo YM, Pantoja LLQ, Veiga FF, Stechman-Neto J, Zwir LF, Farago PV, Canto GDL and Porporatti AL. Diagnostic validity of clinical protocols to assess temporomandibular disk displacement disorders: a meta-analysis. *Oral Surg Oral Med Oral Pathol Oral Radiol* 2016;122:572-586.
13. Galhardo AP, da Costa Leite C, Gebrim EM, Gomes RL, Mukai MK, Yamaguchi CA, Bernardo WM, Soares JM Jr, Baracat EC, Gil C. The correlation of research diagnostic criteria for temporomandibular disorders and magnetic resonance imaging: a study of diagnostic accuracy. *Oral Surg Oral Med Oral Pathol Oral Radiol*. 2013 Feb;115(2):277-84.
14. Park JW, Song HH, Roh HS, Kim YK, Lee JY. Correlation between clinical diagnosis based on RDC/TMD and MRI findings of TMJ internal derangement. *Int. J. Oral Maxillofac. Surg*. 2012; 41: 103–108.

15. Barghan S, Tetradis S, Mallya SM. Application of cone beam computed tomography for assessment of the temporomandibular joints. *Australian Dental Journal* 2012; 57: 109–118.
16. Leresche L, Drangsholt M. Epidemiology of orofacial pain: prevalence, incidence, and risk factors. In: Sessle BJ, Lavigne GJ, Lund JP, Dubner R, editors. *Orofacial pain. From basic science to clinical management*. 2nd ed. Quintessence Publishing; 2008. p13-8.
17. Thilander B, Rubio G, Pena L, de Mayorga C: Prevalence of temporomandibular dysfunction and its association with malocclusion in children and adolescents: an epidemiologic study related to specified stages of dental development. *Angle Orthod* 72: 2002.
18. Köhler AA, Helkimo AN, Magnusson T, Hugoson A: Prevalence of symptoms and signs indicative of temporomandibular disorders in children and adolescents. A cross-sectional epidemiological investigation covering two decades. *Eur Arch Pediatr Dent* 10:2009.
19. Zhao YP, Zhang ZY, Wu YT, Zhang WL, Ma XC: Investigation of the clinical and radiographic features of osteoarthritis of the temporomandibular joints in adolescents and young adults. *Oral Surg* 2011;111:27–34.
20. Lei J, Fu J, Yap AU, Fu KY. Temporomandibular disorders symptoms in Asian adolescents and their association with sleep quality and psychological distress. *Cranio* 28, 2016.
21. Günay Y, Bellaz İB, Gürgan C, Gülten T, Haskan H. Temporomandibular Eklem Disfonksiyonunda Semptomların Dağılımı. *İÜ Diş Hek Fak Der* 1998;32:177-182.
22. Kaygusuz İ, Karlıdağ T, Keleş E, Yalçın Ş, Yıldız M, Alpay HC. Temporomandibular eklem hastalıklarında kulakla ilgili semptomlar. *Kulak Burun Boğaz Derg.*2006;16(5):205-208.
23. Bonjardim LR, Gavião MBD, Pereira LJ, Castelo PM, Garcia RCMR. Signs and symptoms of temporomandibular disorders in adolescents. *Braz Oral Res* 2005;19(2):93-8.
24. Ozan F, Polat S, Kara I, Küçük D, Polat HB. Prevalence study of signs and symptoms of temporomandibular disorders in a Turkish population. *J Contemp Dent Pract.* 2007;8(4):35-42.
25. Kılıç SC, Kılıç N, Sümbüllü MA. Temporomandibular joint osteoarthritis: cone beam computed tomography findings, clinical features, and correlations. *Int. J.Oral Maxillofac.Surg.*2015;44:1268–1274.

Maksilla ve mandibulada izlenen santral ameloblastomaların histopatolojik ve radyografik özelliklerinin değerlendirilmesi: Vaka serisi

Muhsin Said Karataş(0000-0002-6373-2204)^α, Cemile Özlem Üçok (0000-0003-4904-0591)^α,
Wisam Sulaiman(0000-0003-4946-9822)^β, Umur Pamukçu(0000-0001-8356-8344)^α,
İlkay Peker (0000-0002-2888-2979)^α

Selcuk Dent J, ODMFR 2019 Kongre Kitapçığı Özel Sayısı

Başvuru Tarihi: 14 Aralık 2018
Yayına Kabul Tarihi: 18 Şubat 2019

ÖZ

Maksilla ve mandibulada izlenen santral ameloblastomaların histopatolojik ve radyografik özelliklerinin değerlendirilmesi: Vaka serisi

Amaç: Ameloblastoma agresif, lokal invaziv aynı zamanda asemptomatik ve yavaş büyüyen benign bir epitelyal tümördür. Radyografik olarak lezyon görünümü değişikdir ve çeşitli kist ve tümörler ile karışabilir. Bu çalışmanın amacı, histopatolojik olarak ameloblastoma tanısı konulan 25 vakanın demografik ve radyografik özelliklerinin dağılımının belirlenmesidir.

Gereç ve Yöntemler: Hastaların yaşı, cinsiyeti, lezyonların yeri, radyografik özellikleri ve histopatolojik özellikleri açısından veriler analiz edildi.

Bulgular: Ortalama yaş erkeklerde 34.5 ± 17.9 , kadınlarda 44.5 ± 23.5 ve erkek kadın oranı 1.27 : 1 bulundu. Histolojik olarak 13 vaka solid/multikistik, 10 vaka unistik, iki vaka desmoplastik tipteydi. 24 (% 96) vaka mandibulada, 1 (% 4) vaka maksillada görüldü. 16 (% 64) lezyonda hem bukkal hem lingual kortikal kemikte ekspansiyon izlendi. Lezyonların 14'ü (% 56) uniloküler, 11'i (% 44) multiloküler görünümdeydi. Multiloküler lezyonların ikisi (% 8) örümcek ağı, sekizi (% 32) sabun köpüğü, biri (% 4) bal peteği görünümündeydi. Sadece bir (% 4) lezyonun sınırları kötü, diğer hepsi (% 96) iyi tanımlıydı. 16 (% 72) lezyonun sınırları düzgün, dokuzu (% 36) deniz tarağı şekildedeydi.

Sonuç: Ameloblastomalar genel olarak kadın hastalarda erkeklere göre daha geç yaşlarda ortaya çıkar. Bu çalışmadaki ameloblastomaların radyografik olarak baskın özellikleri sırasıyla iyi tanımlanmış kortikal sınır, bukkal ve lingual kortikal kemikte ekspansiyon, düzgün kenar sınırları, uniloküler radyolüsen, multiloküler radyolüsen, kök rezorpsiyonu, deniz tarağı şeklinde kenar sınırları, sabun köpüğü görünümü ve dişlerde yer değişikliğidir.

ANAHTAR KELİMELE

Ameloblastoma, Konik Işınli Bilgisayarlı Tomografi, Histopatoloji, Panoramik Radyografi

ABSTRACT

Evaluation of histopathological and radiographic characteristics of central ameloblastomas in maxilla and mandibular: Case series

Background: Ameloblastoma is an aggressive, locally invasive, asymptomatic and slowly growing benign epithelial tumor. Radiographically, the lesion appearance is variable and may be confused with various cysts and tumors. The aim of this study was to determine the distribution of demographic and radiographic features of 25 cases diagnosed as ameloblastoma histopathologically.

Methods: Data with respect to the patients' ages, sex, location of lesions, radiographic features, histopathologic features were analyzed.

Results: The mean age in male 34.5 ± 17.9 years, while that females was 44.5 ± 23.5 years. The male: female ratio was 1.27: 1. Histologically, 13 cases were multicystic, 10 cases were unicystic, two cases were desmoplastic variant. 24 of the 25 ameloblastoma were located in the mandible. The internal structure of only one lesion had mixed appearance. 16 (64 %) of the lesions showed both buccal and lingual expansion, and four (16 %) had only buccal expansion. 14 (56 %) of the lesions were unilocular and 11 (44 %) were multilocular. Two lesions (8 %) were determined as spider web, eight (32 %) as soap bubbles and one (4 %) as honeycomb. One (4 %) lesion had ill-defined margins, 24 (96 %) lesions were well defined margins. 16 (64 %) of the lesions were smooth and nine (36 %) were scallop.

Conclusion: Ameloblastomas more commonly occur in females at a older age, as compared with males. According to this study, radiographically predominant findings of ameloblastoma are well-defined cortical borders, expansion of buccal and lingual cortical plates, smooth margin boundaries, unilocular radiolucency, multilocular radiolucency, root resorption, scalloped margin boundaries, soap bubble appearance and displacement of teeth, respectively.

KEYWORDS

Ameloblastoma, Cone Beam Computed Tomography, Histopathology, Panoramic Radiography

^α Gazi Üniversitesi Diş Hekimliği Fakültesi, Ağız, Diş ve Çene Radyolojisi Anabilim Dalı, Ankara

^β Gazi Üniversitesi Diş Hekimliği Fakültesi, Oral Patoloji Anabilim Dalı, Ankara

GİRİŞ

Ameloblastoma agresif, lokal invaziv aynı zamanda asemptomatik ve yavaş büyüyen benign bir epitelyal tümördür.¹ Ameloblastomların yaklaşık % 80'i mandibulada, özellikle üçüncü molar bölgede bulunur; % 20'si maksillada sıklıkla posterior bölgede görülür.²⁻⁴ Radyografik olarak ameloblastoma genellikle belirgin ve kortikal sınırlara sahiptir. İyapı tamamı radyolusentten mikst yapıya kadar değişen görüntüler verebilir. Septumları daha çok kaba ve eğridir, örümcek ağı, bal peteği ve sabun köpüğü görünümde olabilir. Genellikle lokulasyonlar mandibula posteriorda daha büyük, anteriorda daha küçüktür. İlişkili olduğu dişlerde yer değişimi ve kök rezorbsiyonu izlenebilir.⁵ Histolojik olarak ameloblastoma solid, unistik, periferik ve desmoplastik olarak 4 alt tipe ayrılabilir.¹ Ameloblastomanın herhangi bir alt tipinde hücresel atipi ve mitotik aktivite nadiren bulunur ve her iki parametredeki herhangi bir artış ameloblastik karsinom veya odontojenik sarkom gibi malign bir süreç için şüpheli yükseltmelidir.²

Ameloblastomalar genellikle çenenin ilgili bölgesinde ağrısız bir ekspansiyona neden olur. Ağrı genellikle komşu yumuşak dokudaki kanamadan kaynaklanır.⁶ Ancak çoğu zaman, ameloblastomalar diğer nedenlerden dolayı çekilen radyografilerde tesadüfen bulunur.⁷ Radyolojik olarak ameloblastomanın dentigeröz kist, odontojenik keratokist, dev hücreli granülom, odontojenik miksom ve ossifiye fibrom ile karıştırılabileceği belirtilmiştir.^{5,8-10} Bu nedenle preoperatif klinik değerlendirme, karakteristik olmayan bulgular nedeniyle aldatici olabilir.¹⁰ Desmoplastik ameloblastoma özellikle fibroosseöz lezyonları taklit edebileceği için radyografik olarak yanıltıcı olabilir.^{8,9,11}

Bu çalışmanın amacı, histopatolojik olarak ameloblastoma tanısı konulan 25 vakanın demografik ve radyografik özelliklerinin dağılımının belirlenmesidir.

GEREÇ VE YÖNTEM

Bu retrospektif çalışma 2012- 2017 yılları arasında radyografik ve histopatolojik olarak teşhis edilen 25 santral ameloblastoma vakasını içermektedir. Bu çalışmanın yürütme izni Gazi Üniversitesi etik komitesinden alındı. Çalışma değişkenleri yaş, cinsiyet, lezyon bölgesi, ameloblastoma tipi, radyografik görünümü içermektedir.

BULGULAR

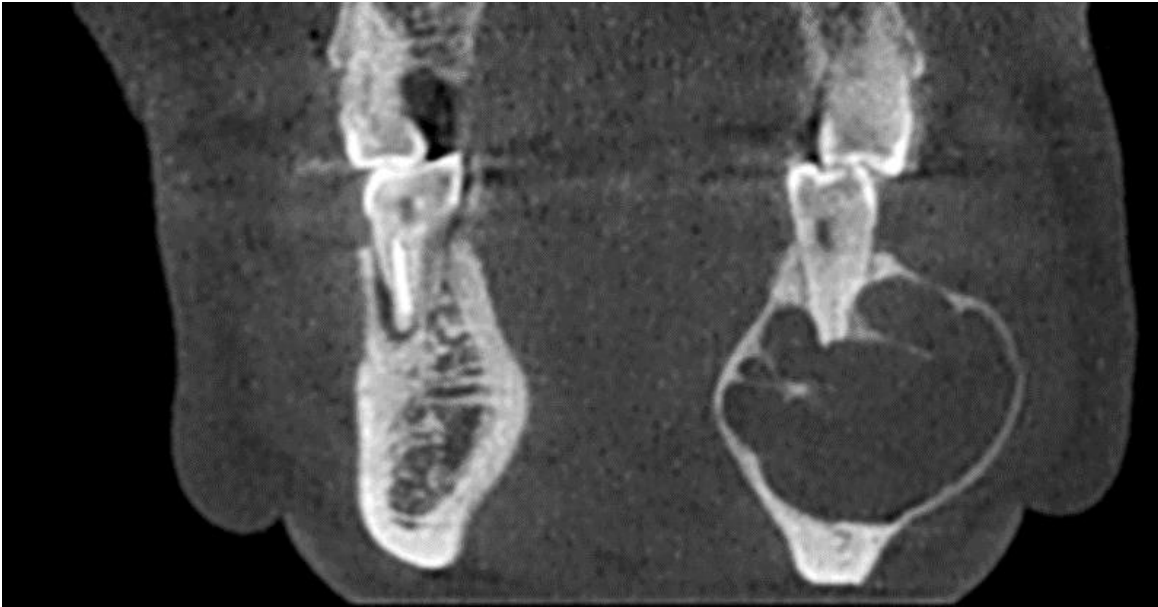
Bu çalışmada ameloblastoma görülen hastaların yaş aralığı 11- 85, ortalama yaş 38.9'dur. En fazla izlenen yaş aralıkları 10- 19 ile 30- 39 (% 36) olarak bulundu. Ameloblastoma görülen kadınların yaş ortalaması erkeklerden 10 yaş fazla olup sırasıyla 44.5 ve 34.5 olarak tespit edildi. Çalışma 14 erkek, 11 kadın hastadan oluşmaktadır ve erkek: kadın oranı 1.27: 1'dir.

Lezyonların yirmi dörtü (% 96) mandibulada, biri (% 4) maksillada izlendi. Mandibulada lezyonların beşi molar (% 20), beşi korpus (% 20), yedisi molar-ramus (% 28), yedisi anterior bölgede (% 28), maksillada ki tek lezyon molar bölgede (% 4) izlendi. Çalışmada yer alan santral ameloblastomaların % 52'si solid/multistik, % 40'ı unistik, % 8'i desmoplastik ameloblastoma alt tipindeydi. Lezyonların 14'ü (% 56) uniloküler, 11'i (% 44) multiloküler görünümdeydi. Multiloküler lezyonların ikisi (% 8) örümcek ağı, sekizi (% 32) sabun köpüğü, biri (% 4) bal peteği olarak belirlendi. Sadece bir (% 4) lezyonun sınırları kötü, 24 (% 96) lezyon iyi sınırlıydı. Lezyon sınır şekli 16'sında (% 64) düzgün, dokuzunda (% 36) deniz tarağı görünümdeydi. Sadece bir (% 4) lezyonun iyapısı mikst görünüme sahipti. Lezyonların 16'sında (% 64) hem bukkal hem lingual ekspansiyon, dördünde (% 16) sadece bukkal

ekspansiyon izlendi ve beş (% 20) lezyonda ekspansiyon izlenmedi ve sadece lingual kortikal kemikte ekspansiyon yapan lezyon görülmedi. Çalışma grubundaki ameloblastomaların beşi (% 20) gömülü diş ile ilişkili olup, dokuzu (% 36) kök rezorpsiyonuna, altısı (% 24) dişlerde yer değiştirmeye neden olmuştur.

Vaka No	Yaş	Cinsiyet	Histopatoloji	Lokalizasyon	Radyografik Görünüm	Sınıfı	Sınıfın Şekli	İç Yapı	Ekspansiyon	Gömülü Dişle İlişki	Kök Rezorpsiyonu	Dişlerde Yer Değiştirme
1	30	Kadın	Unikistik	Mandibula Molar	Unilokuler	İyi	Düzensiz	Radyolüsent	Bukkal+Lingual	Yok	Yok	Yok
2	27	Erkek	Solid	Mandibula Korpus	Sabun Köpüğü	İyi	Deniz Taraşı	Radyolüsent	Bukkal+Lingual	Yok	Var	Yok
3	32	Erkek	Solid	Mandibula Anterior	Unilokuler	İyi	Düzensiz	Radyolüsent	Bukkal	Yok	Yok	Var
4	49	Kadın	Desmoplastik	Mandibula Anterior	Sabun Köpüğü	İyi	Deniz Taraşı	Radyolüsent	Bukkal+Lingual	Yok	Var	Yok
5	23	Erkek	Solid	Mandibula Molar+Ramus	Sabun Köpüğü	İyi	Düzensiz	Radyolüsent	Bukkal+Lingual	Var	Yok	Var
6	23	Kadın	Solid	Mandibula Molar	Örümcek Ağı	İyi	Deniz Taraşı	Radyolüsent	Yok	Yok	Var	Yok
7	49	Erkek	Solid	Mandibula Molar+Ramus	Örümcek Ağı	İyi	Deniz Taraşı	Radyolüsent	Bukkal+Lingual	Yok	Yok	Yok
8	77	Kadın	Solid	Mandibula Anterior	Unilokuler	İyi	Deniz Taraşı	Radyolüsent	Bukkal+Lingual	Yok	Yok	Yok
9	51	Erkek	Unikistik	Maksilla Korpus	Unilokuler	İyi	Düzensiz	Radyolüsent	Bukkal+Lingual	Yok	Yok	Yok
10	47	Kadın	Solid	Mandibula Molar+Ramus	Sabun Köpüğü	İyi	Düzensiz	Radyolüsent	Bukkal	Yok	Yok	Yok
11	29	Erkek	Unikistik	Mandibula Molar+Ramus	Unilokuler	İyi	Deniz Taraşı	Radyolüsent	Bukkal+Lingual	Var	Var	Yok
12	35	Erkek	Unikistik	Mandibula Korpus	Sabun Köpüğü	İyi	Düzensiz	Radyolüsent	Bukkal+Lingual	Yok	Var	Yok
13	32	Kadın	Unikistik	Mandibula Molar+Ramus	Unilokuler	İyi	Düzensiz	Radyolüsent	Yok	Yok	Yok	Yok
14	27	Erkek	Unikistik	Mandibula Molar	Unilokuler	İyi	Düzensiz	Radyolüsent	Bukkal+Lingual	Yok	Var	Yok
15	39	Erkek	Desmoplastik	Mandibula Korpus	Sabun Köpüğü	İyi	Deniz Taraşı	Radyolüsent	Bukkal+Lingual	Yok	Var	Yok
16	27	Erkek	Solid	Mandibula Molar	Unilokuler	İyi	Düzensiz	Radyolüsent	Yok	Yok	Yok	Yok
17	13	Erkek	Unikistik	Mandibula Molar+Ramus	Unilokuler	İyi	Deniz Taraşı	Radyolüsent	Bukkal+Lingual	Var	Yok	Yok
18	14	Kadın	Solid	Mandibula Korpus	Sabun Köpüğü	İyi	Düzensiz	Radyolüsent	Bukkal+Lingual	Yok	Var	Var
19	28	Kadın	Unikistik	Mandibula Molar+Ramus	Unilokuler	İyi	Düzensiz	Radyolüsent	Bukkal+Lingual	Var	Yok	Yok
20	85	Kadın	Unikistik	Mandibula Anterior	Unilokuler	İyi	Düzensiz	Radyolüsent	Yok	Yok	Yok	Yok
21	53	Kadın	Unikistik	Mandibula Anterior	Unilokuler	İyi	Düzensiz	Radyolüsent	Bukkal	Yok	Yok	Var
22	11	Erkek	Solid	Mandibula Molar	Bal Petreği	Kötü	Deniz Taraşı	Mikst	Bukkal+Lingual	Var	Var	Var
23	63	Erkek	Solid	Mandibula Anterior	Unilokuler	İyi	Düzensiz	Radyolüsent	Bukkal	Yok	Yok	Yok
24	62	Kadın	Solid	Mandibula Korpus	Unilokuler	İyi	Düzensiz	Radyolüsent	Bukkal+Lingual	Yok	Yok	Var
25	68	Erkek	Solid	Mandibula Anterior	Sabun Köpüğü	İyi	Düzensiz	Radyolüsent	Yok	Yok	Yok	Yok

Resim 1. Vaka serisinin histopatolojik alt tipi ve radyografik özellikleri



Resim 2. Panoramik radyografide sabun köpüğü görünümünde izlenen multikistik ameloblastomanın, konik ışıklı bilgisayarlı tomografi koronal kesitte izlenen septa yapısı

TARTIŞMA

Unikistik ameloblastoma yaşamın ikinci ve üçüncü dekatında, solid/kistik ameloblastomadan ortalama olarak daha erken yaşlarda, daha sık mandibulada ve uniloküler görünümde izlenir.^{1,12} Çalışmada ameloblastoma alt tiplerinin yaş ortalaması; unikistik 37, solid/multikistik 40.2, desmoplastik 44 bulundu. Çalışmada erkek: kadın oranı 1.27: 1 ile benzer çalışmalara^{8,13} benzerdi. Ortalama yaşın erkeklerde 10 yaş küçük olması da literatürde başka bir çalışma¹⁴ ile benzerlik gösterdi. Lezyonların mandibulada görülme oranı % 96 ile literatürden % 80⁵, % 90.9⁸, % 78.5¹⁴ fazla bulundu. Çalışmada gömülü diş ile ilişkili ameloblastoma oranı % 20 ile benzer çalışmaların % 14.2⁸, % 22.2¹⁴ arasında bir değerdedi. Kortikal ekspansiyon görülme oranı % 80 ile literatürdeki vaka serisi⁹ ile aynı bulundu. Çalışmada diğer çalışmalara oranla unikistik tip ameloblastomanın daha fazla olmasından dolayı uniloküler görünüm (% 56) diğer çalışmalardan (% 14.2, % 30)^{8,13} daha fazla bulundu.

SONUÇ

Çalışmaya göre ameloblastomaların erkeklerde daha genç yaşta ortaya çıktığını söyleyebiliriz. Bu çalışmada ki ameloblastomaların radyografik olarak baskın özellikleri sırasıyla; 1-İyi tanımlanmış kenarlara sahip olması (% 96), mandibulada oluşması (% 96), 2-Hem bukkal hem lingual ekspansiyon yapması (% 64), sınırların düzgün olması (% 64), 3-Uniloküler radyolusensi (% 56), 4-Multiloküler radyolusensi (% 44), 5-Kök rezorbsiyonuna neden olması (% 36), deniz tarağı lezyon sınırları (% 36), 6-Sabun köpüğü görünümü (% 32), 7-Mandibular molar-ramus (% 28), mandibula anteriorda (% 28) oluşması, 8-Dişlerde yer değiştirmedir (% 24).

KAYNAKLAR

1. World Health Organization Classification of Tumours. Pathology and genetics of head and neck tumours. Lyon: IARC Press; 2005.
2. Kreppel M, Zöller J (2018). Ameloblastoma - Clinical, radiological, and therapeutic findings. Oral Dis 24: 63 –66.
3. McClary AC, West RB, Pollack JR, Fischbein NJ, Holsinger CF, Sunwoo J, Colevas AD, Sirjani D (2015) Ameloblastoma: a clinical review and trends in management. Eur Arch Otorhinolaryngol. doi: 10.1007/s00405-015-3631-8
4. Mendenhall, W. M., Werning, J. W., Fernandes, R., Malyapa, R. S., & Mendenhall, N. P. (2007). Ameloblastoma. American Journal of Clinical Oncology, 30, 645–648.1
5. White SC, Pharoah MJ. In: Oral radiology: Principles and Interpretation. 7th ed. St Louis: Elsevier; 2014.
6. Milman T, Ying GS, Pan W, LiVolsi V. Ameloblastoma: 25 year experience at a single institution. Head Neck Pathol 2016;10:513-20.
7. Esser, M., Horger, M., Ioanovicu, S. D., & Bosmuller, H. (2015). Imaging diagnosis of amleoblastoma. Rofo, 187, 847–852.

8. More C, Tailor M, Patel HJ, Asrani M, Thakkar K, Adalja C. Radiographic analysis of ameloblastoma: a retrospective study. *Indian J Dent Res* 2012;23:698.
9. Yacoob H. The radiographic appearance of ameloblastoma in Malaysians. *Singapore Med J* 1991;32:70-2.
10. Üçok O, Dogan N, Üçok C, Günhan O. Role of fine needle aspiration cytology in the preoperative presumptive diagnosis of ameloblastoma. *Acta Cytol* 2005;49:38-42.
11. Nair PP, Bhat GR, Neelakantan S, Chatterjee R. Desmoplastic Ameloblastoma of Mandible. *BMJ Case Rep.* 2013;17(10):2013-200082.
12. Buchner A, Merrell PW, Carpenter WM (2006) Relative frequency of peripheral odontogenic tumors: a study of 45 new cases and comparison with studies from the literature. *J Oral Pathol Med* 35(7):385–391. doi: 10.1111/j.1600-0714.2006.00437.x
13. 13-Krishnapillai R, Angadi PV. A clinical, radiographic, and histologic review of 73 cases of ameloblastoma in an Indian population. *Quintessence Int* 2010;41:e90-100
14. Figueiredo, N. R., Dinkar, A. D., Meena, M., Satoskar, S., &Khorate, M. (2014). Ameloblastoma: A clinicoradiographic and histopathologic correlation of 11 cases seen in Goa during 2008-2012. *Contemporary clinical dentistry*, 5(2), 160.

Hiperparatiroidili hastalarda panoramik indeksler ve fraktal analiz kullanılarak mandibular kemiğin incelenmesi

İsmail Gümüşsoy(0000-0002-2725-3273)^α, Suayip Burak Duman(0000-0003-2552-0187)^β,
Özkan Miloğlu (0000-0002-3826-8606)^γ

Selcuk Dent J, ODMFR 2019 Kongre Kitapçığı Özel Sayısı

Başvuru Tarihi: 11 Ocak 2019
Yayına Kabul Tarihi: 18 Şubat 2019

ÖZ

Hiperparatiroidili hastalarda panoramik indeksler ve fraktal analiz kullanılarak mandibular kemiğin incelenmesi

Amaç: Bu çalışmada hiperparatiroidili hastaların mandibular kortikal ve trabeküler kemik yapısını incelemek amacıyla radyomorfometrik indeks ölçümleri ve fraktal analiz değerleri karşılaştırılmıştır.

Gereç ve Yöntemler. Hiperparatiroidili 28 hastanın ve kontrol grubu olarak sağlıklı 28 bireyin panoramik radyografileri üzerinde mandibular trabeküler kemiğe ait fraktal boyut (FB) değerleri, panoramik mandibular indeks (PMI) ve mandibular kortikal genişlik (MKG) ölçüldü.

Bulgular: Fraktal analiz sonuçlarına göre hasta grubu ile kontrol grubu arasında istatistiksel olarak anlamlı herhangi bir sonuç bulunmadı. Radyomorfometrik ölçümlerden PMI değerleri için hasta grubu ile kontrol grubu arasında istatistiksel olarak anlamlı fark bulunmadı. Hasta grubu ile kontrol grubu arasında MKG değerleri için anlamlı fark bulunmadı. Fraktal analiz, radyomorfometrik ölçümler ve biyokimya tetkikleri arasında istatistiksel olarak anlamlı bir korelasyon saptanmadı.

Sonuç: Radyomorfometrik indeksler ve fraktal analiz yöntemi kullanılarak yapılan incelemelerde hiperparatiroidili hastaların mandibular kortikal ve trabeküler kemik yapısında normal hasta popülasyonuna göre bir farklılık saptanmadı.

ANAHTAR KELİMELELER

Mandibula, panoramik radyografi, panoramik indeksler, fraktal analiz

ABSTRACT

Evaluation of mandibular bone using panoramic-based and fractal analysis in patients with hyperparathyroidism

Background: In this study, radiomorphometric indices and fractal analysis values was compared to evaluate the mandibular cortical and trabecular bone structure of patients with hyperparathyroidism.

Methods: Fractal dimension (FD) values of mandibular trabecular bone, panoramic mandibular index (PMI) and mandibular cortical width (MCW) were measured on panoramic radiographs of twenty-eight patients with hyperparathyroidism and twenty-eight control individuals.

Results: According to the results of the fractal analysis, no statistically significant results were found between the patient and the control groups. There was no statistically significant difference between the patient group and the control group for PMI values. There was no statistically significant difference between the patient group and the control group for MCW values. There was no statistically significant correlation between fractal analysis, radiomorphometric measurements and biochemical parameters.

Conclusion: Mandibular cortical and trabecular bone structure of patients with hyperparathyroidism was not different than healthy control individuals in the evaluations using fractal dimension and radiomorphometric indices measurements.

KEYWORDS

Mandibula, panoramic radiography, panoramic indices, fractal analysis

GİRİŞ

Hiperparatiroidizm (HPT) paratiroid bezlerinden aşırı parathormon (PTH) salgısı sonucunda gelişen hastalık tablosudur. HPT insidansı her iki cinsten de 50 yaşından sonra artar fakat kadınlarda erkeklere oranla 3 kat daha fazla görülür. Parathormon (PTH), alkalen fosfataz (ALP) ve serum kalsiyum düzeyi gibi biyokimya ölçümlerinin giderek daha yaygın kullanıldığı günümüzde herhangi bir belirti, bulgu olmaksızın tanı alan olguların sayısı artmaktadır.^{1,2}

Paratiroid bezi, kemikler ve bağırsaklar birbirleriyle etkileşerek, mineral ve kemik bozukluklarının (MKB) oluşumunda rol oynar. Hiperparatiroidinin sonucu olarak kemikte birçok değişiklikler olur; osteoklastik ve osteoblastik aktivitenin

^α Sakarya Üniversitesi Diş Hekimliği Fakültesi, Ağız, Diş ve Çene Radyolojisi Anabilim Dalı, Sakarya

^β İnönü Üniversitesi Diş Hekimliği Fakültesi, Ağız, Diş ve Çene Radyolojisi Anabilim Dalı, Malatya

^γ Atatürk Üniversitesi Diş Hekimliği Fakültesi, Ağız, Diş ve Çene Radyolojisi Anabilim Dalı, Erzurum

uyarılması, düzensiz olarak işlenmiş anormal osteoid yapı, fibrosis ve kist oluşumu, azalmış kemik gücü, kemik ağrıları ve kırıklar gibi. HPT nedeniyle oluşan sekonder osteoporoz vücuttaki diğer kemiklerde olduğu gibi mandibular kemikte de demineralizasyon artışı, trabekülasyonda azalma gibi birtakım olumsuz etkiler meydana getirmektedir. Hastalığın tanısında PTH (>200) ile kombinasyon şeklinde artmış serum ALP düzeyi yüksek döngülü kemik hastalığı için sensitif ve spesifiktir.³

Dental radyoloji alanında kemiğin kalitatif ve kantitatif olarak değerlendirilmesi amacıyla radyomorfometrik ölçümler gibi birçok yöntem denenerek günümüze kadar bir hayli çalışma yapılmıştır. Özellikle osteoporotik bireylerde mandibulaya uygulanan mandibular kortikal genişlik (MKG), panoramik mandibular indeks (PMI) gibi radyomorfometrik incelemelerin osteoporozun tanısında kullanımını araştıran birçok araştırma yapılmıştır. Çakur ve ark. 25 osteoporotik bayan hastada 2008 yılında yaptığı bir çalışmada hastaların total vertebral kemik mineral yoğunluğu (KMY) değerleri ile panoramik radyografileri üzerinde belirlenen mandibular kortikal indeksin istatistiksel olarak birbiriyle anlamlı derecede korelasyon gösterdiğini bildirmiştir.⁴

Panoramik radyografiler üzerinde yapılan bazı çalışmalarda da (Klemetti ve ark.⁵) panoramiğin mandibulada osteoporozun neden olduğu değişiklikleri yeterli olarak göstermediği, sadece kaba bir tahmin sağladığı belirtilmiştir. Ancak panoramik radyografilerin tüm çene ve trabekülleri gösterdiğinden dolayı bilgisayar analiz yöntemleriyle incelenmesi, araştırmacının sübjektif yargısını ortadan kaldırdığı ve sayısal sonuçlar verdiği için daha objektif sonuçlar verebileceği bildirilmiştir. Temel bileşenlerini inceleyerek karmaşık yapıdaki imajları değerlendirmede kullanılan sayısal bir yöntem olan fraktal analiz (FA), biyolojik görüntüleri analiz etmek için son yıllarda bilimsel araştırmalarda yoğun olarak kullanılmaktadır. Kemiğin mikromimarisi incelendiğinde trabeküller ve arasındaki boşluklu yapı izlenmektedir. Kemiğin içindeki düzensiz şekilli trabeküler yapı fraktal boyut (FB) analiziyle belirlenerek kemik yapı değerlendirilir.⁶

Bu çalışmadaki amaç radyomorfometrik indeks ölçümleri ve fraktal analiz yöntemi kullanılarak hiperparatiroidili hastaların mandibular kortikal ve trabeküler kemik yapısının incelenmesidir.

GEREÇ VE YÖNTEM

Bu retrospektif çalışmaya hiperparatiroidi tanısı konulmuş ve rutin ağız ve diş muayenesi amacıyla kliniğimize başvuran 28 hasta dahil edildi. Hiperparatiroidi ile ilintili biyokimya tetkikleri (PTH, ALP) kayıt altına alındı. Kontrol grubu oluşturmak amacıyla ise çeşitli nedenlerle kliniğimize başvuran, herhangi bir sistemik hastalığı olmayan 18 yaş üzeri 28 hastanın panoramik radyografisi kullanıldı. Hastalara rutin ağız ve diş muayenesi işlemleri yapıldı.

Mandibular çene kemiğinin yapısının radyolojik incelemesi için hastalardan panoramik radyografi çekildi (ProMax®, Planmeca Oy, Helsinki, Finland) ve radyografi üzerinde PMI ve MKG⁴ olmak üzere radyomorfometrik ölçümler yapıldı. FA için box counting⁶ yöntemi kullanılarak panoramik radyografilerinden elde edilen görüntülerde foramen, mandibular sinir kanalı, diş kökü gibi kemik yapı içermeyen anatomik yapıların bulunmamasına dikkat edilerek, mandibular gonial bölgede 35x30 piksel boyutunda incelenecek görüntü alanı belirlendikten sonra, FB ölçümü yapıldı.

Çalışmanın sonuçları, istatistik çalışma programı kullanılarak (IBM, SPSS VERSİYON 22.0, Chicago, IL) analiz edildi. Hasta grubuna ait değişkenler arasındaki korelasyonun analizinde Pearson korelasyon analizi; kontrol bireyleri ile

hasta grubunun FB deđerlerinin ve mandibular indekslerinin karřılařtırılmasında student t testi kullanıldı. Sonular; ortalama \pm standart hata olarak verildi ve $p < 0.05$ olması durumu istatistiksel olarak anlamlı kabul edildi.

BULGULAR

Fraktal analiz sonularına gre hasta grubu ile kontrol grubunun FB deđerleri arasında istatistiksel olarak anlamlı herhangi bir sonu bulunmadı. Radyomorfometrik lmlerden PMI deđerleri iin hasta grubu ile kontrol grubu arasında istatistiksel olarak anlamlı fark bulunmadı. Hasta grubu ile kontrol grubu arasında MKG deđerleri iin anlamlı fark bulunmadı. Fraktal analiz, radyomorfometrik lmler ve hormon biyokimya tetkikleri arasında istatistiksel olarak anlamlı bir korelasyon saptanmadı. Hastaların PMI ve MKG deđerleri arasında istatistiksel olarak anlamlı bir korelasyon vardı. Yař ve cinsiyet aısından hastaların FA ve radyomorfometrik lmlerinde istatistiksel olarak anlamlı bir fark saptanmadı.

TARTIřMA

alıřmanın sonuları gsterdi ki hiperparatiroidili hastaların mandibular kemiđe ait FB lmleri ve kontrol grubu arasında anlamlı bir fark yoktu. Yine aynı řekilde hastaların radyomorfometrik lmleri ile kontrol grubu arasında anlamlı bir fark yoktu.

Kronik ve sıklıkla řiddetli PTH fazlalıđı; kemik iliđi fibrozisi, osteoblast aktivite ve sayısında artıř, osteoid yzeyde geniřleme ve ok sayıda osteoklastik rezorbtif yzeyde yol aar.² Yine, oluřan sekonder osteoporoz nedeniyle, radyolojik incelemelerde mandibular inferior korteksin dansitesinde ve kalınlıđında azalma dikkate arpmaktadır. ene kemiklerindeki alveoler proesin mineral dngs uzun kemiklere oranla daha hızlı olduđundan rezorbsiyon ve depozisyon arasındaki sistemik bir dengesizliđin (HPT nedeniyle oluřabilecek bir sekonder osteoporoz gibi) vcudun diđer kısımlarına gre alveoler kemiklerde daha erken belirti vermesi beklenen bir sonutur.^{3,4}

Klemetti ve ark.⁵ bildirdiđine gre Bras ve ark.⁷ postmenopozal dnemdeki kadınlarda ve sekonder HPT olan hastalarda panoramik radyografilerle yaptıkları alıřmada llen mandibular korteks kalınlıđının normal bireylere gre daha az olduđunu rapor etmiřlerdir. Johari Khatoonabad ve ark.⁸ 2011 yılında yaptıđı bir alıřmada ise panoramik radyografi bulguları ile kala kemiđine ait KMY deđerleri ve kemik dng metabolizmasıyla ilgili biyokimyasal parametreler arasındaki iliřkiyi incelemiř ve osteoporotik kiřilerde kemik kırıđı riskinin nlenmesinde panoramik radyografik bulguların deđerli olabileceđini ne srmřtr. Biyokimyasal parametreler ile panoramik indeksler ve KMY deđerleri arasında ise bir iliřki bulamamıřlardır.

Teknolojinin geliřmesi ve bilgisayarların yařamımıza giriřiyle birlikte birok kemik hastalıđının daha erken teřhis edilmesi gndeme gelmiřtir. FA yntemi bilgisayar yardımı ile objektif olarak radyografiler zerinde trabekler kemik yapısını inceleme olanađı sađlayan bir matematiksel grnt analiz yntemidir. zellikle osteoporotik hastaların deđerlendirilmesinde birok arařtırmacı (Southard ve ark.⁹, Fazzalari ve Parkinson¹⁰, White ve Rudolph⁶) bunun faydalı bir metot olduđunu ortaya koyan alıřmalar yapmıřtır. Buna karřın olumsuz sonular bildiren alıřmalarda literatrde mevcuttur. akmak ve ark.¹¹ panoramik radyografi zerinde diyabetli hastaların mandibular kemiđini FA ile incelemiř ve kontrol grubu ile hasta grubunun FB deđerleri arasında anlamlı bir fark bulunmadıđını bildirmiřlerdir. Bizim alıřmamızda HPT'li hastaların mandibulasında yapılan incelemede de anlamlı bir sonu bulunmamıřtır.

Çalışmamızın birtakım limitasyonları söz konusudur. Hasta sayısının daha fazla olmasının çalışmanın sonuçlarını daha güçlü kılacağı söylenebilirdi. Bir diğer husus ise bu çalışmada hastaların KMY değerleri bilinmiyordu.

SONUÇ

Çalışmamızın sonuçlarına göre FA yöntemi ve panoramik mandibular indeksler kullanılarak yapılan iki boyutlu radyografik incelemelerde HPT'li hastalar ve kontrol grubu bireylerin mandibular kemik yapısında bir farklılık bulunmamıştır. Daha etkin bir inceleme için üç boyutlu görüntüleme ve KMY değerleri kullanılarak ileri çalışmalar yapılmalıdır.

KAYNAKLAR

1. Wermers RA, Khosla S, Atkinson EJ, Hodgson SF, O'Fallon WM, Melton LJ 3rd: The rise and fall of primary hyperparathyroidism: a population-based study in Rochester, Minnesota, 1965-1992. *Ann Intern Med.* 1997; 126: 433-40.
2. Taniegra ED. Hyperparathyroidism. *Am Fam Physician.* 2004; 69: 333-39.
3. Caglayan F, Dagistan S, Keles M. The osseous and dental changes of patients with chronic renal failure by CBCT. *Dentomaxillofac Radiol,* 2015; 44: 20140398.
4. Cakur B, Sahin A, Dagistan S, Altun O, Caglayan F, Miloglu O, Harorli A. Dental panoramic radiography in the diagnosis of osteoporosis. *J Int Med Res,* 2008; 36: 792-9.
5. Klemetti E, Kolmakov S, Kroger H. Pantomography in assessment of the osteoporosis risk group. *Scand J Dent Res,* 1994; 102: 68-72.
6. White SC, Rudolph DJ. Alterations of the trabecular pattern of the jaws in patients with osteoporosis. *Oral Surg Oral Med Oral Pathol Oral Radiol Endod,* 1999; 88: 628-35.
7. Bras J, van Ooij CP, Abraham-Inpijn L, Wilmlink JM, Kusen GJ. Radiographic interpretation of the mandibular angular cortex: a diagnostic tool in metabolic bone loss. Part II. Renal osteodystrophy. *Oral Surg Oral Med Oral Pathol,* 1982; 53: 647-50.
8. Johari Khatoonabad M, Aghamohammadzade N, Taghilu H, Esmaeili F, Jabbari Khamnei H. Relationship Among Panoramic Radiography Findings, Biochemical Markers of Bone Turnover and Hip BMD in the Diagnosis of Postmenopausal Osteoporosis. *Iran J Radiol.* 2011; 8: 23-8.
9. Southard TE, Southard KA, Krizan KE, Hillis SL, Haller JW, Keller J, Vannier MW. Mandibular bone density and fractal dimension in rabbits with induced osteoporosis. *Oral Surg Oral Med Oral Pathol Oral Radiol Endod,* 2000; 89: 244-9.
10. Fazzalari NL, Parkinson IH. Fractal properties of cancellous bone of the iliac crest in vertebral crush fracture. *Bone,* 1998; 23: 53-7.

11. Kurřun-Çakmak Eř, Bayrak S. Comparison of fractal dimension analysis and panoramic-based radiomorphometric indices in the assessment of mandibular bone changes in patients with type 1 and type 2 diabetes mellitus. *Oral Surg Oral Med Oral Pathol Oral Radiol*, 2018; 126: 184-191.

Maksiller sinus hacminin, maksiller dişsiz hastalar ve dişli hastalar arasında karşılaştırmalı değerlendirilmesi

Asel Üsdat(0000-0003-1626-2956)^α, Nuran Bayramov(0000-0002-8217-8819)^α,
Şebnem Erçalık Yalçınkaya(0000-0003-2924-1935)^α

Selcuk Dent J, ODMFR 2019 Kongre Kitapçığı Özel Sayısı

Başvuru Tarihi: 24 Ocak 2019
Yayına Kabul Tarihi: 06 Şubat 2019

ÖZ

Maksiller sinus hacminin, maksiller dişsiz hastalar ve dişli hastalar arasında karşılaştırmalı değerlendirmesi

Amaç: Bu çalışmada, maksiller dişli ve dişsiz hastalarda Konik Işınli Bilgisayarlı Tomografi (KİBT) görüntülerinde maksiller sinüslerin (MS) pnömatisasyonunun değerlendirilmesi ve temel anatomik özelliklerinin ortaya konmasıyla elde edilecek verilerin tedavi planlamasına rehberlik etmesi ve cerrahi komplikasyonların önlenmesi amaçlanmıştır.

Gereç ve Yöntemler: Çalışma, Marmara Üniversitesi Diş Hekimliği Fakültesi Klinik Araştırmalar Etik Kurulundan onay almıştır (no:2018/263). Çalışma grubu, Ağız, Diş ve Çene Radyolojisi Anabilim Dalı arşivinin retrospektif olarak incelenmesi sonucu elde edilen 70 adet hastanın Konik Işınli Bilgisayarlı Tomografi (KİBT) görüntüsünden oluşmuştur. KİBT görüntüleri, DICOM (Digital Imaging and Communications in Medicine) formatında kaydedilip, 3D Doctor (Able Software Corp, Lexington, MA, USA) yazılım programı ile MS hacimleri değerlendirilmiştir. Veriler tanımlayıcı istatistiksel analiz, Paired T-testi ve Ki-kare testi ile değerlendirilmiş (IBM SPSS Statistics 22.5, Türkiye) ve $p < 0.05$ anlamlılık sınırı olarak kabul edilmiştir.

Bulgular: 40 tam dişli hastanın ortalama MS hacimleri 31.36 ± 11.48 cm³ olarak belirlendi. 30 maksiller total dişsiz hastanın ortalama MS hacimleri 81.11 ± 63.61 cm³ olarak belirlendi ve her iki grup arasında ileri düzeyde istatistiksel anlamlı fark saptandı ($p < 0.0001$). MS'te septumu olan hastaların 8'nin (% 34.78) maksiller posterior dişli hastalar olduğu, 15'nin (% 65.21) maksiller total dişsiz hastalar olduğu saptandı. MS'te septumu olmayan hastaların 22'sinin (% 46.80) maksiller posterior dişli hastalar olduğu, 25'nin (% 53.19) maksiller total dişsiz hastalar olduğu saptandı. Her iki grupta da MS'te septum varlığında istatistiksel olarak anlamlı bir fark saptanmadı ($p = 0.337$).

Sonuç: Araştırmanın sonuçları maksiller posterior dişli ve total dişsiz bir grup hastanın değerlendirilmesiyle elde edilmiştir. Klinik değerlendirmeleri de içeren daha geniş kapsamlı araştırmaların özellikle sinüs cerrahisi operasyonlarına ışık tutabileceği görülmüştür.

ANAHTAR KELİMELELER

Konik Işınli Bilgisayarlı Tomografi, Maksiller Sinüs, Hacim

ABSTRACT

Comparison of maxillary sinus volume between maxillary edentulous patients and dentate patients

Background: The aim of this study was to evaluate the pneumatization of maxillary sinuses (MS) and to determine the basic anatomic variation of the maxillary sinus between maxillary edentulous patients and dentate patients by using cone-beam computed tomography (CBCT) images to guide the treatment planning and to prevent surgical complications.

Methods: The study was approved by Marmara University Faculty of Dentistry Clinical Research Ethics Committee (no:2018/263). 70 CBCT images (Planmeca Romexis®, 3D Mid Planmeca Oy, Helsinki, Finland) were chosen from the archive of Department of Dentomaxillofacial Radiology. CBCT images were saved in DICOM (Digital Imaging and Communications in Medicine) format, and the MS volumes were evaluated with the 3D Doctor software (Able Software Corp., Lexington, MA, USA). Data were evaluated by descriptive statistical analysis paired T-test and chi-square test by (IBM SPSS Statistics 22.5, Turkey). $P < 0.05$ was statistically significant.

Results: The mean MS volume of 40 dentate patients was determined as 31.36 ± 11.48 cm³. The mean MS volume of 30 edentulous patients was determined as 81.11 ± 63.61 cm³ and there was a statistically significant difference between two groups ($p < 0.0001$). In the patients with septa in the MS, 8 (34.78%) of the patients were dentate, and 15 (65.21 %) of the patients were edentulous. In the patients without septa in the MS, 22 (46.80 %) of the patients were dentate, and 25 (53.19 %) of the patients were edentulous. There was no statistically significant difference in the presence of septa in MS, in both groups ($p = 0.337$).

Conclusion: The results of the study were obtained by evaluating a group of dentate patients and edentulous patient. It was observed that more extensive studies including clinical evaluations could shed light on sinus surgery operations.

KEYWORDS

CBCT, Maxillary Sinus, Volume

GİRİŞ

Kafatasının ağırlığını azaltmak, sesin rezonansını ayarlamak, yüzü darbelere karşı korumak, ısı değişikliklerine karşı gözleri ve diş köklerinin izolasyonunu sağlamak, solunan havanın bronş ve akciğerlere geçmeden önce nem ve ısı

^α Marmara Üniversitesi Diş Hekimliği Fakültesi, Ağız, Diş ve Çene Radyolojisi Anabilim Dalı, İstanbul

adaptasyonunun sağlanması ve maksillanın büyümesine katkıda bulunmak gibi birçok görevleri olan maksiller sinüsler (MS) paranasal sinüslerin en büyüğü olup ilk gelişmeye başlayan, sağ ve sol maksilla içerisinde bulunan, epitelle kaplı olan piramit şekilli içi hava dolu kavitelerdir.^{1,2} MS'lerin pnömatisasyonu hacmindeki artış eğilimine bağlı olarak değişebilir. Özellikle premolar ve molar dişler çekildiğinde, kâğıt inceliğinde kemik kalacak şekilde MS'ler aşağıya doğru genişleyebilir ve hacimleri artar. Bu süreçte rol oynayan faktörler; diş çekiminden sonra diş köklerinin yokluğu ve maksiller alveoler kretin atrofik rezorpsiyonudur.³ Sinüs iç basıncının çok az artması bile MS'ün hacminde belirli bir artışa neden olmaktadır.⁴ Alveoler kretin rezorpsiyonundan, esas olarak sinüs membranında kısmen de alveoler kemikte bulunan osteoklastlar sorumludur.⁵

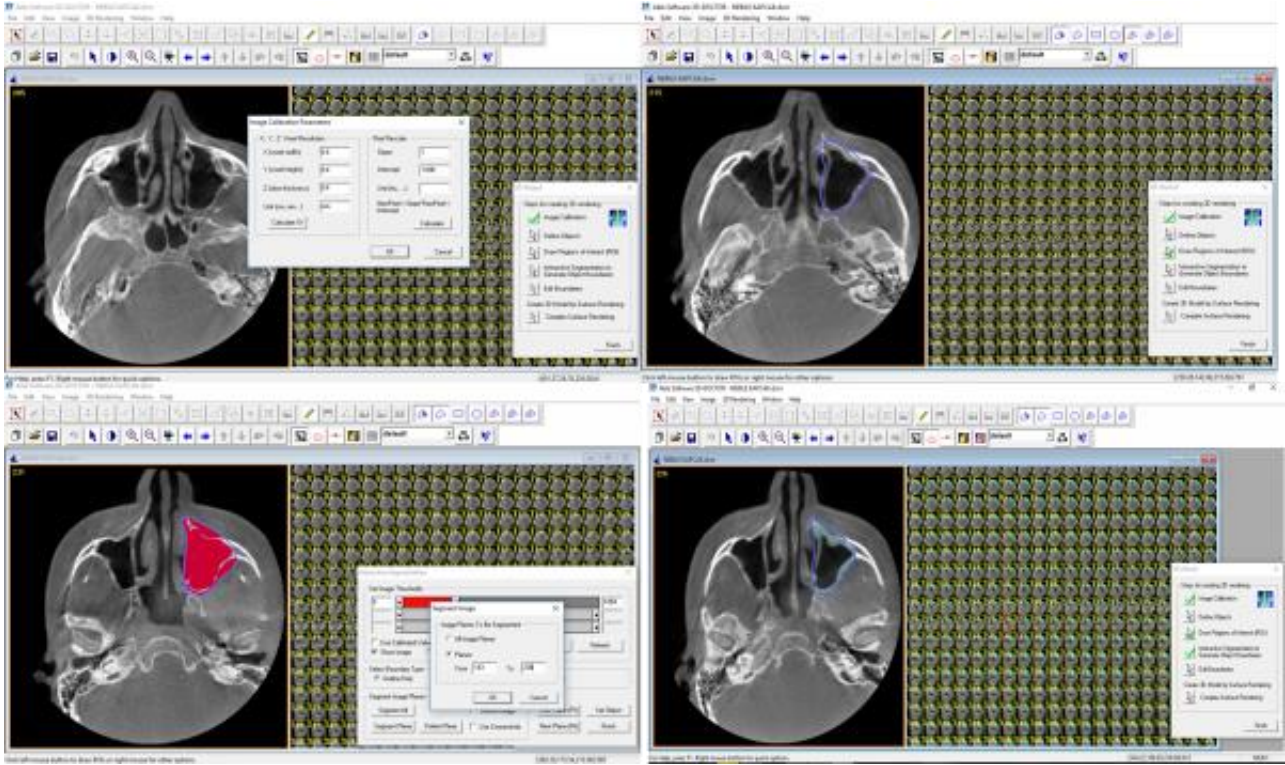
MS septaları sinüslerin içinde kortikal kemikten oluşmuş duvarlardır.⁶ Son yıllarda yapılan MS cerrahileri sinüsteki anatomik değişikliklerin ortaya konmasını gerektirmiştir.⁷

Bu çalışmada, maksiller dişli ve dişsiz hastalarda Konik Işınlı Bilgisayarlı Tomografi (KIBT) görüntülerinde MS'lerin pnömatisasyonunun değerlendirilmesi ve temel anatomik özelliklerinin ortaya konmasıyla elde edilecek verilerin tedavi planlamasına rehberlik etmesi ve cerrahi komplikasyonların önlenmesi amaçlanmıştır.

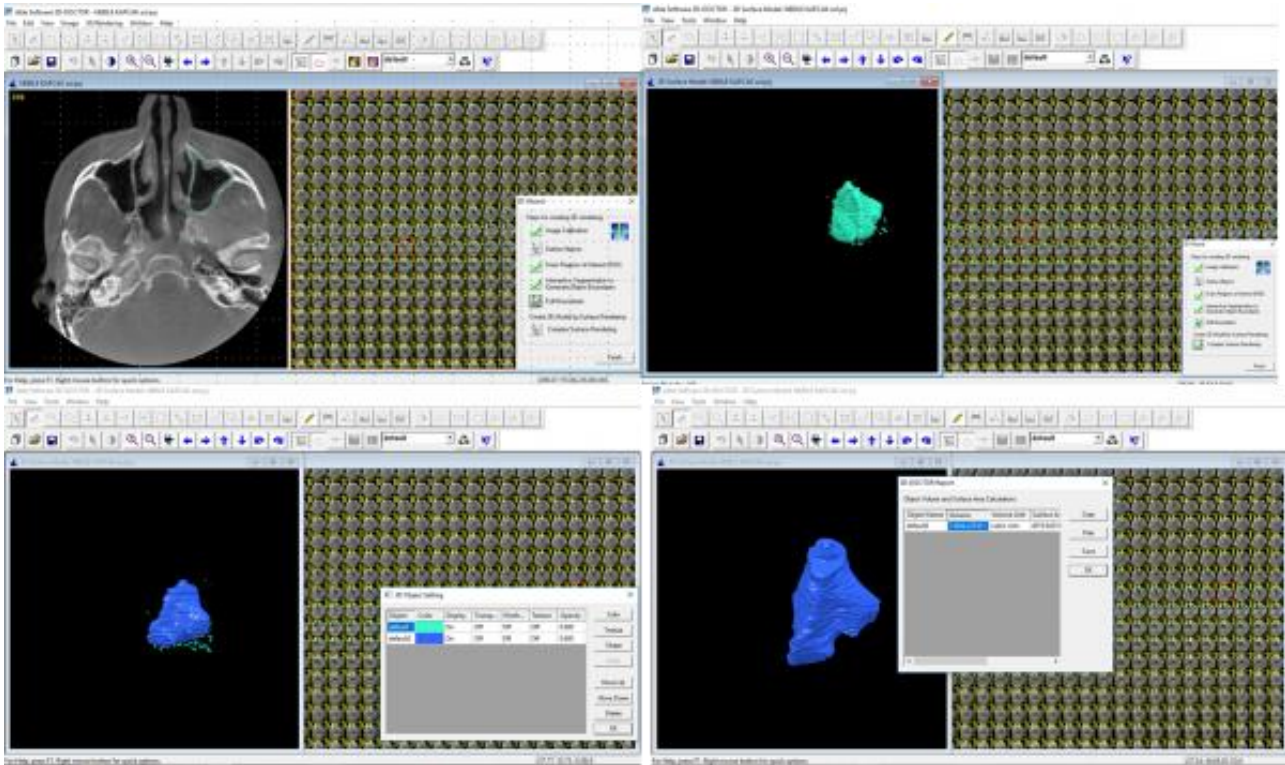
GEREÇ VE YÖNTEM

Çalışma, Marmara Üniversitesi Diş Hekimliği Fakültesi Klinik Araştırmalar Etik Kurulundan onay almıştır (no:2018/263). Çalışma grubu, Ağız, Diş ve Çene Radyolojisi Ana Bilim Dalı arşivinin retrospektif olarak incelenmesi sonucu elde edilen, yaşları 18'den büyük 70 adet hastanın Konik Işınlı Bilgisayarlı Tomografi (KIBT) görüntüsünden oluşmuştur. Bu görüntülerin 30 adetini maksiller total dişsizliği olan hastalar, 40 adetini posterior diş eksikliği olmayan hastalar oluşturmaktadır.

Seçilmiş KIBT görüntüleri, DICOM (Digital Imaging and Communications in Medicine) formatında kaydedilip, MS'lerin hacimsel değerlendirmesi için 3D Doctor (Able Software Corp, Lexington, MA, USA) yazılım programına aktarılan görüntülerdeki voksel boyutu orijinal KIBT görüntüsündeki voksel boyutuna göre kalibre edilerek, MS alanı en geniş olduğu kesitte manuel olarak çizilmiş ve belirlenen "threshold"a göre 0.4 mm'lik aksiyel kesitlerde otomatik olarak oluşturulan turkuaz kenarlar manuel olarak düzeltilerek, MS sınırları belirlenmiştir (Resim 1). Belirlenen sınırlardan 3 boyutlu (3D) model oluşturulup, MS sınırları içindeki model seçilerek, geriye kalan komşu boşluklar "Delete" seçeneği ile çıkarılmıştır. Elde edilen 3D model 1 kez "smooth surface" yapılarak yüzey girinti çıkıntıları veri kaybı olmadan giderilmiştir. Elde edilen 3D modelde "calculate volumes" seçeneği ile MS hacmi mm³ olarak hesaplanmıştır (Resim 2). Sinüs septumları Qian ve ark.'nın çalışması esas alınarak sayı ve yönlerine göre değerlendirilmiştir. Veriler tanımlayıcı istatistiksel analiz, Paired t testi ve Ki-kare testi ile değerlendirilmiş (IBM SPSS Statistics 22.5, Türkiye) ve p<0.05 anlamlılık sınırı olarak kabul edilmiştir.



Resim 1. 3 boyutlu modelin oluřturulması



Resim 2. 3 boyutlu modelden hacim ölçümü

BULGULAR

Hastaların 38'i (% 54.28) kadın, 32'si (% 45.72) erkek olup yaş ortalamaları 43.53 ± 12.91 'dir. Maksiller total dişsizliği olan hastaların yaş ortalamaları 55.76 ± 10.24 ve posterior dişlerinde eksikliği olmayan hastaların yaş ortalamaları 31.30 ± 7.06 'dir.

Dişli ve dişsiz hastaların sağ, sol ve toplam MS hacimleri tablo 1'de sunulmaktadır. Tam dişli hastaların ortalama MS hacimleri $31.36 \pm 11.48 \text{ cm}^3$ olarak belirlendi. Maksiller total dişsiz hastaların ortalama MS hacimleri $81.11 \pm 63.61 \text{ cm}^3$ olarak belirlendi ve her iki grup arasında ileri düzeyde istatistiksel anlamlı fark saptandı ($p < 0.0001$), (Tablo 1).

Tablo 1. Dişli ve dişsiz hastaların sağ, sol ve toplam MS hacimleri

	Dişsiz hasta	Dişli hasta	p-değeri*
Sağ maksiller sinüs hacmi cm³	40.28 ± 34.84	15.56 ± 6.31	<0.0001
Sol maksiller sinüs hacmi cm³	40.83 ± 35.09	16.04 ± 5.72	<0.0001
Toplam maksiller sinüs hacmi cm³	81.11 ± 63.61	31.36 ± 11.48	<0.0001

38 kadın hastanın ortalama MS hacmi 54.88 ± 53.35 ve 32 erkek hastanın ortalama MS hacmi 50.08 ± 43.70 olarak analiz edildi, kadın ve erkek arasında ortalama MS hacimleri arasında istatistiksel olarak anlamlı bir fark saptanmadı, (Tablo 2).

Tablo 2. Kadın ve erkek arasında ortalama MS hacimleri

	Kadın	Erkek	p-değeri*
Sağ maksiller sinüs hacmi cm³	26.59 ± 27.29	25.64 ± 25.18	>0.05
Sol maksiller sinüs hacmi cm³	28.54 ± 29.90	24.43 ± 21.35	<0.05
Toplam maksiller sinüs hacmi cm³	54.88 ± 53.35	50.08 ± 43.70	>0.05

MS'te septum değerlendirilmesi tablo 3'de gösterilmektedir. MS'te septumu olan hastaların 8'nin (% 34.78) maksiller posterior dişli hastalar olduğu, 15'nin (% 65.21) maksiller total dişsiz hastalar olduğu saptandı. MS'te septumu olmayan hastaların 22'sinin (% 46.80) maksiller posterior dişli hastalar olduğu, 25'nin (% 53.19) maksiller total dişsiz hastalar olduğu saptandı. Her iki grupta da MS'te septum varlığında istatistiksel olarak anlamlı bir fark saptanmadı ($p=0.337$), (Tablo 3).

Tablo 3. MS'te septum değerlendirilmesi

	Dişli hasta n-%	Dişsiz hasta n-%	p-değeri*
Septum var	8 - % 34.78	15 - % 65.21	>0.05
Septum yok	22 - % 46.80	25 - % 53.19	>0.05

TARTIŞMA

MS'ler radyolojik olarak sınırlı boşluklar şeklindedir ve bazen içinde kriptalar veya küçük kompartımanlar bulunabilir.⁸ Sinüs septumları MS'lerde implant uygulaması ve sinüs augmentasyonu için sorun oluşturabilecek anatomik varyasyonlardan bir tanesidir.⁹ Van den Bergh septumların dentisyonda çiğneme kuvvetlerini taşıyan destekler olduğunu ve dişler olmadığında yavaş yavaş kaybolduğunu öne sürmüştür. Septum varlığı sinüs membranı perforasyon riskini artırmaktadır. Bazı durumlarda septum bölgesinde Schneiderian membranın septumdan ayrılması zor olabilmektedir. Diş çekimini takiben uzun süre geçmişse ve sinüs aşağıya doğru bir kıvrım oluşturmuşsa bu ayrımın çok daha zor olabileceği bildirilmiştir. Bu nedenle özellikle sinüs augmentasyonu gerektiren vakalarda çeşitli görüntüleme yöntemleri ile bölge anatomisinin iyi araştırılması gerektiği vurgulanmaktadır.^{10,11}

Ariji ve ark, yaşları 4-94 arasında değişen 115 hastanın BT görüntüleri üzerinde MS'lerin hacimlerini, kesit kalınlıklarına göre oluşturdukları formülü kullanarak analiz etmiş ve yaş, cinsiyet, premolar ve molar diş eksikliği, dişli ve dişsiz hastalar olarak çalışma gruplarını oluşturmuş ve paranazal sinüslerin orta yüz yüksekliği, vücut ağırlığı ve kilo ile ilişkisini değerlendirmiştir. 20 yaşına kadar MS hacimlerinin arttığını ancak sonra yaş ilerledikçe azaldığını belirtmişlerdir. Yetişkin erkeklerde boy ve kilo arttıkça MS hacminde artış görüldüğünü, yaşla birlikte MS'lerin hacminde azalma olduğunu saptamışlardır. Bu durumu Japon erkeklerinin boy ve kilolarının gençlere göre daha az olmasına bağlamışlardır.¹²

Birçok çalışmada erkeklerde MS hacimleri kadınlara göre yüksek bulunmakla birlikte, bu çalışmada cinsiyetler arası fark saptanmamıştır.^{13,14,15}

Önceki yıllarda yapılan çalışmalarda MS septum prevalans ve morfolojisinin bireyler arasında değişebildiği gösterilmiştir. Literatür incelendiğinde değişik yöntemlerle dişli, dişsiz, parsiyel dişli ve farklı yaş gruplarındaki hastalarda yapılan araştırmaların farklı sonuçlar gösterdiği görülmektedir.^{16,17,18} Araştırmacılar dişli, parsiyel dişli ve dişsiz olmak üzere çeşitli hasta gruplarında dentisyon durumuna göre septum görülme sıklığını değerlendirdiklerinde dişli hastalarda septum görülme sıklığını % 3.8-66 arasında, dişsiz hastalarda % 3.4-71 arasında ve parsiyel dişli hastalarda ise % 37.8-66.7 arasında değişen sıklıklarda saptamışlardır. Bulgular dişsiz ve parsiyel dişli hastalarda septum varlığının daha yüksek olduğunu göstermiştir.^{16,17,18} Bu çalışmada da dişsiz hastalarda septum oranı yukarıdaki araştırmacıların bulgularıyla uyumlu olarak daha yüksek bulunmuştur. Öte yandan Park ve ark., diğer çalışmalardan farklı olarak dişli hastaların septum görülme sıklığını daha fazla olduğunu bildirmiştir.¹⁹

SONUÇ

Bu çalışmada incelemeler toplam 70 hastada yapılmıştır. MS hacimlerinin analizinde kullanılan 3D Doctor yazılım programıyla her bir analiz için gereken süre ortalama 2-2,5 saati bulmuştur. Daha gelişmiş yazılım programlarıyla analiz süresi kısalabilmektedir. Araştırmanın sonuçları maksiller posterior dişli ve total dişsiz bir grup hastanın değerlendirilmesiyle elde edilmiştir. Klinik değerlendirilmeleri de içeren daha geniş kapsamlı araştırmaların özellikle sinüs cerrahisi operasyonlarına ışık tutabileceği görülmüştür.

KAYNAKLAR

1. Dolan KD, Smoker WR. Paranasal sinus radiology, Part 4A: Maxillary sinuses. Head & neck surgery. 1983;5(4):345-62.
2. Arıncı K, Elhan A. Anatomi. 3 ed: Ankara, Güneş Kitabevi; 2001: 42, 53, 288-289 (2013).
3. Van den bergh JPA, Ten Bruggenkate CM, Krekeler G, Tuinzing DB. Sinus floor elevation and grafting with autogenous iliac crest bone. Clin Oral Impl Res 1998;9: 429-35.
4. Mutlu M.N Sinüs tabanı yükseltilmesinde dondurulmuş kurutulmuş allojenik kemik greftinin kullanılması. Doktora tezi, Selçuk Üniv Sağlık Bilimleri Enstitüsü, Konya, 1995 :14-1634.
5. Davarpanah M, Martinez H, Tecucianu JF, Hage G, Lazzara R. The Modified Osteotome Technique. Int J Periodontics Restorative Dent 2001;21: 599-607.
6. Maestre-Ferrín L, Carrillo-García C, Galán-Gil S, Peñarrocha-Diago M, PeñarrochaDiago M. Prevalence, location, and size of maxillary sinus septa: panoramic radiograph versus computed tomography scan. J Oral Maxillofac. Surg. 2011; 69: 507- 511.
7. Krennmair G, Ulm GW, Lugmayr H, Solar P. The incidence, location, and height of maxillary sinus septa in the edentulous and dentate maxilla. J Oral Maxillofac Surg, 1999; 57:667–771.
8. Güven O, Kaymak T. İmplantolojide Maksiller Sinüsün Önemi ve Sinüs Lifting İşlemleri. Turk Klinikleri J Med Sci 2010; 1: 31-39.
9. Katranji A, Fotek P, Wang, H.L. Sinus augmentation complications: etiology and treatment. Implant Dent. 2008; 17: 339-334.
10. Van den Bergh, J.P., ten Bruggenkate, C.M., Disch, F.J. ve Tuinzing, D.B. Anatomical aspects of sinus floor elevations. Clin Oral Imp Res. 2000; 11: 256-265.
11. Bornstein MM, Seiffert C, Maestre-Ferrín L. An analysis of frequency, morphology, and locations of maxillary sinus septa using cone beam computed tomography. Int J Oral Maxillofac Implants. 2016; 31:280–287.
12. Arijji Y, Kuroki T, Moriguchi S, Arijji E, Kanda S. Age changes in the volume of the human maxillary sinus: a study using computed tomography. Dentomaxillofac Radiol. 1994; 23: 163-168.
13. Çolakoğlu G. Sagittal Yönde Farklı Maksiller Konuma Sahip Bireylerde Maksiller Sinüs Hacimlerinin Dental Volumetrik Tomografi Kullanılarak Morfometrik Olarak Karşılaştırılması Doktora Tezi, Marmara Üniversitesi Sağlık Bilimleri Enstitüsü, 2013, İstanbul (Danışman Yrd. Doç. Dr. Asım Dumlu).

14. Kim MJ, Jung UW, Kim CS, Kim KD, Choi SH, Kim CK, Cho KS. Maxillary sinus septa: prevalence, height, location and morphology. A reformatted computed tomography scan analysis. *J Periodontol.* 2006; 5: 903-908.
15. Sahlstrand-Johnson P, Jannert M, Strombeck A, Abul-Kasim K. Computed tomography measurements of different dimensions of maxillary and frontal sinuses. *Brit Med J Med Imag.* 2011;11:8.
16. Krennmair G, Ulm CW, Lugmayr H. Maxillary sinus septa: incidence, morphology and clinical implications. *J Craniomaxillofac Surg,* 1997; 25: 261–265.
17. Velasquez-Plata D, Hovey LR, Peach CC, Alder ME: Maxillary sinus septa: a 3- dimensional computerized tomographic scan analysis. *Int J Oral Maxillofac Implants* 2002; 17: 854–860.
18. Orhan K, Seker BK, Aksoy S, Bayindir H, Berberoęlu A, Seker E. Cone beam CT evaluation of maxillary sinus septaprevalence, height, location and morphology in childrenand an adult population. *Med Princ Pract,* 2013; 22: 47-53.
19. Park YB, Jeon HS, Shim JS, Lee KW, Moon HS. Analysisof the anatomy of the maxillary sinus septum using 3-dimensional computed tomography. *J Oral Maxillofac Surg,* 2011; 69: 1070-1078.

Radyopak ve radyolüsent görüntü veren lezyonların konik ışınli bilgisayarlı tomografi ile retrospektif olarak incelenmesi

Murat İcen(0000-0002-2779-5646)^α

Selcuk Dent J, ODMFR 2019 Kongre Kitapçığı Özel Sayısı

Başvuru Tarihi: 24 Ocak 2019
Yayına Kabul Tarihi: 11 Şubat 2019

ÖZ

Radyopak ve radyolüsent görüntü veren lezyonların konik ışınli bilgisayarlı tomografi ile retrospektif olarak incelenmesi

Amaç: Bu çalışmanın amacı; radyopak ve radyolüsent görüntü veren lezyonların Konik Işınli Bilgisayarlı Tomografi (KİBT) ile elde edilen görüntüler üzerinde bu lezyonların karakteristik radyografik özelliklerinden yararlanarak lokalizasyonlarını, hangi yaş ve cinsiyet aralığında daha sık görüldüğünü belirlemektir.

Gereç ve Yöntemler: Zonguldak Bülent Ecevit Üniversitesi Diş Hekimliği Fakültesi'ne 2016-2018 yılları arasında teşhis ve tedavi amacıyla başvuran 1000 hastanın retrospektif olarak KİBT görüntüleri incelenmiştir. Çalışmamızda lezyonların histopatolojik tetkikleri kullanılmamış olup lezyonların karakteristik radyografik görüntüleri göz önünde bulundurulmuştur. Lezyonlar lokalizasyon, yaş ve cinsiyet olarak sınıflandırılmıştır.

Bulgular: Radyopak veya radyolüsent lezyon varlığı tanısı konmuş 1000 hastanın 89'u (% 48.4) kadın olup, 95'inin (% 51.6) erkek olduğu saptanmıştır. Radiküler ve dentigeröz kistler sırasıyla en çok gözlenen radyolüsent lezyonlar olmuştur. Çalışmamızda en çok rastladığımız tümör oluşturm odontomalardır.

Sonuç: Radyopak ve radyolüsent lezyonlar kist, tümör, kemiklerdeki displazik değişimler ve metabolik hastalıklar sonucu oluşabilir ve bu lezyonlar hastada estetik, fonksiyon ve fonasyon açısından sorunlara neden olabilmektedir. Rutin muayene esnasında alınan radyografilerde tesadüfi olarak kemik patolojileri tespit edilebilir ancak bazen de panoramik radyografilerde görülen distorsiyon, magnifikasyon ve süperpozisyon gibi durumlardan dolayı lezyonlar gözden kaçabilir ve tam anlamıyla teşhis edilemeyebilir. Bu nedenle KİBT gibi üç boyutlu görüntüleme teknikleri diş hekimlerine teşhis için daha güçlü bir olanak sağlamaktadır. Teşhisin daha hızlı ve kesin bir şekilde konması ile tedavinin de eş zamanlı bir şekilde daha kolay ve erken yapılması sağlanmış olmaktadır.

ANAHTAR KELİMELER

Konik ışınli bilgisayarlı tomografi, mandibula, maksilla

ABSTRACT

Evaluation of Radiopaque and Radiolucent Lesions on Cone Beam Computed Tomography Images: A Retrospective Study

Background: The aim of this study is, to determine the location of radiopaque and radiolucent lesions on the images obtained with Cone Beam Computed Tomography (CBCT) by taking advantage of the characteristic radiographic features of these lesions and in which age and sex range they are more common.

Methods: We retrospectively analyzed the CBCT images of 1000 patients who applied to Zonguldak Bülent Ecevit University Faculty of Dentistry for diagnosis and treatment between 2016-2018. In the study, histopathological examinations of the lesions were not used and characteristic radiographic images of the lesions were taken into consideration. Lesions were classified as localization, age and gender.

Results: Of the 1000 patients diagnosed with radiopaque or radiopaque lesions, 89 (48.4%) were female and 95 (51.6%) were male. Radicular and dentigerous cysts were the most common radiolucent lesions. The most common tumor formations in the study were odontomas.

Conclusion: Radiopaque and radiolucent lesions may occur as a result of cyst, tumor, dysplastic changes in the bones and metabolic diseases, and these lesions may cause problems in terms of aesthetics, function and phonation. In routine radiographs, bone pathologies can be detected incidentally, but sometimes lesions can be overlooked due to distortion, magnification and superposition in panoramic radiographs and may not be fully diagnosed. Therefore, three-dimensional imaging techniques such as CBCT provide a stronger opportunity for dentists to diagnose. The diagnosis is made more quickly and more precisely and the treatment is made easier and earlier.

KEYWORDS

Cone Beam Computed Tomography, mandible, maxilla

GİRİŞ

Diş gelişiminin farklı evrelerinde ortaya çıkan kistler ve tümörler çenelere özgü olsa da, diğer neoplastik ve neoplastik olmayan kemik lezyonları da yine çenelerde sık görülebilen patolojilerdir. Hastanın öyküsü ve radyografilere analitik yaklaşım ayırıcı tanının daraltılmasına yardımcı olur.^{1,2,3} Geleneksel radyografiler üç boyutlu yapıların iki boyutlu

^α Zonguldak Bülent Ecevit Üniversitesi Diş Hekimliği Fakültesi, Ağız, Diş ve Çene Radyolojisi Anabilim Dalı, Zonguldak

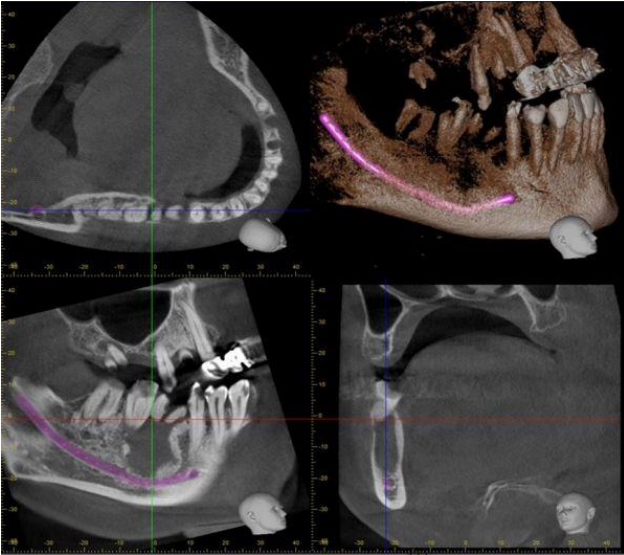izdüşümleri oldukları için, sınırlı bir değere sahiptirler.⁴ Konik ışınli bilgisayarlı tomografi (KIBT) ile kraniyofasiyal patolojilerin lokalizasyonu, boyutu, şekli ve içeriği incelenebileceği gibi maksillofasiyal bölgede görülen kalsifikasyonların da varlığı ve ayırıcı tanısı yapılabilir.⁵

GEREÇ VE YÖNTEM

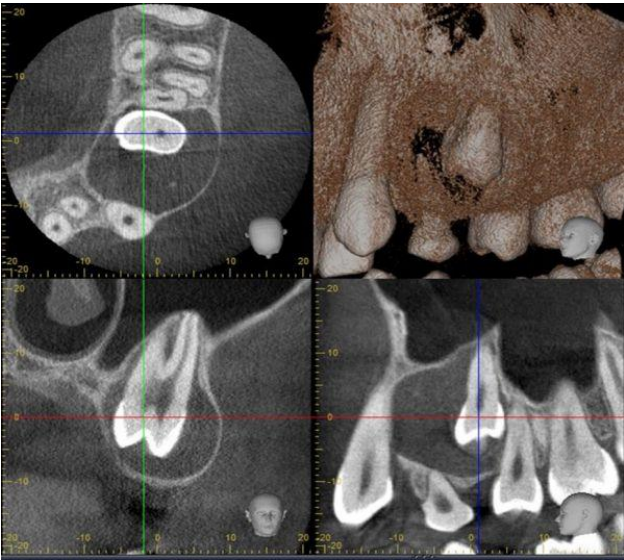
Zonguldak Bülent Ecevit Üniversitesi Diş Hekimliği Fakültesi'ne 2016-2018 yılları arasında başvuran 1000 hastadan kist-tümör varlığı ve diğer sebeplerle alınan KIBT görüntüleri, radyopak ve radyolüsent lezyonları retrospektif olarak araştırmak için incelenmiştir. İncelenen hastaların 486'sı kadın 514'ü erkektir. Çalışmamızda lezyonların histopatolojik tetkikleri göz önünde bulundurulmamış olup lezyonların karakteristik radyografik görüntüleri değerlendirilmiştir. Lezyonların dağılımı lokalizasyon (mandibula/maksilla), yaş ve cinsiyet olarak sınıflandırılmıştır. Tüm KIBT görüntüleri Morita Veraviewepocs 3D R100 ile alınmış olup i-Dixel 2.0 software (J. Morita Corporation, Osaka, Japan) yazılım programıyla değerlendirilmiştir. Bu çalışmanın etiği Zonguldak Bülent Ecevit Üniversitesi Klinik Araştırmalar Etik Kurulu tarafından onaylanmıştır.

BULGULAR

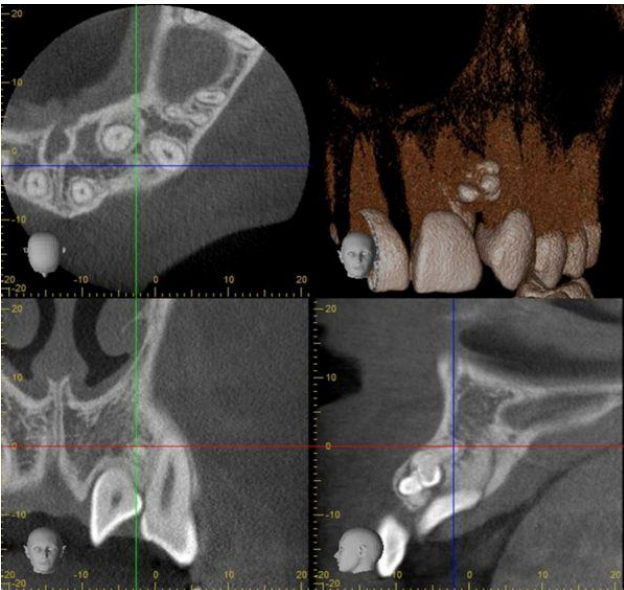
Radyopak veya radyolüsent lezyonlar olarak tanıları konulmuş 184 hastanın 89'u (% 48.4) kadın olup, 95'inin (% 51.6) erkek olduğu görülmüştür. Lezyonların 115'i mandibulada 69'u maksillada yer almaktadır. Radiküler kist 33 kadın 30 erkek hastada görülmüştür, ortalama yaş 35.13 olarak tespit edilmiştir. Lezyonun görülme sıklığı % 34.2 olarak bulunmuştur (Resim 1). Dentigeröz kistin görülme sıklığına göre incelendiğinde 13 kadın hastada ve 21 erkek hastada bulunduğu görülmüş ve ortalama yaşın 36.11 olduğu saptanmıştır. Lezyonun bulunma sıklığı % 18.4 olarak saptanmıştır (Resim 2). Nazopalatin kanal kisti 5'i kadın 8'i erkek toplam 13 hastada görülmüştür. Ortalama yaş ise 45.15 olarak hesaplanmıştır. Lezyonun bulunma sıklığı % 7.06 olarak saptanmıştır. Odontojenik keratokist'in ortalama yaşı 38 olup 8'i erkek 2'si kadın 10 hastada tespit edilmiştir. Lezyonun bulunma sıklığı % 5.43 olarak saptanmıştır. Odontoma 7'si kadın 9'u erkek olan 16 hastada görülmüş, ortalama yaşı 22.39 olarak tespit edilmiştir. Lezyonun bulunma sıklığı % 8.69 olarak saptanmıştır (Resim 3). Fibröz displazi için ortalama yaş 35 ve erkeklerde kadınlardan iki kat daha fazla olarak tespit edilmiştir. Lezyonun bulunma sıklığı % 3.26 olarak saptanmıştır. Stafne kemik kistinin ortalama yaşı 52.3 olarak tespit edilmiş ve 5\1 oranda kadınlarda daha sık görülmüştür. Lezyonun bulunma sıklığı % 3.26 olarak saptanmıştır. Diğer lezyonların sıklığı daha az bulunmuştur. Radiküler ve dentigeröz kistler sırasıyla en çok gözlenen radyolüsent lezyonlar olmuştur. Çalışmamızda en çok rastladığımız tümöral oluşum Odontomalardır (Tablo 1).



Resim 1. 46 no.lu dişe ait Radiküler kist olgusu



Resim 2. 63 no.lu persiste süt dişi ve 24 no.lu dişe ait dentigeröz kist



Resim 3. 22 no.lu dişin bukkalinde compound odontoma

Tablo 1. Radyopak ve radyolüsent görüntü veren lezyonlar ve dağılımları

Lezyon	Vaka sayısı	Ortalama yaş	Kadın\Erkek	Mandibula\Maksilla
Radiküler kist	63	35.13	33\30	37\26
Dentigeröz kist	34	36.11	13\21	22\12
Odontojenik keratokist	10	38	2\8	7\3
Nazopalatin kanal kisti	13	45.15	5\8	0\13
Odontoma	16	22.39	7\9	8\8
Stafne kemik kisti	6	52.3	5\1	6\0
Condensing osteitis	5	31.2	5\0	4\1
Osteoskleroz	2	25.5	1\1	2\0
Sementoma	3	50	2\1	3\0
Periapikal osseös displazi	3	38.6	3\0	3\0
Basit kemik kisti	1	16	1\0	1\0
Travmatik kemik kisti	2	40	0\2	2\0
Ossifiying fibrom	3	25	2\1	3\0
Fokal osteopörotik kemik iliği defekti	3	50	3\0	3\0
Fibröz displazi	6	35	3\3	2\4
Pleomorfik adenom	1	62	1\0	0\1
Nörofibromatoz	1	32	0\1	1\0
Osteoma	4	32.25	1\3	4\0
Schwannoma	1	60	1\0	1\0
Kondrosarkom	1	54	0\1	1\0
Santral dev hücreli granülom	1	67	0\1	1\0
Lateral periodontal kist	1	41	0\1	0\1
Osteosarkom	1	52	0\1	1\0
Ameloblastoma	1	21	0\1	1\0
Mronj	2	71	1\1	2\0
Toplam	184		89\95	115\69

TARTIŞMA

Literatürde 1136 hastada Del Corso ve ark.⁶ tarafından yapılan çalışmaya göre dentigeröz kistin görülme sıklığını % 10.6 bulunurken çalışmamızda % 18.4 bulunmuştur. Non-odontojenik kist oranı Del Corso ve ark.⁶ tarafından % 1.7 bulunurken, Manor ve ark.⁷ tarafından % 9 bulunmuştur. Çalışmamızda ise bu oran % 7.06 çıkmıştır. Karşılaştırdığımız 3 çalışmada da görülme sıklığı en fazla olan radiküler kistlerin oranlarının birbirine yakın olduğu görülmüştür. Radiküler kist oranı Del Corso ve ark.⁶ tarafından % 47.3, Manor ve ark.⁷ tarafından % 63 olarak bulunmuştur, çalışmamızda ise % 34.2 olarak hesaplanmıştır.

Da Silva ve ark.⁸ lezyon tanısı konmuş 289 hastanın görüntülerini retrospektif olarak incelediği çalışmada odontoma bulunan hastaları yaş aralığı, ortalama yaş, bulunduğu çene ve görülme sıklığına göre gruplandırmıştır. Da Silva ve ark.⁸ yaş aralığını 3-72 bulurken, çalışmamızdaki yaş aralığı 10-46 olarak bulunmuştur. Da Silva ve ark.⁸ odontomaların görülme yaşını ortalama olarak 20 olarak belirtmişlerdir, çalışmamızda ortalama yaş 22.39 olarak

tespit edilmiştir. Odontomaların yapılan iki çalışmada da lokalizasyon olarak maksilla/mandibula'da eşit oranda bulunduğu görülmüştür. Da Silva ve ark.⁸ odontomaların görülme oranını % 11.4 bulurken, çalışmamızda bu oran % 8.69 çıkmıştır.

Benzer şekilde geniş kapsamlı bir çalışmada Daley ve ark.⁹ Batı Ontario Üniversitesi Oral Patoloji Servisi'nde teşhisleri konulmuş 40000 vakayı retrospektif olarak incelemişler ve çalışmamıza benzer sonuçlar elde etmişlerdir. Radiküler kistler'in en sık görülen odontojenik kist (% 65.15) olduğunu ve bunu dentigeröz kistlerin (% 24.08) takip ettiğini, en sık görülen nonodontojenik kistin % 73.43 oranla nasopalatin kanal kisti olduğunu, Odontomaların ise en sık görülen odontojenik tümör (% 51.53) olduğunu bildirmişlerdir.⁹

SONUÇ

1000 hastanın incelendiği bu çalışmada 184 hastaya radyopak veya radyolüsent lezyon varlığı tanısı konmuştur. Bu hastalar yaş, cinsiyet ve lezyonun bulunduğu lokalizasyona göre gruplandırılmıştır. Radiküler ve dentigeröz kistler sırasıyla en çok gözlenen radyolüsent lezyonlar olmuştur. Çalışmamızda en çok rastladığımız tümöral oluşum odontomalardır. Lezyonların 115'inin mandibulada 69'unun maksillada yer aldığı görülmüştür.

Sonuç olarak panoramik radyografi ile incelenen lezyonların distorsiyon, magnifikasyon ve süperpozisyon gibi dezavantajlarından dolayı tam anlamıyla teşhis edilememesiyle birlikte, KIBT'nin diş hekimliğinde kullanımı artmış, teşhisin daha hızlı ve kesin bir şekilde konması ile tedavinin de eş zamanlı bir şekilde daha kolay ve erken yapılması sağlanmıştır.

KAYNAKLAR

1. Neyaz Z, Gadodia A, Gamanagatti S, Mukhopadhyay S. Radiographical approach to jaw lesions Singapore Med J 2008; 49(2) : 165.
2. White SC, Pharaoh MJ. Oral Radiology. Principles and Interpretation. 4th ed. St Louis: Mosby, 2000.
3. Lauria L, Curi MM, Chammas MC, Pinto DS, Torloni H. Ultrasonography evaluation of bone lesions of the jaw. Oral Surg Oral Med Oral Pathol Oral Radiol Endod, 1996, 82: 351-7.
4. Avril L, Lombardi T, Ailianou A, Burkhardt K, Varoquaux A, Scolozzi P, et al. Radiolucent lesions of the mandible: a pattern-based approach to diagnosis. Insights Imaging (2014) 5:85–101.
5. Harorlı A, Akgül HM, Yılmaz AB, Bilge OM, Dağistan S, Çakur B, Çağlayan F, Miloğlu Ö, Sümbüllü MA. Ağız, Diş ve Çene Radyolojisi. 1. Baskı. İstanbul, Nobel Tıp Kitapevleri, 2014.
6. Del Corso G, Righi A, Bombardi M, Rossi B, Dallera V, Pelliccioni GA, et al. Jaw Cysts Diagnosed in an Italian Population Over a 20-Year Period. Int J Surg Pathol 22(8):699-706,2014
7. Manor E, Kachko L, Puterman MB, Szabo G, Bodner L. Cystic Lesions of the Jaws – A Clinicopathological Study of 322 Cases and Review of the Literature. Int J Med Sci 2012; 9(1):20-26
8. Da Silva LP, Serpa MS, Souza-Andrade ES, Tenório JR, Veras-Sobral AP, do Nascimento GJ. Retrospective study of 289 odontogenic tumors in a Brazilian population. Med Oral Pathol Oral Cir Bucal 21(3)271-5,2016

9. Daley TD, Wysocki GP, Pringle GA. Relative incidence of odontogenic tumors and oral and jaw cysts in a Canadian population. *Oral Surg Oral Med Oral Pathol* 1994; 77(3), 276–280.

KKTC toplumunda fenestrasyon ve dehissens prevalansının konik ışınli bilgisayarlı tomografi ile deęerlendirilmesi

Umut Aksoy(0000-0001-7281-508X)^α, Seil Aksoy(0000-0002-6400-4911)^β,
Müjgan Fırıncioęluları(0000-0001-8827-7052)^β, Kaan Orhan(0000-0001-6768-0176)^γ

Selcuk Dent J, ODMFR 2019 Kongre Kitapığı Özel Sayısı

Başvuru Tarihi: 24 Ocak 2019
Yayına Kabul Tarihi: 19 Şubat 2019

ÖZ

KKTC toplumunda fenestrasyon ve dehissens prevalansının konik ışınli bilgisayarlı tomografi ile deęerlendirilmesi

Amaç: Bu alışmanın amacı, bir grup KKTC popülasyonunda, Konik Işınli Bilgisayarlı Tomografi (KIBT) kullanılarak fenestrasyon ve dehissens prevalansının belirlenmesi ve fenestrasyonların lokalizasyonlarına göre sınıflandırılmasıdır.

Gereç ve Yöntemler: 100 hastanın KIBT görüntüleri restrospektif olarak incelenmiş ve alışmamıza dahil edilmiştir. alışmamızda toplamda 2619 diş ve 4153 kök deęerlendirilmiştir. Kök fenestrasyonları 6 alt tipte deęerlendirilmiştir. Dişlerde dehissens varlığı da ayrıca kaydedilmiştir.

Bulgular: Deęerlendirilen dişlerin % 10.1'inde fenestrasyon ve dehissens bulunduğu gözlenmiştir. En fazla fenestrasyon ve dehissense rastlanan dişler sırası ile maksiller 1. molar, mandibular ve maksiller kanin dişlerdir. En az etkilenen dişler ise mandibular molar dişler olarak tespit edilmiştir. Fenestrasyon tiplerinden Tip I, IV ve VI hepsi 1 vaka hariç maksillada görülmüştür. Tip IV fenestrasyon, % 1.47 görölme oranı ile fenestrasyon tipleri arasında en sık görülen tiptir. En az görülen fenestrasyon tipi ise % 0.2 ile Tip III olarak bulunmuştur. Toplamda incelenen köklerin % 4.3'ünde fenestrasyona, 2.3'ünde ise dehissense rastlanmıştır.

Sonuç: Popülasyonumuzda özellikle maksillada fenestrasyon ve dehissens prevalansı yüksek bulunmuştur. Maksillada yapılacak olan endodontik, ortodontik ve cerrahi operasyonlarda bunun göz önünde bulundurularak şüpheli durumlarda bölgenin anatomik yapısının doğru bir şekilde belirlenmesi için KIBT'nin kullanımı yararlıdır.

ANAHTAR KELİMELER

Fenestrasyon, Dehissens, KIBT

ABSTRACT

Evaluation of fenestration and dehiscence prevalence using cone beam computed tomography in TRNC population

Background: The aim of this study was to determine the prevalence of fenestration and dehiscence in a group of Turkish Republic of Northern Cyprus (TRNC) populations using Cone Beam Computed Tomography (CBCT) and to classify the fenestrations according to their localization.

Methods: CBCT images of 100 patients were examined retrospectively and included in this study. Totally 2619 teeth and 4153 roots were evaluated. Root fenestrations were classified in 6 subtypes. The presence of dehiscence in the teeth was also recorded.

Results: It was found that 10.1% of the evaluated teeth had fenestration and dehiscence. The teeth most frequently affected by root fenestration and dehiscence were maxillary first molar, mandibular canine and maxillary canine teeth respectively and the least were mandibular molar teeth. Type I, IV and VI fenestration were all seen in maxilla except one case. Type IV fenestration is the most common type with a percentage of 1.47%. The least common fenestration type was found to be Type III with 0.2%. In total, 4.3% and 2.3% of the examined roots were found to have fenestration and dehiscence.

Conclusion: In our population, the prevalence of fenestration and dehiscence was found to be high, especially in the maxilla. Considering this in endodontic, orthodontic and surgical operations to be performed in maxilla, it is useful to use CBCT to accurately determine the anatomical structure of the region in suspicious cases.

KEYWORDS

Fenestration, Dehiscence, CBCT

GİRİŞ

Maksilla ve mandibulada bulunan dişler alveoler proes adı verilen kemik yapı içerisinde konumlanır ve alveoler kemik periodonsiyumun ana bileşenlerinden biridir. Alveoler proes dişli bölgelerde köklerin formuna uygun olarak konturlu, interradiküler bölgelerde ise öküntü şeklinde görülmektedir. Komşu dişin mine sement birleşiminden 2 mm apikalde başlayan periodonsiyum sağlıklı olarak kabul edilmektedir.¹ Ancak kök yüzeylerini örten kortikal kemik

^α Yakın Doęu Üniversitesi, Diş Hekimliği Fakültesi, Ağız, Diş ve ene Radyolojisi Anabilim Dalı

^β Yakın Doęu Üniversitesi, Diş Hekimliği Fakültesi, Ağız, Diş ve ene Radyolojisi Anabilim Dalı

^γ Ankara Üniversitesi, Diş Hekimliği Fakültesi, Ağız, Diş ve ene Radyolojisi Anabilim Dalı; Omfs Impath Research Group, Department Of Imaging & Pathology, Faculty Of Medicine, University Of Leuven And Oral &maxillofacial Surgery, University Hospitals

tabakasinda fenestrasyon ve dehisens gibi bazı anatomik defektler oluşabilmektedir. Fenestrasyon, maruz kalınan kök yüzeyinde doğrudan diş eti veya alveoler mukozaya temas eden, dişin fasiyel veya lingual yönünde lokalize olan "pencere" şeklinde kemik kaybıdır ancak alveoler marjin korunmuştur. Dehisens ise servikal kök yüzeyinin açığa çıkmasına ve marjinal kemiğin etkilemesine neden olan fasiyal veya lingual kortikal kemik eksikliği olan alveoler defektir.^{2,3} Fenestrasyon, koronal yön boyunca alveoler kemik ile sınırlandırılması nedeniyle dehisensden ayırt edilebilir.³

Fenestrasyon ve dehisens, en sık periodontitisli hastalara mukogingival ameliyat sırasında gözlenir. Ayrıca oral cerrahi ve endodontik prosedürler sırasında da cerrahi bir flep kaldırıldığında da karşılaşırlar.⁴ Periapikal lezyon ve periodontal kemik defektlerinin varlığı gibi birçok preoperatif faktör kök kanal tedavisinin başarısı üzerinde etkili olmaktadır.⁵ Fenestrasyonda ve dehisense, osseöz lezyonun üstünü kaplayan bir bağ dokusu vardır. Ve bu bağ dokusu periost lifleri ile kök yüzeyine sıkıca tutunur.⁴ Yapılan çalışmalarda fenestrasyon ve dehisensin farklı maloklüzyon tiplerinde yaygın olduğunu, olası diş eti çekilmesine ve ortodontik tedavi sırasında ek kemik kaybına yol açtığını göstermiştir. Bu nedenle, tedaviden önce bu defektlerin tespit edilmesi önemlidir.⁶

Günümüzde, Konik Işınli Bilgisayarlı Tomografi (KIBT), alveoler kemik de dahil olmak üzere çoğu klinik durum için diş hekimliğinde kullanılan bir seçenektir ve daha düşük radyasyon dozu, daha iyi görüntü çözünürlüğü ve düşük maliyetler nedeniyle tercih edilmektedir.⁶ KIBT, diğer radyografik yöntemler arasında çeşitli periodontal defektleri tespit etmek için en yüksek hassasiyete ve tanısal doğruluğa sahiptir.^{7,8} Yapay kemik defektlerinde 3 boyutlu volumetrik görüntülerin ve iki boyutlu görüntülerin kullanımını karşılaştıran araştırmalar, kemik defektlerinin saptanmasında ve sınıflandırılmasında KIBT'nin % 80-100'lük bir duyarlılığa sahip olduğunu fakat intraoral radyografilerin ise % 63-67'lik bir duyarlılığa sahip olduğunu göstermiştir.⁹

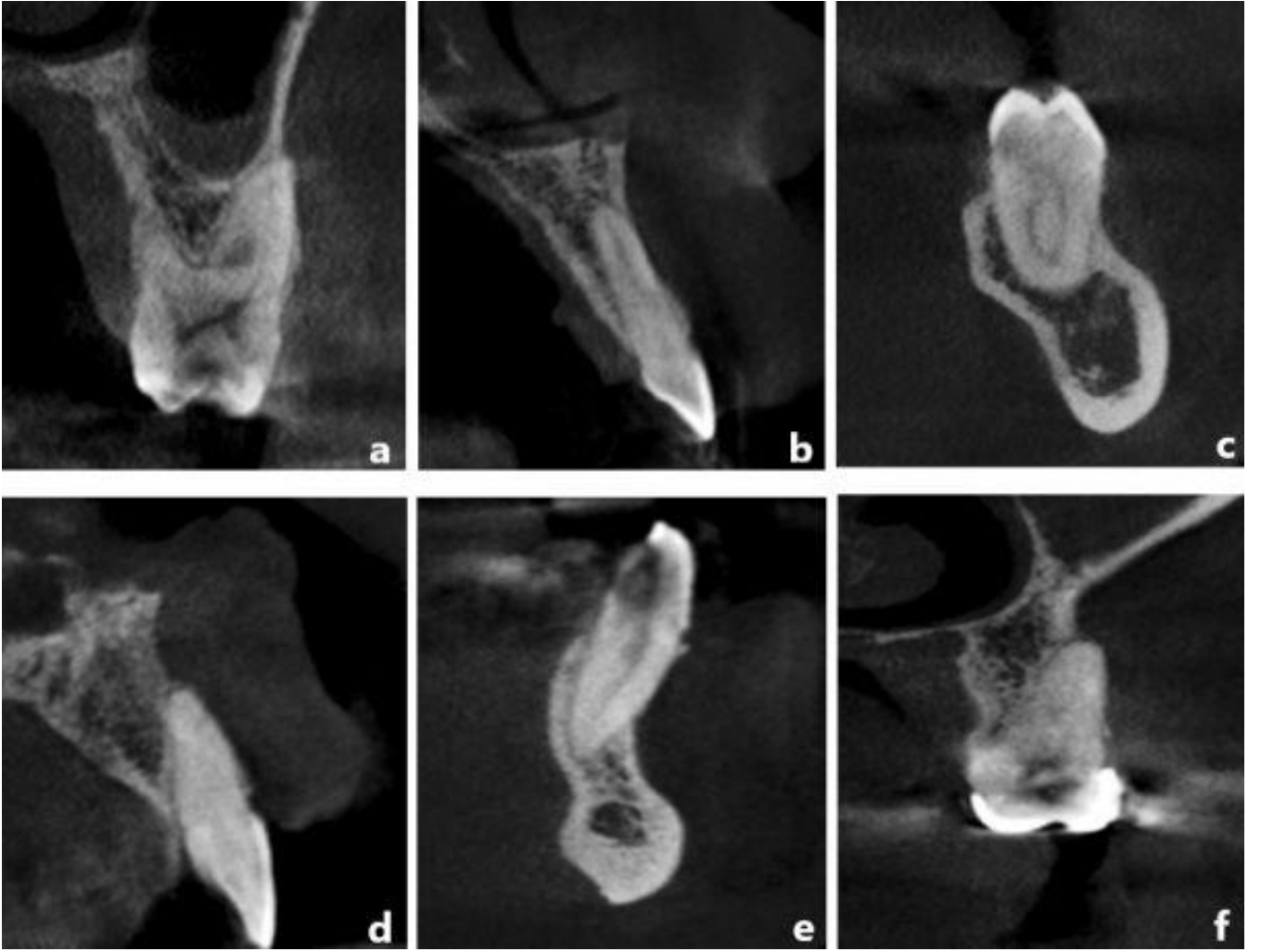
Bu çalışmanın amacı bir grup KKTC popülasyonunda, fenestrasyon ve dehisens insidansının belirlenmesidir.

GEREÇ VE YÖNTEM

Yakın Doęu Üniversitesi Diş Hekimliği Fakültesi Ağız, Diş ve Çene Radyolojisi Anabilim Dalı'na çeşitli nedenlerle başvuran 100 hastanın KIBT görüntüleri retrospektif olarak incelenmiştir. Çalışma protokolü Yakın Doęu Üniversitesi Etik Kurul Komitesi tarafından onaylanmıştır (YDU/2018/64-703).

Tüm KIBT görüntüleri, Sirona (Orthophos XG, 3D) cihazı ile alınmış ve görüntüler aynı yazılım programı kullanılarak deęerlendirilmiştir. Çalışmaya 62 erkek, 38 kadın hasta dahil edilmiştir ve yaş aralığı 18-80 arasında olup ortalama yaş 38,6'dır.

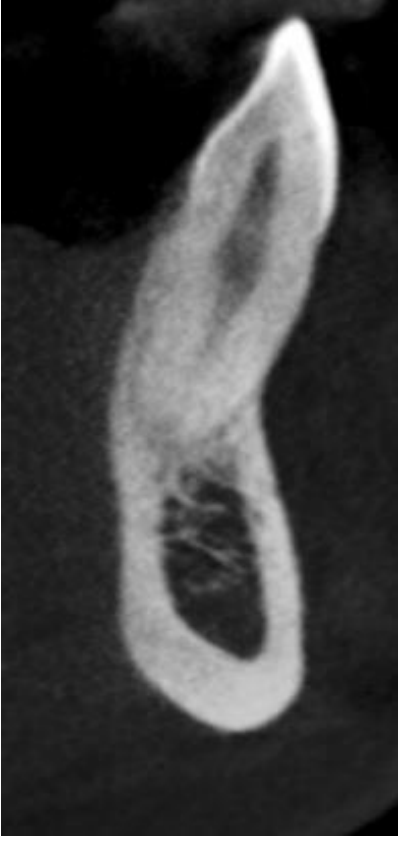Deęerlendirilen dişlerin fenestrasyon sınıflandırılması Pan ve arkadaşlarının⁵ kullandığı sınıflandırmaya göre 6 kategoriye ayrılmıştır. Tip I; apikal foramen veya anatomik apeks tutulumuna bakılmaksızın, apikal 1/3'ün protrüzyonu. Tip II; dişin orta 1/3'ün protrüzyonu. Tip III; alveoler marjin hariç, dişin koronal 1/3'ünün protrüzyonu. Tip IV; apikal foramen veya apeks tutulumuna bakılmaksızın kökün orta ve apikal bölümlerinin protrüzyonu, ancak kökün 1/3 koronali hariç tutulur. Tip V; alveoler marjin tutulumu olmadan fakat kökün apikal 1/3'ü hariç olup orta ve koronal kısmın protrüzyonu. Tip VI; alveoler marjin hariç, kökün tamamının protrüzyonu. Ayrıca deęerlendirilen dişlerde dehisens mevcudiyetinin olup olmadığı tespit edilmiştir (Resim 1).



Resim 1. (a) Tip I, (b) Tip II, (c) Tip III, (d) Tip IV, (e) Tip V ve (f) Tip VI fenestrasyonların KIBT'deki kesit görüntüleri

BULGULAR

Çalışmamızda 2619 diş değerlendirilmiştir. Dişlerin % 10.1'inde (265 diş) fenestrasyon ve dehisens bulunduğu gözlenmiştir. Maksiller dişlerin %12'sinde mandibuler dişlerin ise % 8.2'sinde dehisens ve fenestrasyon tespit edilmiştir. Fenestrasyon ve dehisenslerin %8'i lingual/palatinal tarafta bulunurken, % 92'si bukkal/labial tarafta belirlenmiştir. Tüm dişler içerisinde en fazla fenestrasyon ve dehisens görülen dişler maksiller 1. molar (% 24.8) dişlerdir. Daha sonra ise mandibuler (% 18.1) ve maksiller kanin (% 15) dişler gelmektedir. En az etkilenen dişler ise mandibuler molar (% 2.6) dişlerdir. Molar dişlerde ve iki köke sahip premolar dişlerde her bir kök ayrı değerlendirilmiş olup toplamda 4153 kök çalışmaya dahil edilmiştir. Çalışmamızda belirlenen Tip I, IV ve VI fenestrasyonların hepsi maksillada lokalizedir. Sadece 1 vakada mandibuler 2. molar dişte lingual Tip I fenestrasyona rastlanmıştır. Toplamda köklerin % 4.3'ünde (179 kökte) fenestrasyon bulunmuştur. Tip IV fenestrasyon, % 1.47 görülme oranı ile fenestrasyon tipleri arasında en sık görülen tiptir. En az görülen fenestrasyon tipi ise % 0.2 ile Tip III olarak belirlenmiştir. Tip I, II, V ve VI'nın görülme oranları sırasıyla % 1.2, % 0.3, % 0.8 ve % 0.4 olarak bulunmuştur. Toplamda köklerin % 2.3'ünde (96 kök) ise dehisens tespit edilmiştir (Resim 2).



Resim 2. Kesici diş alanındaki dehisensi gösteren KIBT görüntüsü

TARTIŞMA

Kök kanal morfolojisinin detaylı bir şekilde incelenebilmesi ve periodonsiyumda meydana gelen dehisens ve fenestrasyon gibi defektlerin belirlenmesi yapılacak olan endodontik tedavinin planını ve başarısını etkilemektedir. Konvansiyonel 2 boyutlu radyografiler düşük maliyeti, kullanım kolaylığı, yüksek çözünürlüğü ve erişimi kolay olması nedeniyle tercih edilseler bile kök üzerine süperpoze olan defektlerin görüntülenmesinde yetersiz kalmaktadır.^{8,9} KIBT fenestrasyon ve dehisenslerin belirlenmesinde son derece kullanışlı ve başarılı bir yöntemdir.¹⁰

Çalışma sonuçlarımız popülasyonumuzdaki dehisens ve fenestrasyon insidansının yüksek olduğunu göstermektedir. İtalyan popülasyonunda KIBT ile yapılan çalışmada Gambarini ve ark.¹¹ bizim çalışmamızla benzer şekilde dişlerin %11'inde fenestrasyon bulunduğunu, maksiller dişlerin mandibuler dişlerden daha fazla fenestrasyondan etkilendiğini ve bu defektlerin büyük oranda labial/bukkal tarafta lokalize olduğunu belirtmişlerdir. Pan ve arkadaşları⁵ yaptıkları çalışmada ise % 3.37 oranında fenestrasyon bulunduğunu bildirilmiştir. Çalışmalarında Tip I fenestrasyon en fazla görülme oranına sahipken bunu Tip IV fenestrasyon takip etmektedir. Ayrıca fenestrasyondan en fazla etkilenen dişlerin maksiller 1. premolar dişler olduğunu belirtmişlerdir. Bizim çalışmamızla ortaya çıkan farklılığın farklı etnik gruplarda çalışmamıza bağlı olduğuna ve bizim çalışmamızda fenestrasyon tipleri ile birlikte dehisensin de prevalansının araştırılmasına bağlı olduğunu düşünmekteyiz. Enhos ve ark.¹² Türk popülasyonunda yaptığı çalışmada hastalar vertikal büyüme paternlerine göre 3 farklı gruba ayrılmış ve fenestrasyon ve dehisens prevalansına bakılmıştır. En fazla fenestrasyon oranının % 4.09 ile hipodiverjan grupta belirlendiğini ancak gruplar arasında anlamlı bir farklılık bulunmadığını belirtmişlerdir. Dehisens görülme oranının fenestrasyondan

daha yüksek olduğunu ve anlamlı biçimde hipodiverjan grupta diğer gruplardan daha düşük dehissens görüldüğünü bildirmişlerdir. Çalışmamızdaki hastaların iskeletsel sınıfları veya vertikal büyüme paternleri değerlendirilmemiştir. Ancak bizim çalışmamızda daha yüksek prevalansta fenestrasyon bulunmasının nedeninin farklı bir fenestrasyon sınıflamasının kullanılması nedeniyle olduğu düşünülmektedir.

SONUÇ

Popülasyonumuzda özellikle maksillada fenestrasyon ve dehissens prevalansı yüksek bulunmuştur. Maksillada yapılacak olan endodontik, ortodontik ve cerrahi operasyonlarda bunun göz önünde bulundurularak şüpheli durumlarda bölgenin anatomik yapısının doğru bir şekilde belirlenmesi için KIBT'nin kullanımı yararlıdır.

KAYNAKLAR

1. Nimigean VR, Nimigean V, Bencze MA, Dimcevic-Poesina N, Cergan R, Moraru S. Alveolar bone dehiscences and fenestrations: an anatomical study and review. *Rom J Morphol Embryol.* 2009;50(3):391-7.
2. Lindhe J, Karring T, Araujo M. Anatomy. In: Lindhe J, Karring T, Lang NP, editors. *Clinical periodontology and implant dentistry.* 4th ed. Copenhagen: Blackwell Munksgaard; 2003. p. 3-48.
3. Peterson AG, Wang M, Gonzalez S, Covell DA Jr, Katancik J, Sehgal HS. An In Vivo and Cone Beam Computed Tomography Investigation of the Accuracy in Measuring Alveolar Bone Height and Detecting Dehiscence and Fenestration Defects. *Int J Oral Maxillofac Implants.* 2018;33(6):1296-1304.
4. Abdelmalek RG, Bissada NF. Incidence and distribution of alveolar bony dehiscence and fenestration in dry human Egyptian jaws. *J Periodontol.* 1973;44(9):586-8.
5. Pan HY, Yang H, Zhang R, Yang YM, Wang H, Hu T, et al. Use of cone-beam computed tomography to evaluate the prevalence of root fenestration in a Chinese subpopulation. *Int Endod J.* 2014;47(1):10-9.
6. Evangelista K, Vasconcelos Kde F, Bumann A, Hirsch E, Nitka M, Silva MA. Dehiscence and fenestration in patients with Class I and Class II Division 1 malocclusion assessed with cone-beam computed tomography. *Am J Orthod Dentofacial Orthop.* 2010;138(2):133.e1-7; discussion 133-5.
7. Vandenberghe B, Jacobs R, Yang J. Diagnostic validity (or acuity) of 2D CCD versus 3D CBCT images for assessing periodontal breakdown. *Oral Surg Oral Med Oral Pathol Oral Radiol Endod.* 2007;104:395-401
8. Bagis N, Kolsuz ME, Kursun S, Orhan K. Comparison of intraoral radiography and cone-beam computed tomography for the detection of periodontal defects: an in vitro study. *BMC Oral Health.* 2015;15:64.
9. Kolsuz ME, Bagis N, Orhan K, Avsever H, Demiralp KÖ. Comparison of the influence of FOV sizes and different voxel resolutions for the assessment of periodontal defects. *Dentomaxillofac Radiol.* 2015;44(7):20150070.
10. Bayat S, Talaeipour AR, Sarlati F. Detection of simulated periodontal defects using cone-beam CT and digital intraoral radiography. *Dentomaxillofac Radiol.* 2016:20160030.

11. Gambarini G, Miccoli G, Gaimari G, Pompei D, Pilloni A, Piasecki L, et al. Detection of Bone Defects Using CBCT Exam in an Italian Population. *Int J Dent*. 2017;2017:7523848.
12. Enhos S, Uysal T, Yagci A, Veli İ, Ucar FI, Ozer T. Dehiscence and fenestration in patients with different vertical growth patterns assessed with cone-beam computed tomography. *Angle Orthod*. 2012;82(5):868-74.

Kayseri ili pediatrik hasta popülasyonunda üçüncü molar diş eksikliğinin prevalansının incelenmesi

Fatma Zehra Tanyeri(0000-0002-9269-2459)^α, Mehmet Amuk(0000-0001-6390-7169)^α,
Hatice Cansu Kış(0000-0003-4956-7537)^α, Fatma Avcı(0000-0003-0863-0819)^α,
Rıdvan Akyol(0000-0003-3122-4675)^α, Serkan Yılmaz (0000-0001-7149-0324)^α,
Neşe İspekter(0000-0002-1009-8297)^α

Selcuk Dent J, ODMFR 2019 Kongre Kitapçığı Özel Sayısı

Başvuru Tarihi: 28 Aralık 2018
Yayına Kabul Tarihi: 20 Şubat 2019

ÖZ

Kayseri ili pediatrik hasta popülasyonunda üçüncü molar diş eksikliğinin prevalansının incelenmesi

Amaç: Diş agenezisi, bir veya daha fazla sayıda sürekli diş germinin konjenital olarak eksikliği olarak tanımlanır ve dentisyon gelişiminde en sık görülen anomalilerden biridir. Etiyolojisi hala tartışmalı olan bu anomaliye, travma, enfeksiyon, Down sendromu, dudak-damak yarığı, radyoterapi, kemoterapi gibi durumların neden olabileceği belirtilmektedir. Bu çalışmanın amacı, Kayseri ilinde yaşayan bireylerde yirmi yaş dişi konjenital eksikliğinin görülme sıklığının ve cinsiyetler arasındaki yatkınlık oranının değerlendirilmesidir. Bu çalışmanın yirmi yaş dişlerinin evrimsel süreçte incelenmesi bakımından literatüre katkı sağlayacağı düşünülmüştür.

Gereç ve Yöntemler: Çalışma Erciyes Üniversitesi Diş Hekimliği Fakültesi'ne çeşitli nedenlerle müracaat etmiş bireylerden seçilen 8-14 yaş arası 2500 hastaya ait panoramik görüntüler üzerinde retrospektif olarak tasarlandı. Konjenital kraniyofasiyal deformiteleri, sistemik hastalıkları olan; ortodontik tedavi görmekte veya çekim hikayesi olan bireyler çalışma dışı bırakıldı. Bireylere ait panoramik görüntüler, yirmi yaş dişi konjenital eksikliğinin tespit edilmesi amacıyla 6 gözlemci tarafından değerlendirildi. İstatistiksel analiz SPSS yazılımı kullanılarak yapıldı.

Bulgular: Bu çalışmada 1145 erkek 1355 kadın hastadan oluşan toplam 2500 hastanın panoramik görüntüleri incelendi. Sağ maksiller 3. Molar diş eksikliğine sahip birey sayısı 830 (% 33.2), sol maksiller 3. molar diş eksikliğine sahip birey sayısı 644 (% 25.76), sağ mandibular 3. molar diş eksikliğine sahip birey sayısı 376 (% 15.04), sol mandibular 3. molar diş eksikliğine sahip birey sayısı 345 (% 13.84) olarak tespit edilmiştir.

Sonuç: Çalışmamızda elde edilen sonuçlara göre Kayseri ilinde yaşayan bireylerde yirmi yaş dişi konjenital eksikliği; çok sık rastlanılan bir anomali olarak karşımıza çıkmaktadır. Kadınlarda bu anomali daha sık gözlenmektedir. Maksillada mandibuladan daha yüksek oranda yirmi yaş dişi eksikliği görülmüştür.

ANAHTAR KELİMELER

Agenezi, Dental Anomali, Konjenital Diş Eksikliği, Yirmi Yaş Dişi

ABSTRACT

Investigation of prevalence of congenital deficiency of third molar in pediatric patient population in Kayseri

Background: Tooth agenesis is defined as the congenital deficiency of one or more permanent tooth and it is one of the most common anomalies in dentition development. Trauma, infection, Down syndrome, lip-palate cleft, radiotherapy and chemotherapy may cause this anomaly which etiology is still controversial. The aim of this study was to determine the frequency of occurrence and tendency distribution of third-molar agenesis for male and female individuals from Kayseri of Turkey.

Methods: Our data were obtained from the panoramic images of the 2500 patients 8 to 14 years of age in the Department of Oral and Maxillofacial Radiology at Erciyes University, retrospectively. Subjects with congenital deformities, systemic diseases, orthodontic treatment and extracted tooth were excluded from the study. Panoramic images of the patients were evaluated by 6 researchers in order to determine the congenital deficiency of third molars. Statistical analysis was performed using SPSS software.

Results: In this study, panoramic images of a total of 2500 patients consisting of 1145 male and 1355 female patients were examined. The mean age of the patients was 9.94 ± 2.38. right maxillary third molar were 830 (33.2 %), the tooth number 28, 644 (25.76 %), the tooth number 38, 376 (15.04 %) and the tooth number 48 345 (13.84 %).

Conclusion: The third molar congenital deficiency is a common anomaly in individuals living in Kayseri. The rate of this anomaly was found to be higher in women individuals. In the maxilla, the third molar deficiency was higher than the mandible.

KEYWORDS

Agenezi, Dental Abnormality, Congenitally Missing Teeth, Third Molar

GİRİŞ

Diş agenezisi, bir veya daha fazla sayıda sürekli diş germinin konjenital olarak eksikliği olarak tanımlanır ve bireylerde sık görülebilen bir anomalidir.¹ Akıl dişi de denen 20 yaş dişleri çenelerin her iki tarafında dental arkın en sonunda

^α Erciyes Üniversitesi, Diş Hekimliği Fakültesi, Ağız, Diş ve Çene Radyolojisi Anabilim Dalı, Kayseri

yer alan 3. molar dişleridir. Üçüncü molar dişlerinin kalsifikasyon başlangıcından itibaren apekslerinin kapanmasına kadar geçen 12 yıllık toplam sürenin herhangi bir dişe göre daha uzun olduğu kaydedilmiştir. Bunun yanı sıra diğer dişlere göre daha fazla anatomik varyasyon gösteren bu dişler en yüksek agenezis oranına da sahiptir.²

Konjenital diş eksikliğinin etiyojisi hala tartışmalıdır. Enfeksiyon, travma, dudak-damak yarığı, erken yaşta verilen kemoterapi ve radyoterapi, Ektodermal displazi, Down sendromu, rubella, düşük doğum ağırlığı, annenin yaşı, çoklu doğum, osteomyelit ve kandidiyazis gibi enfeksiyonların konjenital diş eksikliği etiyojisinde etken olabileceği belirtilmiştir.³ Literatürde dünya çapında konjenital diş eksikliği prevalansının % 1-10 arasında olduğu bildirilmiştir.⁴ Cinsiyet bakımından diş eksikliği görülme sıklığı ele alındığında, kadınların erkeklere oranla daha yatkın olduğu tespit edilmiştir.⁵ Yirmi yaş diş germinin içinde bulunduğu folikül 8 yaşından itibaren röntgen görüntülerinde izlenmeye başlanmaktadır. Görüntülere göre yirmi yaş dişlerinin kalsifikasyonu 10 yaşında başlamakta, bifurkasyon oluşumu da 14 yaşından itibaren görülmeye başlanmaktadır.⁶

Bu çalışmada retrospektif olarak 2500 adet panoramik filmde 3. molar dişlerinin konjenital eksikliği prevalansının saptanması ayrıca cinsiyete ve arka göre dağılımının incelenmesi planlanmıştır.

GEREÇ VE YÖNTEM

Bu araştırma için Erciyes Üniversitesi Klinik Araştırmalar ve Etik Kurulu'ndan onay alınmıştır. Bu çalışmada çeşitli diş problemleri nedeniyle 2017-2018 tarihleri arasında Erciyes Üniversitesi Diş Hekimliği Fakültesi Ağız, Diş ve Çene Radyolojisi Kliniğine çeşitli nedenlerle başvuran hastalardan alınan panoramik filmlerden rastgele seçilen 2500 hastadan alınan röntgen filmleri incelenerek yirmi yaş dişlerinin konjenital eksikliklerinin oranları belirlenmiştir. Seçilen hastalar arasından 8-14 yaş arasında olanlar çalışmaya dahil edilmiş; konjenital deformiteye sahip bireyler ve ortodontik tedavi görmüş hastalar çalışmaya dahil edilmemiştir. Panoramik filmler 6 gözlemci tarafından incelendi. Değerlendirmelerden 6 hafta sonra radyografilerin % 10'u seçilerek gözlemciler tarafından tekrar incelendi ve aynı veriler % 100 oranında tekrar elde edildi. İstatiksel veriler, SPSS 22 programında analiz edildi. Yirmi yaş dişlerinin eksikliğinin cinsiyet grupları arasında anlamlı farklılık gösterip göstermediği Pearson ki-kare testi kullanılarak analiz edildi.

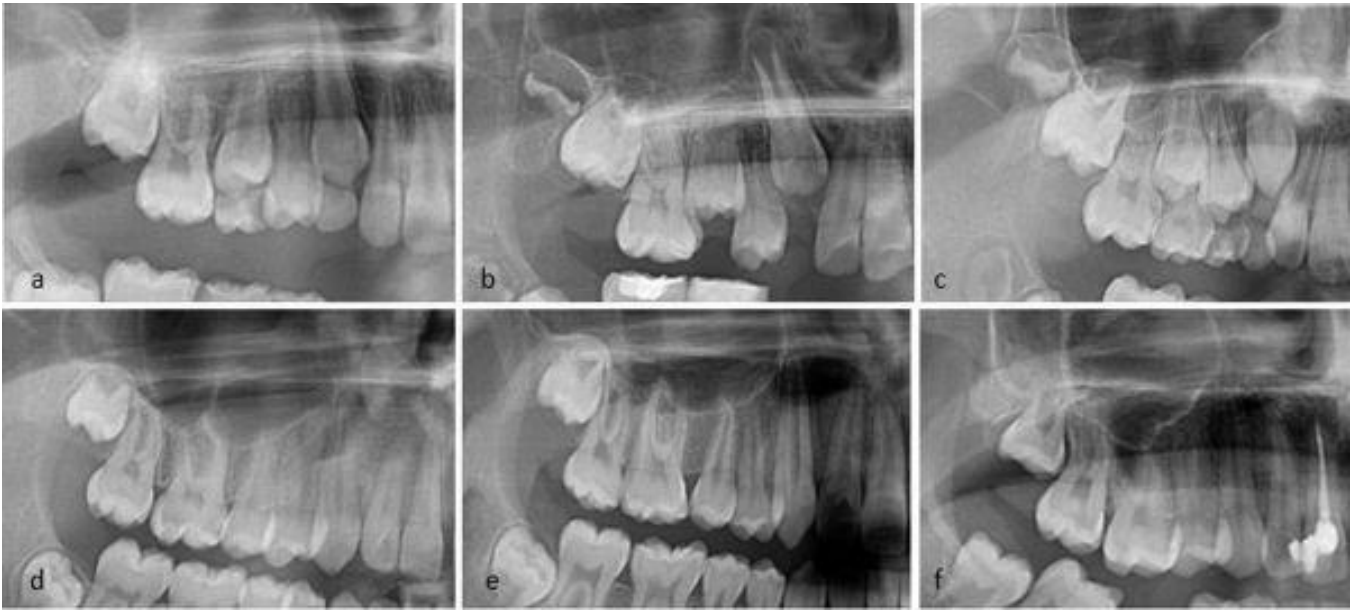
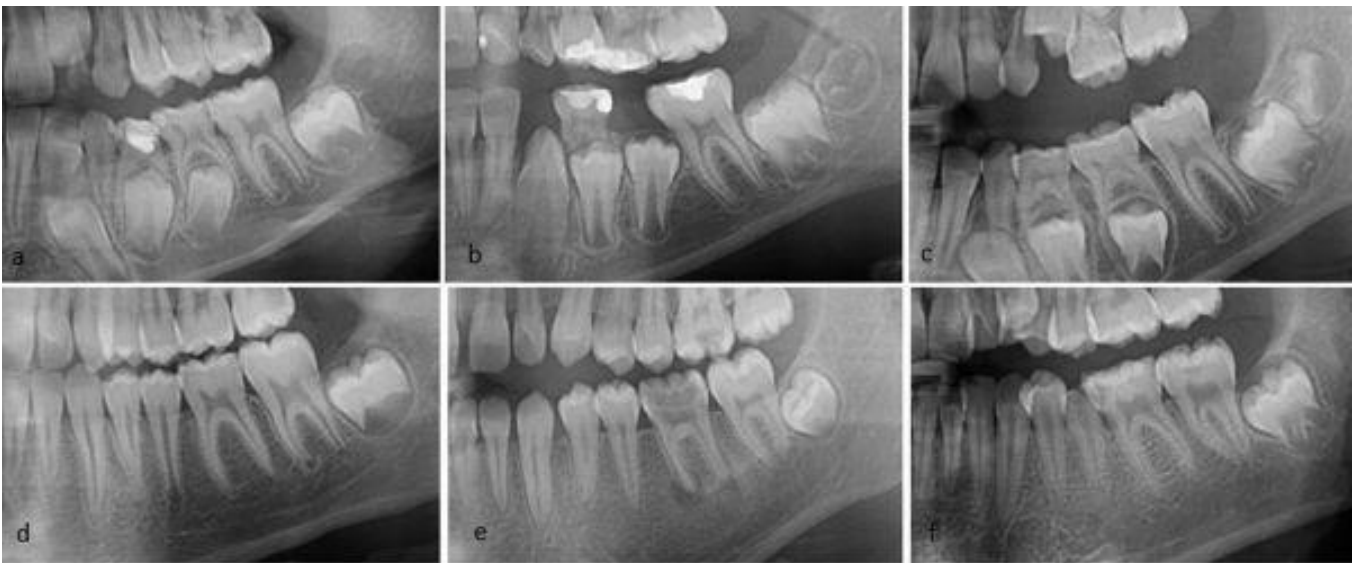BULGULAR

Çalışmamızda 1145 erkek 1355 kadın hastadan oluşan toplam 2500 hastanın panoramik görüntüleri incelendi. Sağ maksiller 3. molar diş eksikliğine sahip birey sayısı 830 (% 33.2), sol maksiller 3. molar diş eksikliğine sahip birey sayısı 644 (% 25.76), sağ mandibular 3. molar diş eksikliğine sahip birey sayısı 376 (% 15.04), sol mandibular 3. molar diş eksikliğine sahip birey sayısı 345 (% 13.84) olarak tespit edilmiştir. Sağ maksiller 3. molar diş eksikliği kadınlarda 484 adet bulundu ve oranı % 34.9 idi, erkeklerde bu oran % 30.7 idi. Sol maksiller yirmi yaş dişi eksikliği oranı kadın ve erkeklerde sırasıyla % 26.7 ve % 24.6 idi. Tüm yirmi yaş dişlerinin bulguları **Tablo 1**'de gösterildi. Üçüncü molar diş eksikliği bakımından kadın ve erkek grupları arasında anlamlı farklılık bulunmakla birlikte üçüncü molar diş eksikliği kadınlarda daha sık görülmüştür ($p < 0.05$).

Tablo 1. Üçüncü molar dişlerin konjenital eksikliklerinin cinsiyet ve lokalizasyona göre dağılımı

	N (%)	18	28	38	48
KADIN	1355	476 (%35.12)	362 (%26.71)	201 (%14.83)	222 (%16.38)
ERKEK	1145	354 (%30.91)	282 (%24.62)	144 (%12.57)	154 (%13.44)
TOPLAM	2500	830 (%33.2)	644 (25.76)	345 (%13.84)	376 (%15.04)

*N: Birey Sayısı 18: Sağ maksiller üçüncü molar diş 28: Sol maksiller üçüncü molar diş 38: Sol mandibular üçüncü molar diş
48: Sağ mandibular üçüncü molar diş*

**Resim 1.** a, b, c, d, e, f; sağ maksiller üçüncü molar dişin farklı sürme evrelerinin panoramik radyografide görüntüleri**Resim 2.** a,b,c,d,e,f; sol maksiller üçüncü molar dişin farklı sürme evrelerinin panoramik radyografide görüntüleri

TARTIŞMA

Konjenital diş eksikliği en yaygın gelişimsel anomali olarak karşımıza çıkan ve popülasyonun yaklaşık % 25'inde görülen bir anomalidir.⁷ Koparal ve ark.⁵ yaptıkları çalışmada 20 yaş dişlerinin eksikliğini hipodonti tanımına dahil etmemişlerdir. Garn ve ark.⁸ üçüncü molar agenezinin izole bir fenomen olamayacağını belirtip, bu durumun diğer eksik dişlerin prevalansıya, dişlerin kalsifikasyon zamanı ve sürme sırasıyla ilişkili olabileceğini bildirmişlerdir. Diş gelişimindeki gecikme, taç büyüklüğünde küçülmeye neden olur ve eğer yeterince ciddi olursa, ageneziye neden olur.⁸ Bizim makalemizde de yirmi yaş dişleri agenezi kapsamına alınarak değerlendirmeler yapılmıştır. Yirmi yaş dişlerinin kron kalsifikasyonları 12-16 yaşında tamamlanmaktadır. Ağız ortamına sürmeleri ise 17-21 yaşları arasında olmaktadır. Bu nedenle Büyük ve ark.⁹ çalışmalarına dahil ettiği bireylerde üst yaş sınırını 17 olarak belirlemişlerdir. Bizim çalışmamız daha çok pediatrik hastaları kapsadığı için bu sınır 14 olarak kabul edildi. Daito ve ark.¹⁰ 3. molar dişin kalsifikasyonunun 9 yaşında başladığını bildirdi. Bizim çalışmamızda, 3. molar dişin oluşmaya başlama yaşının 8 yaş olduğu gözlenmiştir. Üçüncü molar diş için en geç oluşma yaşı olarak 13 bulunmasına rağmen, literatürde bu yaşın 14-15'e kadar çıkabileceğini gösteren çalışmalar mevcuttur.¹¹ Sunulan çalışmada pediatrik popülasyonda incelenen en ileri yaş 14 olarak kabul edildi. Kazancı ve ark.¹² yaptıkları çalışmada 1,5:1 oranında maksillada mandibulaya göre daha fazla agenezis gözlemlenmişlerdir. Sunulan çalışmada da maksillada agenezis daha yüksek bir oranda gözlenmiştir. Birçok yazar tarafından bildirilen çalışmalarda cinsiyete göre anlamlı bir farklılık görülmedi.^{13,14} Ancak, Daito ve ark.¹⁰ kadınlarda erkeklere göre daha fazla agenezis görüldüğüne dair cinsiyet farkı bulmuşlardır. Bizim çalışmamızda da kadınlarda konjenital eksiklik erkeklere göre daha fazladır. Kazancı ve ark.¹² 3. Molar diş eksikliklerini sırasıyla şu şekilde bulmuşlardır; maksiller sağ 3. molar % 30, maksiller sol % 26.8 mandibular sağ % 20.9 mandibular sol % 21.7.

Sunulan çalışmada yukarıdaki sıralamaya göre sırasıyla; % 32.97, % 25.72, % 15.28 ve % 14.15 olarak bulunmuştur. Bu çalışma sonucunda elde ettiğimiz bulguların ortodonti ve pedodonti uzmanlarına tedavi planlamalarında yardımcı olacağı düşünülmektedir.

SONUÇ

Çalışmamızda Kayseri ilinde yaşayan bireylerde yirmi yaş dişi konjenital eksikliği araştırılmıştır ve sıklığı oldukça yüksek bulunmuştur. Kadınlarda bu anomali daha sık gözlenmektedir. Maksillada mandibuladan daha yüksek oranda yirmi yaş dişi eksikliği görülmüştür. İncelenen birey sayısı artırılarak daha geniş kapsamlı çalışmalar yapılabilir.

KAYNAKLAR

1. Pemberton TJ, Das P, Patel PI, Hypodontia: genetics and future perspectives. *Braz J Oral Sci.* 2005;4:695-706.
2. Garn SM, Lewis AB, Bonné B. Third molar formation and its development course. *Angle Orthod.* 1962;32:270-9.
3. Goldenberg M, Das P, Messersmith M, Stockton DW, Patel PI, D'Souza RN. Clinical, Radiographic and Genetic Evaluation of Novel Form of Autosomal-Dominant Oligodontia. *J Dent Res.* 2000;79:1469-75.

4. Gelgör İE, Şişman Y, Malkoç S. Daimi dentisyonda konjenital hipodontinin görülme sıklığı. *Türkiye Klinikleri J Dental Sci.* 2005;11:43-8.
5. Koparal M, Ünsal HY, Alan HT, Yalçın M, Ege B, Gülsün B. Güneydoğu Anadolu Bölgesi'nde yedi farklı dental anomalinin görülme sıklığı. *Selcuk Dent J.* 2018;5:135-41.
6. Apaydın B. Bireylerin panoramik radyograflarında kök gelişim aşamaları değerlendirilerek belirlenen yaş ile kronolojik yaş arasındaki uyumun araştırılması. [thesis] Konya: Selcuk University; 2014.
7. Garib DG, Peck S, Gomes SC. Increased occurrence of dental anomalies associated with second-premolar agenesis. *Angle Orthod.* 2009;79:436-41.
8. Garn SM, Lewis AB, Vicinus JH. Third molar polymorphism and its significance to dental genetics. *J Dent Res.* 1963;42:1344-1363.
9. Büyük SK, Cantekin K, Şekerci AE, Doğan S. Bir grup Türk popülasyonunda üçüncü molar eksikliği ile ilişkili dental anomalilerin radyografik olarak değerlendirilmesi. *A.Ü. Diş Hek Fak Derg.* 2013;40:1-6
10. Daito M, Tanaka T, Hieda T. Clinical observations on the development of third molars. *J Osaka Dent Univ.* 1992;26:91-104.
11. Barnett D. Late development of a lower third molar-a case report. *Br J Orthod.* 1976;3:111-2.
12. Kazancı F, Celikoglu M, Miloglu O, Oktay H. Third-molar agenesis among patients from the East Anatolian Region of Turkey. *J Contemp Dent Pract.* 2010;11:33-40.
13. Grahnen H. Hypodontia in the permanent dentition: a clinical and genetic investigation. *Odont Rev.* 1956;7:1-100.
14. Gravely JF. A radiographic study of third molar development. *Br Dent J.* 1965;119:397-401.

Mandibular parametreler ile yaş ve cinsiyet arasındaki ilişkinin araştırılması: Retrospektif çalışma

İmge Sapancı(0000-0003-1617-1157)^α, Hüseyin Ozan Şahin(0000-0001-7053-8007)^β,
Özgür Doğan(0000-0002-5913-0411)^γ

Selcuk Dent J, ODMFR 2019 Kongre Kitapçığı Özel Sayısı

Başvuru Tarihi: 24 Ocak 2019
Yayına Kabul Tarihi: 19 Şubat 2019

ÖZ

Mandibular parametreler ile yaş ve cinsiyet arasındaki ilişkinin araştırılması: Retrospektif çalışma

Amaç: Panoramik radyograflarda ölçülen mandibular parametreler (gonial açı, bigonial genişlik ve ramus yüksekliği) ile bireyin yaşı ve cinsiyeti arasındaki ilişkinin saptanması hedeflenmektedir.

Gereç ve Yöntemler: Çalışmada 19-69 yaşları arasındaki 230 kadın ve erkeğe ait panoramik radyograflar üzerinde gonial açı, bigonial genişlik ve ramus yüksekliği olmak üzere üç parametre ölçülmüştür. Elde edilen veriler istatistiksel olarak değerlendirilmiştir.

Bulgular: Tüm yaş gruplarında kadın ve erkek arasında gonial açı değerlerinde istatistiksel olarak anlamlı fark bulunmazken, ramus yüksekliği ve bigonial genişlik değerlerinde istatistiksel olarak anlamlı fark bulunmaktadır.

Sonuç: Bu çalışma adli diş hekimliğinde mandibular parametreler kullanılarak yaş ve cinsiyet tayini yapılmasında yardımcı olabilir.

ANAHTAR KELİMELELER

Bigonial genişlik, gonial açı, panoramik radyograf, ramus yüksekliği

ABSTRACT

Investigation of relationship between age and gender with mandibular parameters: A retrospective study

Background: The aim of this study is to determine the relationship between the mandibular parameters (gonial angle, bigonial width and ramus height) measured in panoramic radiographs and the age and gender of the individual.

Methods: Three parameters were measured on gonial angle, bigonial width and ramus height on the panoramic radiographs of 230 men and women aged between 19-69 years. The obtained data were evaluated statistically.

Results: There was no statistically significant difference in gonial angle values between males and females in all age groups, but ramus height and bigonial width values were statistically significant.

Conclusion: This study may be helpful in determining age and gender by using mandibular measurements in forensic dentistry.

KEYWORDS

Bigonial width, gonial angle, panoramic radiograph, ramus height

GİRİŞ

Cinsiyet tayini, adli bilimler ve antropolojinin çok önemli bir bölümünü oluşturmaktadır. Erişkinlerde cinsiyet tayini, kimlik tayininin ilk adımı olup, yaş ve boyun belirlenmesi cinsiyete bağlıdır. Kemığın cinsiyetini belirlemek için morfometrik analizler kullanılır.¹

Tüm iskelet yapıları birlikte değerlendirildiğinde cinsiyet tayini %100'e varan bir güvenilirlikle yapılabilirken, kemik yapılarının tamamı değerlendirilemediği durumlarda bu oran giderek azalmaktadır.² En fazla seksüel dimorfizm gösteren iskelet elemanı pelvis kemiğidir. Kafatası, pelvisten sonra en dimorfik ve kolaylıkla cinsiyet tayini yapılabilen iskelet kısmıdır.^{1,3} Mandibula yoğun kortikal kemik tabakası nedeniyle çok dayanıklı bir kemiktir. Sağlam bir kafatasının olmadığı durumlarda mandibula, kafatasının en güçlü, en büyük ve en dimorfik kemiği olması nedeniyle cinsiyet tayininde oldukça önemli bir rol oynamaktadır.³ Mays ve Cox⁴ cinsiyet tayininde sadece kranyum

^α Afyonkarahisar Sağlık Bilimleri Üniversitesi, Diş Hekimliği Fakültesi, Ağız, Diş ve Çene Radyolojisi Anabilim Dalı, Afyonkarahisar

^β Tekirdağ Ağız Ve Diş Sağlığı Hastanesi, Tekirdağ

^γ Afyonkarahisar Sağlık Bilimleri Üniversitesi, Diş Hekimliği Fakültesi, Pedodonti Anabilim Dalı, Afyonkarahisar

kullanıldığında % 80, kafatası ve mandibula birlikte kullanıldığında %90, pelvis kullanıldığında ise % 98 güvenilirlikle cinsiyet tayini yapılabileceğini göstermişlerdir.

Mandibula, masseter, temporal, medial pterygoid ve lateral pterygoid kaslardan oluşan çiğneme kasları tarafından kontrol edilir. Mandibula şekli, çiğneme kaslarının işlevi ve şekli ile ilişkilidir.⁵ Çiğneme kaslarının uyguladığı çiğneme kuvvetleri erkek ve kadında farklı olması, mandibular dimorfizmi etkilemektedir.⁶ Mandibulanın şekli fonksiyonel hareketlere ve çiğneme alışkanlıklarına göre de değişken olabilir.

Büyüme sırasında görülen morfolojik değişikliklerden kemik yapımı ve rezorpsiyonu olaylarının büyük kısmı mandibular kondil bölgesinde ve ramusta izlenmektedir. Bu remodelling olayları kadın ve erkekte farklı oranlarda olur ve bu nedenle mandibular ramus ölçümleri daha yüksek seksüel dimorfizm gösterme eğilimindedir ve cinsiyetler arasındaki farklar genellikle mandibular ramusta korpusta olduğundan daha belirgindir.⁷

Bu çalışmanın temel amacı panoramik radyograflarda gonial açı, ramus yüksekliği ve bigonial genişliği ölçmek ve cinsiyet ve yaş tayininde kullanılabilirliğini değerlendirmektir.

GEREÇ VE YÖNTEM

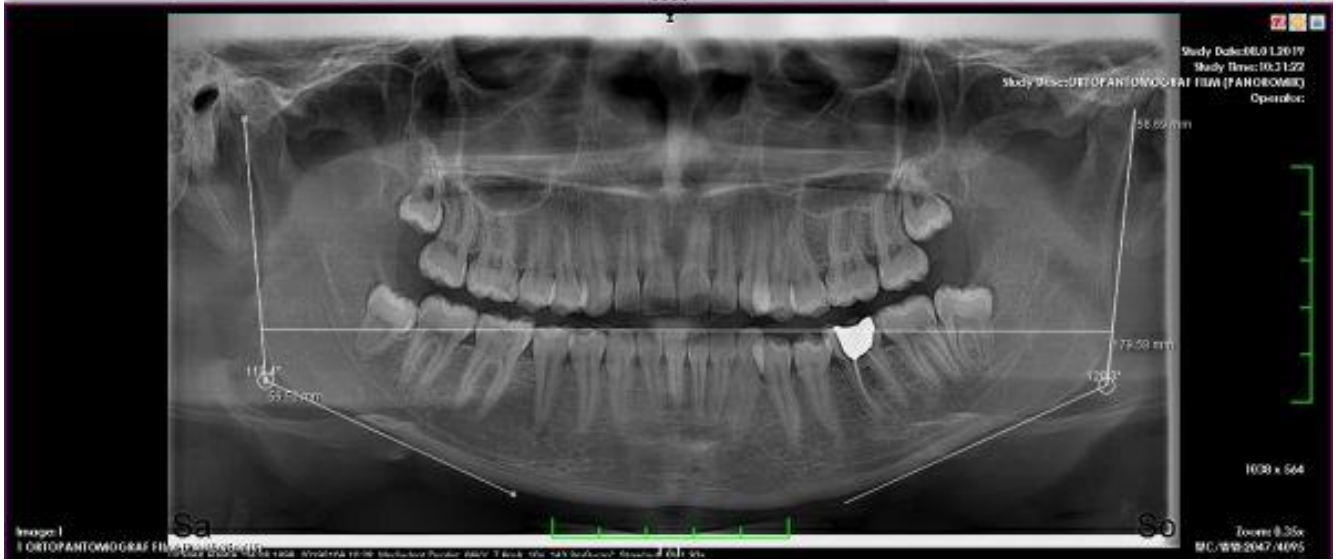Afyonkarahisar Sağlık Bilimleri Üniversitesi Diş Hekimliği Fakültesi Ağız, Diş ve Çene Radyolojisi Bölümüne 2018 yılı Ocak-Eylül ayları arasında dental tedavilerini yaptırmak üzere başvuran hastalara ait panoramik radyograflar incelendi. Standart ve uygun konumda çekilmemiş radyograflar, fraktür, patoloji, gelişimsel anomali bulunan radyograflar ve total dişsiz hastalara ait radyograflar çalışmaya dahil edilmedi. Çalışmaya 115 kadın ve 115 erkeğe ait radyograflar dahil edildi.

Mandibulanın görüntülenmesinde panoramik radyografi tekniğinin güvenilirliğinin hastanın baş pozisyonuna büyük ölçüde bağlı olduğu bulunmuştur.⁸ Standardizasyon için radyograflar standart pozlama parametrelerini (65Kv, 5mA, 7,4 sn) göz önünde bulundurularak, sadece aynı panoramik birimde (Morita Veraviewpocs 2D, Kyoto, Japonya) aynı radyoloji teknikeri tarafından alınmıştır. Enlil otomasyon programına kaydedilen radyograflar medikal monitör (HP, 1600x900 piksel, 20inç) kullanılarak görüntülendi.

Çalışmaya uygun 19-69 yaşlar arasındaki hastalara ait panoramik radyograflar sağ ve sol taraf gonial açı ve ramus yükseklikleri ve bigonial açı ölçümleri Enlil otomasyon programı kullanılarak dijital olarak yapıldı.

Mandibulanın dış açısının en inferior, posterior ve lateral noktası gonion noktasıdır. Gonial açı ölçümleri goniondan birincisi ramusun posterior sınırı boyunca süperiora doğru uzanan diğeri mandibular korpusun inferior sınırı boyunca anteriora doğru uzanan iki teğet çizilerek yapıldı. Ramus yüksekliği, kondil başının en süperior noktasından, ramusun posterior sınırı boyunca uzanan teğetin en alt noktasına çizilen bir çizgi ile ölçüldü. Gonial açı ve ramus yükseklikleri sağ ve sol olmak üzere bilateral olarak yapıldı. Sağ ve sol gonion noktaları arasındaki horizontal mesafe bigonial genişlik olarak kaydedildi (**Resim 1**).

19-69 yaşları arasındaki katılımcılar on yıl aralıklı olacak şekilde beş alt gruba ayrıldılar. Ölçümlerden elde edilen veriler SPSS programına aktarıldı (IBM SPSS Statistics Base version 22, USA). Bağımsız grup t testi (independent t test) ve tek faktörlü varyans analizi (one way-ANOVA) kullanılarak cinsiyetler ve yaş grupları arası fark istatistiksel olarak değerlendirildi.



Resim 1. Sağ ve sol gonial açısı, sağ ve sol ramus yüksekliği ve bigonial genişlik ölçümü

BULGULAR

Çalışmaya dahil edilen bireylerin yaş ortalamaları erkeklerde 43.76 ± 15 , kadınlarda 44.07 ± 14.52 olarak bulundu. Yaşlar 19-29, 30-39, 40-39, 50-59, 60-69 olacak şekilde 5 alt gruba ayrıldı. Bağımsız t test (independent t test) kullanılarak gonial açısı, ramus yüksekliği ve bigonial genişlik değerleri kadın ve erkek arasında karşılaştırıldı. Tüm yaş gruplarında ramus yükseklikleri ve bigonial genişlik değerlerinde kadın ve erkek arasında istatistiksel olarak anlamlı fark bulunmuşken ($p=0.001$), gonial açısı ölçümlerinde erkek ve kadın arasında istatistiksel olarak anlamlı fark bulunmamıştır (sağ $p=0.652$, sol $p=0.494$). Ramus yüksekliği ve bigonial genişlik değerleri erkeklerde kadınlara göre daha yüksek olduğu görüldü (Tablo 1, Tablo 2). Sağ ve sol gonial açıları, sağ ve sol ramus yükseklikleri ve bigonial genişliğin cinsiyet ve yaş gruplarına göre ortalama değerleri Tablo 2’de gösterilmektedir. Gonial açısı ölçümlerinde kadın ve erkek arasında istatistiksel olarak anlamlı bir fark bulunmamasına rağmen, ortalama değerler incelendiğinde grup 5’te kadınların daha geniş gonial açısı değerlerine sahip olduğu görüldü.

Yaş grupları arasındaki karşılaştırma ANOVA testi kullanılarak yapıldı. Yaşın artmasıyla beraber tüm parametrelerde artış izlenmektedir. Bu artış her iki cinsiyette gonial açısı (erkeklerde grup 3-grup 2, grup 4-grup 5; kadınlarda grup3-grup4 ve grup4-grup5 karşılaştırmaları hariç) ve erkeklerde ramus yüksekliğinde (sadece grup 1-grup 4, grup1-grup 5 ve grup 3- grup 4 karşılaştırmalarında) istatistiksel olarak anlamlıdır ($p<0.005$). Bigonial genişliğe ait değerlerde her iki cinsiyette de yaş grupları arasında anlamlı fark bulunamadı (erkeklerde $p=0,166$; kadında $p=0.072$).

Tablo 1. Sağ ve sol gonial açısı, ramus yüksekliği ve bigonial genişlikte cinsiyet farklılıkları

	Erkek	Kadın	Ortalama
Ramus yüksekliği	57.03 ± 3.91	50.44 ± 3.84	53.74 ± 5.09
Bigonial genişlik	178.94 ± 6.74	170.95 ± 6.78	174.95 ± 7.85
Gonial açısı	122.41 ± 5.62	122.49 ± 5.06	122.45 ± 5.34

Tablo 2. Yaş gruplarına göre gonial açı, ramus yüksekliği ve bigonial genişlik ortalama değerleri

Gonial açı	Erkek						Kadın								
	Ramus yüksekliği			Bigonial genişlik			Gonial açı			Ramus yüksekliği			Bigonial genişlik		
	sağ	sol	ort.	sağ	sol	ort.	sağ	sol	ort.	sağ	sol	ort.	sağ	sol	ort.
Grup 1 (19-29)	116. 93	118. 21	117. 07	55.6 9	55.1 3	55.4 1	176. 85	116. 49	117. 37	116. 93	49.2 6	49.4 5	49.3 5	171. 70	
Grup 2 (30-39)	120. 76	121. 13	120. 95	57.2 5	56.5 6	56.9 1	177. 85	120. 71	121. 01	120. 86	49.1 2	47.8 4	48.3 4	167. 77	
Grup 3 (40-49)	121. 97	121. 38	121. 68	56.4 1	55.9 8	56.2 0	180. 89	122. 88	122. 53	122. 71	49.5 7	49.5 9	49.5 8	171. 39	
Grup 4 (50-59)	124. 95	125. 03	124. 99	58.4 0	58.3 3	58.3 7	178. 43	124. 84	124. 56	124. 7	51.9 5	52.6 5	52.3 5	173. 38	
Grup 5 (60-69)	126. 91	126. 83	125. 78	58.4 7	58.0 7	58.2 7	180. 72	127. 49	126. 57	127. 03	51.9 1	53.0 3	52.4 7	170. 48	

Sağ mandibulaya ait ramus yüksekliği ve gonial açı ölçümleri, sol mandibuladan yapılan ölçümlerle bağımlı –t test ile karşılaştırıldı. Sağ ve sol gonial açı arasındaki korelasyon erkekte 0.893, kadında 0.906'dır. Sağ ve sol ramus yükseklikleri arası korelasyon erkekte 0.921, kadında 0.811'dir (p<0.005).

TARTIŞMA

Adli Tıp'ın önemli alanlarından biri yaş ve cinsiyet tayinidir. Morfolojik bulgulardan ziyade, ölçüm ve morfometriye dayanan yöntemler daha güvenilirlikle yaş ve cinsiyet tayininde kullanılabilir.⁷

Panoramik radyografların anatomik ölçümlerdeki doğruluğu kanıksanmıştır. Panoramik radyograflar klinisyenler tarafından dental hastalıkların teşhisinde uygun bir teşhis aracı olarak kullanılması, radyografların kolay elde edilebilir olması, düşük radyasyon dozu⁹, seçilen noktaları ölçmek için doğru ve tekrarlanabilir ölçümler yapılabilir olması¹⁰ nedeniyle yaygın kullanılmaktadır.

Mandibulanın morfolojik varyasyonlarının değerlendirilmesinde en çok tercih edilen seçenek lateral sefalometrik radyograflar olmaktadır.¹¹ Lateral sefalometrik radyograflarda sağ ve sol angulusun süperpozisyona uğraması nedeniyle gonial açı ve ramus yükseklik ölçümleri oldukça zorlaşmakta ve sadece ortalama bir değer ölçülebilmektedir. Yapılan çalışmalarda lateral sefalometrik radyograflarda elde edilen gonial açı ölçüm sonuçları ile panoramik radyograflardan elde edilen sonuçlar arasında farklılık olmadığı bulunmuştur.^{12,13}

Bu zamana kadar pek çok çalışmada gonial açı değerleri ile yaş ve cinsiyet arasındaki ilişki değerlendirilmiştir.^{1,14-20} Bazı çalışmalarda gonial açı değerlerinde cinsiyetler arasında istatistiksel olarak anlamlı fark bulunmamıştır.^{14,23} Bunun aksine Güngör ve ark.¹⁸, Chole ve ark.¹⁷, Bhardwaj ve ark.¹⁵ çalışmalarında gonial açının kadınlarda erkeklerden daha geniş olduğunu göstermişlerdir. Çalışmamızda gonial açı değerlerinde kadın ve erkek arasında

anlamli farklılık bulunmamakla beraber grup 5'te (60-69 yaşlar) kadınlara ait ortalama deęer erkeklerden daha yüksek olarak izlenmektedir.

Mevcut alıřmamızda gonial aıda yařla birlikte artış izlenmiř olup, alıřmamızı destekler nitelikte Bhuyan ve ark.¹⁶, Bhardwaj ve ark.¹⁵, Upadhyay ve ark.²³ gonial aının yařla iliřkili olduęunu öne sürmüřlerdir. Dutra ve ark.²², Chole ve ark.¹⁷ alıřmalarında gonial aı ve yař arasında herhangi bir iliřki bulunmadıęını belirtmiřlerdir.

İndira ve ark.²⁴, Damera ve ark.²⁵, Saini ve ark.²¹ yaptıkları alıřmalarda ramus parametrelerini ölçmüřler ve bu parametrelerde kadın ve erkek arasında anlamli fark bulmuřlardır. Damera ve ark.²⁵ en fazla seksüel dimorfizmin maksimum ramus yükseklięinde olduęunu belirtmiřlerdir. alıřmamızla uyumlu olarak ramus yükseklięinin erkeklerde daha uzun olduęu görülmüřtür.

Bigonial geniřlik deęerleri bu ve yapılan dięer alıřmalarda erkeklerde kadınlarda daha büyük deęerlerde olduęu görülmüřtür.^{14,16,20} Bigonial geniřlik ortalama deęerleri Leversha ve ark.²⁰ erkekte 188.43 ± 15.18 , kadında 182.12 ± 15.06 , Al-Shamout ve ark.¹⁴ erkekte 206.61 ± 15.26 , kadında 198.13 ± 11.20 ; alıřmamızda ise bu sonuçlardan daha düşük olarak erkekte 178.94 ± 6.74 , kadında 170.95 ± 6.78 olarak hesaplandı.

SONUÇ

Gonial aı, ramus yükseklięi ve bigonial geniřlik gibi mandibular parametreler kullanılarak yař ve cinsiyet arasındaki varyasyonlar ve korelasyonlar incelenebilir. Bu korelasyonların sonuçları, adli kimliklendirme ve ortodontik analiz gibi alanlarda ok sayıda uygulamaya sahiptir.

KAYNAKLAR

1. Scheuer L. Application of osteology to forensic medicine. Clin Anat. 2002;15:297–312.
2. Krogman WM. The human skeleton in forensic medicine. Springfield, MO: Charles C. Thomas, 1962.
3. Durić M, Rakocević Z, Donić D. The Reliability of sex determination of skeletons from forensic context in the Balkans. Forensic Sci Int. 2005;147:159–64
4. Mays S, Cox M. Sex determination in skeletal remains. In: Cox M, Mays S, editors. Human osteology in archaeology and forensic science. London: Greenwich Medical Media Ltd. 2000; p 117–130.
5. Ronning O, Barnes SA, Pearson MH, Pledger DM. Juvenile chronic arthritis: a cephalometric analysis of the facial skeleton. Eur J Orthod. 1994;16:53–62.
6. Franklin D, O'Higgins P, Oxnard CE, Dadour I. Discriminant function sexing of the mandible of Indigenous South Africans. Forensic Sci Int 2008; 179: 84.e1-5.
7. Humphrey LT, Dean MC, Stringer CB. Morphological variation in great ape and modern human mandibles. J Anat. 1999;195:491–513.
8. Xie, Q., Soikkonen, K., Wolf, J., Mattila, K., Gong, M., & Ainamo, A. Effect of head positioning in panoramic radiography on vertical measurements: an in vitro study. Dentomaxillofacial Radiology, 1996; 25(2), 61-66.

9. Razi, T., Moslemzade, S. H., & Razi, S. Comparison of linear dimensions and angular measurements on panoramic images taken with two machines. *Journal of dental research, dental clinics, dental prospects*, 2009; 3(1), 7.
10. Shahabi M, Ramazanzadeh BA, Mokhber N. Comparison between the external gonial angle in panoramic radiographs and lateral cephalographs of adult patients with class I malocclusion. *J Oral Sci*. 2009; 51: 425–9
11. Jensen E. and Palling M. The gonial angle: A Survey, *Amer. J. Orthod.* 40.120-133,1954
12. Zangouei-Booshehri M, Aghili HA, Abasi M, Ezoddini-Ardakani F. Agreement between panoramic and lateral cephalometric radiographs for measuring the gonial angle. *Iran J Radiol*. 2012; 9: 178-82.
13. Mattila K, Altonen M, Haavikko K. Determination of the gonial angle from the orthopantogram. *Angle orthod*. 1997;47(2):107-10.
14. Al-Shamout R, Ammouh M, Alrbata R, AL-Hababba A. Age and gender differences in gonial angle, ramus height and bigonial width in dentate subjects. *Pak Oral Dental J*. 2012; 32: 81–7.
15. Bhardwaj, D., Kumar, J.S., Mohan, V. Radiographic evaluation of mandible to predict the gender and age. *J. Clin. Diagn. Res.* 2014; 8, ZC66–ZC69.
16. Bhuyan, R., Mohanty, S., Bhuyan, S. K., Pati, A., Priyadarshini, S., & Das, P. Panoramic radiograph as a forensic aid in age and gender estimation: Preliminary retrospective study. *Journal of oral and maxillofacial pathology: JOMFP*, 2018, 22(2), 266.
17. Chole, R.H., Patil, R.N., Balsaraf Chole, S., Gondivkar, S., Gadbail, A.R., Yuwanati, M.B., 2013. Association of mandible anatomy with age, gender, and dental status: a radiographic study. *ISRN Radiol*. 2013; 453763.
18. Gungor, K., Sagir, M., Ozer, I. Evaluation of the gonial angle in the Anatolian populations: from past to present. *Coll. Antropol.* 2007; 31, 375–378.
19. Larrazabal-Moron, C., & Sanchis-Gimeno, J. A. Gonial angle growth patterns according to age and gender. *Annals of Anatomy-Anatomischer Anzeiger*, 2018; 215, 93-96.
20. Leversha, J., McKeough, G., Myrteza, A., Skjellrup-Wakefield, H., Welsh, J., & Sholapurkar, A. Age and gender correlation of gonial angle, ramus height and bigonial width in dentate subjects in a dental school in Far North Queensland. *Journal of clinical and experimental dentistry*, 2016; 8(1), e49.
21. Saini V, Srivastava R, Rai RK, Shamal SN, Singh TB, Tripathi SK. Mandibular ramus: An indicator for sex in fragmentary mandible. *J Forensic Sci*. 2011;56(Suppl1):S13–6.
22. Dutra, V., Yang, J., Devlin, H., Susin, C. Mandibular bone remodelling in adults: evaluation of panoramic radiographs. *Dentomaxillofac. Radiol*. 2004; 33, 323–328.
23. Upadhyay, R.B., Upadhyay, J., Agrawal, P., Rao, N.N. Analysis of gonial angle in relation to age, gender, and dentition status by radiological and anthropometric methods. *J. Forensic Dent. Sci*. 2012; 4, 29–33.

24. Indira, A. P., Markande, A., & David, M. P. Mandibular ramus: An indicator for sex determination-A digital radiographic study. *Journal of forensic dental sciences*, 2012; 4(2), 58.
25. Damera, A., Mohanalakshmi, J., Yellarthi, P. K., & Rezwana, B. M. Radiographic evaluation of mandibular ramus for gender estimation: Retrospective study. *Journal of forensic dental sciences*, 2016;8(2,74).

Semento-osseöz displazi: Vaka serisi

Ahmet Faruk Ertürk (0000-0002-4404-1547)^α, Ekin Başak Yılmaz(0000-0002-2202-9870)^α,
Sevde Göksel (0000-0003-0092-7079)^α, İlknur Özcan (0000-0001-9006-5630)^α

Selcuk Dent J, ODMFR 2019 Kongre Kitapçığı Özel Sayısı

Başvuru Tarihi: 24 Ocak 2019
Yayına Kabul Tarihi: 15 Şubat 2019

ÖZ

Semento-osseöz displazi: Vaka serisi

Amaç: Semento-osseöz displazi, trabeküler kemik yapısının fibröz doku ile yer değiştirmesi sonucu oluşur. Bu çalışmada, semento-osseöz displazisi olan hastaların yaş, cinsiyet dağılımlarını değerlendirmeyi, lezyonu tipleri ve evrelerine göre incelemeyi amaçladık.

Olgu Tanımlaması: Bu olgu serisinde farklı nedenlerle kliniğimize başvuran 17 hasta ile semento-osseöz displazi bulunan bölgede ağrı şikayetiyle başvuran 5 hasta değerlendirildi.

Sonuç: Semento-osseöz displazi lezyonları asemptomatik ve sekonder enfeksiyon yoksa müdahale edilmemelidir. Kanlanması az olan sklerotik ve asemptomatik semento-osseöz displazi vakalarında sekonder enfeksiyona neden olabileceğinden biyopsiden kaçınılmalıdır.

ANAHTAR KELİMELELER

Çene kemiği hastalıkları, Florid semento-osseöz displazi

ABSTRACT

Cemento-osseous dysplasia: Case series

Background: Cemento-osseous dysplasia results from the replacement of the trabecular bone structure with fibrous tissue. In this study, we aimed to evaluate the age and sex distribution of the patients who have cemento-osseous dysplasia, to investigate the lesions according to their types and stages.

Cases Series: In these case series, 17 patients who applied to our clinic for different reasons and 5 patients who are presented with pain in the region with cemento-osseous dysplasia were evaluated.

Conclusions: Cemento-osseous dysplasia lesions which are asymptomatic should not be intervened if there is no secondary infection. Biopsy should be avoided as it may cause secondary infection in asymptomatic sclerotic semento-osseous dysplasia with low blood supply.

KEYWORDS

Florid cemento-osseous dysplasia, Jaw Diseases

GİRİŞ

Semento-osseöz displazi (SOD), normal kemiğin fibröz doku ile yer değiştirmesi ile karakterize asemptomatik, yavaş gelişen, benign lezyonlar grubudur.^{1,2} SOD en sık görülen fibroosseöz lezyonlar olup çoğunlukla orta yaş ve Afrika asıllı kadınlarda görülmektedir. Afrika asıllı kadınlar arasında görülme sıklığı % 5.5 olarak bildirilmiştir.³ Semento-osseöz terminolojisi tartışmalı olup Dünya Sağlık Örgütü tarafından 2017’de yapılan Baş Boyun Tümörleri Sınıflamasının 4. baskısında “osseöz displazi” yerine “semento-osseöz displazi” olarak kabul edilmiştir⁴. Bu lezyonların periodontal ligamandan köken aldığı ve odontojenik kaynaklı olduğu görüşü bu terminolojiyi desteklemektedir.^{1,5,6}

Çenelerin dişli bölgelerinde kemik ve sement benzeri doku oluşumu ile görülen SOD, lokasyonlarına göre periapikal SOD, fokal SOD ve florid SOD olmak üzere 3 kategoriye ayrılmaktadır. Periapikal SOD, mandibula anterior bölgedeki dişlerin apikal bölgesinde görülürken fokal SOD, tek bir diş ile ilişkili olarak florid SOD ise çenelerde multiple kadranda görülmektedir.^{4,7,8}

SOD, sıklıkla asemptomatik olup ilgili dişler vitaldir ve çenelerde ekspansiyona neden olmaz.^{1,5} Ancak SOD lezyonları sekonder enfekte olduklarında ağrı ve ekspansiyon gibi klinik semptomlarla karşımıza çıkabilmektedir.^{1,2,5}

^α İstanbul Üniversitesi Diş Hekimliği Fakültesi, Ağız, Diş ve Çene Radyolojisi Anabilim Dalı, İstanbul

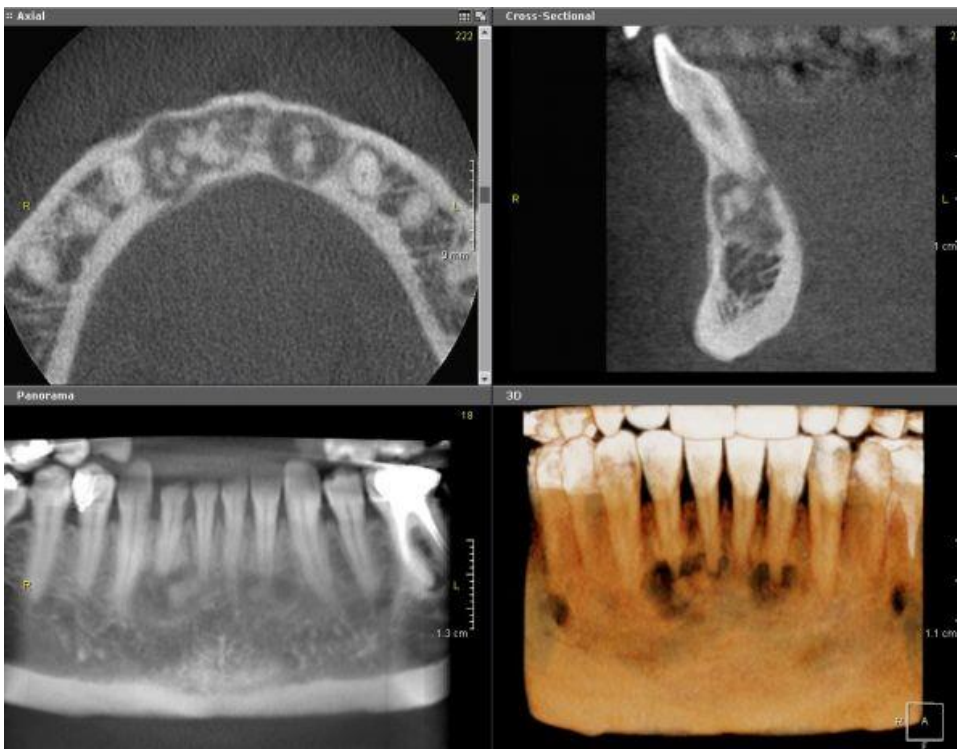
Semento-osseöz displazi lezyonlarına klinik ve radyolojik değerlendirme sonucu biyopsi gereksinimi olmadan teşhis konulabilmekle beraber bu lezyonların radyografik özellikleri tanıda büyük öneme sahiptir.^{1, 7, 9} SOD lezyonları radyolüsent, radyopak veya miks olarak radyografide tespit edilebilmekle birlikte artan densite ve kalsifikasyon lezyonun matürasyonunu göstermektedir. İlk evrede radyolüsent görülen SOD, ikinci evrede miks; üçüncü evrede ise radyopak olarak görülmektedir.^{1, 4} Bazı lezyonlarda radyografide diş ile lezyon arasında periodontal ligament kesintiye uğramadan izlenebilmektedir.^{3, 6}

SOD tanısı konulan hastalar tedaviye gerek olmaksızın rutin dental muayeneler ile takip edilirler. Bu hastalarda olası sekonder enfeksiyon riski göz önünde bulundurulmalı özellikle florid semento-osseöz displazili hastalarda osteomyelit gelişme riskine karşı yakın takip altına alınmalıdır.^{3, 5}

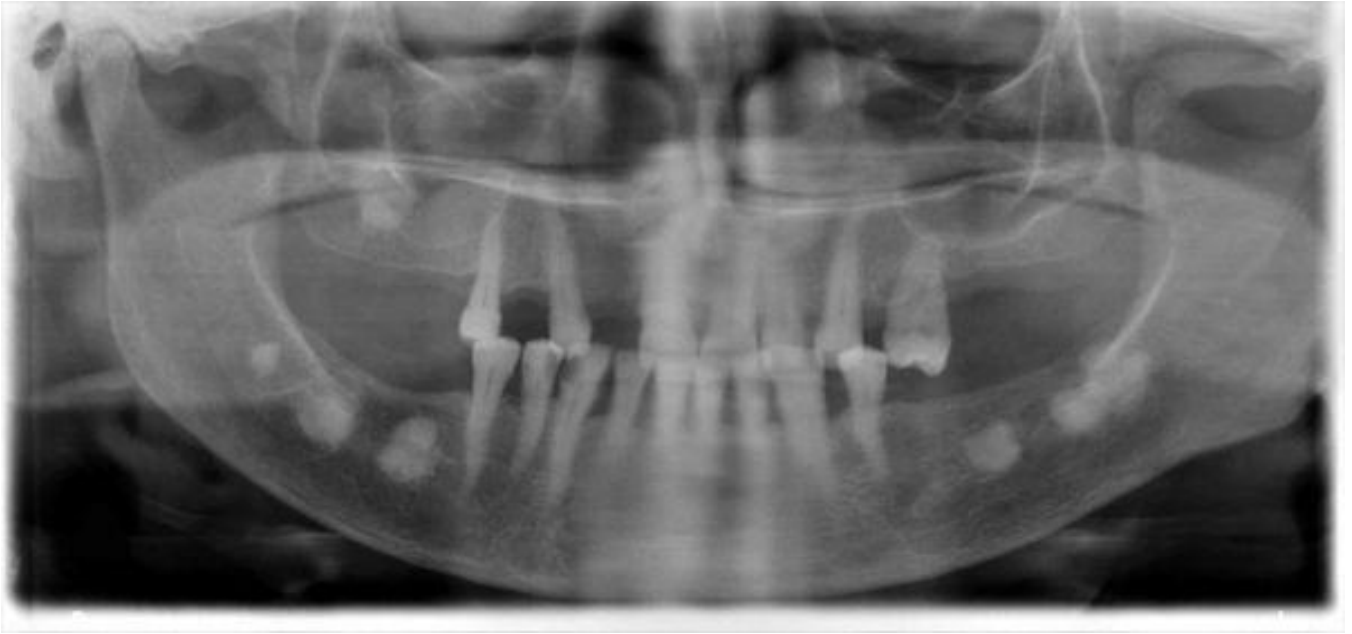OLGU SUNUMLARI

Bu olgu serisinde farklı nedenlerle kliniğimize başvuran 17 hasta ile SOD bulunan bölgede ağrı şikayetiyle başvuran 5 hasta değerlendirildi. Bu hastaların 18'i (% 81.81) kadın, 4'ü (% 18.18) erkekti. Yaş ortalaması 45.77 olan 20 ile 73 yaş aralığındaki 22 hastanın 17'sinde (% 77.27) periapikal SOD, 4'ünde (% 18.18) florid SOD ve 1'inde (% 4.54) fokal SOD tespit edildi. 22 SOD vakasının 1'i (% 4.54) osteolitik evrede, 10'u (% 45.45) miks evrede, 11'i (% 50) matür evrede izlendi.

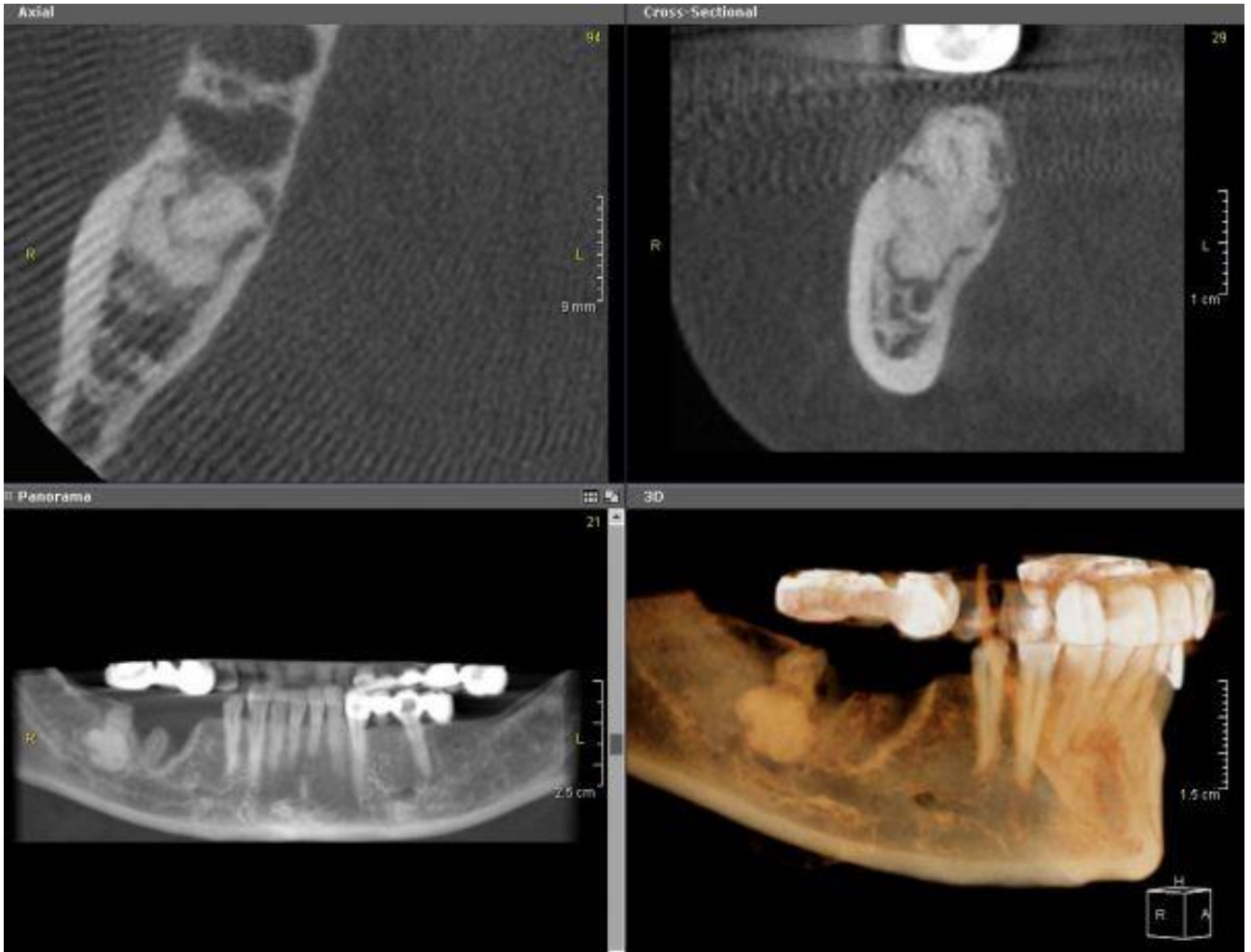
Asemptomatik lezyonlar genellikle eksik dişlerin protetik tedavisi için başvuran hastalarda alınan rutin panoramik radyografilerde fark edilmiş olup detaylı değerlendirme için konik ışınli bilgisayarlı tomografi (KİBT) görüntüleri incelenmiştir (Resim 1, Resim 2). Ağrı şikâyeti ile başvuran hastalarda ise çürük veya periodontitis gibi sebeplerle sekonder enfekte olan SOD lezyonları gözlenmiştir (Resim 3). Asemptomatik hastalar takip edilirken semptomatik beş hasta tedavi için Ağız, Diş ve Çene Cerrahisi Kliniğine yönlendirildi (Tablo 1).



Resim 1. Miks evredeki periapikal semental displazi vakasının KİBT görüntüleri



Resim 2. Florid semento-osseöz displazi vakasının panoramik radyografideki görüntüsü



Resim 3. Enfekte fokal semento-osseöz displazi olgusunun KIBT görüntüleri

Tablo 1. Semento-osseöz displazi görülen olguların yaş, cinsiyet, tip, evre ve semptomla göre değerlendirilmesi

	KADIN (n=18)	ERKEK (n=4)	TOPLAM (n=22)
YAŞ			
<10	0	0	0
<20	0	0	0
20-29	1	0	1
30-39	6	2	8
40-49	6	1	7
50-60	3	0	3
>60	2	1	3
SEMPTOM			
(+)	5	0	5
(-)	13	4	17
LEZYON TÜRÜ			
Periapikal SOD	14	3	17
Florid SOD	4	0	4
Fokal SOD	0	1	1
LEZYON EVRELERİ			
Osteolitik Evre	1	0	1
Miks Evre	9	1	10
Matür Evre	8	3	11

TARTIŞMA

Semento-osseöz displazi, normal kemiğin fibröz doku matriksi ile yer değiştirdiği neoplastik olmayan fibro-osseöz lezyonlar olup en sık Afrikalılarda, ardından Asyalılarda rastlanmaktadır.^{1, 5, 8, 10} SOD lezyonları kadınlarda daha sık görülmekle beraber vakaların çoğunluğu dördüncü ve beşinci dekatta izlenmektedir.^{2, 4, 6, 10} Vaka serimizdeki SOD lezyonlarında literatürle uyumlu olarak kadınların erkeklere oranı 4.5:1 olarak gözlenmiş olup toplam 22 hastada ortalama 45.7 yaşta görülmüştür.

Periapikal SOD, mandibula anterior dişlerin apeksinde gözlenir.^{4, 10} Fokal SOD, mandibular posterior tek dişle ilişkili olarak görülürken florid SOD üç veya daha fazla kadranda ya da tek kadranda yaygın şekilde gözlenir.^{2, 7, 11} Olgularımızda mandibulada maksillaya göre daha fazla izlenmekle beraber maksilla ve mandibulada aynı anda tutulum gözlenebilmektedir.

SOD'ların radyolojik olarak değerlendirilmesinde, ilk evrede kemik yıkımı sebebiyle radyolüsent görüntü ve dişlerin apeksinde lamina dura kaybı görülebilir.^{1, 4, 8} Ayrıca yıkılan trabeküller kemiğin yerinde gelişen fibröz bağ dokusunun etrafında düzensiz sklerotik bir sınır izlenebilir.^{1, 7, 10, 12} Zamanla fibröz doku içerisinde sement ve kemik benzeri amorf kalsifiye odaklar gelişip düzensiz bir iç yapı oluşur ve bu evrede miks bir görünüm gözlenmektedir.^{10, 12} Lezyon olgunlaştıkça tamamen radyopak iç yapı etrafında radyolüsent bir hale gözlenebilir. Fokal SOD lezyonları zamanla yayılım gösterebilir ve florid lezyonlara ilerleyebilir.¹³ SOD'un ilk evresindeki radyolüsent görüntüsü özellikle apeks ile ilişkili lezyonlarda apikal granülom ile benzerlik gösterebilir.^{10, 12} SOD lezyonlarının gözlendiği dişler genellikle vital ve asemptomatiktir.^{1, 8} Sekonder enfeksiyon olmadığı takdirde ağrıya ve klinik bulguya rastlanmaz.¹ Periapikal SOD

ve fokal SOD genellikle ekspansiyona neden olmazken ekspansiyon görülen nadir olgular yavaş büyüme göstermektedir.¹²

Semento-osseöz displazi lezyonları asemptomatikse ve sekonder enfeksiyon yoksa müdahale edilmemelidir. Hastalar rutin radyografiler ile takip edilmelidir. Kanlanması az olan asemptomatik sklerotik Semento-osseöz displazi, sekonder enfeksiyona neden olabileceğinden biyopsiden kaçınılmalıdır. Sekonder enfeksiyon gelişen vakalar ise antibiyotik kullanımı ile kürete edilir.⁴

KAYNAKLAR

1. Min CK, Koh KJ, Kim KA. Recurrent symptomatic cemento-osseous dysplasia: A case report. *Imaging Sci Dent.* 2018;48(2):131-7.
2. Toledano-Serrabona J, Nunez-Urrutia S, Vegas-Bustamante E, Sanchez-Torres A, Gay-Escoda C. Florid cemento-osseous dysplasia: Report of 2 cases. *J Clin Exp Dent.* 2018;10(11):e1145-e8.
3. El-Naggar AK, Chan JKC, Grandis JR, Takata T, Slootweg PJ. WHO Classification of Head and Neck Tumours: International Agency for Research on Cancer; 2017.
4. Mufeed A, Mangalath U, George A, Hafiz A. Infected florid osseous dysplasia: clinical and imaging follow-up. *BMJ Case Rep.* 2015;2015.
5. Grun P, Bandura P, Grun A, Sutter W, Meller O, Turhani D. Sensory disturbance along the inferior alveolar nerve as a first clinical sign of multiple florid cemento-osseous dysplasia of the mandible-A case report. *Int J Surg Case Rep.* 2018;53:452-7.
6. Kawai T, Hiranuma H, Kishino M, Jikko A, Sakuda M. Cemento-osseous dysplasia of the jaws in 54 Japanese patients: a radiographic study. *Oral Surg Oral Med Oral Pathol Oral Radiol Endod.* 1999;87(1):107-14.
7. Onder B, Kursun S, Oztas B, Baris E, Erdem E. Florid osseous dysplasia in a middle-aged Turkish woman: A case report. *Imaging Sci Dent.* 2013;43(3):197-200.
8. Dagistan S, Tozoglu U, Goregen M, Cakur B. Florid cemento-osseous dysplasia: a case report. *Med Oral Patol Oral Cir Bucal.* 2007;12(5):E348-50.
9. Galgano C, Samson J, Kuffer R, Lombardi T. Focal cemento-osseous dysplasia involving a mandibular lateral incisor. *Int Endod J.* 2003;36(12):907-11.
10. Daviet-Noual V, Ejeil AL, Gossiome C, Moreau N, Salmon B. Differentiating early stage florid osseous dysplasia from periapical endodontic lesions: a radiological-based diagnostic algorithm. *BMC Oral Health.* 2017;17(1):161.
11. White SC, Pharoah MJ. *Oral Radiology: Principles and Interpretation: Elsevier Health Sciences; 2014.*
12. Drazic R, Minic AJ. Focal cemento-osseous dysplasia in the maxilla mimicking periapical granuloma. *Oral Surg Oral Med Oral Pathol Oral Radiol Endod.* 1999;88(1):87-9.

13. Gudipani R, Alam MKJIMJ. CBCT Evaluation of an Unusual Case of Florid Cemento-Osseous Dysplasia in an Old Female. 2018;25(5):335-6.

Periodontitis ile ilişkili trabeküler kemik değişikliklerinin fraktal analiz ile incelenmesi

Aykağan Coşgunarslan(0000-0002-4988-4500)^α, Firdevs Aşantoğrol(0000-0002-0625-1359)^α,
Emin Murat Canger(0000-0002-0798-9355)^α, Elif Kübra Medikoğlu(0000-0002-1415-8883)^β,
Damla Soydan(0000-0002-9369-726X)^α

Selcuk Dent J, ODMFR 2019 Kongre Kitapçığı Özel Sayısı

Başvuru Tarihi: 19 Aralık 2018
Yayına Kabul Tarihi: 01 Mart 2019

ÖZ

Periodontitis ile ilişkili trabeküler kemik değişikliklerinin fraktal analiz ile incelenmesi

Amaç: Periodontitis kemik ve diş dokularını etkileyen patolojik bir süreçtir bu nedenle trabeküler kemik yapısı da etkilenmiş olabilir. Kemik yıkımının erken teşhisi tedavi planını etkiler ve kemik yıkımının önüne geçilmesinde önemlidir. Fraktal analiz fraktal yapıların karmaşıklığını tarif etmek için geliştirilmiş bir doku analizidir. Bu çalışmanın amacı sağlıklı diş etine sahip hastalar ile periodontitisli hastaların trabeküler kemik yapılarının Konik Işınlı Bilgisayarlı Tomografi (KIBT) görüntüleri üzerinden fraktal analiz ile incelenmesidir.

Gereç ve Yöntemler: 96 hastaya ait kayıtlar retrospektif olarak incelendi. Hastalar klinik ve radyolojik bulgular yardımıyla iki gruba ayrıldı. Mandibular birinci molar ve ikinci premolar dişin ortasındaki multiplanar KIBT kesitleri belirlendi. 64x64 piksel boyutundaki ilgili alanlar mandibular kanalın yukarısında, trabeküler kemiğin içerisinde olacak şekilde seçildi. Fraktal analiz kutu sayma metodu ile gerçekleştirildi.

Bulgular: Sağlıklı dişetine sahip hasta grubunun ortalama fraktal boyut (FB) değeri 1.22 (± 0.07), periodontitis hasta grubunun ortalama FB değeri 1.25 (± 0.1) olarak bulunmuştur. Sağlıklı dişeti grubu ve periodontitis grubunun yaş ortalamaları 39.54 (± 8.33) ve 43.72 (± 10.53) idi.

Sonuç: Sağlıklı dişetine sahip hastalar ile periodontitis hastalarının FB değerleri arasında anlamlı bir farklılık bulunamamıştır ($p > 0.05$). Daha yüksek hasta sayısına sahip ve hem konvansiyonel radyografi hem KIBT kullanılarak yapılan fraktal analiz çalışmalarını hastalık süreci ve kemik yapısına etkisi hakkında daha çok bilgi verecektir.

ANAHTAR KELİMELELER

Periodontitis, Erişkin Periodontitis, sünger kemik, Konik ışınli bilgisayarlı tomografi

ABSTRACT

Use of fractal analysis to detect trabecular changes related to periodontitis

Background: Periodontitis is a pathological process which affects dental and bone tissues therefore trabecular bone structure may also be affected. Early diagnosis of bone destruction can affect the treatment plan dramatically, herewith it is crucial for preventing major bone loss. Fractal analysis is a method for describing the complexity of the fractal structures. Aim of this study was to assess the trabecular bone structure in patients with healthy gingiva or periodontitis using Cone Beam Computed Tomography (CBCT) with high resolution.

Methods: Records of 96 patients were examined retrospectively. Patients divided into two groups according to clinical and radiological assessment. The intermediate multiplanar CBCT slice which is located between mandibular first molar and second premolar was determined. A 64x64 pixel ROI was selected superior to the mandibular canal in trabecular bone on each slice and fractal analysis was performed with box counting method.

Results: Mean fractal dimension (FD) value of healthy gingiva group was 1.22(± 0.07) and mean FD value of periodontitis group was 1.25(± 0.1). Mean age of healthy gingiva group and periodontitis group were 39.54(± 8.33) and 43.72(± 10.53).

Conclusion: There was no statistically significant difference between the groups in term of FD ($p > 0.05$). Fractal analysis studies using both conventional radiography and CBCT with higher number of patients, will give more information about the disease process and its effect on bone structure.

KEYWORDS

Periodontitis, Adult Periodontitis, Cancellous Bone, Cone-Beam Computed Tomography

GİRİŞ

Periodontitis kemik ve diş dokularını etkileyen patolojik bir süreçtir. Bu süreç yumuşak doku ataçman kaybı ve alveoler kemik rezorpsiyonu ile karakterizedir bundan dolayı trabeküler kemik yapısı da etkilenmiş olabilir.¹ Fraktal analiz fraktal yapıların karmaşıklığını tarif etmek için kullanılan bir doku analizidir ve diş hekimliğinde çeşitli kullanım

^α Erciyes Üniversitesi, Diş Hekimliği Fakültesi, Ağız, Diş ve Çene Radyolojisi Anabilim Dalı, Kayseri

^β Erciyes Üniversitesi, Diş Hekimliği Fakültesi, Periodontoloji Anabilim Dalı, Kayseri

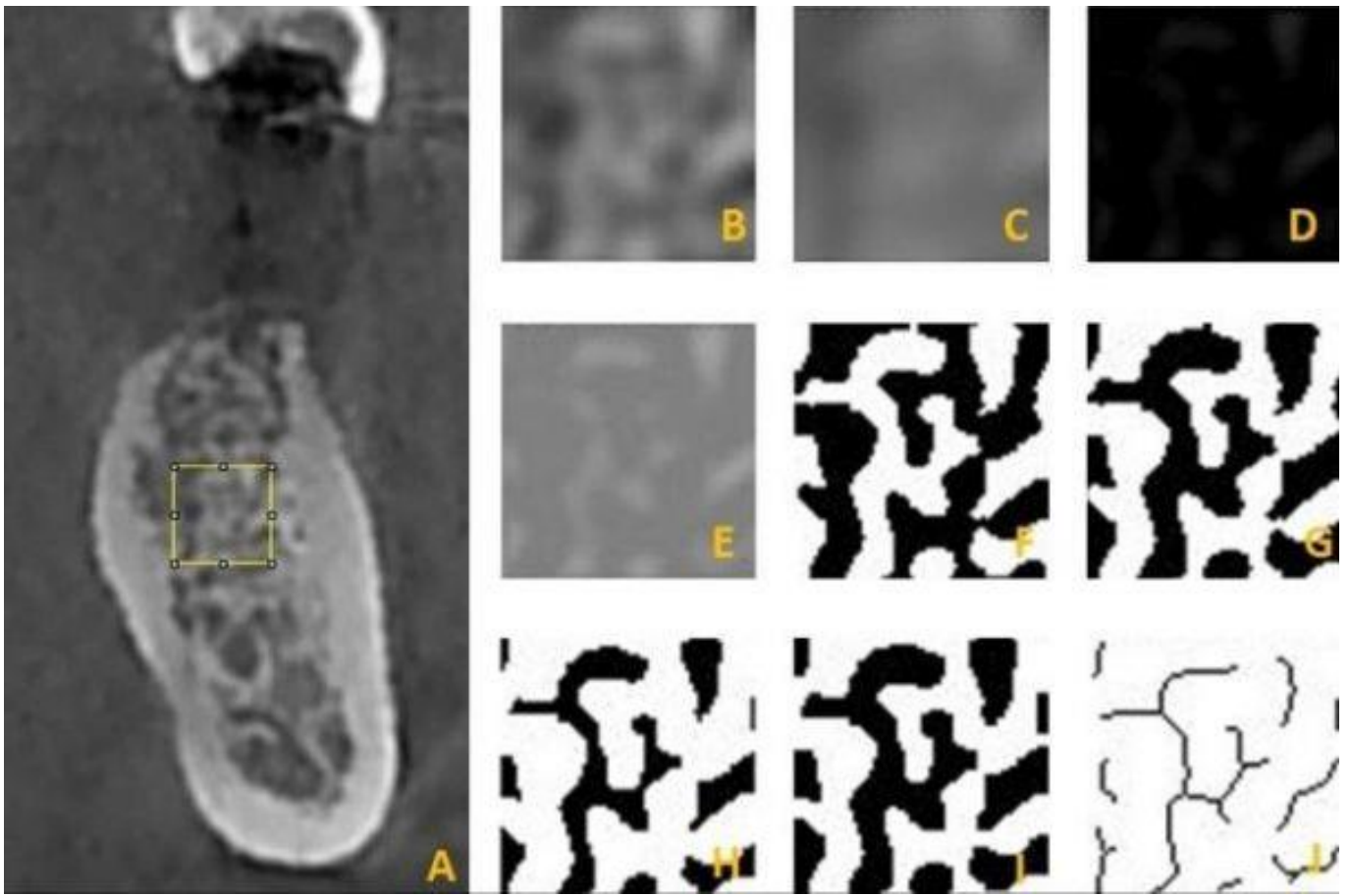
alanlarına sahiptir. Daha önce yapılan çalışmalarda fraktal boyut (FB) değeri ile alveolar kemiğin densitesi arasında anlamlı bir ilişki bulunmuştur.² Konik Işınlı Bilgisayarlı Tomografi (KIBT) diş hekimliğinde hala yeni bir teknoloji olarak kabul edilmektedir, yüksek uzaysal rezolüsyona sahip olduğundan kortikal ve trabeküler kemik incelemeleri kolaylıkla yapılabilir. Bu çalışmanın amacı sağlıklı diş etine sahip hastalar ve periodontitis hasta gruplarının trabeküler kemik yapılarının KIBT kayıtları üzerinden fraktal analiz ile incelenerek, iki grup arasındaki olası kemik yapısı farklılıklarının araştırılmasıdır.

GEREÇ VE YÖNTEM

Çalışma Erciyes Üniversitesi Diş Hekimliği Fakültesi Ağız Diş ve Çene Radyolojisi Anabilim Dalı ve Periodontoloji Anabilim Dalı kayıtları kullanılarak retrospektif olarak gerçekleştirilmiştir. Çalışmamızın Erciyes Üniversitesi Klinik Araştırmalar Etik Kurulundan onayı alınmıştır. Çalışmamıza dahil edilen hastalar farklı nedenlerle kliniğimize başvuran, KIBT kayıtları mevcut bulunan kişiler arasından seçilmiştir. Dahil edilmeme kriterleri; kemik metabolizmasını etkileyecek bir hastalık varlığı veya ilaç kullanımı, 6 ay öncesine kadar periodontal tedavi görmüş olmak, sağ mandibular birinci molar eksikliği, sağ mandibular birinci molar dişte kanal tedavisi veya taşkın dolgu varlığı, ilgili alan içinde herhangi bir lezyon varlığı, toplam mevcut diş sayısının 20'den düşük olması şeklinde belirlenmiştir. Toplam 96 hasta çalışmaya dahil edilmiştir. Seçilen hastaların Periodontoloji bölümünde alınan periodontolojik indeks kayıtlarına ulaşılmış ve hastalar sağlıklı diş etine sahip hastalar ve periodontitis hastaları olarak ikiye ayrılmıştır. Bütün KIBT görüntüleri aynı NewTom 5G cihazı (QR, Verona, Italy) ile alınmıştır. Fraktal analiz yapılırken, KIBT görüntüleri üzerinde öncelikle her hastanın sağ birinci molar dişi tespit edildi. Multiplanar kesitlerde sağ mandibular birinci molar dişin mezial kökünün gözden kaybolduğu ilk kesit ile sağ mandibular ikinci premolar dişin kökünün görünmeye ilk başladığı kesit arasındaki tüm kesitler sayıldı ve ikisinin ortasındaki kesit hesaplandı. Tespit edilen kesit ImageJ v1.51 programına aktarıldı. İlgili alan herhangi bir diş kökünü, inferior alveolar kanalı ve kortikal kemiği içermeyecek şekilde (64 x 64 piksel) seçildi. Fraktal analiz White ve Rudolph'un methodu kullanılarak gerçekleştirildi (Resim 1)³. İstatiksel analiz Turcosa (Kayseri, Türkiye) ile yapıldı. Grupların FB değerlerinin normal dağılıma uygunluğunu kontrol etmek için Shapiro-Wilk testi kullanıldı, varyanslarının homojen dağılımını test etmek için Levene testi kullanıldı. Gruplar arası FB değerlerin karşılaştırılmasında t testi kullanıldı.

BULGULAR

Çalışmaya toplam 96 hasta dahil edilmiştir (48 kadın, 48 erkek). Sağlıklı dişetine sahip hasta grubunun yaş ortalaması 39.54 (\pm 8.33) iken, periodontitis hasta grubunun yaş ortalaması 43.72 (\pm 10.53)'dir. Hastaların yaş ve cinsiyet dağılımı Tablo 1'de verilmiştir. Sağlıklı dişetine sahip hasta grubunun ortalama FB değeri 1.22 (\pm 0.07), periodontitis hasta grubunun ortalama FB değeri 1.25 (\pm 0.1) olarak bulunmuştur (Tablo 2). Her iki grupta da fraktal değerler normal dağılıma uygundu ve varyansları homojen dağılmaktaydı. Gruplar arasında FB değerleri bakımından istatistiksel olarak anlamlı bir fark bulunmamaktadır ($p>0.05$).



Resim 1. A;İlgili alanın seçimi. B;İlgili alan. C;Gaussion filtresi. D;Orjinal görüntüden çıkarılmış hali. E;Her bir piksel lokasyonuna 128 gri tonu eklenmiş hali. F;Threshold versiyonu. G;Binarizasyon. H;Erozyon. I;Dilatasyon. J; İskeletleştirme

Tablo 1. Hastaların yaş ve cinsiyet dağılımı.

	Cinsiyet	Sayı	Yaş Ortalamaları (± Standart Sapma)
Sağlıklı Dişeti Grubu	Kadın	21	39.54 (±8.33)
	Erkek	27	
Periodontitis Grubu	Kadın	27	43.72 (±10.53)
	Erkek	21	

Tablo 2. Hasta gruplarının ortalama FB değerleri.

	Fraktal Boyut Ortalaması	Standart Sapma
Sağlıklı Dişeti Grubu	1.22	± 0.07
Periodontitis Grubu	1.25	± 0.10

TARTIŞMA

Literatürde periodontitis hastalarının trabeküler kemik yapısının fraktal analiz ile incelendiği az sayıda çalışma mevcuttur ancak bu çalışmaların tümü konvansiyonel radyografiler üzerinden yürütülmüştür. Çalışmamızda gruplar arasında FB değerleri için anlamlı farklılık bulunamadı, bu sonuçlar daha önce yapılan ve periodontitisli hastaların FB değerini anlamlı derecede düşük bulan çalışmalar ile uyum içerisinde değildir.⁴⁻⁶ Bu farklılık radyolojik tetkik tercihinin farklı olmasından kaynaklanabilir. KIBT kortikal ve trabeküler kemik yapısının incelenmesi konusunda konvansiyonel radyografilere göre üstündür ve fraktal analizin KIBT görüntüleri üzerinde başarı ile kullanıldığına dair çalışmalar mevcuttur.⁷ Majumdar ve ark.⁸ konvansiyonel radyografiler ile kesitsel görüntü elde edilen üç boyutlu görüntüleme tekniklerinin fraktal analiz için farklı değerler verebileceğini belirtmiştir. Kadınların çene kemiklerinin erkeklere kıyasla daha az dens olduğu düşünülmektedir, periodontitis grubundaki daha fazla kadın hasta sayısı da çalışmamızın sonuçlarını etkilemiş olabilir.⁹ Çalışmamızın limitasyonları arasında KIBT'nin kısıtlı kullanımı nedeniyle düşük hasta sayısı, orta ve şiddetli periodontitis hastalarının aynı grup içerisinde değerlendirilmesi ve retrospektif gerçekleştirilmiş olması vardır. İlgili alan seçiminde mandibular posterior dişten elde edilen kemik kaybı ölçümlerinin, periodontal hastalık indeksi için optimal olduğunu belirten çalışma göz önünde tutulmuştur.¹⁰

SONUÇ

Sağlıklı dişetine sahip hastalar ile periodontitis hastalarının trabeküler kemik yapısı arasında anlamlı bir farklılık bulunamamıştır. Periodontitis hastalarının trabeküler kemik yapısı ile ilgili daha yüksek hasta sayısına sahip, farklı radyolojik tetkiklerin kullanıldığı, periodontal tedavi sonrasındaki süreci de inceleyecek olan çalışmalara ihtiyaç vardır.

KAYNAKLAR

1. Pihlstrom BL, Michalowicz BS, Johnson NW. Periodontal diseases Lancet 366: 1809–1820. doi: 10.1016. S0140-6736 (05). 2005:67728-67728.
2. Southard TE, Southard KA, Jakobsen JR, Hillis SL, Najim CA. Fractal dimension in radiographic analysis of alveolar process bone. Oral Surg Oral Med Oral Pathol Oral Radiol Endod. 1996;82(5):569-576.
3. White SC, Rudolph DJ. Alterations of the trabecular pattern of the jaws in patients with osteoporosis. Oral Surg Oral Med Oral Pathol Oral Radiol Endod.. 1999;88(5):628-635.
4. Updike SX, Nowzari H. Fractal analysis of dental radiographs to detect periodontitis-induced trabecular changes. J Periodontal Res. 2008;43(6):658-664.
5. Sener E, Cinarcik S, Baksi BG. Use of fractal analysis for the discrimination of trabecular changes between individuals with healthy gingiva or moderate periodontitis. J Periodontol. 2015;86(12):1364-1369.
6. Shrout MK, Roberson B, Potter BJ, Mailhot JM, Hildebolt CF. A comparison of 2 patient populations using fractal analysis. J Periodontol. 1998;69(1):9-13.

7. Ibrahim N, Parsa A, Hassan B, van der Stelt P, Aartman IH, Wismeijer D. Accuracy of trabecular bone microstructural measurement at planned dental implant sites using cone-beam CT datasets. *Clin Oral Implants Res.* 2014;25(8):941-945.
8. Majumdar S, Weinstein RS, Prasad RR. Application of fractal geometry techniques to the study of trabecular bone. *Med Phys.* 1993;20(6):1611-1619.
9. Hildebolt C. Osteoporosis and oral bone loss. *Dentomaxillofac Radiol.* 1997;26(1):3-15.
10. ShROUT MK, Hildebolt CF, Vannier MW, Province M, Vahey EP. Periodontal disease morbidity quantification. I. Optimal selection of teeth for periodontal bone loss surveys. *J Periodontol.* 1990;61(10):618-622.

Kayseri ili popülasyonundaki mandibular premolar dişlerin kök ve kanal morfolojilerinin konik ışınli bilgisayarlı tomografi ile incelenmesi

Rıdvan Akyol(0000-0003-3122-4675)^α, Serkan Yılmaz(0000-0001-7149-0324)^α,
Mehmet Amuk (0000-0001-6390-7169)^α

Selcuk Dent J, ODMFR 2019 Kongre Kitapçığı Özel Sayısı

Başvuru Tarihi: 28 Aralık 2018
Yayına Kabul Tarihi: 01 Mart 2019

ÖZ

Kayseri ili popülasyonundaki mandibular premolar dişlerin kök ve kanal morfolojilerinin konik ışınli bilgisayarlı tomografi ile incelenmesi

Amaç: Bu çalışmanın amacı, Kayseri ili popülasyonundaki bireylerin mandibular premolar dişlerinin kök sayılarını, kanal sayılarını ve kök kanal konfigürasyonlarını konik ışınli bilgisayarlı tomografi (KIBT) kullanılarak değerlendirmektir.

Gereç ve Yöntemler: Çalışmamızda 123 hastadan alınmış KIBT görüntülerindeki 437 adet mandibular premolar diş (235 mandibular birinci premolar, 202 mandibular ikinci premolar) incelenerek cinsiyet, yaş, kök sayısı, kanal sayısı, C kanal varlığı ve kök kanal konfigürasyonları kaydedildi. Kanal konfigürasyonu Vertucci (1984) kriterlerine göre sınıflandırıldı ve değerlendirildi. İstatistiksel veriler, IBM SPSS Statistics v.22 paket programı ile ki-kare testi kullanılarak hesaplandı.

Bulgular: Çalışmada 61 erkek, 62 kadın olmak üzere 123 bireyin KIBT görüntüleri incelendi. İncelenen tüm mandibular premolar dişlerde tek köklü diş sayısı 428 (% 97.95), iki köklü diş sayısı 9 (% 2.05) idi. Mandibular birinci premolar dişlerde Tip I 195 (% 82.97), Tip III 21 (% 8.93), Tip V 17 (% 7.23) ve Tip II 2 (% 0.85) kök kanal konfigürasyonu gözlemlendi. Mandibular ikinci premolarlarda ise, Tip I 197 (% 97.52), Tip III 4 (% 1.98) ve Tip II 1 (% 0.49) kök kanal konfigürasyonu gözlemlendi. İncelenen dişlerin hiçbirinde C kanal izlenmedi. Elde edilen istatistiksel verilere göre cinsiyet açısından gruplar arasında anlamlı bir fark gözlemlenmedi. ($p>0.05$)

Sonuç: Bu çalışmada mandibular birinci premolar dişlerde kök kanal varyasyonları, mandibular ikinci premolarlardan daha sık gözlemlenmiştir. Dişlerin kök kanal konfigürasyonlarındaki varyasyonların prevalansı hakkında bilgi sahibi olmak, hekimlerin endodontik tedavi esnasında hangi dişlerde ekstra kanallara olabileceği konusunda daha dikkatli davranmasını sağlayacaktır.

ANAHTAR KELİMELELER

Mandibular Premolar, Konik Işınli Bilgisayarlı Tomografi, Kök Kanal Konfigürasyonu, Vertucci

ABSTRACT

Examination of root canal morphology of mandibular premolars in Kayseri province population with cone beam computed tomography

Background: The aim of this study was to evaluate the root numbers, the number of canals and the root canal configurations (RCC) of mandibular premolar (MP) teeth of a certain group of population in Kayseri, Turkey by means of cone beam computed tomography (CBCT).

Methods: In our study, 437 mandibular premolars were examined from 123 patient's CBCT images and sex, age, number of roots and canals, C canal presence and RCC were recorded. Canal configuration was classified and evaluated according to Vertucci criteria. Statistical analysis was performed using IBM SPSS Statistics v.22 package program and a chi-squared test.

Results: In this study, CBCT images of 123 individuals (61 male, 62 female) were examined. The number of single rooted teeth was 428 (97.95 %) and the number of two rooted teeth was 9 (2.05 %) among all the MP teeth. Type I 195 (82.97 %), Type III 21 (8.93 %), Type V 17 (7.23 %) and Type II 2 (0.85 %) RCC were observed in first MP. Type I 197 (97.52 %), Type III 4 (1.98 %) and Type II 1 (0.49 %) root canal configurations were observed in second MP. C canal was not observed in any of the examining teeth. According to the statistical data, no significant difference was observed between the different sex groups. ($p>0.05$)

Conclusion: In this study, RCC in first MP were observed more frequently than second MP. Knowledge of the prevalence of variations in the RCC of the teeth will allow physicians to be more careful about which teeth can have extra ducts during endodontic treatment.

KEYWORDS

Mandibular Premolar, Cone Beam Computed Tomography, Root Canal Configuration, Vertucci

GİRİŞ

Kök kanal sistemlerinin çeşitliliği ve karmaşıklığı ilk olarak 1925'te Hess¹ tarafından bildirilmiştir. Literatürdeki çalışmalar, pulpadaki kanal sisteminin karmaşık olduğunu, kanalların dallara ayrılabilceğini ve yeniden birleşebileceğini göstermiştir.² Kök kanal tedavisini takiben sağlıklı bir yanıt elde etmek için tüm kanal sistemi yeterince debride edilmeli ve doldurulmalıdır. Bu nedenle klinisyenler çeşitli irksal gruplarda kök kanal

^α Erciyes Üniversitesi, Diş Hekimliği Fakültesi, Ağız, Diş ve Çene Radyolojisi Anabilim Dalı, Kayseri

konfigürasyonlarına ve karakteristik özelliklerine aşına olmalıdır.³ Literatürdeki çalışmalar farklı ırklar arasında köklerin ve kök kanalların şekli ve sayısı bakımından farklı eğilimler olduğunu göstermiştir. İnsan daimî dişleri arasında, mandibular birinci premolar (MBP) dişlerin en değişken kanal paternine sahip olduğu bildirilmiştir. Washington Üniversitesi'nde yapılan bir çalışmada, tüm dişlerde cerrahi işlem görmemiş kök kanal tedavilerinin başarısızlık oranı değerlendirilmiş ve MBP diş en yüksek başarısızlık oranına sahip olarak bulunmuştur. Bu durumun kök kanal morfolojisindeki değişikliklere ve ekstra kanallara erişilememesine bağlı olabileceği bildirilmiştir.⁴ Kök ve kanal morfolojisi, kanal sayısı ve birbirlerine göre konumları üç boyutlu olarak görselleştirilebilir. Bu yüzden, kök kanal sistemlerinin doğru değerlendirilmesi için KIBT önerilmiştir.⁵

Bu çalışmada Kayseri ili popülasyonunda daimî mandibular premolar dişlerin kanal morfolojilerini değerlendirip prevalansını ve cinsiyete bağlı olarak değişimini ortaya koymak ve bu sayede endodontik tedaviler yapılırken bu dişlerin kanal morfolojilerinin değişkenlik gösterdiğinin unutulmaması gerektiği amaçlanmıştır.

GEREÇ VE YÖNTEM

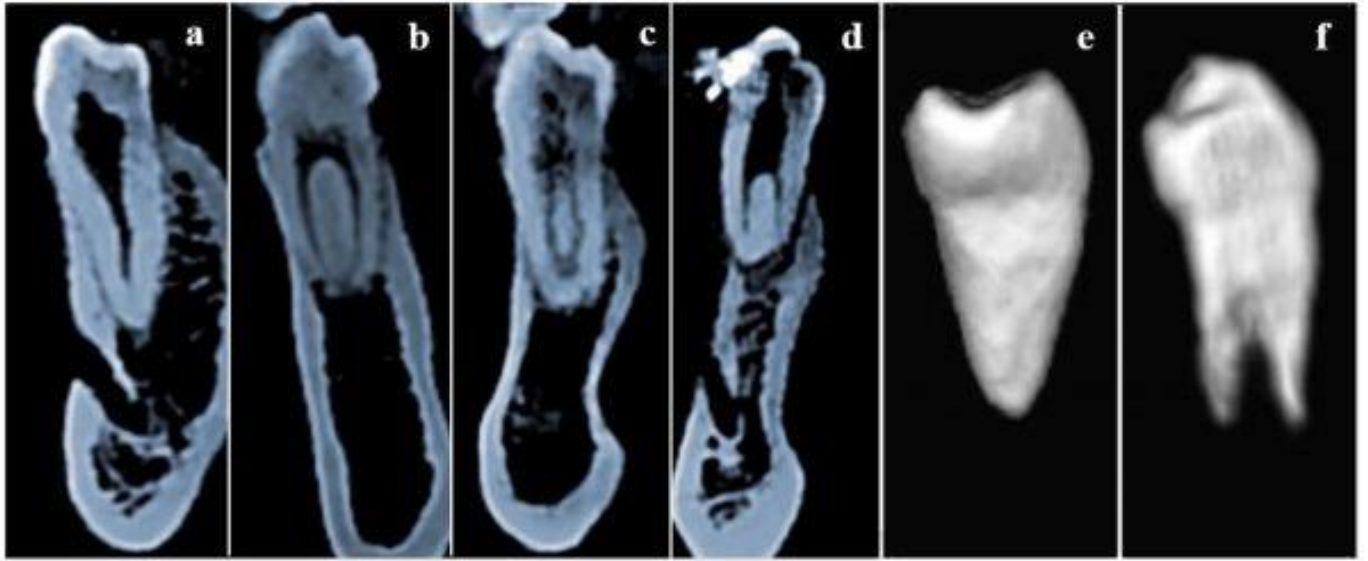Bu araştırma için Erciyes Üniversitesi Klinik Araştırmaları Etik Kurulu tarafından onay alındı. Sunulan çalışma, Erciyes Üniversitesi Diş Hekimliği Fakültesi Ağız, Diş ve Çene Radyolojisi bölümüne dentomaksillofasiyal problemler ile başvuran 123 bireyin KIBT görüntüleri ile retrospektif olarak gerçekleştirildi. Araştırmaya dahil edilme kriterleri; KIBT görüntülerinin yeterli diagnostik özelliklere sahip olması, dişlerin endodontik tedavi görmemiş sağlıklı dişler olması, apeksifasyonun tamamlanmış olması, kök rezorpsiyonunun olmadığı dişler olarak belirlendi. KIBT kayıtlarının tamamı NewTom 5G (Verona, Italy) cihazı ile alındı. Ham görüntüler işlenirken voksel boyutu 0,25 mm³ ve aksiyal kesit kalınlığı 0,25 mm olarak belirlendi. Yapılan ölçümler, özel bilgisayar yazılımı NNT (NNT software, V3.00) kullanılarak gerçekleştirildi. KIBT görüntüleri aksiyal, koronal ve sagittal kesitlerde Vertucci (1984) kanal sınıflaması referans alınarak değerlendirildi. Kök sayısı, kanal sayısı, Vertucci kanal morfolojisi ve C kanal varlığı değerlendirilip bilgiler kaydedildi. İstatistiksel veriler, IBM SPSS Statistics v.22 paket programı ile ki-kare testi kullanılarak hesaplandı.

BULGULAR

Çalışmada 61 erkek, 62 kadın olmak üzere 123 bireyin KIBT görüntüleri incelendi. Bireylerin yaş aralıkları 18 ile 40 arasındaydı. Kadın bireylerin yaş ortalaması 26.53±6.222, erkek bireylerin yaş ortalaması 28.79±7.130 olarak bulundu (Tablo-1). İncelenen tüm mandibular premolar dişlerde tek köklü diş sayısı 428 (% 97.95), iki köklü diş sayısı 9 (% 2.05) idi (Resim-1 e,f). MBP dişler erkeklerde 118 adet, kadınlarda 117 adet; mandibular ikinci premolar dişler ise erkeklerde 102 adet, kadınlarda ise 100 adet olarak kaydedildi. Toplamda 437 adet mandibular premolar dişin KIBT görüntüleri incelenerek kök sayısı, kanal sayısı, Vertucci sınıflamasına göre kanal konfigürasyonları değerlendirilip veriler gösterildi (Resim-1 a,b,c,d) (Tablo 2). Referans alınan sınıflama tipi olan Vertucci sınıflama tipleri Resim 2'de gösterilmiştir. MBP ve MİP dişlerin kök ve kanal sayılarının cinsiyete göre sıklığı ve oranlarının karşılaştırılmasında ki-kare testi kullanılmıştır (Tablo 3). İncelenen dişlerin hiçbirinde C kanal tespit edilmedi. Elde edilen istatistiksel verilere göre cinsiyet açısından gruplar arasında anlamlı bir fark gözlenmedi (p>0.05).

Tablo 1. Cinsiyete göre birey sayısı ve yaş ortalaması

	N (Birey Sayısı)	Ortalama Yaş	Standart Sapma	Minimum Yaş	Maksimum Yaş
Erkek	61	28.79	7.130	18	40
Kadın	62	26.53	6.222	19	40
Toplam	123	27.65	6.756	18	40

**Resim 1.** Kök kanal konfigürasyonlarının Vertucci sınıflamasına göre KIBT görüntüleri; a) Vertucci Tip I, b) Vertucci Tip II, c) Vertucci Tip III, d) Vertucci Tip V; e) Tek köklü mandibular ikinci premolar dişin 3D KIBT görüntüsü, f) İki köklü mandibular birinci premolar dişin 3D KIBT görüntüsü

Vertucci 1984							
Tip 1 1-1	Tip 2 2-1	Tip 3 1-2-1	Tip 4 2-2	Tip 5 1-2	Tip 6 2-1-2	Tip 7 1-2-1-2	Tip 8 3-3

Resim 2. Kök kanal morfolojilerinin Vertucci (1984) sınıflamasına göre tipleri

Tablo 2. KIBT görüntüleri ile incelenen mandibular premolar dişlerin kök kanal konfigürasyonlarının Vertucci (1984) sınıflamasına göre prevalansları

Vertucci Tipleri		Sağ MBP	Sol MBP	MBP Toplam	Sağ MİP	Sol MİP	MİP Toplam
Tip I	N(%)	97(82.20)	98(83.80)	195(82.97)	102(97.10)	95(97.90)	197(97.52)
Tip II	N(%)	1(0.80)	1(0.90)	2(0.85)	0(0.00)	0(0.00)	0(0.00)
Tip III	N(%)	9(7.60)	12(10.30)	21(8.93)	2(1.90)	2(2.10)	4(1.98)
Tip IV	N(%)	0(0.00)	0(0.00)	0(0.00)	0(0.00)	0(0.00)	0(0.00)
Tip V	N(%)	11(9.30)	6(5.10)	17(7.23)	1(1.00)	0(0.00)	1(0.49)
Tip VI	N(%)	0(0.00)	0(0.00)	0(0.00)	0(0.00)	0(0.00)	0(0.00)
Tip VII	N(%)	0(0.00)	0(0.00)	0(0.00)	0(0.00)	0(0.00)	0(0.00)
Tip VIII	N(%)	0(0.00)	0(0.00)	0(0.00)	0(0.00)	0(0.00)	0(0.00)
Toplam	N(%)			235(100.00)			202(100.00)

N: Birey Sayısı, KIBT: Konik Işınlı Bilgisayarlı Tomografi, MBP: Mandibular Birinci Premolar, MİP: Mandibular İkinci Premolar

Tablo 3. KIBT görüntüleri ile incelenen mandibular premolar dişlerin kök ve kanal sayılarının cinsiyete göre dağılımı

		Kök Sayısı				p	Kanal Sayısı				p
		Erkek		Kadın			Erkek		Kadın		
		Bir	İki	Bir	İki		Bir	İki	Bir	İki	
Sağ MBP	N	57	3	56	1	0.334	49	11	49	8	0.529
	(%)	(48.71)	(2.56)	(47.86)	(0.85)		(41.88)	(9.40)	(41.88)	(6.83)	
Sağ MİP	N	51	1	53	0	0.310	50	2	52	1	0.547
	(%)	(48.57)	(0.95)	(50.47)	(0.00)		(47.61)	(1.90)	(49.52)	(0.95)	
Sol MBP	N	56	2	58	2	0.972	47	11	50	10	0.744
	(%)	(47.45)	(1.70)	(49.15)	(1.70)		(39.83)	(9.32)	(42.37)	(8.47)	
Sol MİP	N	50	0	47	0	*	49	1	46	1	0.965
	(%)	(51.55)	(0.00)	(48.45)	(0.00)		(50.51)	(1.03)	(47.42)	(1.03)	

Korelasyon 0.05 seviyesinde anlamlı

N: Birey Sayısı, KIBT: Konik Işınlı Bilgisayarlı Tomografi, MBP: Mandibular Birinci Premolar, MİP: Mandibular İkinci Premolar

*: İki grup arasında karşılaştırılacak veri olmadığı için p değeri hesaplanamamıştır.

TARTIŞMA

Endodontik tedavide kök kanal morfolojilerinin bilinmesi ve buna uygun tedavi planlanması yapılması başarı şansını artırmaktadır.⁶ Çalışmada bulunan veriler literatürle karşılaştırılıp çeşitli popülasyonlardaki farklılıkları ortaya koymuştur. Literatürde kök kanal konfigürasyonlarındaki farklılıkların genetik faktörlere veya odontogenezis sürecinde dış uyaranlara bağlı olarak gelişebileceği bildirilmiştir.^{7,8} İran popülasyonunda yapılan bir çalışmada 296 adet sol MBP dişte Vertucci Tip I % 75.6 olarak, sağ MBP dişte ise % 73 olarak bulunmuştur.⁹ Pedemonte ve ark.¹⁰ yaptıkları çalışmada Şili ve Belçika popülasyonlarını karşılaştırıp verileri sunmuşlardır. Bu çalışmaya göre Belçika popülasyonunda MBP dişlerde Tip I % 83.2, Tip V % 13.9 olarak bulunmuştur. Şili popülasyonunda ise Tip I % 69, Tip V % 12 olarak bildirilmiştir. Bu çalışmada ise Tip I % 82.9 Tip V ise % 7.2 olarak bulunmuştur. Ok ve ark¹¹. Türk popülasyonunda yaptıkları çalışmada mandibular birinci ve ikinci premolar dişleri incelemişlerdir. MBP dişlerde Tip I % 92.8, Tip V % 4.4 bulunurken mandibular ikinci premolar dişlerde Tip I % 98.5 olarak bildirilmiştir. Diğer Vertucci kanal tiplerini ise % 1'den düşük bulduklarını belirtmişlerdir. Bu bilgiler ışığında yaptığımız çalışmanın literatür ile uyumlu olduğu görülmüştür.

SONUÇ

Bu çalışma ile mandibular birinci ve ikinci premolar dişler sağ ve sol olarak ayrı ayrı incelenip kök ve kanal sayıları ile kanal morfolojileri Vertucci sınıflamasına göre değerlendirilip veriler sunulmuştur. Sunulan verilerin endodonti alanında çalışan klinik hekimleri için tedavi planlaması ve tedavinin başarı şansının değerlendirilmesine yönelik fikir verebileceği düşünülmektedir.

KAYNAKLAR

1. Hess W. The anatomy of the root-canals of the teeth of the permanent dentition. *Anatomy of the root canals*. 1925.
2. Vertucci FJ. Root canal anatomy of the human permanent teeth. *Oral Surg Oral Med Oral Pathol*. 1984;58(5):589-99.
3. Awawdeh L, Al-Qudah A. Root form and canal morphology of mandibular premolars in a Jordanian population. *Int Endod J*. 2008;41(3):240-8.
4. Ingle JI, Bakland LK. *Endodontics*: Lea & Febiger Philadelphia, PA; 1974.
5. Tian YY, Guo B, Zhang R, Yu X, Wang H, Hu T, et al. Root and canal morphology of maxillary first premolars in a Chinese subpopulation evaluated using cone-beam computed tomography. *Int Endod J*. 2012;45(11):996-1003.
6. Yaman Sd, Can He, Alaçam T. Alt ve üst büyük azı dişlerin kök kanal morfolojilerinin şeffaştırma yöntemiyle incelenmesi. *GÜ Diş Hek Fak Derg*.13(1):67-73.
7. Nasrin R, Khalilakzohreh Pm, Mahboubeh G. Evaluation of root anatomy and morphology of mandibular premolars with Cbct in Iranian population.
8. De Pablo O.V., Estevez R., Peix-Sanchez M., Heilborn C., and Cohenca N.: Root anatomy and canal configuration of the permanent mandibular first molar: a systematic review. *J Endod* 2010; 36: pp. 1919-1931.
9. Schafer E, Breuer D, Janzen S. The prevalence of three-rooted mandibular permanent first molars in a German population. *J Endod* 2009;35:202-5.
10. Pedemonte E, Cabrera C, Torres A, Jacobs R, Harnisch A, Ramírez V, et al. Root and canal morphology of mandibular premolars using cone-beam computed tomography in a Chilean and Belgian subpopulation: a cross-sectional study. *Oral Radiol*. 2018;34(2):143-50.
11. Ok E, Altunsoy M, Nur BG, Aglarci OS, Çolak M, Güngör E. A cone-beam computed tomography study of root canal morphology of maxillary and mandibular premolars in a Turkish population. *Acta Odontol Scand*. 2014;72:701-6.

Posterior dişsizliğin kondil boyutlarındaki değişimine etkisinin dijital panoramik röntgen ile değerlendirilmesi

Bilgün Çetin(0000-0002-1577-5568)^α, Halil Ayyıldız(0000-0001-8633-1764)^β, Faruk Akgünlü(0000-0002-3427-1381)^β

Selçuk Dent J, ODMFR 2019 Kongre Kitapçığı Özel Sayısı

Başvuru Tarihi: 07 Ocak 2019
Yayına Kabul Tarihi: 06 Şubat 2019

ÖZ

Posterior dişsizliğin kondil boyutlarındaki değişimine etkisinin dijital panoramik röntgen ile değerlendirilmesi

Amaç: Çalışmamızda çift taraflı posterior dişsizliği bulunan 40 yaş ve üzerindeki kadın hastalarda eklem kondilinin boy ve genişlik uzunluklarının değişip değişmediğinin araştırılması amaçlanmaktadır.

Gereç ve Yöntemler: Çalışma için sistemik durumu bilinen hastaların dijital panoramik röntgenleri kullanılmıştır. Kırk yaş ve üzeri 30 adet çift taraflı posterior dişsizliğe sahip ve 30 adet çift taraflı posterior kapanışa sahip hastaların röntgenleri kullanılmıştır. Görüntüler Image j (version 14) görüntü analiz programı kullanılarak çene radyolojisi uzmanı tarafından bir hafta ara ile iki kez ölçülmüş ve verilerin istatistiği için IBM SPSS (version 22) programı kullanılmıştır. Her iki hasta grubu arasında fark için *bağımsız örneklem t testi*, sağ ve sol kondiller arası fark için de *bağımlı örneklem t testi* kullanılmıştır.

Bulgular: İki ölçüm arasında 0.996 uyum bulunmuş ve analizler için ilk ölçümler kullanılmıştır. İki grup arasında kondil yüksekliğinin ve genişliğinin uzunlukları bakımından istatistiksel olarak fark bulunmuştur. Ayrıca posterior dişsiz hastalarda hem genişlik hem boy uzunluğu bakımından sağ ve sol kondiller arasında anlamlı fark bulunmuştur. Dişli hastalarda ise anlamlı fark yoktur.

Sonuç: Yapılan çalışma ile posterior dişsizliğin kondil boyutlarında artışa neden olabileceği bu durumun ise hastanın mandibulasını çiğneme sırasında anteriora kaydırmasına adaptasyon olabileceği düşünülmüştür.

ANAHTAR KELİMELER

Kısmi dişsizlik, Kondil, Panoramik radyografi

ABSTRACT

Evaluation of the effect of posterior toothlessness on the change of condyle dimensions by digital panoramic X-Ray

Background: In our study, it is aimed to investigate whether the length and width of the condyle has changed in woman patients with 40 or more age who have bilateral posterior toothless.

Methods: For the study, digital panoramic X-rays of the patients with known systemic condition were used. Forty years and over, 30 x-rays of patients with bilateral posterior toothless and 30 x-rays of patients with bilateral posterior bite were used. The images were measured twice by a oral radiologist using Image j (version 14) image analysis program with a one-week interval and for statistical analyzes IBM SPSS (version 22) program was used. *The independent sample t test* was used for a difference between the two patient groups and *the dependent sample t test* was used for the difference between right and left condyle.

Results: 0.996 compliance was found between the two measurements and the first measurements were used for the analyzes. There was a statistically significant difference between the two groups in terms of length and width of condyle. In addition, there was a significant difference between the right and left condyles in terms of both length and width in patients without posterior teeth. There is no significant difference in patients with teeth.

Conclusion: As a result of the study, it was thought that posterior toothlessness may cause an increase in the condyle dimensions and adaptation of the patient's mandible as a result of anterior displacement during chewing.

KEYWORDS

Condyle, Panoramic radiography, Partial edentulous

GİRİŞ

Mandibulanın morfolojisini değerlendirmek için son zamanlarda yapılan çalışmalarda gonial açı, ramus boyutları ve mandibular kondilin yüksekliği ölçülmektedir. Yetişkinlerdeki morfolojik değişikliklerin yaşla ve dental durumla oluşabileceği düşünülmektedir ve bunun sonucunda mandibulanın yaşla birlikte yeniden şekillenmeye devam ettiği tespit edilmiştir.¹ Stabil olmayan bir oklüzyonun da kondil boyutlarına etki edeceği düşünülmektedir.²

Panoramik röntgenlerin magnifikasyon, distorsiyon gibi çeşitli dezavantajları bulunmasına rağmen iyi bir konumlama ile alınmış kaliteli röntgenlerde yapılan ölçümlerde iyi sonuçlar elde edilebilmektedir. İki eklemi de aynı düzlemde

^α Burdur Mehmet Akif Ersoy Üniversitesi, Diş Hekimliği Fakültesi, Ağız, Diş ve Çene Radyolojisi Anabilim Dalı, Burdur

^β Selçuk Üniversitesi, Diş Hekimliği Fakültesi, Ağız, Diş ve Çene Radyolojisi Anabilim Dalı, Konya

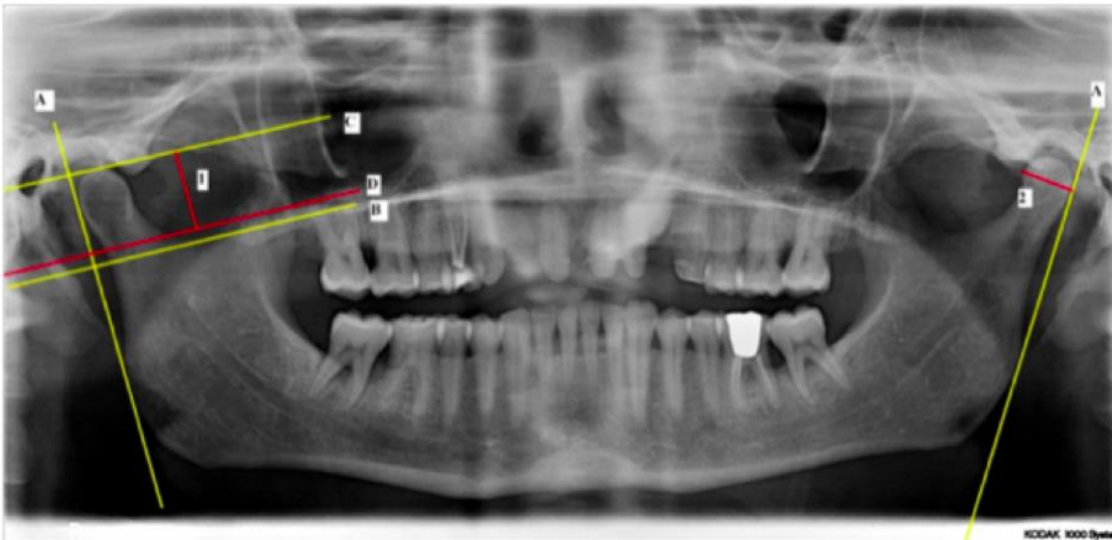
görüntüleme avantajının yanında kondil boyutlarının ölçümünde ve eklemlle ilgili çeşitli patoloji ve bozuklukların tespitinde güvenli olmaktadır.^{3,4}

Bu çalışmamızda 40 yaş ve üstü kadın hastalarda posterior dişsizliğin kondil boyutlarında herhangi bir değişiklik yapıp yapmadığının panoramik röntgenler kullanılarak tespiti amaçlanmaktadır.

GEREÇ VE YÖNTEM

Çalışma için öncelikle çeşitli şikayetlerle Selçuk Üniversitesi Diş Hekimliği Fakültesi Ağız, Diş ve Çene Radyolojisi kliniğine başvuran ve panoramik röntgen ile sistemik durum kaydı bulunan 40 yaş ve üzeri (40-67 arası) kadın hastaların röntgen görüntülerinin taranması yapılmıştır. Biri posterior bölgede çift taraflı kapanışı bulunmayan ve diğeri çift taraflı kapanışı bulunan iki ayrı grup için 30'ar adet panoramik röntgen görüntüsü seçilmiştir. Görüntülerde konumlandırma hataları, eklem bölgesinin net izlenememesi, belirgin dejenerasyon, hipertrofi, mandibulada asimetri, bölgeye yakın patoloji varlığı gibi durumlar ile sistemik durumunda eklem tutulumu gösterebilen ya da kemik yapım ve yıkım ile ilgili hastalığı bulunan kişilere ait röntgenler çalışmaya dahil edilmemiştir.

Boyutlar bir çene radyolojisi uzmanı tarafından Image J (version 1.4) görüntü analiz programı kullanılarak ölçülmüştür. Bunun için öncelikle aynı röntgen cihazından ideal pozisyonda alınmış ve önceden boyutu bilinen kürelere sahip röntgen görüntüsü üzerinden cihaza ait magnifikasyon değeri de eklenecek şekilde kalibrasyon yapılmıştır. Daha sonra kondilin başından itibaren boyunun (yükseklik) uzunluğu ile kondilin en geniş noktasındaki genişliğinin (en) uzunluğu ölçülmüştür. Kondil boyu için Momjian ve ark.⁴ nın metodu kullanılmıştır. Kondilin eninin uzunluğu içinse aynı çalışmacıların referans çizgisi olan ramusa teğet doğrunun kondile değdiği yerdeki en geniş uzunluk ölçülmüştür (Resim 1). Ölçümler bir hafta ara ile aynı gözlemci tarafından tekrarlanmıştır. İki grup için istatistiksel analizlerden önce sağ ve sol kondil boyutlarının ortalamaları alınmıştır.



A: Ramusa teğet çizilen doğru, **B:** A'ya dik ve incisura mandibulanın en derin noktasına çizilen doğru, **C:** B'ye paralel ve kondil başının en tepe noktasına teğet çizilen doğru, **D:** B'ye paralel ve B doğrusundan 1,5-2 mm üstten çizilen doğru, **1:** Kondil yüksekliği, **2:** A'nın temas ettiği noktadan alınan kondilin en geniş en uzunluğu.

Resim 1. Kırk yedi yaşında posterior dişleri bulunan hastaya ait dijital panoramik röntgen görüntüsü ve kondil yüksekliği ile enin uzunluğunun ölçümünün yapıldığı referans çizgiler

Verilerin istatistiksel analizi için IBM SPSS (version 22) programı kullanılmıştır. İki ölçüm için *sınıf içi korelasyon testi*, verilerin normal dağılımı için *Shapiro Wilk testi*, varyansların eşitliği için *varyans analizi testi* kullanılmıştır. İki grup arasındaki fark için *bağımsız örneklem t testi*, gruplardaki sağ ve sol kondil boyutları arasındaki fark içinse *bağımlı örneklem t testi* kullanılmıştır.

BULGULAR

İki ayrı ölçüm arasında mükemmel uyum bulunduğundan ($p=0.996$) analizler için ilk ölçümler kullanılmıştır. Verilerin normal dağıldığı ve varyansların eşit olduğu bulunmuştur. İki ayrı grup için kondil boyları ve enleri arasında istatistiksel olarak anlamlı fark vardır. Sonuçlara göre posterior dişsiz grupta kondilin boyu ve genişliği anlamlı derece artmaktadır (Tablo 1).

Dişli hastalardaki sağ ve sol taraf kondil yüksekliği için anlamlı bir fark bulunamamıştır. Ancak, posterior dişsiz hastalardaki sağ ve sol taraf kondil boyutları için anlamlı fark vardır. Sonuçlara göre sol taraftaki kondilin hem boyu hem de genişliği istatistiksel olarak sağ taraftan anlamlı derece büyük bulunmuştur (Tablo 2).

Tablo 1. Posterior dişli ve dişsiz hastada ölçülen kondil boyu ve enine ait tamamlayıcı istatistikler ve p değerleri

	Posterior Dişli				P değ.	Posterior Dişsiz				P değ.
	Uzunluk Ort.(mm)	Min.	Maks.	Std.		Uzunluk Ort.(mm)	Min.	Maks.	Std.	
Kondil Boyu	18.59	10.08	24.09	3.53	0.000	22.56	18.67	27.28	2.12	0.000
Kondil Eni	10.79	5.91	13.92	2.25	0.023	11.92	9.21	13.94	1.37	0.023

Tablo 2. Sağ ve sol olarak ayrı kondil yüksekliği ile enin uzunluklarına ait tamamlayıcı istatistikler ve p değerleri (Min; minimum değer, Maks; maksimum değer, Ort: ortalama değer Std; standart sapma, p değ; p değeri, mm; milimetre).

	Posterior Dişli				Posterior Dişsiz			
	Kondil Boyu(mm)		Kondil Eni(mm)		Kondil Boyu(mm)		Kondil Eni(mm)	
	Sağ	Sol	Sağ	Sol	Sağ	Sol	Sağ	Sol
Min.	10.78	9.37	4.20	6.70	16.30	19.38	7.91	9.47
Maks.	23.99	24.64	13.93	16.21	26.72	28.44	14.07	15.54
Ort.	18.43	18.78	10.39	11.20	21.94	23.19	11.39	12.45
Std.	3.38	3.84	2.23	2.47	2.46	2.20	1.48	1.59
P değ.	0.273	0.273	0.002	0.002	0.002	0.002	0.002	0.002

TARTIŞMA

Panoramik röntgenler kullanılarak kondil yüksekliğinin de dahil olduğu mandibula morfolojisinin değerlendirildiği çok sayıda makale literatürde bulunmaktadır.^{1,5,6,7,8} Bu çalışmalar içerisinde farklı tekniklerle kondil yükseklikleri ölçülmektedir. Dijital panoramik röntgen üzerinde kondil boyutların ölçüm güvenilirliğinin test edildiği bir çalışmada kondil boyu, çevresi ve alanı iki ayrı yöntem ile test edilmiş ve bizim çalışmamızda da kullandığımız yöntemin kondil boyunun ölçümü oldukça güvenilir bulunmuştur.⁴ Kondilin antero-posterior boyutu olan genişlik dediğimiz uzunluğun ölçümü ile ilgili literatür taraması yapılmış ancak dişli ve dişsiz grup için bu boyutun ölçümü ile ilgili yayına rastlanmamıştır. Kondil genişliğinin yapıldığı çalışmalarda kadın, erkek arası uzunluk farkı veya ortodontik bozukluklar arası fark araştırılmıştır.^{9,10} Fakat yaptığımız çalışmada posterior dişli ile posterior dişsiz hasta gruplarında kondilin genişliği anlamlı derecede farklı bulunmuştur.

Okşayan ve ark.⁶ tarafından dişli ve tam dişsiz hastalar üzerinde yapılan çalışmada kondil yüksekliğinin 50 yaş üstü tam dişsiz hastalarda dişli hastalara oranla anlamlı düştüğü sonucu elde edilmiştir. Fakat bu çalışmada kondil yüksekliği için kullanılan yöntem bizim çalışmamızda kullandığımızdan farklıdır. Ayrıca tam dişsiz röntgenler kullanılmıştır bizim çalışmamızda tam dişsiz hasta sayısı sadece 6 adettir. Geri kalan hastaların anterior çığneme yapacak kadar kesici dişleri ağızda mevcuttur ve çığneme sırasında mandibulanın anteriora konumlanmasına adaptasyon olarak özellikle kondil boyunda artış olabileceği düşünülmüştür.

SONUÇ

Yapılan çalışma sonucunda dişsizliğin mandibula morfolojisinde kondil boy ve genişlik uzunluklarında değişikliklere neden olduğu bulunmuştur. Ancak diş eksikliğinin yeri ve dişsizlik süresi önemli olduğundan daha kapsamlı çalışmalarla bu sonuç desteklenmelidir.

KAYNAKLAR

1. Huuonen S, Sipilä K, Haikola B, Tapio M, Söderholm A L, Remes-Lyly T, et al. Influence of edentulousness on gonial angle, ramus and condylar height. J Oral Rehabil 2010;37(1):34-8.
2. Levorová J, Machoň V, Guha A ve Foltán R. Osteoarthritis of temporomandibular joint related to the defects of posterior dentition: a retrospective study. Prague Med Rep 2016;117(4):176-84.
3. Poveda-Roda R, Bagan J, Carbonell E ve Margaix M. Diagnostic validity (sensitivity and specificity) of panoramic X-rays in osteoarthritis of the temporomandibular joint. Cranio 2015;33(3):189-94.
4. Momjian A, Courvoisier D, Kiliaridis S ve Scolozzi P. Reliability of computational measurement of the condyles on digital panoramic radiographs. Dentomaxillofac Radiol 2011;40(7):444-50.
5. Joo J-K, Lim Y-J, Kwon H-B ve Ahn S-J. Panoramic radiographic evaluation of the mandibular morphological changes in elderly dentate and edentulous subjects. Acta Odontol Scand 2013;71(2):357-62.
6. Okşayan R, Asarkaya B, Palta N, Şimşek İ, Sökücü O ve İşman E. Effects of edentulism on mandibular morphology: evaluation of panoramic radiographs. ScientificWorldJournal 2014.

7. Sairam V, Potturi G R, Praveen B ve Vikas G. Assessment of effect of age, gender, and dentoalveolar changes on mandibular morphology: A digital panoramic study. *Contemp Clin Dent* 2018;9(1):49.
8. Merrot O, Vacher C, Merrot S, Godlewski G, Frigard B ve Goudot P. Changes in the edentate mandible in the elderly. *Surg Radiol Anat* 2005;27(4):265-70.
9. Krisjane Z, Urtane I, Krumina G ve Zepa K. Three-dimensional evaluation of TMJ parameters in Class II and Class III patients. *Stomatologija* 2009;11(1):32-6.
10. Al-koshab M, Nambiar P ve John J. Assessment of condyle and glenoid fossa morphology using CBCT in South-East Asians. *PLoS One* 2015;10(3):e0121682.

Orofasiyal bölgeyi etkileyen sendromlar: Vaka serisi

Melih Özdede(0000-0002-8783-802X)^α, Umut Pamukçu(0000-0001-8356-8344)^β,
Adil Başman(0000-0002-9835-4311)^γ, İlky Peker(0000-0002-2888-2979)^β

Selcuk Dent J, ODMFR 2019 Kongre Kitapçığı Özel Sayısı

Başvuru Tarihi: 25 Şubat 2019
Yayına Kabul Tarihi: 01 Mart 2019

ÖZ

Orofasiyal bölgeyi etkileyen sendromlar: Vaka serisi

Orofasiyal bölgeyi etkileyen birçok sendrom bulunmaktadır. Ehlers-Danlos sendromu (EDS), bağ doku kaynaklı olan ve genellikle otozomal dominant geçişli bir genetik bozukluktur. Genel klinik özellikleri, aşırı deri esnekliği, yara iyileşmesinde gecikme, bağ dokusunda kırılabilirlik. Orofasiyal bölgedeki bulguları ise, diş çekim sonrası yara iyileşmesinde gecikme, temporomandibular bozukluklar, derin damak, dil elastikliğinde artma ve çeşitli dental anomalilerdir. Mukopolisakkaridoz (MPS), mukopolisakkaritlerin katabolizmasında bozukluk sonucu dokularda birikmesi sonucu oluşan bir hastalıktır. Genel özellikleri, zeka geriliği, hiperaktivite, hareket kısıtlılıkları, konuşma-ışitme-görme sorunları ve kemik gelişim bozukluklarıdır. Orofasiyal bölgedeki bulguları ise, geniş alın, makroglossi, temporomandibular eklemde kemik komponentlerinde değişiklikler, diş eti büyümeleri ve dişlerde anomalilerdir. Bu raporda, kifoskolyoz tip EDS olan bir hasta ve tip VI MPS sendromu olan iki kardeş hastaya ait klinik ve radyolojik bulgular sunulacaktır. Orofasiyal bölgeyi etkileyen sendromların tanısı multi-disipliner yaklaşımla konur ve tedavisi semptomlara yönelik olarak yapılır. Diş hekimleri bu hastalarla karşılaştığında, gerekli dental tedavilerini yapabilmeli ve ilgili hekimlere hastayı konsülte etmelidirler.

ANAHTAR KELİMELER

Diş hekimliği, Ehlers-Danlos sendromu, mukopolisakkaridoz, sendrom

ABSTRACT

Syndromes effecting the orofacial region: Case series

There are many syndromes affecting the orofacial region. Ehlers-Danlos syndrome (EDS) is an autosomal dominant genetic disorder that is caused by connective tissue. General clinical features are excessive skin elasticity, delay in wound healing, fragility of connective tissue. The findings in the orofacial region are the delay in wound healing after tooth extraction, temporomandibular disorders, deep palate, increasing in tongue elasticity and several dental anomalies. Mucopolysaccharidosis (MPS) is a disease that occurs as a result of the accumulation of mucopolysaccharide catabolism in tissues. General characteristics are mental retardation, hyperactivity, movement limitations, speech-hearing-ocular problems and bone development disorders. The findings in the orofacial region include large forehead, macroglossia, changes in bone components of the temporomandibular joint, gingival hyperplasia and abnormalities in the teeth. In this report, clinical and radiological findings of a patient with kyphoscoliosis type EDS and two brothers with type VI MPS syndrome will be presented. Diagnosis of the syndromes affecting the orofacial region is made with a multidisciplinary approach and treatment is done for the symptoms. If dentists encounter these patients, they should be able to perform the necessary dental treatment and consult the physician concerned..

KEYWORDS

Dentistry, Ehlers-Danlos syndrome, mucopolysaccharidosis, syndrome

GİRİŞ

Karakteristik olarak majör ve minör anomalilerin meydana geldiği ve nedensel ilişki gösterdiği kabul edilen durumlara sendrom denir.¹ Orofasiyal bölgeyi etkileyen birçok sendrom bulunmaktadır.² Bu raporda, Ehlers-Danlos sendromu (EDS) olan bir hasta ve mukopolisakkaridoz (MPS) sendromu olan iki kardeş hastaya ait klinik ve radyolojik bulgular sunulacaktır.

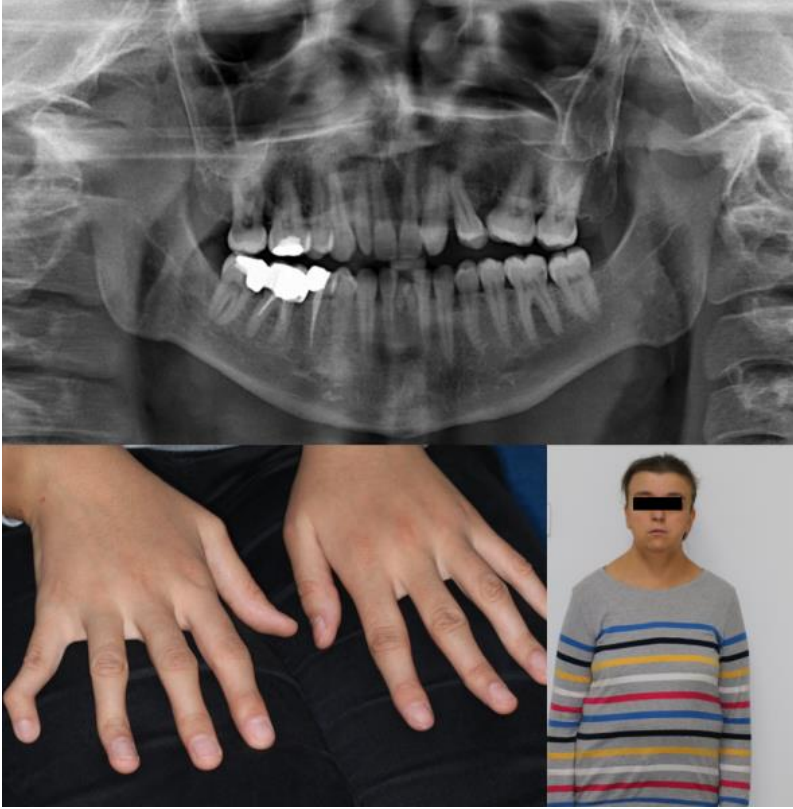^α Pamukkale Üniversitesi, Diş Hekimliği Fakültesi, Ağız, Diş ve Çene Radyolojisi Anabilim Dalı, Denizli

^β Gazi Üniversitesi, Diş Hekimliği Fakültesi, Ağız, Diş ve Çene Radyolojisi Anabilim Dalı, Ankara

^γ Gazi Üniversitesi, Diş Hekimliği Fakültesi, Periodontoloji Anabilim Dalı, Ankara

OLGU SUNUMLARI

Olgu 1: Kliniğimize estetik ve çiğneme fonksiyonunda yetersizlik nedeniyle başvuran 31 yaşındaki kadın hastanın medikal anamnezinde, EDS kifoskolyoz tip hastalığı olduğu, anne-babasının akraba evliliği yaptığı, doğuştan itibaren belirli aralıklarla dört kez skolyoz ameliyatı geçirdiği, gözde miyop ve astigmat tanısı koyulduğu, göz kuruluğu nedeniyle suni gözyaşı kullandığı öğrenildi. Tedavi planlamasında periodontal tedavi, ortognatik cerrahi ve ortodontik tedavi önerildi. Hastanın tedavisi devam etmektedir.

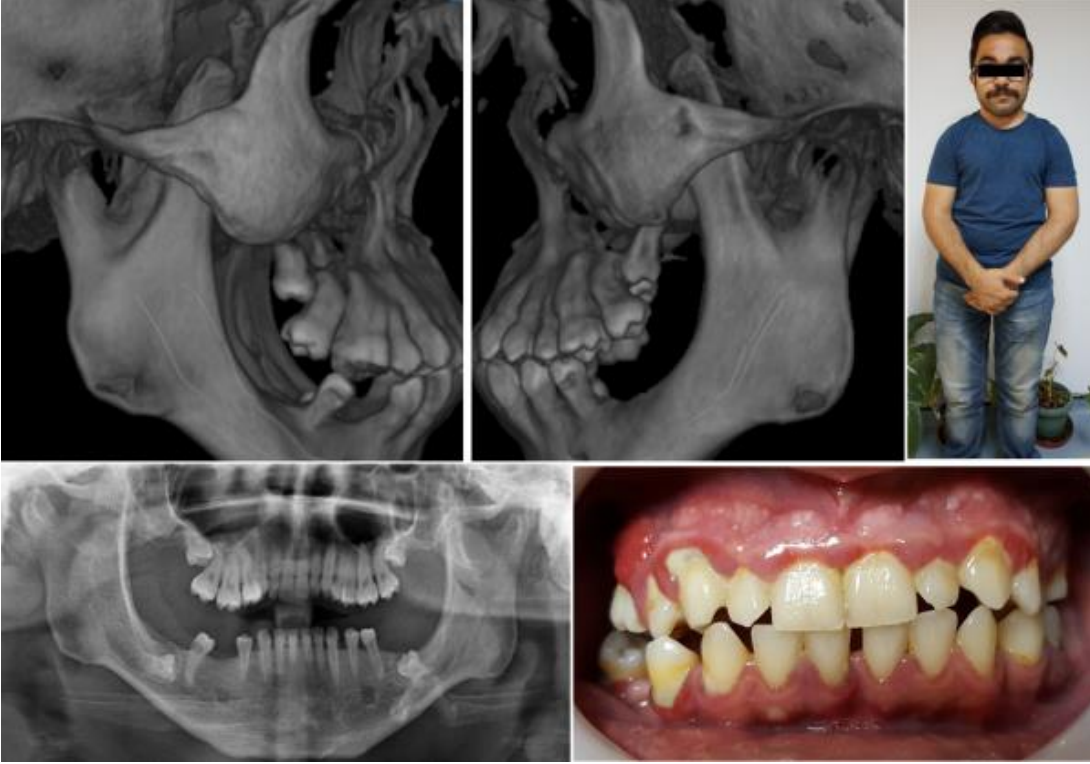


Resim 1. Birinci olgunun klinik fotoğrafları ve radyografik görüntüleri

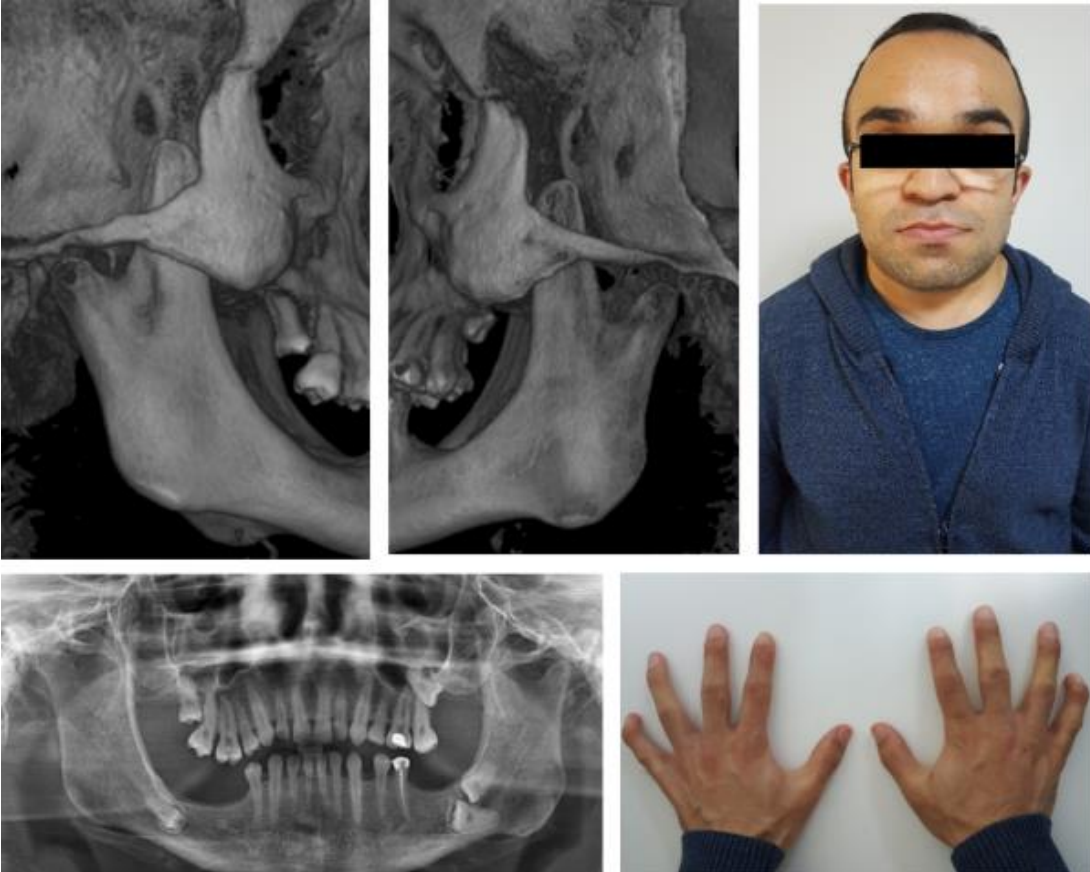
Olgu 2: Kliniğimize ağız açıklığında kısıtlılık nedeniyle başvuran 22 yaşındaki erkek hastanın medikal anamnezinde anne-babasının akraba evliliği yaptığı, üç kardeş oldukları, kendisi ve abisine MPS-Tip VI teşhisi konulduğu öğrenildi. Hastanın daha önce enzim replasman tedavisi (Galsulfase; Naglazyme) gördüğü, aort yetmezliği nedeniyle ACE inhibitörü (Enalapril; Enapril) kullandığı öğrenildi. Göbek ve kasiğında fıtık olduğu, birçok kez otitis media geçirdiği, ayrıca 12 yıl önce mandibula bilateral posterior bölgelerden kist operasyonu geçirdiği öğrenildi. Tedavisi cerrahi, periodontal, ortodontik tedaviler ve protetik restorasyonlar şeklinde planlandı.

Olgu 3: İkinci olgudaki hastanın abisi olan hasta, kliniğimize eksik dişlerini yaptırmak için başvurdu. Yirmi-sekiz yaşındaki erkek hastanın medikal anamnezinde MPS Tip VI teşhisi konulduğu, enzim replasman tedavisi gördüğü öğrenildi. Ayrıca sternumda skolyoz, mitral yetmezlik, kornea hasarı, kasıkta fıtık, dalakta büyüme, ekstremitelerde uyuşukluk, uzun süreli ağız açmada çiğneme kaslarında yorgunluk olduğu mandibula sağ posterior bölgeden 12 yıl önce kist operasyonu geçirdiği ve koronoid proçes hiperplazisi nedeniyle opere olduğu öğrenildi. Tedavi planlaması

periodontal, ortodontik tedaviler ve protetik restorasyonlar şeklinde yapılmıştır. Olgularla ilgili klinik ve radyografik bulgular tabloda ve resimlerde verilmiştir (Tablo 1, Resim 1, Resim 2, Resim 3).



Resim 2. İkinci olgunun klinik fotoğrafları ve radyografik görüntüleri



Resim 3. Üçüncü olgunun klinik fotoğrafları ve radyografik görüntüleri

Tablo 1. Olguların ekstraoral-intraoral muayene bulguları ve radyografik bulguları

	Ekstraoral muayene bulguları	İntraoral muayene bulguları	Radyografik bulgular
Olgu 1	Hipertelorizm Seyrek saç Kıllanmada azalma Ciltte kuruluk Araknodaktili	Gingivitis Dental restorasyonlar ve çürükler Hipodonti Mikrodonti-kama lateral Persiste süt dişleri Dar maksilla Derin damak Çapraz-kapanış Açık-kapanış Sınıf II maloklüzyon	Yetersiz orta yüz gelişimi Mandibulada dik yönde büyüme Posterior havayolunda darlık
Olgu 2 ve Olgu 3	Kısa boy Kısa parmak El parmaklarında hareket kısıtlılığı Geniş el Geniş alın Hipernazal konuşma Burun ve orta yüzde çökme Protrüziv mandibula Ağız açıklılığında kısıtlılık TME'de kliking	Gingivitis Gingival hiperplazi Tetadet kapanış Kapanış bozuklukları Diastema Diş eksiklikleri Makroglossi Derin damak	Yetersiz orta yüz gelişimi Sağ mandibular kanalda genişleme Mandibular prognati Bilateral koronoid proçes hiperplazisi Mandibular kondilde osseöz değişiklikler Alt-üst yirmi yaş dişleri gömülü Sol mandibular posteriorda gömülü ikinci molar (süpernumerer?) diş (olgu 3)

TARTIŞMA

EDS, dermatolog Ehlers ve fizikçi Danlos'un ismiyle anılan, dermatofrajilite veya kutis hiperelastika adları ile de bilinen, bağ dokusu kaynaklı, genellikle otozomal dominant geçişli bir genetik bozukluktur.^{2,3} EDS'nun genel klinik özellikleri arasında aşırı deri esnekliği, yara iyileşmesinde gecikme ile atrofik skar dokusu oluşumu, eklem hiper mobilitesi, kolay morarma, bağ dokusunda kırılabilirlik ve iç organ tutulumları gösterilebilir.^{2,4} Kollajen eksikliğine bağlı olarak orofasiyal yapılarda da bazı değişiklikler meydana gelebilir. Bu hastalarda yara iyileşmesinde gecikme, TME'de hiper mobilitate, dislokasyonlar; mukozada kanama eğilimi, periodontal dokularda hızlı ataçman kaybı, kubbe şeklinde damak ve dilin elastikliğinde artma izlenebilir. Dişlerde mikrodonti, hipodonti, mine hipoplazileri, pulpa taşı ve kök deformiteleri görülebilir.^{5,6,7} Birinci vakamızın klinik ve radyografik bulguları, EDS hastalarında belirtilen bulgular ile uyumludur.

MPS, enzim eksikliğine bağlı olarak, mukopolisakkaritlerin katabolizmasındaki bozukluklar veya dokularda birikmesi sonucu oluşan bir hastalık grubudur.⁸ Hastalığın tipine göre özellikleri değişmekle birlikte, genel özellikleri arasında zekâ geriliği, havale nöbetleri, bunama, hiperaktivite, depresyon, eklem sertliği, hareket kısıtlılıkları, idrar tutamama, konuşma-ışitme zorlukları, körlük, karaciğer, akciğer ve kalp hastalıkları, boy kısalığı ve kemik gelişim bozuklukları bulunmaktadır.⁹ MPS hastalarının orofasiyal bulguları, geniş alın, belirgin burun, açık kapanış, makroglossi, diş eti büyümeleri, diş mineralizasyon bozuklukları, süpernumerer dişler, mikrodonti, tauradontizm, uzun kökler ve pulpa kalsifikasyonlarıdır.^{8,10} Bununla birlikte, kondil defekti, kısa ramus, glenoid fossa değişiklikleri ve mandibular kortekste incelme de görülebilir.^{8,11,12} İkinci ve üçüncü olgumuzun klinik ve radyografik bulguları, MPS hastalarında görülen bulgular ile benzerdir.

SONUÇ

Orofasiyal bölgeyi etkileyen sendromların tanısı multi-disipliner yaklaşımla konur ve tedavisi semptomlara yönelik olarak yapılır. Diş hekimleri bu hastalarla karşılaştığında, gerekli dental tedavilerini yapabilmeli ve ilgili hekimlere hastayı konsülte etmelidirler.

KAYNAKLAR

1. Öztürk S. Orofasiyal Belirti ve Bulgu Gösteren Genetik Sendrom ve Anomaliler. Özcan İ, editor. Sistemik Yaklaşımlarla Oral Diagnoz. Nobel Tıp Kitabevleri; 2007. p. 357.
2. Elçin MA, Erçalık Yalçınkaya Ş. Deri Hastalıkları ile Birlikte Görülen Sendromlar: Ehlers Danlos Sendromu, LEOPARD Sendromu ve Okülokütanöz Albinizm. Öztunç H, editor. Oral ve Maksillofasiyal Bölgeyi Etkileyen Sendromlar. Türkiye Klinikleri; 2018. p.30-35.
3. Barabas GM, Barabas AP. The Ehlers-Danlos syndrome. A report of the oral and haematological findings in nine cases. Br Dent J 1967;21:472-9.
4. Steinmann B, Royce PM, Superti-Furga A. The Ehlers-Danlos Syndrome. Royce PM, Steinmann B, editors. Connective Tissue and its Heritable Disorders: Molecular, Genetic and Medical Aspects. Wiley-Liss; 2002. p. 431-523.
5. Bani AA, Türköz Ç. Sendromlar ve eşlik ettikleri Kraniofasiyal Anomaliler. AU Dis Hek Fak Derg 2012;39:35-47.
6. De Coster PJ, Martens LC, De Paepe A. Oral health in prevalent types of Ehlers- Danlos syndromes. J Oral Pathol Med 2005;34:298-307.
7. Badauy CM, Gomes SS, Sant'Ana Filho M, Chies JA. Ehlers-Danlos syndrome (EDS) type IV: review of the literature. Clin Oral Investig 2007;11:183-187.
8. Gülşahı A. Metabolik ve Endokrin Sistem Sendromları (Mukopolisakkaridozlar, Mannosidoz, Lipidozlar). Öztunç H, editor. Oral ve Maksillofasiyal Bölgeyi Etkileyen Sendromlar. Türkiye Klinikleri; 2018. p.26-29.
9. Aydın M. Mukopolisakkaridoz hastalarının ağız ve diş bulgularının değerlendirilmesi. [thesis]. Izmir: Ege University; 2015.
10. Gardner DG. The oral manifestations of Hurler's syndrome. Oral Surg Oral Med Oral Pathol Oral Radiol Endod 1971;32:46-57.
11. Antunes LA, Nogueira AP, Castro GF, Ribeiro MG, de Souza IP. Dental findings and oral health status in patients with mucopolysaccharidosis: a case series. Acta Odontol Scand 2013;71:157-67.
12. Cavaleiro RM, Pinheiro Md, Pinheiro LR, Tuji FM, Feio Pdo S, de Souza IC, Feio RH, de Almeida SC, Schwartz IV, Giugliani R, Pinheiro JJ, Santana-da-Silva LC. Dentomaxillofacial manifestations of mucopoly saccharidosis VI: clinical and imaging findings from two cases, with an emphasis on the temporomandibular joint. Oral Surg Oral Med Oral Pathol Oral Radiol 2013;116:141-8.

Farklı sagittal yön iskeletsel paterne sahip bireylerde hava yolu hacminin değerlendirilmesi: Retrospektif pilot çalışma

Mukadder Orhan Gür(0000-0002-4754-4190)^α, Mehmet Uğurlu (0000-0001-7555-3177)^β

Selcuk Dent J, ODMFR 2019 Kongre Kitapçığı Özel Sayısı

Başvuru Tarihi: 24 Ocak 2019
Yayına Kabul Tarihi: 28 Şubat 2019

ÖZ

Farklı sagittal yön iskeletsel paterne sahip bireylerde hava yolu hacminin değerlendirilmesi: Retrospektif pilot çalışma

Amaç: Üst solunum yolunun konfigürasyonu ve boyutları; yumuşak dokular, kaslar ve farinks çevreleyen anatomik yapılarla belirlenir. Yumuşak doku ve kraniyofasiyal iskeletin anatomik anomalileri, faringeal hava yolu boşluğunun hacmini ve morfolojisini değiştirebilir. Bu çalışmanın amacı, konik ışınli bilgisayarlı tomografi (KIBT) ile sefalometrik analize dayalı sınıf I, II ve III iskeletsel paterne sahip hastaların hava yolu hacimlerinin karşılaştırılmasıdır.

Gereç ve Yöntemler: Bu çalışma ortodontik tedavi amacıyla başvuran 46 bireyin KIBT kesitleri üzerinde yapıldı. Örneklem anteroposterior çene ilişkisine göre üç gruba ayrıldı; ANB açısı 0°den 4°'ye kadar Sınıf I, 4°den büyükse Sınıf II ve 0°den küçükse Sınıf III olarak belirlendi. Üç boyutlu görüntülerde sagittal yön açılanmalarını değerlendirmek için Simplant O&O Dental Software kullanıldı. Havayolu ölçümü için KIBT görüntüleri Romexis yazılım programında DICOM formatında elde edildi. Görüntüler 3D DOCTOR programında, aksiyal kesitler kullanılarak threshold değerlerine göre incelendi. Hava yolu segmentasyonu ile hacimleri; spina nazalis posteriordan 4. Servikal vertebra'nın ilk görüldüğü kesite kadar ölçüldü.

Bulgular: Hastaların yaş aralığı 16-33 arasında olup (20,94 ± 4,48), 31'i kadın, 15'i erkekti. Çenelerin sagittal yön ilişkilerine göre 3 gruba ayrılan hastaların 15'i Sınıf I, 20'si Sınıf II ve 11'i Sınıf III olarak belirlendi. Total örnekte havayolu hacmi 38004,02 ± 13531,53 kübik vokselle bulunmuştur. Sınıf I iskeletsel paterne sahip bireylerde ortalama havayolu hacmi Sınıf II ve III bireylerden daha yüksek bulunmuştur. Ancak gruplar arasındaki hacim ölçümü değerleri istatistiksel olarak anlamlı bir fark göstermemiştir (p<0,05).

Sonuç: Bu çalışmada havayolu hacimleri Sınıf II grubunda daha küçük bulunmuştur ancak gruplar arası farklılık istatistiksel olarak anlamlı değildir.

ANAHTAR KELİMELER

Hava yolu hacmi, Sefalometrik analiz, KIBT

ABSTRACT

Evaluation of airway volume in individuals with different sagittal directional skeletal patterns: Retrospective pilot study

Background: Configuration and dimensions of upper airway are determined by soft tissues, muscles and surrounding anatomical structures of pharynx. Anatomical anomalies of the soft tissue and craniofacial skeleton may affect the volume and morphology of the pharyngeal airway space. The aim of this study, to evaluate the airway volumes in patients with class I, II and III skeletal patterns based on cephalometric analysis by cone beam computed tomography (CBCT).

Methods: This study was performed on the CIBT sections of 46 individuals who applied for orthodontic treatment. Patients were divided into three groups according to the anteroposterior jaw relationship; The angle ANB was Class I from 0° to 4°, Class II if greater than 4°, and Class III if less than 0°. Simplant O & O Dental Software was used to evaluate sagittal direction angles in three-dimensional images. CBCT images for airway measurement were obtained in Romexis software program in DICOM format. Images were examined according to threshold values in 3D DOCTOR program by using axial sections. Airway segmentation and volume were measured from the spina nazalis posterior to the 4. cervical vertebra.

Results: The patients age was between 16-33 (20.94 ± 4.48), 31 were female and 15 were male. 15 patients were classified as Class I, 20 were Class II and 11 were Class III according to anteroposterior jaw relationship. Airway volume was 38004.02 ± 13531.53 cubic voxels in total sample. The average airway volume was found higher in Class I than in Class II and III individuals. However, there is no statistically significant difference between the groups volume measurement values (p < 0.05).

Conclusions: In this study, airway volumes were found smaller in Class II group but the difference between groups was not statistically significant.

KEYWORDS

Condyle, Panoramic radiography, Partial edentulous

GİRİŞ

Üst solunum yolunun konfigürasyonu ve boyutları, yumuşak dokular, kaslar ve farinks çevreleyen kraniyofasiyal iskelet gibi anatomik yapılarla belirlenir. Yumuşak doku ve kraniyofasiyal iskeletin anatomik anomalileri faringeal hava yolu boşluğunun hacmini ve morfolojisini değiştirebilir.^{1,2,3}

^α Mukadder Orhan Gür Diş Kliniği

^β Eskişehir Osmangazi Üniversitesi, Diş Hekimliği Fakültesi, Ortodonti Anabilim Dalı, Eskişehir

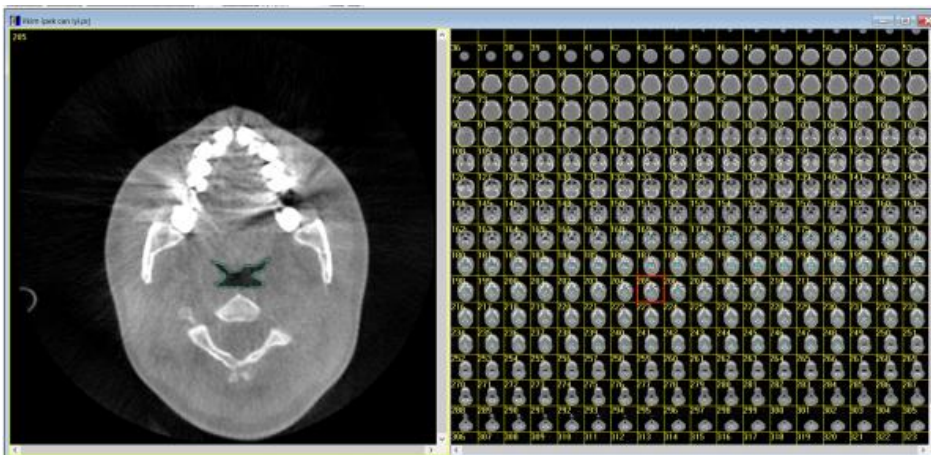
Literatürde havayolunun sefalometrik radyografi, manyetik rezonans görüntüleme, endoskopi, bilgisayarlı tomografi ve konik ışıklı bilgisayarlı tomografi (KIBT) ile değerlendirildiği çalışmalar vardır. Sefalometrik grafler ile iki boyutlu değerlendirme yapılabilir, hacim ve üç boyutlu değerlendirme sağlanamaz. KIBT bilgisayarlı tomografiye göre düşük maliyet, hızlı görüntü elde etme ve düşük radyasyon dozuyla üç boyutlu inceleme imkânı sunmaktadır.^{1,4,5,6}

Üç boyutlu görüntülerde hacim ölçümleri yapabilmek, süreci daha hızlı ve kolay hale getirmek için çeşitli yazılım araçları geliştirilmiştir. Yazılımlar hava yolu voksellerini diğer bölümlerden ayırmak prensibine dayalı çalışır. Bu işlem segmentasyon olarak adlandırılır. Daha sonra hava yolu birçok kesitte belirlenir. Alanlar belirtildikten sonra, her birindeki voksel sayısı ölçülür ve toplam hacim elde edilir.^{7,8} Bu çalışmanın amacı, konik ışıklı bilgisayarlı tomografi ile sefalometrik analize dayalı sınıf I, II ve III iskeletsel paterne sahip hastalarda 3D DOCTOR (<http://www.ablesw.com/3d-doctor>, Able Software 4.0.20110710, America) yazılımı kullanılarak hava yolu hacminin değerlendirilmesidir.

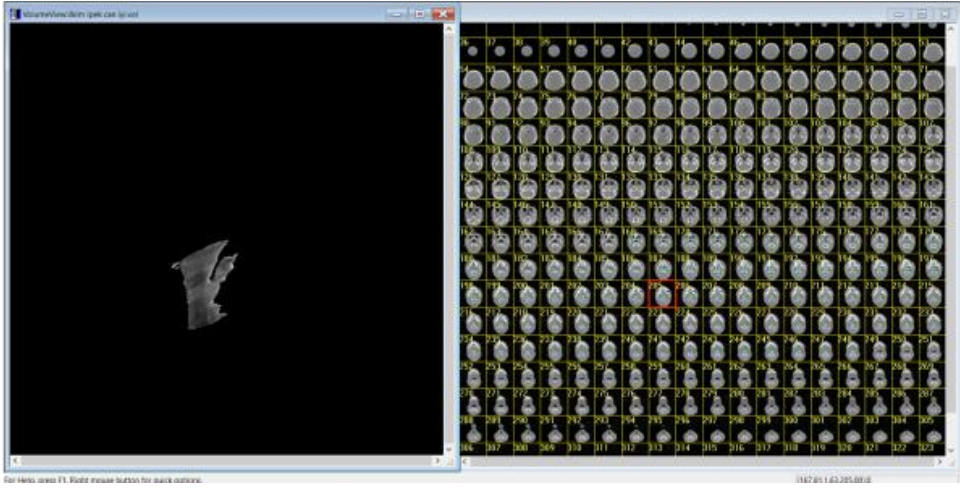
GEREÇ VE YÖNTEM

Bu retrospektif çalışma Eskişehir Osmangazi Üniversitesi Diş Hekimliği Fakültesine ortodontik tedavi amacıyla başvuran 46 bireyin KIBT kesitleri üzerinde yapıldı. Bütün görüntüler aynı KIBT cihazı (Planmeca Promax 3D ortası, Helsinki, Finlandiya) kullanılarak elde edildi. Kraniofasial sendrom, ortognatik cerrahi öyküsü bulunan ve dudak damak yarıklı bireyler çalışma dışı bırakıldı. Örneklem anteroposterior çene ilişkisine göre üç gruba ayrıldı; ANB açısı 0°'den 4°'ye kadar Sınıf I, 4°'den büyükse Sınıf II ve 0°'den küçükse Sınıf III olarak belirlendi. Üç boyutlu görüntülerde sagittal yön açılanmalarını değerlendirmek için Simplant O&O Dental Software (Materialize, Leuven, Belçika) kullanıldı.⁹ KIBT görüntüleri, üç boyutlu sefalometrik analiz deneyimine sahip tek bir ortodontist (M.U.) tarafından değerlendirildi.

Havayolu ölçümü için KIBT görüntüleri Romexis (Planmeca Romexis 3.2.0.R) yazılım programında DICOM formatında elde edildi. DICOM formatıyla Romexis'ten alınan görüntüler, 3D DOCTOR (<http://www.ablesw.com/3d-doctor>, Able Software 4.0.20110710, America) programında, yine DICOM formatında açıldı. Görüntülerde aksiyal kesitler (Resim 1) kullanılarak eşik (threshold) değerlerine göre spina nazalis posteriorundan 4. Servikal vertebranın görüldüğü kesite kadar havayolu segmentasyonu yapıldı. Segmentasyon hacimleri ölçüldü (Resim 2). Hacim ölçümleri tek bir radyolog (M.O.) tarafından gerçekleştirildi (Resim 1).



Resim1. Görüntülerin aksiyal kesitten segmentasyonunun yapılması



Resim 2. Yapılan segmentasyon sonrasında 3 boyutlu şekillendirme ve hacim ölçümünün yapılması

Ölçülen parametrelerin normallik dağılımı Shapiro-Wilks testi ile tespit edilmiştir. Bu çalışmada önemlilik düzeyi 0.05 olarak alınmıştır. Farklı sagittal yön iskeletsel paterne sahip olan hastalar arasındaki havayolu hacim farklılıklarının tespit edilmesinde Tek Yönlü Varyans Analizi (ANOVA) kullanılmıştır.

BULGULAR

Çalışmaya dahil edilen hastaların yaş aralığı 16-33 arasında değişmekte olup (Ort. yaş \pm Std. sapma: 20.94 ± 4.48), 31'i kadın, 15'i erkekti. Çenelerin sagittal yön ilişkilerine göre 3 gruba ayrılan hastaların 15'i Sınıf I, 20'si Sınıf II ve 11'i Sınıf III olarak belirlendi.

Total örneklemede havayolu hacmi 38004.02 ± 13531.53 kübik vksel olarak bulunmuştur. Sınıf I iskeletsel paterne sahip bireylerde ortalama havayolu hacmi Sınıf II ve III bireylerden daha yüksek bulunmuştur. Ancak gruplar arasındaki hacim ölçümü değerleri istatistiksel olarak anlamlı bir fark göstermemiştir ($p < 0.05$). Gruplara göre ortalama hacim ölçümü değerleri **Tablo 1**'de verilmiştir.

Tablo 1. Gruplara göre ortalama hacim ölçümü değerleri.

Sınıf	n	Ortalama Hava yolu Hacmi	Standart Sapma
I	15	41083	12924.15
II	20	35020.15	11317.48
III	11	39230.64	17693.76
Toplam	46	38004.02	13531.53

TARTIŞMA

Birçok çalışmada havayolu boyutları lateral sefalometrik filmler üzerinde değerlendirilmiştir. Lateral sefalometrik röntgenlerin dezavantajı 3 boyutlu bir yapının iki boyut üzerinde değerlendirilmeye çalışılmasıdır. Bu nedenle üç boyutlu değerlendirmelerin gerekliliği ortaya çıkmıştır.^{5,6,9} Üç boyutlu inceleme ve hacim ölçümü için çeşitli yazılımlar kullanılmaktadır. Tıbbi görüntü işleme yazılımlarının önemli yönü belirli uygulamalar için uygun yeni görüntü işleme algoritmaları geliştirildiğinden, yazılımın bu algoritmaları içerecek şekilde genişletilebilmesidir. 3D-Doctor; DICOM

desteği, 3 boyutlu inceleme ve segmentasyon olanakları sunan bir yazılımdır.⁸ Tıpta ve diş hekimliğinde 3D-Doctor hacim ölçümlerinde sıklıkla kullanılmaktadır. Bu çalışmada da farklı iskeletsel paterne sahip olan hastalarda havayolu hacminin değerlendirilmesinde 3D-Doctor yazılımını kullandık.

Bazı araştırmacılar küçük hava yolları ve sınıf II maloklüzyon arasında bir korelasyon olduğunu belirtmişlerdir. Bu hipoteze göre, küçük hava yolları genellikle küçük bir çene ile ilişkilidir.^{5,9,10} Kim ve ark., Castro-Silva ve ark. ve Alves ve ark. total havayolu hacminin retrognatik hastalarda daha küçük olduğunu, Abolfazl ve ark. Sınıf 3 bireylerde üst hava yolu hacminin daha büyük olduğunu bildirmişlerdir.^{5,9,10,11} Ekizer ve Türker lateral sefalometrikler üzerinde yaptıkları çalışmada; farklı sagittal yön iskeletsel paterne sahip hastalarda hava yolu ölçümleri arasında anlamlı farklılık yoktu. Claudino ve ark. 54 hasta üzerinde faringeal havayolunu inceledikleri çalışmada Sınıf 2 bireylerin en küçük alan ölçümlerine sahip olduğunu belirtirken, havayolu hacmi ve iskeletsel paternler arasında anlamlı farklılık olmadığını bulmuşlardır.¹²

SONUÇ

Bu çalışmada havayolu hacimleri Sınıf 2 grubunda daha küçük bulunmuştur ancak gruplar arası farklılık istatistiksel olarak anlamlı değildir. Bu sonuçların örneklem grubunun küçük olması, yapılan önceki araştırmalarda karşılaştırmaların uzunluk ya da alan ölçümü esasına dayanması, literatürde hacim ölçümü ile değerlendirme çalışmalarının az olmasından kaynaklandığı düşünülmektedir. İleri araştırmalarda daha fazla bireyin dahil edildiği ve farklı yazılımların karşılaştırılacağı çalışmalar yapılmalıdır.

KAYNAKLAR

1. Canan S, Aksoy A. Ortodonti ve üst solunum yolları ilişkisi. Smyrna Tıp Dergisi 2013;1:47-52
2. El H, Palomo JM. Three-dimensional evaluation of upper airway following rapid maxillary expansion: a CBCT study. The Angle Orthodontist 2013;84:265-73.
3. Li L, Liu H, Cheng H, Han Y, Wang C, Chen Y. CBCT evaluation of the upper airway morphological changes in growing patients of class II division 1 malocclusion with mandibular retrusion using twin block appliance: a comparative research. PLoS One 2014;9:94378.
4. Muto T, Yamazaki A, Takeda S. A cephalometric evaluation of the pharyngeal airway space in patients with mandibular retrognathia and prognathia, and normal subjects. International Journal of Oral and Maxillofacial Surgery 2008;37:228-31.
5. Castro-Silva L, Monnazzi MS, Spin-Neto R, Moraes M, Miranda S, Gabrielli MFR. Cone-beam evaluation of pharyngeal airway space in class I, II, and III patients. Oral surgery Oral medicine Oral pathology and Oral radiology 2015;120:679-683.
6. Preston CB, Lampasso JD, Tobias PV. Cephalometric evaluation and measurement of the upper airway. Seminar in Orthodontics 2004;10:3-15.
7. El H, Palomo JM. Measuring the airway in 3 dimensions: a reliability and accuracy study. American Journal of Orthodontics and Dentofacial Orthopedics 2010;137:501-509.

8. Mahmoudi SE, Akhondi-Asl A, Rahmani R, Faghih-Roohi S, Taimouri V, Sabouri A. Web-based interactive 2D/3D medical image processing and visualization software. *Computer Methods and Programs in Biomedicine* 2010;98:172-82.
9. Alves Jr M, Franzotti E, Baratieri C, Nunes L, Nojima L, Ruellas A. Evaluation of pharyngeal airway space amongst different skeletal patterns. *International Journal of Oral and Maxillofacial Surgery* 2012;41:814-819.
10. Kim Y-J, Hong J-S, Hwang Y-I, Park Y-H. Three-dimensional analysis of pharyngeal airway in preadolescent children with different anteroposterior skeletal patterns. *American Journal of Orthodontics and Dentofacial Orthopedics* 2010;137:1-11.
11. Dadbin A, SalehiVaziri A, Basirat M, Shahriar S, Sari N. Three dimensional study of upper airway in different antero-posterior jaw relationships through cone beam computed tomography. *Journal of Dentomaxillofacial* 2013;2:8-16.
12. Claudino LV, Mattos CT, de Oliveira Ruellas AC, Sant'Anna EF. Pharyngeal airway characterization in adolescents related to facial skeletal pattern: a preliminary study. *American Journal of Orthodontics and Dentofacial Orthopedics* 2013;143:799-809.

Dental volumetrik tomografi görüntülerinden birinci molar dişlerin pulpa hacmine dayalı yaş tayini

Nazan Koçak(0000-0002-3717-2098)^α

Selcuk Dent J, ODMFR 2019 Kongre Kitapçığı Özel Sayısı

Başvuru Tarihi: 20 Aralık 2018
Yayına Kabul Tarihi: 19 Ocak 2019

ÖZ

Dental volumetrik tomografi görüntülerinden birinci molar dişlerin pulpa hacmine dayalı yaş tayini

Amaç: Adli diş hekimliği, kimlik tayininde ve diş yaşı tayininde önemli bir rol oynamaktadır. Diş erüpsiyonu sonrasında, ikincil dentin birikimine bağlı olarak pulpa boşluğunun büyüklüğü yaşla birlikte azalmaktadır. Bu çalışmanın amacı, Türk popülasyonunda Dental Volumetrik Tomografi (DVT) görüntülerinde yer alan maksiller ve mandibular birinci molar dişlerin ITK-SNAP yazılımı ile pulpa hacminin (PH) ölçülerek, kronolojik yaş (KY) ile arasındaki ilişkiyi araştırmaktır.

Gereç ve Yöntemler: Çalışmaya; 12 yaşından büyük hastaların bu dişlere ait artefakt bulunmayan ve kronolojik yaşı bilinen DVT görüntüleri dahil edildi. Çürüklü, dolgulu, kron restorasyonlu, periapikal patolojileri olan dişleri dahil edilmedi. Sonuç olarak 332 hasta, yarı otomatik segmentasyonun iki klinisyen tarafından ayrı ayrı gerçekleştirilmesiyle ve her hastadan tek PH ölçümü yapılmasıyla değerlendirildi. PH'yi kullanarak yaş tayini yapabilmek için basit lineer regresyon analizi yapıldı. Ayrıca, PH'nin cinsiyet ve diş pozisyonuna göre karşılaştırılmasında bağımsız örneklem t-testi kullanıldı.

Bulgular: PH'nin yaşı tahmin etmede, kadınlarda ve mandibular 1. molar dişlerde daha yüksek doğruluk oranları ortaya koyduğu gözlenmiştir. Erkeklerin PH ortalamaları anlamlı olarak daha yüksektir ($p < 0.01$). Cinsiyetin PH üzerinde geniş bir etkiye sahip olduğu belirlenmiştir (Cohen $d = 0.95$). Diş pozisyonuna göre ise, PH'nin anlamlı bir farklılık göstermediği belirlenmiştir ($p > 0.05$).

Sonuç: Bu çalışma ile, PH'nin diş pozisyonuna bağlı olmadığı ve yaş üzerinde elde edilen en yüksek doğruluk oranlarına mandibular 1. molar dişlerde ve kadınlarda ölçülen PH ile ulaşıldığı bulunmuştur.

ANAHTAR KELİMELER

Diş yaşı, ikincil dentin, konik ışınli bilgisayarlı tomografi, kronolojik yaş, pulpa hacmi

ABSTRACT

Age estimation based on pulp volume of first molars from dental volumetric tomography images

Background: Forensic dentistry plays an important role in identification and age determination. After dental eruption, the size of the pulp cavity decreases with age, due to secondary dentin deposition. The aim of the study was to investigate the association between chronological age (CA) and pulp volume (PV) of the maxillary and mandibular first molar teeth in Turkish population from dental volumetric tomography (DVT) scans, by measuring enhanced ITK-SNAP software.

Methods: DVT images of patients older than 12 years of age, without artifacts and which were known CA were included in the study. Teeth with decayed, filling/crown restorations, which have periapical pathologies were excluded. Consequently, 332 patients were evaluated by performing semi-automatic segmentation, separately by two clinicians and by making single PV measurements from each patient. Simple linear regression analysis was performed in order to predict age estimation by using PV. Also, independent samples t-test was used to compare the PVs according to gender and tooth position.

Results: It was observed that the volume of the pulp revealed higher accuracy rates in predicting age estimation in females and mandibular first molar teeth. Men's PV mean was significantly higher ($p < 0.01$). It was found that the gender had a large effect on the PV (Cohen $d = 0.95$). According to the tooth position, there was no significant difference in PV ($p > 0.05$).

Conclusion: In this study, it was found that PV was not dependent on the tooth position the highest accuracy rates for the age were reached with the volume of pulp measured in mandibular first molar teeth and in women.

KEYWORDS

Chronological age, cone beam computed tomography, dental age, pulp volume, secondary dentin

GİRİŞ

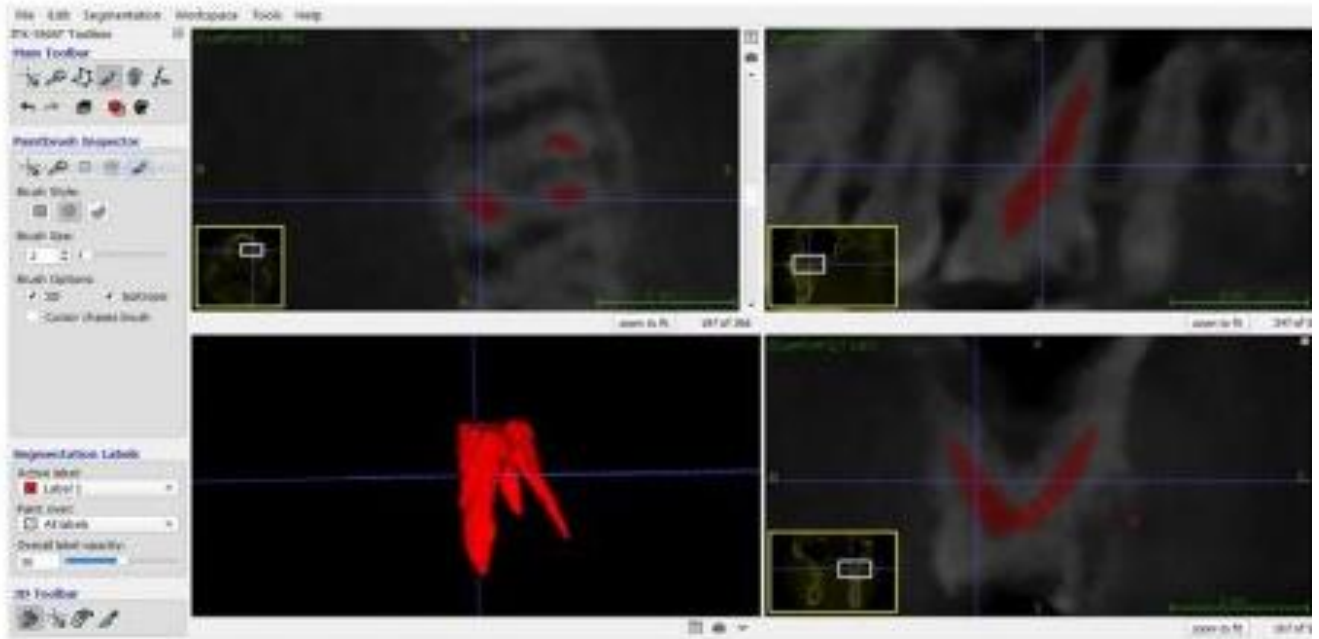
Adli diş hekimliğinde yaş tayini hem yaşayan hem de ölü bireylerde önemli bir yere sahiptir. Genetik, beslenme ve hormonal faktörler kemik yapıyı etkileyebilir. Ancak, dişler, kemik yapıdan farklı olarak diş faktörlerden daha az etkilenmektedir.¹ Bu nedenle, dişlerin radyomorfometrik analizini kullanarak kronolojik yaşın (KY) tahmin edilmesi, sadece adli diş hekimliği için değil, aynı zamanda insan antropolojisi ve biyoarkeolojisinde de önemlidir. Diş yaşı tahmini; gelişimsel,² morfolojik^{3,4} ve biyokimyasal⁵ olarak dişte meydana gelen değişimleri temel almaktadır. Diş gelişiminden faydalanarak yapılan diş yaşı tayin analizleri çocuklarda veya adolesanlarda kullanılabilir. Ancak

^α Mesin Üniversitesi, Diş Hekimliği Fakültesi, Ağız, Diş ve Çene Radyolojisi Anabilim Dalı, Mersin

erişkinlerde primer dentisyon tamamlanmış olduğundan bu analizler daha güç yapılmaktadır.¹ Erişkin dönemde ise yaşlanmaya bağlı olarak diş yapısında meydana gelen değişimler önem kazanmaktadır. Bunlardan biri de sekonder dentinin, artan yaşla birlikte pulpa odası etrafını çevrelemesi ve pulpa odasının büyüklüğünü azaltmasıdır.⁶ Bu güne kadar oluşan değişimi belirlemede, panoramik ve periapikal radyografiler kullanılmıştır. Bu yöntemler iki boyutlu olmaları nedeniyle magnifikasyon ve distorsiyona sebep olmaktadır.^{1,7} Bu nedenle dişlerin meziodistal ve bukkolingual boyutlarının eş zamanlı olarak değerlendirilmesi önerilmiştir.⁴ Son zamanlarda yapılan çalışmalarda; klinik diş hekimliği uygulamalarında sıklıkla kullanılan üç boyutlu görüntüleme yöntemiyle yaş ve pulpa odası hacmi veya pulpa/ diş oranı arasındaki potansiyel ilişki araştırılmıştır.^{1,7,8} DVT'nin (Konik ışınli bilgisayarlı tomografinin) (KIBT) kullanımıyla iki boyutlu görüntülerin getirdiği dezavantajlar ortadan kalkmıştır.^{1,6} Ayrıca KIBT'nin yüksek çözünürlüklü olmasıyla, kök kanal morfolojisine ait değişiklikler net bir şekilde gözlenebilmektedir.^{1,6} KIBT aynı zamanda, PH'nin değerlendirilmesi için girişimsel olmayan doğru ve ideal bir araç olarak düşünüldüğünden, bu çalışma, KY ile PH arasındaki ilişkiyi, maksiller ve mandibular 1. molar dişlerin mevcut KIBT görüntülerini kullanarak değerlendirmeyi amaçlamıştır.

GEREÇ VE YÖNTEM

Çalışmada maksiller ve mandibular birinci molar dişlerin 2016-2018 yılları arasında diş anomalileri, implant planlaması veya gömülü diş varlığı gibi nedenlerle daha önce elde edilen KIBT görüntüleri Mersin Üniversitesi Diş Hekimliği Fakültesi Ağız, Diş ve Çene Radyolojisi Anabilim Dalı arşivinden toplandı. Çalışmaya, artefakt bulunmayan ve kronolojik yaşı bilinen ve 12 yaşından büyük hastaların görüntüleri dahil edilirken, çürüklü, dolgulu, kron restorasyonlu, periapikal patolojileri olan görüntüleri dahil edilmedi. Tüm KIBT görüntüleri voksel boyutu 200 µm olan Planmeca 3D Mid (Planmeca, Helsinki, Finlandiya) cihazı ile elde edildi. DICOM veri dosyası halinde kaydedilen görüntüler üç boyutlu yarı-otomatik segmentasyon programına (ITK-SNAP 2.4) (<http://itksnap.org>) aktarıldı ve pulpanın üç boyutlu görüntüsü oluşturuldu (Resim 1). Segmente edilen bölgenin hacmi Microsoft Excel çalışma tablosuna kaydedildi. Sonuç olarak; 332 hastanın maksiller veya mandibular birinci molar diş ölçümleri bu programda iki klinisyen tarafından ayrı ayrı gerçekleştirildi ve her hastadan tek PH ölçümü yapıldı. Gözlemcilerin ölçümleri arasındaki uyum düzeyi, ICC (İntra Korelasyon Katsayısı) hesaplanarak incelendi. PH'yi kullanarak yaş tahmin etmek için basit lineer regresyon analizi yapıldı. Ayrıca, pulpa hacimlerinin cinsiyet ve diş pozisyonuna göre karşılaştırılmasında bağımsız örneklem t-testi kullanıldı.



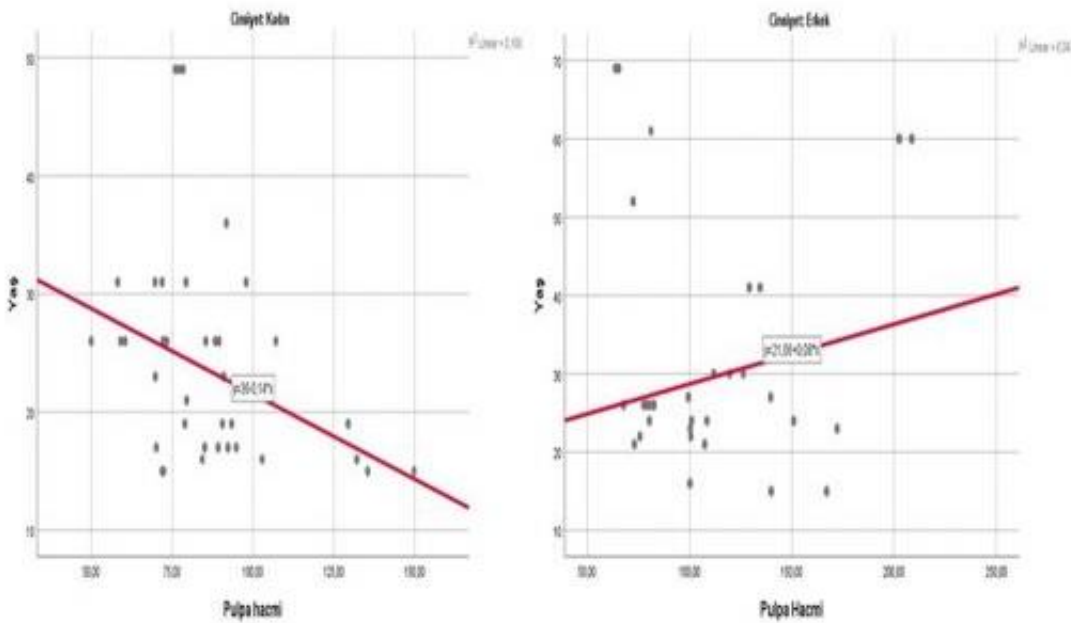
Resim 1. ITK-SNAP 2.4 yazılımında segmentasyonun gösterilmesi

BULGULAR

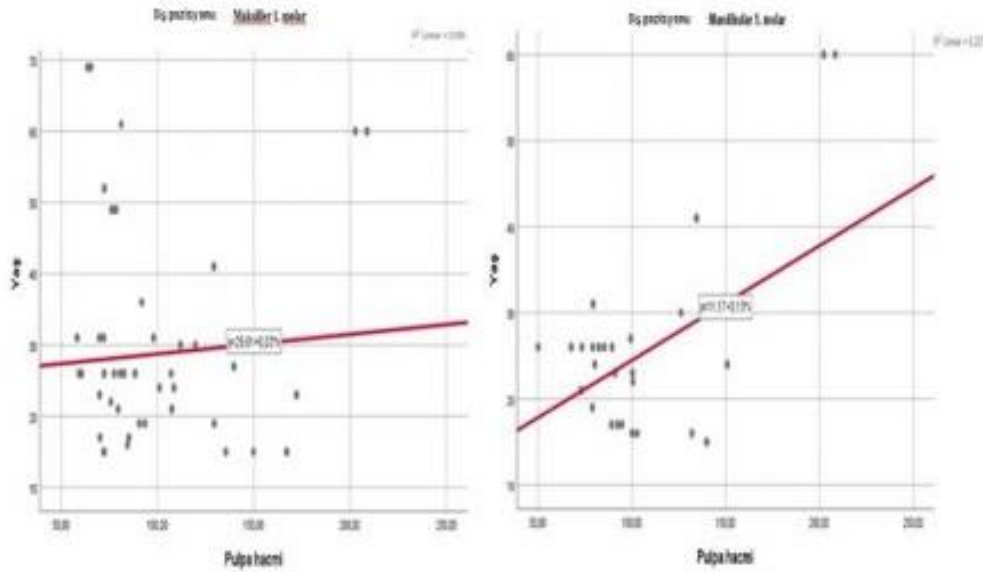
Gözlemci 1 ve 2 için ölçümler arasında mükemmel bir uyumun olduğu görüldü ve ortalama ICC değeri 0.98 olarak bulundu. Cinsiyete göre PH'nin yaş üzerindeki etkisi incelendiğinde, kadınlarda negatif yönlü erkeklerde ise pozitif yönlü ilişki mevcuttur (Tablo 1). Kadınlarda yaş arttıkça PH azalmakta, erkeklerde ise yaş arttıkça PH artmaktadır (Resim 2). Kadınlarda PH ile yaştan yaklaşık % 17'si doğru tayin edilirken, erkeklerde PH ile yaştan yaklaşık % 5'i tayin edilebilmektedir. Kadınların PH'nin erkeklerin PH'lerine göre yaşı tahmin etmede daha yüksek doğruluk oranı verdiği gözlenmiştir (Resim 2). PH'nin yaş üzerindeki etkisi her iki diş pozisyonunda da, pozitif yönlüdür ve yaş arttıkça PH de artış göstermiştir (Resim 3). Maksiller 1. molar dişlerin PH ile yaştan yaklaşık % 1'i tayin edilirken, mandibular 1. molar dişlerin PH ile yaştan yaklaşık % 21'i tayin edilebilmektedir. Dolayısıyla, mandibular 1. molar dişlerin PH'nin, maksiller 1. molar dişlerin PH'lerine göre yaş tayininde daha yüksek doğruluk oranı verdiği gözlenmiştir (Resim 3). Genel olarak, PH'nin yaş üzerinde pozitif bir etkisi olduğu ve yaş arttıkça PH'nin de arttığı görülmüştür. Tüm dişlerde ölçülen PH, yaştan yaklaşık % 4'ünü tayin edilebilmektedir. PH cinsiyete göre değerlendirildiğinde ise, cinsiyetle aralarında anlamlı bir farklılık olduğu bulunmuştur (Tablo 2) ($p < 0.01$). Erkeklerin PH ortalamaları anlamlı olarak daha yüksektir ve cinsiyetin PH üzerinde geniş bir etkiye sahip olduğu görülmüştür (Cohen $d = 0.95$). PH diş pozisyonuna göre değerlendirildiğinde ise, diş pozisyonuyla anlamlı bir farklılık göstermediği sonucuna varılmıştır ($p > 0.05$). Farklı diş pozisyonlarında PH'lerinin oldukça birbirine yakın olduğu ve diş pozisyonlarının PH üzerinde önemli bir etkisinin bulunmadığı saptanmıştır (Cohen $d = 0.05$) (Tablo 2).

Tablo 1. Cinsiyet ve diş pozisyonlarına göre pulpa hacminin yaş üzerindeki etkisi

Değişken	n	R ²	Regresyon denklemi	SH
Cinsiyet				
Kadın	162	0.169	Yaş= 35.99 + (-0.145 X PH)	0.025
Erkek	170	0.047	Yaş= 21.06 + (0.076 X PH)	0.027
Diş pozisyonu				
Maksiller 1. molar	181	0.006	Yaş= 26.012 + (0.027 X PH)	0.026
Mandibular 1. molar	151	0.207	Yaş= 11.172 + (0.133 X PH)	0.021
Genel	332	0.041	Yaş= 20.10 + (0.067 X PH)	0.018



Resim 2. Cinsiyete göre pulpa hacmi ve yaş arasındaki ilişki



Resim 3. Diş pozisyonuna göre pulpa hacmi ve yaş arasındaki ilişki

Tablo 2. Pulpa hacminin cinsiyet ve diş pozisyonlarına göre incelenmesi

Değişken	n	Ortalama	Ss	t	p	Cohen d
Cinsiyet						
Kadın	162	85.50	19.80	-8.57	0.00	0.95
Erkek	170	115.83	40.70	-8.57	0.00	0.95
Diş pozisyonu						
Maksiller 1. molar	181	101.82	38.63	0.45	0.65	0.05
Mandibular 1. molar	151	100.08	31.67	0.45	0.65	0.05

TARTIŞMA

Adli tıpta yaş tahmini, sadece ölü bireyler için değil, aynı zamanda yaşayan bireylerin kimlik tayini içinde oldukça önemlidir. Yaşayan erişkinlerde, iskeletsel ve dental olgunlaşma evreleri tamamlandığından uygulanabilecek yaş tayin yöntemlerinin sayısı büyük ölçüde azalmıştır.⁹ Bazı dental yöntemler, fiziksel muayene ve kadınlarda hormon seviyelerinin değerlendirmesi erişkin dönemde kullanılabilir. Diş erupsiyonu sonrası dönemde zamanla sekonder dentin oluşumu PH' nin azalmasına neden olur ve yetişkinler için değerli bir diş yaşı tayin parametresi olarak kabul edilir. Dental radyografiler üzerinden değerlendirmesi yapılmaktadır.^{7,9} Cameriere ve ark.³ tarafından pulpa/ diş hacmi oranının yaş tayini için önemli bir indikatör olduğu, Zhi-phu Ge ve ark.¹ tarafından yapılan çalışmada ise, pulpa odası hacminin yaş tayininde yeterliliği değerlendirilmiştir. Sunulan çalışmada ise diğer çalışmalardan^{1,3,9} farklı olarak, kök kanalları da dahil edilerek tüm PH'nin kronolojik yaş ile ilişkisinin değerlendirilmesi yapılmıştır. Daha önce yapılan diğer çalışmalarda periapikal ve panoramik radyografiler üzerinde yaş tayini yapılmıştır.^{3,9} Ancak, bu görüntüler iki boyutludur ve dişle ilgili yapılarda hacimsel bilgi sağlamada başarısızdır.

KIBT, medikal tomografilere kıyasla düşük radyasyon dozu ile yüksek kaliteli görüntüler verebilmektedir. Yaş tayininde KIBT görüntülerinin kullanımıyla PH / diş hacmi oranı veya PH ölçümleri için objektif bir kriter sağlar, çok farklı örneklerle uygulanabilmesi ve diş çekimi gibi girişimsel işlemler gerektirmemesi gibi nedenlerle önemli avantajlar sağlamaktadır. KIBT ile iki boyutlu görüntülerde oluşan magnifikasyon ve distorsiyon hataları elimine edilmiştir. Daha önce KIBT ile yapılan çalışmalarda, PH / diş hacmi oranı veya pulpa odasının hacim ölçümleri gerçekleştirilmiştir.^{1,4,6,7} Bu çalışmada ise, yaşa ve bireysel varyasyonlara bağlı değişen PH'nin yaşı tayin etmede diş pozisyonu ve cinsiyetle ilişkisi değerlendirilmiştir. Bunlara ilaveten, gözlemciler sagittal kesitler üzerinde yapılan

ölçümlerin diğer kesitlere kıyasla daha hızlı gerçekleştiği sonucuna varmışlardır. Zhi phu ge ve ark.¹ tarafından yapılan çalışmada, pulpa odası hacminin, pulpa-dentin arasında oluşan yüksek görüntü kontrastı nedeniyle tüm PH'nin hesaplamasından daha doğru olduğunu belirtmişlerdir. Bu nedenle çalışmamızda pulpa odası hacmi ölçümü otomatik segmentasyonla, kök kanallarının hacminin ölçümü işlemi ise manuel olarak gerçekleştirilmiştir. Tüm PH'ni doğru bir şekilde belirleyebilmek için her üç kesitte görüntülerin kontrollü şekilde segmentasyonu tamamlanmıştır.

Sunulan çalışmada, yaş üzerine en çok belirleyici faktörlerin mandibular 1. molar dişlerde ve kadınlarda olduğu görülmüştür. Ayrıca, diğer çalışmalardan^{1,6,7} farklı olarak yaşlanmayla pulpa odası hacminin az miktarda da olsa arttığı belirlenmiştir. Çalışmamızda elde edilen bu farklı bulguda yaş gruplarının homojen olmayan dağılımının ve bireysel varyasyonlara bağlı olduğu düşünülen bazı yaşlı erkek PH'lerinin oldukça geniş olmasının etkili olduğu düşünülmektedir. Someda ve ark.⁸'nin Japon yetişkinlerde yaptığı çalışmasında, PH'de cinsiyetler arasında anlamlı bir farklılık olduğu bulunmuştur. Çalışmamızda da benzer şekilde hem PH'de hem de yaş tayininde, cinsiyetlerin anlamlı bir fark oluşturduğu bulunmuştur. Zhi-phu Ge ve ark.¹ tarafından yapılan çalışmada ise hem cinsiyet hem de diş pozisyonunun pulpa odası hacmi üzerinde anlamlı bir farklılık oluşturduğu bulunmuştur. Çalışmamızda ise, cinsiyet PH üzerinde anlamlı bir farklılık oluştururken, diş pozisyonu anlamlı bir farklılık oluşturmamıştır. Yaş tayininde diş tipleri, diş pozisyonları, ölçüm teknikleri, cinsiyetler ve popülasyonlar arasındaki farklılıkları değerlendirmek için daha ileri araştırmalara gereksinim vardır.

Çalışmada bulunan en önemli limitasyonlardan biri de maksiller ve mandibular 1. molar dişlerin dahil edilmesidir. Bu dişlerin erken kaybının, erken dönemde çürüğe maruz kalmasının ve restorasyonların bulunmasıyla birçok birey çalışma dışında bırakılmıştır. Bu nedenlerle özellikle yaşlı bireylerde yaş tayininde 1.molar dişlerin kullanımı oldukça sınırlı kalmıştır. Ancak gençlerde bu durum daha az etkisini göstermiştir.

SONUÇ

Sonuç olarak bu çalışma, PH'nin ölçümünde KIBT görüntülerini kullanarak yüksek tanısal görüntüler elde etmiştir. Ayrıca, PH'nin diş pozisyonuna bağlı olmadığı ve yaş üzerinde elde edilen en yüksek doğruluk oranlarına mandibular 1. molar dişlerde ve kadınlarda ölçülen PH ile ulaşıldığı bulunmuştur. Dolayısıyla, PH, diş pozisyonu ve cinsiyetin yaş tayinini direkt etkileyen parametreler olduğu görülmüştür. Gelecekte KIBT teknolojisinde beklenen iyileşmelerle yapılması planlanan çalışmalarda, yaş gruplarının daha homojen dağılım göstermesi ve ölçümler için farklı modifikasyon tekniklerinin kullanılmasıyla birlikte optimize edilmiş bir yaş tahmin yöntemi geliştirilebilir.

Teşekkür ve Anma

Araştırmamıza gönüllü olarak katılan Mersin Üniversitesi Diş Hekimliği Fakültesi hastalarına ve radyolojik değerlendirmelerde katkıları bulunan Dr. Öğr. Üyesi Alime Okkesim'e içtenlikle teşekkür ederiz.

KAYNAKLAR

1. Ge ZP, Ma RH, Li G, Zhang JZ, Ma XC. Age estimation based on pulp chamber volume of first molars from cone-beam computed tomography images. *Forensic Sci Int* 2015;253:133.e1-7
2. Demirjian A, Goldstein H, Tanner JM. A new system of dental age assessment. *Human Biology* 1973;45:211-217.
3. Cameriere R, Cunha E, Wasterlain SN, De Luca S, Sassaroli E, Pagliara F, et al. Age estimation by pulp/tooth ratio in lateral and central incisors by periapical X-ray. *J Forensic Leg Med* 2013;20:530-536.
4. Yang F, Jacobs R, Willems G. Dental age estimation through volume matching of teeth imaged by cone-beam CT. *Forensic Sci Int* 2006;159:78-83.
5. Yekkala R, Meers C, Hoogmartens J, Lambrechts I, Willems G, Van Schepdael A. An improved sample preparation for an LC method used in the age estimation based on aspartic acid racemization from human dentin. *J Sep Sci* 2007;30:118-121.

6. Pinchi V, Pradella F, Buti J, Baldinotti C, Focardi M, Norelli GA. A new age estimation procedure based on the 3D CBCT study of the pulp cavity and hard tissues of the teeth for forensic purposes: A pilot study. *J Forensic Leg Med* 2015;36:150-157.
7. Star H, Thevissen P, Jacobs R, Fieuws S, Solheim T, Willems G. Human Dental Age Estimation by Calculation of Pulp-Tooth Volume Ratios Yielded on Clinically Acquired Cone Beam Computed Tomography Images of Monoradicular Teeth. *J Forensic Sci* 2011;56:77-82.
8. Someda H, Saka H, Matsunaga S, Ide Y, Nakahara K, Hirata S et al. Age estimation based on three-dimensional measurement of mandibular central incisors in Japanese. *Forensic Sci Int* 2009;185:110-114.
9. Cameriere R, Ferrante L, Cingolani M. Variations in pulp-tooth area ratio as an indicator of age: a preliminary study. *J Forensic Sci* 2004;49:317-319.

Endodontik tedavi başarı oranının periapikal radyografda incelenmesi

Ceren Aktuna Belgin(0000-0001-7780-3395)^α,Gözde Serindere(0000-0001-7439-3554)^α

Selcuk Dent J, ODMFR 2019 Kongre Kitapçığı Özel Sayısı

Başvuru Tarihi: 28 Aralık 2018
Yayına Kabul Tarihi: 01 Mart 2019

ÖZ

Endodontik tedavi başarı oranının periapikal radyografda incelenmesi

Amaç: Bu çalışmanın amacı fakültemizde yapılmış kök kanal tedavisi başarı oranlarının periapikal radyograflar üzerinden retrospektif olarak incelenmesidir.

Gereç ve Yöntemler: 2018 Ocak- Ekim ayları arasında Hatay Mustafa Kemal Üniversitesi Diş Hekimliği Fakültesi'nde yapılan endodontik tedaviler retrospektif olarak incelenmiş ve 232 diş üzerinde toplam 433 kök kanal dolgusu çalışmaya dahil edilmiştir. İncelenen periapikal radyografların 'başarılı' sayılma şartı, radyografik apeksten 0-2 mm arasında olacak şekilde kısa sonlanan ve radyografda uniform ve boşluksuz kök kanal dolgusuna sahip olmak olarak belirlenmiştir. Bu şartlardan herhangi birini sağlayamayanlar ise 'başarısız' olarak değerlendirildi. Çok köklü dişlerde dişin bütün kökleri başarı kriterlerini sağlıyorsa o dişin tedavisi 'başarılı' kabul edildi.

Bulgular: 232 dişe yapılan endodontik tedavi incelendiğinde 112 dişin radyografik olarak başarılı (% 48.27), 120 dişin ise radyografik olarak başarısız (% 51.72) olduğu görülmüştür. Mandibulada yapılan endodontik tedavilerde, 44 dişte % 50.57 oranında, maksillada yapılanlarda ise 68 dişle % 50.37 oranında radyografik başarı sağlanmıştır. Yapılan kök kanal tedavilerinin içinde en başarılı dişlerin % 71.73 oranı ile maksilla anterior bölgesindeki, en başarısız olunan dişlerin ise % 69.81 oranı ile mandibular molar dişler olduğu görülmüştür.

Sonuç: Anatomik yapı olarak anterior dişlere oranla daha karmaşık yapı göstermesi nedeniyle molar dişlere yapılan endodontik tedavilerde başarı oranı daha düşük olabilmektedir. Yapılan tedavilerin başarısını arttırmak için klinik öncesi eğitimlerde molar dişlere ağırlık verilmesi düşünülebilir.

ANAHTAR KELİMELER

Dağılım, endodontik tedavi, periapikal radyografi

ABSTRACT

Investigation of endodontic treatment success in periapical radiographs

Background: The aim of this retrospective study was to evaluate the success rate of root canal treatment performed in our faculty, on periapical radiography.

Methods: Endodontic treatments performed at Hatay Mustafa Kemal University Faculty of Dentistry between January-October 2018 were evaluated and a total of 433 root canal fillings on 232 teeth were included in the study. Adequate root filling on periapical radiographs was defined as 0-2 mm within the radiographic apex without voids; Inadequate root filling was defined as either short (>2 mm short of radiographic apex) or long (extruded beyond the radiographic apex) with or without voids or flush root fillings with voids. If all the roots meet the criteria for success, the treatment of that tooth was considered successful.

Results: When the endodontic treatment of 232 teeth was evaluated, it was seen that 112 teeth were radiographically successful (48.27 %) and 120 teeth were radiographically unsuccessful (51.72 %). In mandibula, 50.57 % of 44 teeth and 50.37 % of 68 teeth were achieved radiographic success. The most successful endodontic treatment was found maxilla anterior with a rate of 71.73 %, the most unsuccessful treatment was found mandibular molar teeth with a rate of 69.81 %.

Conclusion: Due to the anatomic structure of the anterior teeth than the more complex structure of molar teeth endodontic treatment of success rate may be lower. In order to improve the success of the treatments, it is possible to give importance to molar teeth in pre-clinical education.

KEYWORDS

Prevalence, endodontic treatment, periapical radiography

GİRİŞ

Endodontik tedavilerin amacı enfekte pulpanın uzaklaştırılarak, pulpal ve periapikal hastalıkların giderilmesidir. Uygulanan tedavinin başarısı, kanal preparasyonu, kavitenin izolasyonu, irrigasyon, yeterli kanal dolgusunun yapılması gibi teknik faktörlerin yanı sıra hastaların yaşı, kooperasyon durumu, tedavi edilen dişin ağız içindeki konumu, kanal morfolojisi gibi faktörler de kök kanal tedavilerinin başarısını etkilemektedir¹⁻³.

^α Hatay Mustafa Kemal Üniversitesi, Diş Hekimliği Fakültesi, Ağız, Diş ve Çene Radyolojisi Anabilim Dalı, Hatay

Periapikal radyografilerden, endodontik tedavi öncesinde kök kanal morfolojisinin incelenmesi, periapikal lezyonların izlenmesi; tedavi sırasında kanal preparasyonunun kontrolü, kanal dolgusunun kalitesinin incelenmesi gibi birçok hususta yararlanılmaktadır ⁴.

Bu çalışmanın amacı stajyer öğrencilerin yapmış oldukları endodontik tedavilerin periapikal radyografiler üzerinde retrospektif olarak incelenmesidir.

GEREÇ VE YÖNTEM

Bu retrospektif çalışmada 2018 Ocak-Ekim aylarında Hatay Mustafa Kemal Üniversitesi Diş Hekimliği Fakültesi'nde kök kanal tedavisi uygulanmış dişlerin radyografileri rastgele seçilerek incelenmiştir. Periapikal radyografide köklerin ve periapikal bölgenin tamamının net şekilde izlendiği 232 diş kaydı seçilmiş ve toplam 433 kök kanal dolgusu değerlendirmeye alınmıştır. Periapikal radyografiler, Gendex Expert DC (Gendex, Des Plaines, IL) ile 7 mA, 65 kVp ve 0.4 sn ışınlama süresi ile 2 numaralı standart fosfor plak (Visualix eHD; Gendex) kullanılarak alınmıştır.

Değerlendirme yapılırken, kök kanal dolgusu radyografik apeksten 0-2 mm uzakta sonlanıyorsa yeterli boyda, kök kanal dolgusu radyografik apeksten 2 mm'den daha uzakta sonlanıyorsa kısa boyda, kök kanal dolgusu radyografik apekten periapikal bölgeye taşmışsa taşkın boyda olarak değerlendirilmiştir. Kök dolgusunun yoğunluğu değerlendirilirken; kök dolgusu homojen, doldurma iyi ve boşluk yoksa yeterli, kök dolgusu homojen değil, doldurma zayıf ve boşluk varsa yetersiz olarak değerlendirilmiştir⁵.

Bu kriterlere göre radyografik apeksten 0-2 mm arasında olacak şekilde kısa sonlanan ve radyografide uniform, homojen ve boşluksuz kök kanal dolgusuna sahip olduğu görülenler 'başarılı', bu şartlardan herhangi birini sağlayamayanlar ise 'başarısız' olarak değerlendirildi. Çok köklü dişlerde dişin bütün kökleri başarı kriterlerini sağlıyorsa o dişin tedavisi 'başarılı' kabul edildi. Çalışmadaki tüm radyolojik değerlendirmeler iki ağız, diş ve çene radyolojisi uzmanı tarafından fikir birliğine varılarak yapılmıştır. İstatistiksel analiz olarak tanımlayıcı analiz kullanılmıştır.

BULGULAR

Toplamda 232 diş yapılan kök kanal tedavilerinde 112 dişte başarılı (% 48.27), 120 dişte başarısız (% 51.72) olunmuştur. Mandibulada yapılan kök kanal tedavilerinde 44 dişte % 50.57 oranında, maksillada yapılan kök kanal tedavilerinde ise 68 dişte % 50.37 oranında başarı sağlanmıştır. Yapılan kök kanal tedavilerinin içinde en başarılı dişlerin % 71.73 oranında maksilla anteriordaki, en başarısız olunan dişlerin ise % 69.81 oranında mandibula posteriordaki dişler olduğu görülmüştür (Tablo 1).

Yapılan 433 adet kök kanal dolgusundan 93 tanesi (% 21.5) radyografik olarak başarılı, 340 tanesi (% 78.51) radyografik olarak başarısız bulunmuştur. Parametreler içinde % 27.2 oranıyla en sık görülen başarısızlık sebebi, hem kanal dolgusunda yetersizlik hem de kanal dolgu boyunda kısalık olarak belirlenmiştir (Tablo 2).

Tablo 1. Kök kanal tedavisi uygulanan dişlerin lokasyon ve tipine göre başarı-başarısızlık oranları (N: diş sayısı)

		Başarılı N (%)	Başarısız N (%)	TOPLAM N
MAKSİLLA	ANTERİÖR	33 (% 71.73)	13 (% 28.26)	46
MAKSİLLA	PREMOLAR	20 (% 40.81)	29 (% 59.18)	49
MAKSİLLA	MOLAR	15 (% 37.5)	25 (% 62.5)	40
MAKSİLLA	TOPLAM	68 (% 50.37)	67 (% 49.62)	135
MANDİBULA	ANTERİÖR	7 (% 63.63)	4 (% 36.36)	11
MANDİBULA	PREMOLAR	21 (% 63.63)	12 (% 36.36)	33
MANDİBULA	MOLAR	16 (% 30.18)	37 (% 69.81)	53
MANDİBULA	TOPLAM	44 (% 50.57)	53 (% 60.91)	97
TOPLAM (N)		112 (% 48.27)	120 (% 51.72)	232

Tablo 2. Belirlenen parametrelerin dişlerin lokasyonuna göre dağılımı (N: kök kanal sayısı)

	Anterior N (%)	Premolar N (%)	Molar N (%)	TOPLAM N (%)
Homojen Dolgu, Boy İdeal (0-2 mm)	18 (% 19.35)	26 (% 27.95)	49 (% 52.58)	93 (% 21.5)
Homojen Dolgu, Boy Kısa (>2 mm)	9 (% 8.49)	28 (% 26.41)	69 (% 65.09)	106 (% 24.5)
Homojen Dolgu, Taşkın Boy	8 (% 34.78)	4 (% 17.39)	11 (% 47.82)	23 (% 5.3)
Yetersiz Dolgu, Boy İdeal (0-2 mm)	19 (% 32.75)	14 (% 24.13)	25 (% 43.10)	58 (% 13.4)
Yetersiz Dolgu, Boy Kısa (>2 mm)	8 (% 6.77)	29 (% 24.57)	81 (% 68.64)	118 (% 27.2)
Yetersiz Dolgu, Boy Taşkın	10 (% 28.57)	11 (% 31.42)	14 (% 40)	35 (% 8.1)
TOPLAM N (%)	72 (% 16.62)	112 (% 25.86)	249 (% 57.50)	433

TARTIŞMA

DeMoor ve ark.⁶ çalışmalarında % 40.7 oranında başarılı, DeCleen ve ark.⁷ çalışmalarında % 49.4 oranında başarılı, Morques ve ark.⁸ çalışmalarında % 46.0 oranında başarılı bulmuştur. Çalışmamızda ise literatüre benzer olarak % 48.27 oranında (112 dişte) başarılı kök kanal tedavisi bulunmuştur.

Yoldaş ve ark.⁹ çalışmalarında % 12.3 taşkın kök kanal dolgusuna rastladığını belirtmiştir. Çalışmamızda, benzer şekilde posterior bölgede başarı oranının daha düşük olduğu görülmüştür. Bunun nedeni olarak posterior bölgedeki dişlerde kanal sayısının artışı ve posterior dişlere ulaşım zorluğu gösterilebilir.

Özbaş ve ark.¹⁰ kök kanal tedavilerinin başarısını periapikal radyografilerde değerlendirmişlerdir. Panoramik radyografilerin her ne kadar tüm dişlerin tek bir radyografda görülebilmesi, full mouth intraoral serilere göre daha az radyasyon vermesi gibi avantajları olsa da anterior bölgede oluşan vertebra süperpozisyonları, detayının periapikal radyografilerden daha az olması nedeniyle periapikal radyografileri tercih ettiklerini belirtmişlerdir¹⁰. Çalışmamızda da yapılan retrospektif incelemeler için periapikal radyograflar kullanılmıştır.

Sonuç olarak, periapikal radyografilerin avantajlarının yanı sıra iki boyutlu bir görüntü vermesi nedeniyle kalite değerlendirmesi yapılırken kök kanalında üç boyutlu tam bir tıkama sağlanıp sağlanmadığına dair net bir karar vermek zordur. Bu da çalışmamızın limitasyonlarından biridir. Hem üç boyutlu görüntüleme yöntemleri kullanılarak, hem de hasta sayısını artırarak yapılan endodontik tedavilerin başarıları daha sağlıklı incelenebilir.

KAYNAKLAR

1. Smith CS, Setchell DJ, Harty FJ. Factors influencing the success of conventional root canal therapy - a fiveyear retrospective study. *Int Endod J* 1993; 26: 321-33.
2. Sjogren U, Hagglund B, Sundqvist G, Wing K. Factors affecting the long-term results of endodontic treatment. *J Endod* 1990; 16: 498-503.
3. Saunders WP, Saunders EM. Endodontics and the elderly patient. *Restorative Dent* 1988; 4: 4-9.
4. Soikkonen KT. Endodontically treated teeth and periapical findings in the elderly. *Int Endod J* 1995;28:200-3.
5. Ray HA, Trope M. Periapical status of endodontically treated teeth in relation to the technical quality of the root filling and the coronal restoration. *Int Endod J* 1995;28:12-8.
6. DeMoor RJG, Hommez GMG, De Boever JG, Delmé KIM, Martens GEI. Periapical health related to the quality of root canal treatment in a Belgian population. *Int Endod J* 2000;33:113-20.
7. DeCleen MJH, Schuurs AHB, Wesselink PR, Wu MK. Periapical status and prevalence of endodontic treatment in an adult Dutch population. *Int Endod J* 1993;26:112-9.
8. Marques MD, Moreira B, Eriksen HM. Prevalence of apical periodontitis and results of endodontic treatment in an adult Portuguese population. *Int Endod J* 1998;31:161-5.
9. Yoldaş O, Öztunç H, Topuz A, İşçi AŞ. 4. Sınıf ve 5. Sınıf diş hekimliği öğrencileri tarafından yapılan kanal tedavilerinin kalitesinin radyolojik değerlendirilmesi. *Ondokuz Mayıs Univ Dis Hekim Fak Derg* 2004; 5 (2): 65-8
10. Özbaş H, Aşçı S, Aydın Y. Examination of the prevalence of periapical lesions and technical quality of endodontic treatment in a Turkish subpopulation. *Oral Surg Oral Med Oral Pathol Oral Radiol Endod* 2011;112:136-42.

Diş hekimliği lisans öğrencileri tarafından yapılan kök kanal tedavilerinin teknik kalitesi: Radyografik bir çalışma

Alperen Tekin(0000-0002-0604-0287)^α, Yelda Erdem Hepşenoğlu(0000-0003-1844-1288)^α,
Şeyda Erşahan(0000-0002-0354-5108)^α

Selcuk Dent J, ODMFR 2019 Kongre Kitapçığı Özel Sayısı

Başvuru Tarihi: 28 Aralık 2018
Yayına Kabul Tarihi: 01 Mart 2019

ÖZ

Diş hekimliği lisans öğrencileri tarafından yapılan kök kanal tedavilerinin teknik kalitesi: Radyografik bir çalışma

Amaç: Kök kanal tedavisinin (KKT) teknik kalitesi sonuca etki edebilir. Bu nedenle, bu çalışmanın amacı, dişhekimliği lisans öğrencileri tarafından yapılan KKT'nin kalitesini değerlendirmektir.

Gereç ve Yöntemler: Bu çalışmada İstanbul Medipol Üniversitesi Diş Hekimliği Fakültesi diş hekimliği kliniğindeki KKT'nin teknik kalitesi ve iyatrojenik hatalar saptandı. Şubat 2018 ve Aralık 2018 arasında, diş hekimliği öğrencileri tarafından KKT yapılan 352 hastaya ait kayıtlar retrospektif olarak incelendi. Diş hekimliği öğrencileri tarafından yapılan KKT'nin teknik kalitesi radyografik olarak 807 kök kanalında değerlendirilmiştir. Kök kanal dolgusu radyografik apeksten ≤ 2 mm olacak şekilde dolunun boyu, homojen radyodensite ve kök kanal anatomisinin korunması açılarından değerlendirildi. Yetersiz kök kanal dolgusu, basamak, kanal transportasyonu, perforasyon, alet kırığı, dolumda boşluklar, kısa veya taşkın dolgu gibi iyatrojenik hatalar içeren vakaları kapsamaktadır. Kategorik değişkenleri tanımlamak için deskriptif istatistikler kullanılmıştır (N, %) ve anlamlılık düzeyi 0.05 olarak belirlendi.

Bulgular: Sekiz yüz yedi kanalın 547'si molar dişteydi (% 67.8). 654 kanalda (% 81), KKT yeterli ve iyatrojenik hata yoktu. Bununla birlikte, 147 (% 18.2) kanalda, KKT iyatrojenik hatalar içeriyordu. Tüm örneklemdeki iyatrojenik hatalarının sıklığı şu şekildeydi: kırık aletler, % 3.3; perforasyon, % 4.1; basamak, % 7.8 ve kök kanal transportasyonu, % 3. Kısa ve taşkın dolgu oranları sırasıyla % 15 ve % 6,2 idi.

Sonuç: Lisans öğrencileri tarafından uygulanan kök kanal tedavisinin teknik kalitesi olguların % 81'inde "komplikasyon yok" ve % 56.5'inde "başarılı" olarak sınıflandırılmıştır. Preklinik ve klinik düzeydeki öğrencilerin eğitiminde iyileştirmeye ihtiyaç vardır.

ANAHTAR KELİMELER

Kök kanal tedavisi, teknik kalite, iyatrojenik hatalar, lisans öğrencileri

ABSTRACT

Technical quality of root canal treatments performed by undergraduate dental students: A radiographic study

Background: The technical quality of root canal treatment (RCT) may have impact on the outcome. Therefore, the aim of this study was to evaluate the quality of RCT provided by undergraduate dental students

Methods: This study evaluated the technical quality of RCT and detected iatrogenic errors in an undergraduate dental clinic at the Faculty of Dentistry, Istanbul Medipol University. Dental records of 352 patients who received RCT between February 2018 and December 2018 undertaken by dental students were investigated retrospectively. The technical quality of RCT provided by dental students was evaluated radiographically in 807 root canals. Root canal obturation was evaluated on the basis of the length of obturation being ≤ 2 mm from the radiographic apex, with uniform radiodensity and protection of root canal anatomy. Inadequate root canal obturation included cases containing iatrogenic errors such as ledge, canal transportation, perforation, instrument separation, voids in the obturation, or underfilling or overfilling of the obturation. Descriptive statistics were used to define categorical variables (N, %) and the level of significance was set at 0.05.

Results: Five hundred and forty seven of the 807 canals were in molar teeth (67.8%). In 654 canals (81%), RCT was adequate and without procedural errors. However, in 147 (18.2%) canals, RCT contained iatrogenic errors. The frequency of procedural errors in the entire sample was as follows: broken instruments, 3.3%; perforation, % 4.1; ledge, 7.8% and root canal transportation, 3%. The frequency of underfilling and overfilling were 15% and 6.2 %, respectively.

Conclusion: The technical quality of RCT performed by undergraduate dental students was classified as 'no complication' and as 'successful' in 81% and 56.5% of the cases, respectively. There is a need for improvement in the training of students at the preclinical and clinical levels.

KEYWORDS

Root canal treatment, technical quality, iatrogenic errors, undergraduate students

GİRİŞ

Kök kanal tedavisi (KKT), kök kanal sisteminin mekanik şekillendirilmesi, kimyasal debridmanı ve periradiküler dokuların sağlığını korumak için tasarlanmış bir materyal ile doldurulması olarak tanımlanabilir.¹ Farklı

^α İstanbul Medipol Üniversitesi, İstanbul, Diş Hekimliği Fakültesi, Ağız, Diş ve Çene Radyolojisi Anabilim Dalı, İstanbul

popülasyonlarda pratisyen hekimler tarafından yapılan KKT'nin kalitesi radyolojik olarak değerlendirildiği çalışmalardan elde edilen sonuçlar ideal kök kanal tedavisinden daha düşük oranlarda bulunmuştur.^{2,3} Bunun nedenlerinden birinin de dişhekimliği fakültelerinde verilen endodonti eğitimiyle ilişkili olabileceği düşünülmektedir.⁴ Uygulayıcıların lisans eğitimi sırasında öğrendikleri tekniği kullanmaya devam ettikleri görülmüştür.⁴ Kök kanal dolgularının teknik kalitesi; kanal dolgularının radyografik apeksden uzaklığı, yoğunluğu ve kanal preparasyonunun konikliği göre değerlendirilmektedir.⁵⁻⁸

Dişhekimliği öğrencileri tarafından yapılan kök kanal tedavisinin teknik kalitesi, radyografik olarak çeşitli çalışmalarla incelenmiştir.^{8,9} Öğrencilerin çoğunun molar dişte endodonti yapma konusunda kendilerine çok fazla güvenmedikleri ve birçok öğrencinin daha fazla pratik deneyime ihtiyaç duydukları görülmüştür.^{8,9}

Bu çalışmanın amacı, İstanbul Medipol Üniversitesi Diş Hekimliği Fakültesi, Endodonti Anabilim Dalı'nda lisansüstü diş hekimliği öğrencileri tarafından yapılan kök kanal tedavisinin teknik kalitesini değerlendirmektir.

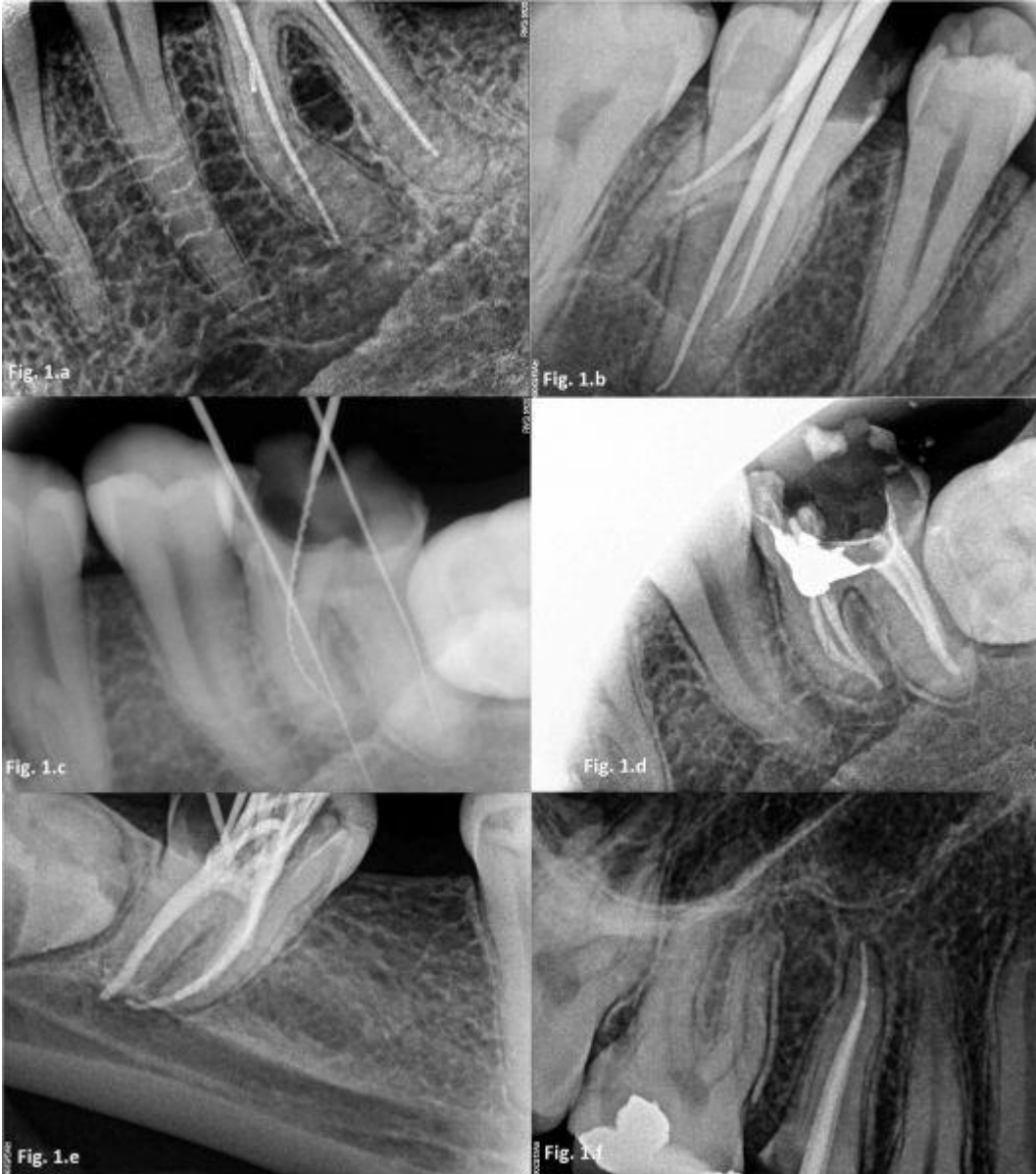
GEREÇ VE YÖNTEM

İstanbul Medipol Üniversitesi Etik Kurulu tarafından onay alındıktan sonra, İstanbul Medipol Üniversitesi Diş Hekimliği Fakültesi, Endodonti Anabilim Dalında lisans öğrencileri tarafından 2018 yılı Ocak-Aralık ayları arasında 352 hastada yapılmış kök kanal tedavilerinin teknik kalitesi incelenerek aşağıdaki dahil edilme kriterlerine uygun 352 diş kaydı seçildi ve toplam 807 kök kanal dolgusu değerlendirmeye alındı (107 kesici, 153 premolar ve 547 molar diş).

Dahil edilme kriterleri: Teşhis, çalışma boyu tespiti ve kanal dolgusu bitimi olmak üzere en az 3 radyograf alınmış olmalı. Radyografide köklerin tamamı ve periapikal alan net olarak gözlenebilmeli. 18 yaşından küçük tüm hastalara ait kayıtlar ve yeniden kök kanal tedavisi yapılmış dişler çalışma dışı bırakıldı. Değerlendirilecek dişlerin kök kanal tedavisi yapılırken şu prosedür izlendi. Öncelikle medikal-dental anamnez, sonrasında klinik ve radyografik muayeneleri takiben dişin teşhisi kondu. Lokal anestezi altında, giriş kavitesi açıldı. Rubber dam izolasyonu altında, elektronik apeks bulucu ve radyografi yardımıyla 10 ila 15 numara K tipi eğe kullanarak çalışma boyu tespit edildi. Kök kanalları paslanmaz çelik el eğeleri kullanarak step-back tekniğiyle genişletildi. Şekillendirme esnasında her bir eğe arasında kök kanalları 2 ml % 5.25'lik NaOCl kullanılarak irrigate edildi. Son irrigasyon protokolü olarak ise her bir kanal 1 dakika boyunca 5ml % 17'lik EDTA solüsyonu (Wizard; Rehber Kimya, İstanbul, Türkiye) ile irrigasyonu takiben, 2 ml distile su ile irrigate edildi. Kök kanallarının kağıt konularla kurutulmasını takiben, vital pulpalı dişler aynı seansta dolduruldu. Nekrotik pulpalı dişler ise 1 hafta Ca(OH)₂ medikamenti bekletilmesinden sonra, 2. seansta dolduruldu. Kanallar güta perka ve AH Plus kanal dolgu patı (Dentsply DeTrey, Konstanz, Germany) kullanarak soğuk lateral kompaksiyon tekniğiyle dolduruldu.

Hastaların elektronik kayıtlarında yer alan periapikal radyografiler Carestream RVG 5200 (Carestream Health, Inc.) cihazı ile alınmış olup, Kodak Dental Görüntüleme Yazılımı ile incelendi. Bu yazılımda kök uzunlukları ve kanal dolgusu ve radyografik apeks arası mesafeyi ölçmek için seçenekler bulunmaktadır. Kanal tedavisi yapılmış dişlerin radyografik değerlendirmesi iki araştırmacı tarafından, farklı zamanlarda ikişer kez yapıldı. Daha sonra sonuçlar karşılaştırıldı ve araştırmacılar arasında ortak bir görüş sağlandı. Anlaşmazlık halinde üçüncü bir araştırmacıdan radyografileri değerlendirmesi istenip, nihai bir anlaşmaya varıldı.

Kök kanal dolgularının teknik kalitesi kanal dolgusunun uzunluğu, yoğunluğu, iyatrojenik hata ve komplikasyon varlığına göre değerlendirildi (Resim 1). Kanal dolgusu uzunluğuna göre; radyografik apeksten 0-2 mm kısalık kabul edilebilir, >2mm kısalık kısa, periapikal dokulara taşkınlık ise taşkın kanal dolgusu olarak kabul edildi. Kanal dolgusunun yoğunluğu açısından ise dişler; kanal dolgusu içinde ve kanal dolgusuyla dentin duvarları arasında boşluksuz homojen dolgu varlığı yeterli veya yetersiz diye değerlendirildi. Bunlara ilaveten, şekillendirme veya dolum esnasında yapılan basamak, apikal transportasyon, eksik-bulunamamış kanal varlığı, kırık alet, perforasyon gibi iyatrojenik hatalarda değerlendirildi.



Resim 1.

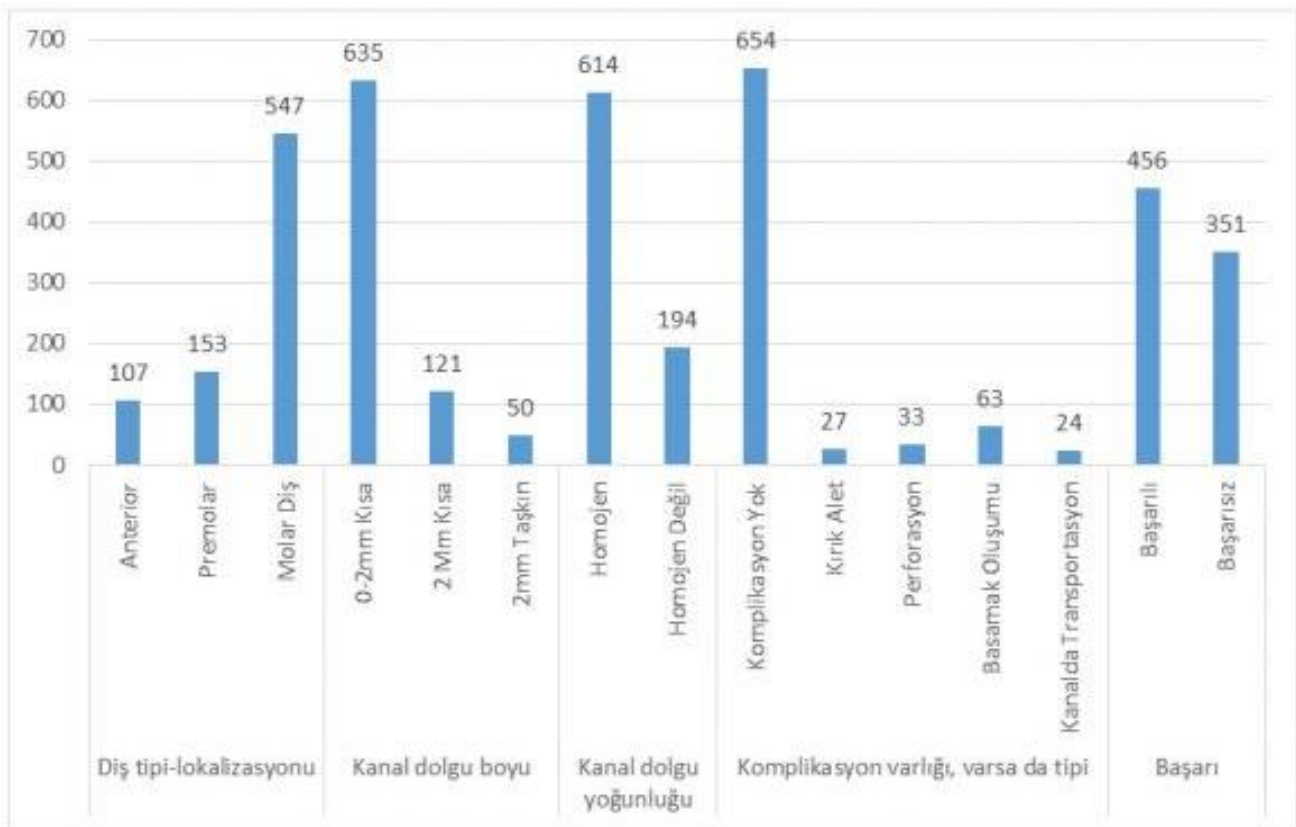
Yapılmış kök kanal tedavilerinin radyografik analizi, bir Endodonti Uzmanı ve bir Ağız, Diş ve Çene Radyolojisi Uzmanı tarafından, birbirlerinden bağımsız şekilde, 30 gün arayla ikişer kez yapıldı. Her iki uzman arasındaki anlaşma seviyesi ilk değerlendirmede için 0.932 Kappa, ikinci değerlendirme için 0.955 Kappa değeri olarak bulundu.

İstatistiksel analiz: Veriler sayı ve yüzde olarak kaydedildi. Kategorik değişkenleri tanımlamak için deskriptif istatistikler kullanılmıştır (N, %). İstatistiksel anlamlılık düzeyi 0.05 olarak belirlenmiştir. Analizler MedCalc Statistical Software version 12.7.7 (MedCalc Software bvba, Ostend, Belgium; <http://www.medcalc.org>; 2013) Programı kullanılarak gerçekleştirilmiştir. P değeri 0.05'den küçük olduğu durumda aradaki fark anlamlı kabul edildi.

BULGULAR

Bu çalışma toplamda 322 kök kanal dolgulu dişi içeriyordu. Toplam doldurulan kök kanalı sayısı 565 idi. Çalışmaya dahil edilen dişlerin tip ve konumuna göre dağılımı Resim 2'de gösterilmiştir. Değerlendirilen kanalların 107'si anterior bölge dişi olup, 153 tanesi premolar ve 547'si molar dişi idi.

Uygulanan kök kanal dolgularının kalite parametrelerine göre dağılımı Resim 2'de gösterilmektedir. Uygulanan 807 kök kanal dolgusundan 635 (% 78.7) tanesi radyografik olarak uygun boyda, 121 (% 15) tanesi kısa ve 51 (% 6.2) tanesi taşkın idi. 456 tanesi (% 56.5) ise 'başarılı' olarak değerlendirildi. Uygulanan 807 kök kanal dolgusundan 614 (% 76.1) tanesi homojen, 193 (% 24) tanesi yetersiz idi.



Resim 2. Kategorik değişkenlerin gösterimi

En başarılı diş grubu % 64.2 ile molar dişlerdi (Tablo 1). Bunu % 23.2 ile kesici dişler ve % 22.3 ile molar dişler takip etti. Komplikasyon tipleri görülme sıklığına göre şu şekilde bulundu; basamak (% 7.8), perforasyon (% 4.1), kırık alet (% 3.3), ve transportasyon (% 3).

Tablo 1. Diş tipine göre başarı oranı

	Başarılı	N	%*
Diş tipi-lokalizasyonu	Anterior	107	23.8
Diş tipi-lokalizasyonu	Premolar	102	22.3
Diş tipi-lokalizasyonu	Molar Diş	289	64.2

TARTIŞMA

Mezun olacak olan diş hekimlerinin endodonti açısından yetkinlik düzeylerini değerlendirmek için klinikte yapılan kanal tedavilerinin teknik kalitesini radyografik olarak değerlendirmek iyi bir yöntem olmakla beraber, bu amaçla çeşitli anket çalışmaları da yapılmıştır.¹ Anket çalışmaları sadece teorik bilgi düzeyini göstermesi ve klinikte karşılaşılabilecek iyatrojenik hatalar hakkında fikir vermemesi nedeniyle, tarafımızca tercih edilmemiştir.

Bu çalışmada kanal tedavisi uygulanan dişlerin çoğu molar diş idi, bundan dolayı da en başarılı diş grubunun molar olarak bulunduğunu düşünmekteyiz (%64). Geçmiş çalışmaların çoğunda kesici dişler en başarılı ve en az komplikasyona sahip diş grubu olarak bulunmuştur.^{5,7,8} Bizim çalışmamızda da kesici, premolar ve molar dişlerin endodontik tedavileri eşit sayıda gruplara ayrılarak değerlendirilmiş olsaydı, benzer şekilde kesici dişlerin başarı oranının molarlara göre daha başarılı bulunacağını düşünmekteyiz.

Çalışmamızda tedavi edilen dişlerin çoğunluğu 4. sınıf öğrenciler tarafından yapılmıştı (% 67.2). Eğer çalışmaya dahil edilen dişlerin çoğunluğu 5.sınıf öğrenciler tarafından yapılmış olsaydı hem başarı oranı artabilir hem de komplikasyon görülme oranı düşebilirdi. Bu nedenle, 4. sınıf ve 5.sınıf lisans öğrencilerinin endodontik açıdan yetkinliklerini değerlendiren ve karşılaştıran çalışmalara ihtiyaç bulunmaktadır.

Öğrencilerin endodonti öğretimini geliştirmeye yönelik önerileri iki ana konuya odaklanılmaktadır: tedavi sırasında nikel-titanyum (NiTi) döner eğelerini kullanmak ve endodonti dersi için teorik ve pratik eğitim saatlerini artırmak. Endodontide, NiTi döner enstrümanları gibi ilerlemeleri lisans eğitimine getirmek, öğrencilerin tedavi ettiği vaka sayısının artmasına yardımcı olabilir. Peru ve ark¹⁰ NiTi döner aletlerini lisans dişhekimliği ders programına sokmanın güvenli olacağına ve endodonti eğitimini geliştireceğine inanıyorlar. Çünkü deneyimsiz operatörler döner aletleri kısa süreli eğitim ile uygun bir şekilde kullanmayı öğrenebilirler.¹⁰ Yine de, başka bir çalışmada yoğun preklinik eğitimin NiTi döner aletlerini kullanmak için bir ön şart olduğu tespit edildi.¹¹ Bu sonuçlar endodonti öğretirken teorik ve uygulamalı ödevleri yeniden gözden geçirmemize neden oldu.

SONUÇ

2018 yılı Ocak ila Aralık ayları arasında İstanbul Medipol Üniversitesi Diş Hekimliği Fakültesi stajyer hekimleri tarafından uygulanan kök kanal dolgularının teknik kalitesinin radyografiler üzerinde değerlendirilmesi sonucunda, tedavi edilen dişlerin % 81'inin "komplikasyonsuz" ve % 56.5'inin "komplikasyonsuz" olduğu belirlendi. Stajyer

hekimler tarafından yapılan kök kanal tedavilerinin başarısını arttırmak için endodonti prelinik ve klinik eğitiminde iyileştirmeye ihtiyaç vardır.

KAYNAKLAR

1. Chugal NM, Clive JM, Spangberg LS. Endodontic infection: some biologic and treatment factors associated with outcome. *Oral Surg Oral Med Oral Pathol Oral Radiol Endod* 2003;96:81–90
2. Loftus JJ, Keating AP, McCartan BE. Periapical status and quality of endodontic treatment in an adult Irish population. *Int Endod J* 2005;38:81–6.
3. Poyato-Ferrera M, Velasco-Ortega E, Rios-Santos JV. Periapical status and quality of root fillings and coronal restorations in an adult Spanish population. *Int Endod J* 2004;37:525–30.
4. Jenkins SM, Hayes SJ, Dummer PM. A study of endodontic treatment carried out in dental practice within the UK. *Int Endod J* 2001;34:16–22.
5. Lynch CD, Burke FM. Quality of root canal fillings performed by undergraduate dental students on single-rooted teeth. *Eur J Dent Educ* 2006;10:67–72.
6. Boucher Y, Matossian L, Rilliard F, Machtou P. Radiographic evaluation of the prevalence and technical quality of root canal treatment in a French subpopulation. *Int Endod J* 2002;35:229–38.
7. Barrieshi-Nusair KM, Al-Omari MA, Al-Hiyasat AS. Radiographic technical quality of root canal treatment performed by dental students at the Dental Teaching Center in Jordan. *J Dent* 2004;32:301–7.
8. Er O, Sagsen B, Maden M, Cinar S, Kahraman Y. Radiographic technical quality of root fillings performed by dental students in Turkey. *Int Endod J* 2006;39:867–72.
9. Boltacz-Rzepkowska E, Pawlicka H. Radiographic features and outcome of root canal treatment carried out in the Lodz region of Poland. *Int Endod J* 2003;36:27–32.
10. Peru M, Peru C, Mannocci F, Sherriff M, Buchanan LS, Pitt Ford TR. Hand and nickel-titanium root canal instrumentation performed by dental students: A micro-computed tomographic study. *Eur J Dent Educ* 2006;10:52–9.
11. Alrahabi M. Comparative study of root-canal shaping with stainless steel and rotary NiTi files performed by preclinical dental students. *Technol Health Care* 2015;23:257–65.

Lateral sefalometrik görüntülerde servikal vertebra morfolojisinin görsel ve yazılım destekli analizinde gözlemci uyumu

Derya Yıldırım(0000-0003-3125-1358)^α, Hakan Amasya(0000-0001-7400-9938)^α,
Turgay Aydoğın(0000-0003-0764-5146)^β, Nazan Kemalođlu (0000-0002-6262-4244)^β

Selcuk Dent J, ODMFR 2019 Kongre Kitapçığı Özel Sayısı

Başvuru Tarihi: 20 Ocak 2019
Yayına Kabul Tarihi: 07 Şubat 2019

ÖZ

Lateral sefalometrik görüntülerde servikal vertebra morfolojisinin görsel ve yazılım destekli analizinde gözlemci uyumu

Amaç: Bu çalışmanın amacı, servikal vertebra morfolojisini görsel ve geliştirilen bilgisayar destekli yazılımla inceleyerek farkları değerlendirmek, kemik yaşı tayininde kullanılabilecek yazılım için veri oluşturmaktır.

Gereç ve Yöntemler: Çeşitli tanı ve tedavi prosedürleri için Süleyman Demirel Üniversitesi Diş Hekimliği Fakültesi'ne başvuran, kronolojik yaşları 120 ile 228 ay arasında değişen 100 bireyin dijital lateral sefalometrik radyografi seçildi. tüm radyograflardaki C2, C3 ve C4 vertebraların morfolojileri iki klinisyen tarafından görsel olarak Baccetti metoduna uygun olarak değerlendirilip kaydedildi. Aynı görüntüler, iki bilgisayar mühendisi tarafından görüntülerin bölütlenmesi için C# programlama dilinde geliştirilen bir yazılıma .JPEG formatında aktarıldı. Bilgisayar destekli metod için vertebralarda noktalar, aynı iki radyolog tarafından işaretlendi ve vertebraların morfolojileri, işaretlenen noktalar yardımıyla görsel olarak tekrar değerlendirildi. Birbirine ilişkili noktalar arasındaki mesafeler ve bu mesafelerin oranları yazılım aracılığıyla hesaplandı. Bu hesaplamalar kullanılarak servikal vertebra morfolojileri yazılım tarafından belirlendi. Servikal vertebra morfolojilerinin belirlenmesinde gözlemci uyumları kappa testi uygulanarak belirlendi.

Bulgular: Konkavite varlığı değerlendirmesinde, gözlemciler arası uyum, görsel incelemede orta (Kappa: 0.452), yazılım destekli incelemede orta (Kappa: 0.568), yazılım incelemesinde önemli (Kappa: 0.630) bulundu. Gövde şekli değerlendirmesinde, gözlemciler arası uyum, görsel inceleme, yazılım destekli inceleme ve yazılım incelemesi için düşük olarak bulundu. Hem vertebra şekli hem de vertebra konkavitesi değerlendirmesinde görsel incelemedeki gözlemciler arası uyum orta düzeyde iken; yazılım desteği ve yazılım incelemesinde gözlemciler arası uyum artmaktaydı.

Sonuç: Bu çalışma ile elde edilen verilere göre, lateral sefalometrik radyograflarda servikal vertebra morfolojisinin belirlenmesinde, yazılım desteği ile gözlemciler arası uyum artmaktadır. Vertebra morfolojisinin değerlendirilmesinde insan faktörünün etkisini azaltmak, klinik kararlarda standardizasyonu artırabilir.

ANAHTAR KELİMELER

Kemik yaşı ölçümü, Servikal Vertebra, radyografi, yazılım

ABSTRACT

Observer agreement in cervical vertebral morphology determination by visual and computer-aided methods on lateral cephalometric radiographs

Background: The aim of this study was to evaluate the observer agreement in the visual inspection and computer-aided method for determining cervical vertebrae morphologies and to acquire the data for vertebral bone age assessment software.

Methods: digital lateral cephalometric radiographs of patients between 120 and 228 months of chronologic age who attended Suleyman Demirel University, Faculty of Dentistry were chosen for the study. all radiographs were visually inspected by two clinicians according to Baccetti method and C2, C3 and C4 vertebrae morphologies were saved. Then, all radiographs were imported to a computer software which was coded by two computer engineers for segmentation of the images using C# programming language in .jpeg format. Points per image were marked on the software and all vertebrae morphologies were visually evaluated again and saved by the same two clinicians. The software then predicted cervical vertebrae morphologies using calculations about distances and ratios between marked points. The kappa statistics were performed to assess inter-rater reliability analysis to determine cervical vertebrae morphologies.

Results: The observer agreement for the vertebral concavity evaluation was moderate for visual inspection (kappa:0.452) and computer-aided visual inspection (kappa: 0.568) while it was substantial for the computer analysis. The observer agreement in visual, computer-aid visual and computer analysis were fair for vertebral morphology evaluation. Inter-observer agreement was moderate in visual inspection both for vertebral concavity and morphology evaluation while it was increased in the computer-aided and computer analysis.

Conclusion: The results indicate that the inter-observer agreement was improving with the use of computer-aided analysis for vertebral morphology determination. Decrease of the effects of human factor may improve inter-observer agreement.

KEYWORDS

Bone age measurement, cervical vertebrae, radiography, software

^α Süleyman Demirel Üniversitesi Diş Hekimliği Fakültesi, Ağız, Diş ve Çene Radyolojisi Anabilim Dalı, Isparta

^β Süleyman Demirel Üniversitesi Mühendislik Fakültesi, Bilgisayar Mühendisliği Anabilim Dalı, Isparta

GİRİŞ

Servikal vertebra morfolojisinin değerlendirilmesiyle vertebra matürasyonun belirlenmesi, pediatri, ortopedi, diş hekimliğinde tedavi planlamasında ve kemik yaşı tayininde kullanılan bir yöntemdir.^{1,2}Bu yöntem, klinisyenler tarafından lateral sefalometrik görüntülerde görsel incelemeyle uygulanmaktadır. Ancak, görsel metotla yapılan çalışmalarda gözlemciler arası uyumun düşük olduğu ve değerlendirmede farklar olduğu bildirilmiştir.^{3,4}

Bu çalışmanın amacı, servikal vertebra morfolojisini görsel ve geliştirilen bilgisayar destekli yazılımla inceleyerek gözlemler arası farkları değerlendirmek, kemik yaşı tayininde kullanılabilecek yazılım için veri oluşturmaktır. Başlangıç hipotezimiz “Servikal vertebra morfolojisinin görsel ve bilgisayar destekli analizi farklılık gösterir.” şeklindedir.

GEREÇ VE YÖNTEM

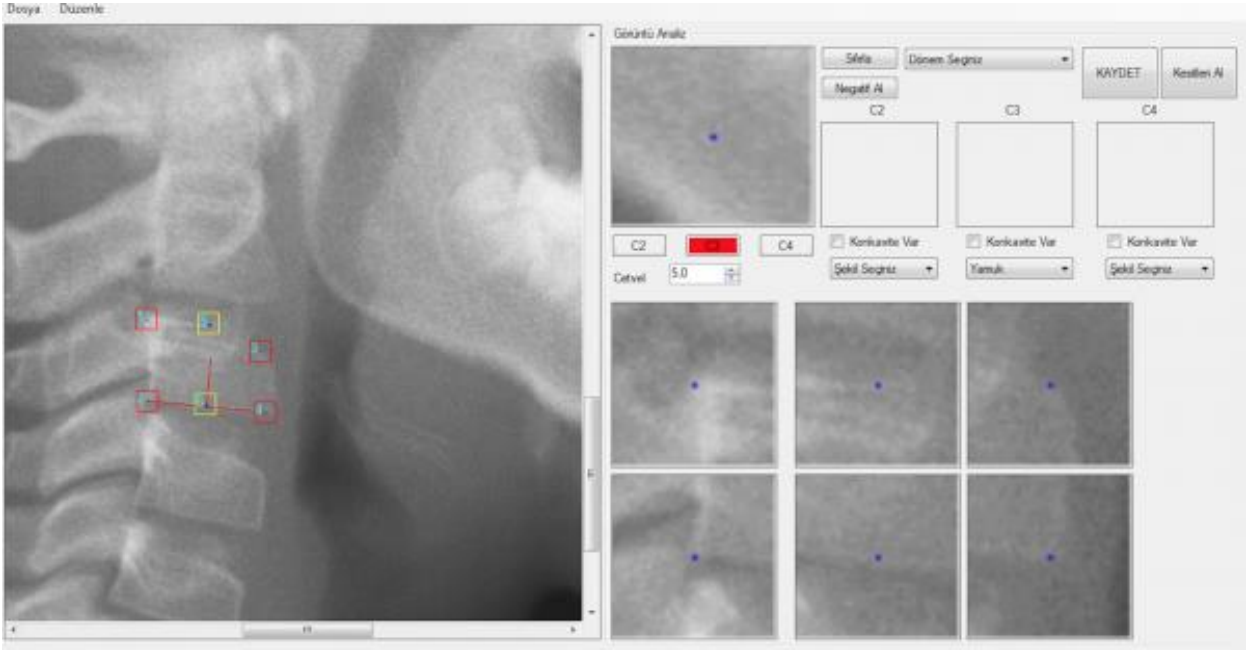
Bu retrospektif çalışmada 2017-2018 yılları arasında dijital lateral sefalometrik radyografi çekilen, 120-228 ay (Ortalama±SS: 179.16± 33.84 ay) kronolojik yaş aralığında, 51 kadın ve 49 erkek toplam 100 hastanın görüntüleri seçildi.

Çalışma için seçilen görüntüler ‘.JPEG’ formatında dışarı aktarıldı. Birinci inceleme, görüntülerdeki C2, C3 ve C4 vertebraların morfolojileri, Baccetti ve ark.⁵tarafından bildirilen yöntemle, ağız, diş ve çene radyolojisi alanında çalışan iki klinisyen tarafından (D.Y., H.A.), aynı inceleme koşullarında, görsel incelemeyle değerlendirildi. C2, C3 ve C4 vertebraların alt kenarlarında konkavite varlığı; C3 ve C4 vertebraların şekilleri “yamuk”, “yatay dikdörtgen”, “kare” veya “dikey dikdörtgen” olarak kaydedildi.

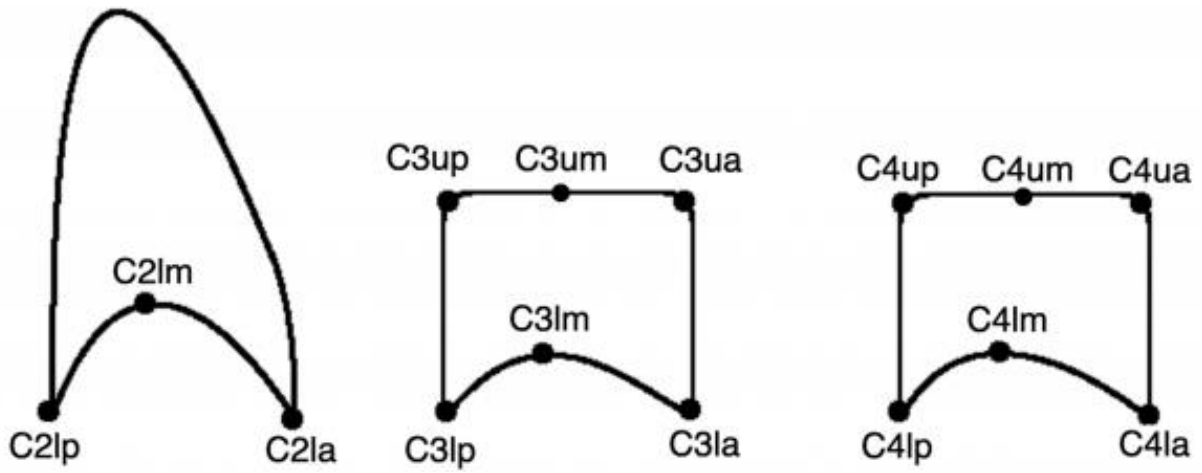
Bu değerlendirmenin yazılım destekli yapılması amacıyla görüntülerin bölütlenmesi için iki bilgisayar mühendisi (T.A., N.K.) tarafından C# programlama dilinde bir yazılım geliştirilmiştir (Resim 1). Bu yazılıma aktarılan görüntülerde, kalibrasyon cetveli ve Baccetti metoduna uygun olarak vertebralar üzerinde 17 nokta, görsel incelemeyi yapan aynı gözlemciler tarafından işaretlendi (Resim 2). İkinci incelemede, ekranda görülen noktalar dikkate alınarak vertebraların morfolojileri gözlemciler tarafından tekrar kaydedildi. Rastgeleliğin sağlanması için iki inceleme arasında iki hafta süreyle beklendi.

Görüntülerdeki işaretlemelerin tamamlanmasını takiben, birbiriyle ilişkili noktalar arasındaki mesafeler ve gereken oranlar yazılım ile ölçüldü. Yazılımda, vertebra alt kenarında işaretlenen konkavitenin en derin noktasından, alt kenarın köşelerinde işaretlenen noktalar arasından geçen çizgiye çekilen dikmenin 1 mm’den fazla olduğu durumlarda konkavite var olarak kabul edildi. Yazılımda vertebra şekli, vertebra arka kenarının, ön kenara oranı (PAR) 1’den büyük olduğu durumda “yamuk”, alt kenarının ön kenara oranı (BAR) 1’den büyükse “yatay dikdörtgen”, küçükse “dikey dikdörtgen” ve bire eşitse “kare” (Resim 3) şeklinde belirlenerek, üçüncü inceleme yazılım tarafından yapıldı.

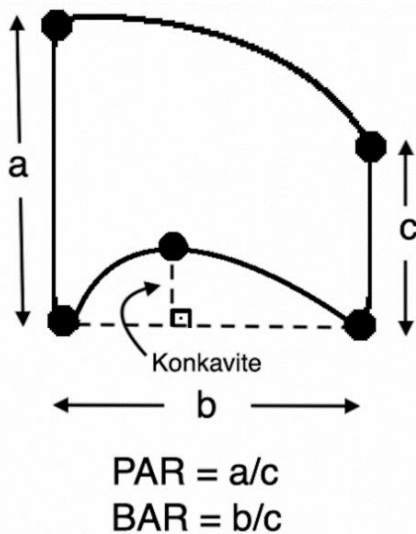
Görsel, bilgisayar destekli görsel ve yazılım tarafından yapılan servikal vertebra morfolojisi değerlendirmelerinde gözlemci içi ve gözlemciler arası uyumun belirlenmesi için ağırlıklı Kappa ve yüzde uyum testleri uygulandı.



Resim 1. Görüntülerin bölütlenmesi amacıyla geliştirilen yazılım



Resim 2. Servikal vertebra morfolojisinin belirlenmesi için yazılımda işaretlenen noktalar



Resim 3. Servikal vertebra morfolojilerinin belirlenmesinde kullanılan mesafeler ve oranlar

BULGULAR

Her iki gözlemcinin vertebra morfolojisi belirlemede gözlemci içi uyumu Kappa testi ile değerlendirildi. Gözlemci içi uyum, gözlemci H ve D için sırasıyla, görsel değerlendirmede gövde şekilleri için orta (Kappa = 0.5 – 0.6), konkavite tespitinde çok yüksek (Kappa = 0.8 – 1.0); yazılım destekli değerlendirmede gövde şekilleri için orta (Kappa = 0.4 – 0.6) ve konkavite tespitinde ise orta ve önemli (Kappa = 0.4 – 0.8) olarak belirlendi.

Konkavite varlığı değerlendirmesinde, gözlemciler arası uyum, görsel incelemede orta (Kappa = 0.452), yazılım destekli incelemede orta (Kappa = 0.568), yazılım incelemesinde önemli (Kappa = 0.630) bulundu. Gövde şekli değerlendirmesinde, gözlemciler arası uyum, görsel inceleme, yazılım destekli inceleme ve yazılım incelemesi için düşük olarak bulundu (Tablo 1). Her iki gözlemci için, gözlemcinin görsel, yazılım destekli ve yazılım incelemeleri arasında uyumu gösteren ağırlıklı Kappa değeri ve uyum yüzdeleri belirlendi (Tablo 2). Konkavite varlığının belirlenmesinde, her iki gözlemcinin, yazılım destekli ve yazılım incelemeleri arasında uyum önemli bulundu (Gözlemci D, Kappa = 0.616; Gözlemci H, Kappa = 0.694).

Tablo 1. Görsel, yazılım destekli ve yazılım incelemelerinde, vertebra konkavite varlığı ve gövde şekli değerlendirmelerinde, gözlemciler arası uyumu gösteren ağırlıklı kapa ve yüzelik uyum değerleri (P < 0.01 anlamlılık düzeyinde).

Gözlemciler	Konkavite Varlığı	Gövde Şekli
	D-H	D-H
	Kappa değeri (Uyum yüzdesi)	Kappa değeri (Uyum yüzdesi)
Görsel Analiz	0.452 (% 79.44)	0.351 (% 55.25)
Yazılım Destekli Analiz	0.568 (% 82.66)	0.378 (% 57.25)
Yazılım Analizi	0.630 (% 84.66)	0.383 (% 57.50)

Tablo 2. Gözlemcinin görsel, yazılım destekli ve yazılım incelemeleri arasında uyumu gösteren ağırlıklı kapa değeri ve uyum yüzdesi sonuçları (P < 0.01 anlamlılık düzeyinde).

İnceleme	Gözlemci D	Gözlemci D	Gözlemci H	Gözlemci H
	Konkavite Varlığı	Vertebra Gövde Şekli	Konkavite Varlığı	Vertebra Gövde Şekli
	Kappa değeri (Uyum yüzdesi)	Kappa değeri (Uyum yüzdesi)	Kappa değeri (Uyum yüzdesi)	Kappa değeri (Uyum yüzdesi)
Görsel - Yazılım Destekli	0.644 (% 88.11)	0.391 (% 56.25)	0.405 (% 74.66)	0.294 (% 51.25)
Görsel - Yazılım	0.568 (% 82.66)	0.311 (% 49.50)	0.434 (% 76.66)	0.255 (% 48.50)
Yazılım Destekli - Yazılım	0.616 (% 84.88)	0.414 (% 59.50)	0.694 (% 87.11)	0.559 (% 69.75)

Vertebralarda konkavite varlığı ve gövde şekillerini belirlemede, görsel, yazılım destekli, yazılım inceleme metotları için gözlemci uyumları belirlendi (Tablo 3). Yazılım destekli inceleme için ve yazılımın yaptığı inceleme için Gözlemci D ve Gözlemci H'nin C2, C3 ve C4 vertebra konkavitesi için değerlendirmeleri önemli derecede uyum göstermekteydi (Kappa > 0.61). Hem vertebra şekli hem de vertebra konkavitesi değerlendirmesinde görsel incelemedeki gözlemciler arası uyum orta düzeyde iken; yazılım desteği ve yazılım incelemesinde gözlemciler arası uyum artmaktaydı. Tüm uyum testlerinde konkavite tespiti için olan fikir birliği, gövde şeklinin belirlenmesindeki uyuma göre yüksek bulundu.

Tablo 3. Vertebralarda konkavite varlığı ve gövde şekillerini belirlemede, görsel, yazılım destekli, yazılım inceleme metodları için gözlemci uyum sonuçları (P < 0.01 anlamlılık düzeyinde).

İnceleme	İnceleme	Konkavite	Konkavite	Konkavite	Şekil	Şekil
		C2	C3	C4	C3	C4
		Kappa değeri	Kappa değeri	Kappa değeri	Kappa değeri	Kappa değeri
Gözlemci D	Gözlemci H					
Görsel	Görsel	0.406	0.480	0.556	0.352	0.441
Yazılım Destekli	Yazılım Destekli	0.690	0.621	0.591	0.417	0.432
Yazılım	Yazılım	0.787	0.612	0.777	0.474	0.430
Gözlemci D	Gözlemci D					
Görsel	Yazılım Destekli	0.705	0.768	0.666	0.464	0.463
Görsel	Yazılım	0.572	0.498	0.716	0.378	0.320
Yazılım Destekli	Yazılım	0.811	0.581	0.789	0.483	0.501
Gözlemci H	Gözlemci H					
Görsel	Yazılım Destekli	0.392	0.369	0.479	0.310	0.314
Görsel	Yazılım	0.432	0.455	0.491	0.260	0.311
Yazılım Destekli	Yazılım	0.872	0.851	0.891	0.597	0.658

TARTIŞMA

İki gözlemcinin görsel değerlendirmelerinin karşılaştırıldığı analizin sonuçları, Predko-Engel ve ark.³ ile Shah ve ark.⁶'nın yaptığı vertebra maturasyonu belirlenmesinde gözlemci uyumunu değerlendirdikleri çalışma sonuçları ile uyumludur. Gabriel DB ve ark.⁷ yaptıkları çalışma sonucu gözlemcilerin tecrübesinin, gözlemciler arası uyumu etkileyebileceğini bildirmiştir. Vertebra maturasyonunun görsel değerlendirmesi, klinisyenin tecrübesi, radyograf okuma bilgisi, uzmanlık alanı gibi birçok faktörden etkilenebilmektedir.

Gözlemciler arası uyumun görsel yöntemle göre yazılım desteği ile artması, servikal vertebra morfolojilerinin belirlenmesinde yazılım desteğinin gözlemciler arası uyumu arttırdığını düşündürmektedir. Bu olumlu etki konkavite varlığını belirlemede, gövde şeklinin belirlenmesine göre daha dikkat çekicidir.

Tablo 1'e göre yazılım destekli analizlerde konkavite varlığı için gözlemciler arası uyumun orta, yazılımın yaptığı analizlerde ise önemli olması, insan faktörünün etkisinin azaltılmasıyla gözlemciler arası uyumun artabileceğini ortaya koymaktadır.

Gözlemci D'nin görsel ve yazılım destekli inceleme sonuçları arasında uyumun önemli, aynı uyumun Gözlemci H için düşük olması durumunun, ikinci gözlemcinin yazılım desteği ile kararlarında daha çok değişiklik yaptığını ve yazılımdan daha fazla etkilendiğini gösterdiğini düşünmekteyiz.

SONUÇ

Bu çalışma ile elde edilen verilere göre, lateral sefalometrik radyograflarda servikal vertebra morfolojisinin belirlenmesinde, yazılım desteği ile gözlemciler arası uyum artmaktadır. Vertebra morfolojisinin değerlendirilmesinde insan faktörünün etkisini azaltmak, klinik kararlarda standardizasyonu arttırabilir.

KAYNAKLAR

1. Kaplan A. 12 Yaş Ve Üstü Pediatrik Yaş Gurubunda Kemik Yaşı Tayini İçin Çekilen El Bileği Grafisinde Kullanılan Greulich-Pyle Ve Tanner-Whitehouse Yöntemlerinin Karşılaştırılması. [tez]. İstanbul: İstanbul Üniversitesi; 2014.
2. Kasımoğlu Y, Tuna-İnce EB. Diş hekimliğinde kemik yaşı tayininde kullanılan yöntemler. Acta Odontol Turc 2016;33(1):39-46
3. Predko-Engel A, Kaminek M, Langova K, Kowalski P, Fudalej PS. Reliability of the cervical vertebrae maturation (CVM) method. Bratisl Lek Listy 2015;4:116(4):222-226
4. Nestman ST, Marshall SD, Qian F, Holton N, Robert RG. Cervical vertebrae maturation method morphologic criteria: Poor reproducibility. Am j Orthod 2011;140(2): 182:188
5. Baccetti T, Franchi L, McNamara JA Jr. The Cervical Vertebral Maturation (CVM) method for the assessment of optimal treatment timing in dentofacial orthopedics. Semin Orthod 2005;11: 119-129
6. Shah AM, Hassan FU, Hussain U, Zahra FT. Inter-observers Level of Agreement In Cervical Vertebral Maturation Staging. Pak Oral Dental J 2016;36:245-248
7. Gabriel DB, Southard KA, Qian F, Marshall SD, Franciscus RG, Southard TE. Cervical vertebrae maturation method: Poor reproducibility. Am j Orthod 2009;136(4):478.e1-478.e7

Florid cemento osseous dysplasia and dentygerous cyst in a patient with apert syndrome: A case report

Nazlıcan Paslı(0000 0001 6468 8316)^α, Fatma Nihan Aksakallı(0000-0002-2380-1148)^β,
Ender İdman(0000-0001-7967-841X)^α, M.Oğuz Borahan(0000-0003-4193-2368)^α,
Emrah Canbazoğlu(0000-0002-2830-0166)^γ, Hasan Garip(0000-0001-5580-6640)^γ,
Şebnem Erçalık Yalçınkaya(0000-0003-2924-1935)^α

Başvuru Tarihi: 24 Ocak 2019
Yayına Kabul Tarihi: 05 Mart 2019

Selcuk Dent J, ODMFR 2019 Kongre Kitapçığı Özel Sayısı

ABSTRACT

Florid cemento osseous dysplasia and dentygerous cyst in a patient with apert syndrome: A case report

Apert syndrome is a rare congenital malformation characterized by craniocinocytosis, craniofacial anomalies and symmetric syndactyly of the feet and hands. Oral manifestations of Apert syndrome usually represents bifid uvula, malposition of the teeth, severe open bite, tooth decay and periodontal diseases. Fluorid cemento-osseous dysplasia is usually asymptomatic slow-growing non-neoplastic fibro-osseous lesions. Lesions are detected by routine radiographic examination. The aim of this case report is to present dentigerous cyst and florid cemento-osseous displasia in a patient with Apert syndrome. A 38-year-old female patient with a history of Apert syndrome referred to Marmara University, Faculty of Dentistry, Clinic of Oral and Dentomaxillofacial Radiology due to pain and swelling. On panoramic radiography, unilocular, hyperdense lesion with regular borders was observed in the anterior region of the mandible. Cone-beam computed tomography (CBCT) was performed for further examination of the lesion and perforation of buccal bone cortex was seen. Additionally, a regular monolocular hypodense lesion was observed in the anterior region of maxilla. A biopsy was performed to examine the lesion histopathologically. Histopathologic examination was performed to evaluate the lesions and the lesion in the mandible was diagnosed as cemento-osseous dysplasia. Because the lesion was multifocal, it was considered and compatible with fluoride cemento-osseous dysplasia. The lesion in the maxilla was diagnosed as dentigerous cyst on histopathologic examination. The diagnosis of fluoride cemento-osseous dysplasia is established by definite radiological and histopathological evaluation. In asymptomatic cases of fluoride cemento-osseous dysplasia, treatment is not required but patients should be followed up regularly. Practitioners should take into consideration the oral and dental findings in patients with Apert syndrome which rarely appear.

KEYWORDS

Apert Syndrome, florid cementoosseous dysplasia, dentigerous cyst

ÖZ

Apert sendromlu bir hastada florid semento osseoz displazi ve dentigeröz kist: Olgu sunumu

Apert sendromu kraniyosinositoz, kraniyofasiyel anomaliler ve ellerin ayakların simetrik sindaktili ile karakterize nadir görülen bir konjenital malformasyondur. Apert sendromunda oral belirtiler genellikle bifid uvula, dişlerin malpozisyonu, şiddetli open-bite, diş çürüğü ve periodontal hastalıkları olarak gözükür. Florid semento-osseoz displazi genellikle asemptomatik yavaş büyüyen non-neoplastik fibro-osseoz bir lezyondur. Lezyonlar rutin radyografik muayene ile tespit edilirler. Lokalizasyonları dişli bölgelerdedir, dağılımları simetrikdir. Bu vaka sunumunun amacı Apert sendromlu hastada florid semento-osseoz displazi ile birlikte dentigeröz kist olgusunu sunmaktır. Anamnezinde Apert sendromlu olduğu öğrenilen 38 yaşındaki kadın hasta ağrı ve şişlik sebebiyle Marmara Üniversitesi Diş Hekimliği Fakültesi Oral Diagnoz ve Radyoloji Kliniğine başvurmuştur. Hastadan alınan panoramik radyografide mandibula anterior bölgede uniloküler, sınırları düzgün, hiperdens yapıda lezyon izlenmiştir. Daha detaylı inceleme için alınan konik ışınlı bilgisayarlı tomografi (KİBT) görüntülerinde lezyonun bukkal kemik korteksinde perforasyona neden olduğu gözlenmiştir. Ayrıca, maksillada horizontal konumda gömük olan 23 numaralı diş kuronunu çevreleyen sınırları düzenli monoloküler hipodens lezyon izlenmiştir. Histopatolojik değerlendirme sonucu mandibuladaki lezyona semento-osseoz displazi tanısı konulmuştur. Olguda izlenen lezyonlar multifokal olduğu için florid semento-oseoz displazi ile uyumludur. Maksilladaki lezyonun ise histopatolojik değerlendirmesi sonucu dentigeröz kist tanısı konulmuştur. Florid semento-osseoz displazinin tanısı doğru klinik ve radyografik değerlendirme ile yapılır. Florid semento-osseoz displazinin asemptomatik olgularında tedavi gerekmez ancak hastanın düzenli takibi yapılmalıdır. Ancak bu olgu semptomatik olduğu için cerrahi müdahale gerekmiştir. Diş hekimleri nadir görülen Apert sendromlu hastalarda dental bulguları dikkate almalıdır.

ANAHTAR KELİMELER

Apert Sendromu, florid sementooseöz displazi, dentijeröz kist

^α Department Of Oral Diagnosis And Radiology, Marmara University, Faculty Of Dentistry, Istanbul

^β Department Of Maxillofacial Surgery, Marmara University, Faculty Of Dentistry, Istanbul

^γ Department Of Tumour Pathology, Istanbul University, Institute Of Oncology, Istanbul

INTRODUCTION

Apert syndrome (AS), also known as acrocephalosyndactyly, is one of the rarest and most severe cranio-synostosis syndromes, accounting for about 4.5% of all craniosynostosis cases.¹ AS was first clinically described by Baumgartner in 1842 and by Wheaton in 1894; later, it was reviewed extensively by Eugene Apert, a French Pediatrician, who published a series of nine cases in 1906.² Prevalence of the syndrome has been estimated to be between 1/65 000 and 1/200 000 newborns, without predilection by gender.^{2,3} AS has an autosomal dominant pattern of inheritance, associated with advanced paternal age, maternal infections, maternal drug consumption, and cranial inflammatory processes.⁴ Investigations reported in the literature on AS are usually related to genetics or surgical management, with little emphasis on the oral aspects. Early fusion of the skull bones affects the development of the brain, which can disrupt intellectual development. Cognitive abilities in people with AS range from normal to mild or moderate intellectual disability. Individuals with Apert syndrome have webbed or fused fingers and toes. The severity of the fusion varies; at a minimum, three digits on each hand and foot are fused together. In the most severe cases, all of the fingers and toes are fused. Less commonly, people with this condition may have extra fingers or toes (polydactyly). Additional signs and symptoms of AS can include hearing loss, unusually heavy sweating (hyperhidrosis), oily skin with severe acne, patches of missing hair in the eyebrows, fusion of spinal bones in the neck (cervical vertebrae), and recurrent ear infections that may be associated with an opening in the roof of the mouth (a cleft palate). Oral and dental characteristics of AS were documented as; skeletal anterior open bite, soft palate cleft, bifid uvula, narrower dimensions of dental arches with severe crowding, bilateral swellings of the palatine processes, bilateral posterior crossbite, gingivo/periodontal diseases, hypotonic lip, impaired speech, tooth agenesis, supernumerary teeth, dental fusion, dental delay in maturation and eruption.^{2,3,5-7} Florid cemento-osseous dysplasia (FCOD) is more commonly seen in middle-aged black women, although it also may occur in Caucasians and Asians. In some cases, a familial trend can be observed.^{8,9} The process may be totally asymptomatic and, in such cases, the lesion is detected when radiographs are taken for some other purposes. Symptoms such as dull pain or drainage are almost always associated with exposure of sclerotic calcified masses in the oral cavity. This may occur as the result of progressive alveolar atrophy under a denture or after extraction of teeth in the affected area.⁹ This aim of this case report is to present a patient with Apert Syndrome diagnosed with florid cemento-osseous dysplasia and dentigerous cyst on the basis of clinical, radiographic and histological findings.

CASE REPORT

A 38-year-old female patient with a history of Apert Syndrome referred to Marmara University, Faculty of Dentistry, Clinic of Oral and Dentomaxillofacial Radiology with chief complaint of pain on extra-oral examination, swelling was noted in anterior mandible. Panoramic radiograph was obtained and unilocular, sclerotic mass with regular radiolucent borders was observed in the anterior region of the mandible. Bilateral styloid process elongation was also noted. Cone-beam computed tomography (CBCT) was performed for further examination of the lesion. Coronal, sagittal and axial cross-sectional images demonstrated hyperdense lesion, with 21x18x14 mm in size and regular borders in the anterior region of mandible. The lesion formed expansion and perforation on the buccal

cortex. Another hyperdense lesion, 14x18x19 mm in size, was observed on base of the right nasal cavity with regular borders. The lesion caused perforation in the buccal bone cortex. Additionally, a regular monolocular hypodense lesion with unerupted tooth no 23 was observed in the anterior region of maxilla (Figure 1). Based on the patient's clinical and CBCT features, preliminary diagnosis was florid cemento-osseous dysplasia with differential diagnosis of complex odontoma/cementoblastoma. The lesion in the maxilla anterior region was thought to be a dentigerous cyst. Biopsy was planned (Figure 2) and histopathological examination revealed the formations of dense sclerotic calcified cementum-like masses. Sections from soft tissue showed fibrous to fibrocellular stroma with dilated blood vessel and chronic inflammatory cell infiltration. The periphery of the lesion showed globular or ovoid structures of cementoid appearance involved by thin fibrous tissue (Figure 3).

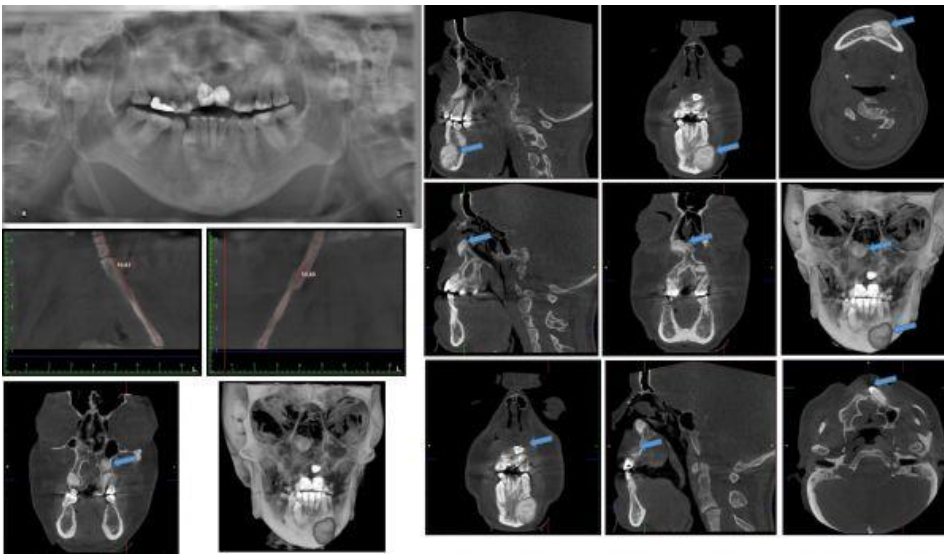


Figure 1. Hyperdens lesions in the maxilla and mandibula and cystic formation in the anterior region of the maxilla with bilateral styloid process elongation on panoramic radiograph and CBCT images

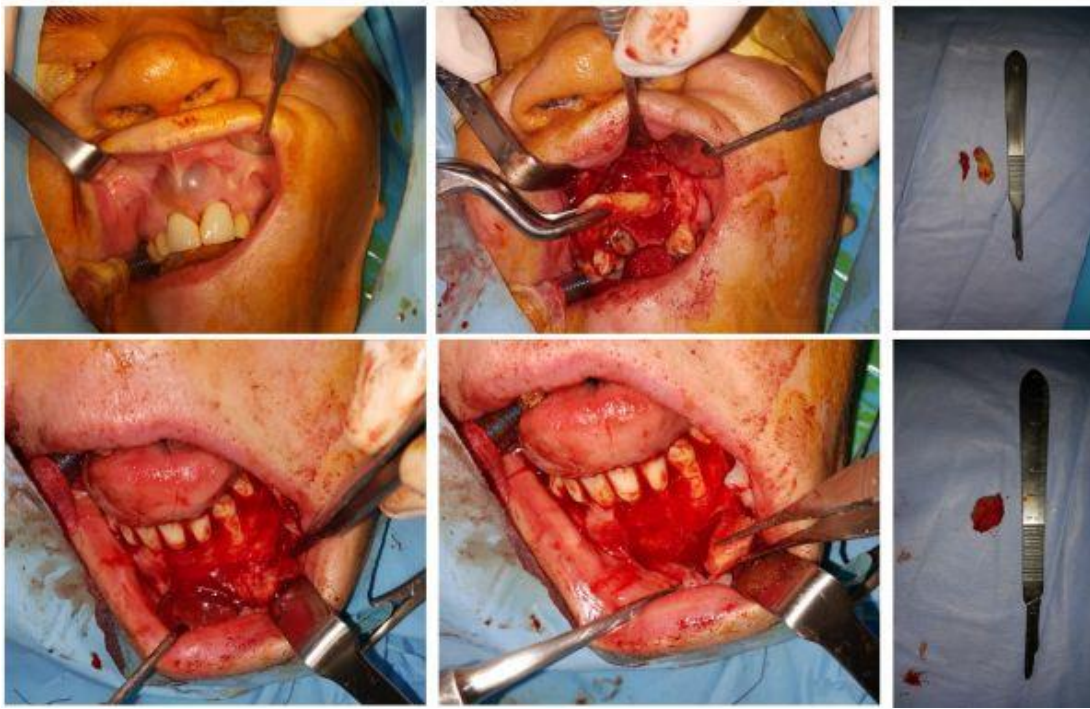


Figure 2. Biopsy was performed from the monitored lesions

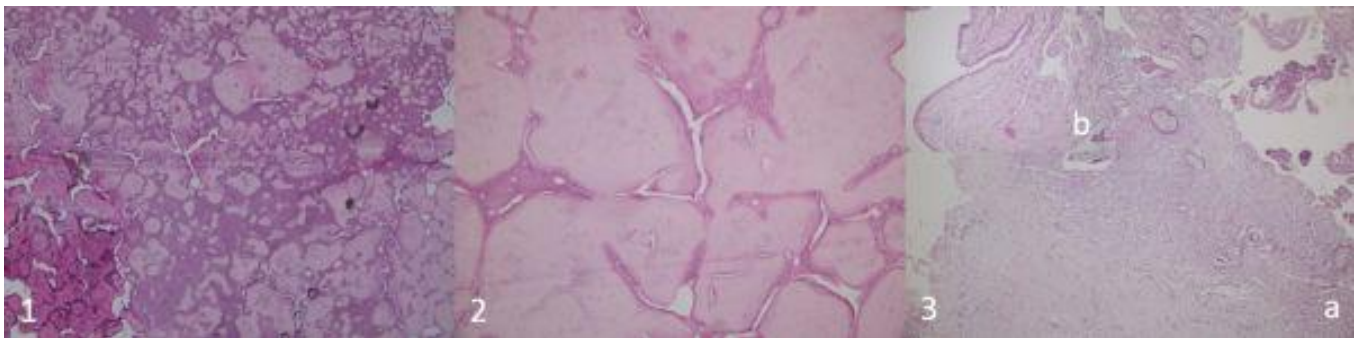


Figure 3. 1,2, 3a)Inside the cell-rich lesion composed of spindle cells, mostly round, ovoid structure cementite-
osseous calcifications, some of which resemble cement (H&E x40, x100, x100 respectively) 3b) The inner surface
of the fibrous wall is covered by a thin epithelium composed of several rows of cubic cells H&EX200

DISCUSSION

Although FCODs have been reported extensively in the literature, to our knowledge this is the first case representing a unique combination of FCOD with features of Apert Syndrome. FCOD may be familial with an autosomal dominant inheritance pattern, but there are only a few examples in the literature in which the familial pattern has been confirmed.^{2,4-7} Radiologic findings of FCOD depends on the degree of maturation of the lesion. Radiographs often demonstrate numerous, irregularly shaped, sclerotic radiopacities admixed with diffuse ill-defined, radiolucent-radiopaque areas. In mature cases, lesions appear as completely radiopaque with radiolucent periphery and surrounded by sclerotic borders same as periapical cemental dysplasia. FCOD affects both jaws bilaterally, mainly mandibular posterior region and occurs above the inferior alveolar nerve canal.⁸⁻¹⁰ Few reports commented on the presence or absence of jaw expansion. Yonestu and Nakamura reported mild bony expansion based on occlusal

radiographs or axial Computed Tomography images.¹⁰ On the basis of the clinical and radiographic features of the present case, the lesion was diagnosed as FCOD with associated dentigerous cyst. Studies showed that simple bone cyst is the most seen associated lesion of FCOD. Considering this high rate of oral alterations, patients with Apert syndrome may have large dental needs; thus, dental professionals should be well informed on the oral aspects of these individuals, to be able to provide thorough information to patients and parents. Knowledge on the oral disturbances present in this syndrome is fundamental to establish a treatment plan adequate to their needs, clinical and radiographic follow-up is essential.

REFERENCES

1. Bathia PV, Patel PS, Jani YV, Soni NC. Apert's syndrome: Report of a rare case. *J Oral Maxillofac Pathol.* 2013;17:294–297.
2. Soancă A, Ducea D, Gocan H, Roman A, Culic B. Oral manifestations in Apert syndrome: Case presentation and a brief review of the literature. *Rom J Morphol Embryol.* 2010;51:581–584.
3. López-Estudillo AS, Rosales-Bérber MA, Ruiz-Rodríguez S, Pozos-Guillén A, Noyola-Frías MÁ, Garrocho-Rangel A. Dental approach for Apert syndrome in children: a systematic review. *Med Oral Patol Oral Cir Bucal.* 2017;22:e660-e668.
4. Sannomiya EK, Reis SAB, Asaumi J, Silva JVL, Barbar AS, Kishi K. Clinical and radiographic presentation and preparation of the prototyping model for pre-surgical planning in Apert's syndrome. *Dentomaxillofac Radiol.* 2006;35:119–24
5. Dalben GS, Neves LT, Gomide MR. Oral findings in patients with Apert syndrome. *J Appl Oral Sci.* 2006;14:465–469
6. Oberoi S, Hoffman WY, Vargervik K. Craniofacial team management in Apert syndrome. *Am J Orthod Dentofacial Orthop.* 2012;141:82–87.
7. Carpentier S, Schoenaers J, Carels C, Verdonck A. Cranio-maxillofacial, orthodontic and dental treatment in three patients with Apert syndrome. *Eur Arch Paediatr Dent.* 2014;15:281–289.
8. Thorawat A, Kalkur C, Naikmasur VG, Tarakji B. Familial florid Cemento-osseous dysplasia - case report and review of literature. *Clin Case Rep.* 2015;3:1034-7
9. Singer SR, Creanga AG, Vyas R, Mupparapu M. Florid expansile cemento- osseous dysplasia of the jaws: Cone beam com-puted tomography study and review of the litera-ture. *J Orofac Sci* 2017;9:114-7.
10. Yonestu K., and Nakamura T. CT of calcifying jaw bone diseases. *AJR Am. J. Roentgenol.* 2001; 177:937–943.

Dental malformasyonlu bir grup olgunun KIBT ile değerlendirilmesi: Pilot çalışma

Fatma Güler Dönmez(0000-0001-6998-216X)^α, Gözde Yılmaz(0000-0001-5734-2632)^α,
Filiz Namdar Pekiner (0000-0001-7426-5587)^α

Selcuk Dent J, ODMFR 2019 Kongre Kitapçığı Özel Sayısı

Başvuru Tarihi: 14 Ocak 2019
Yayına Kabul Tarihi: 05 Mart 2019

ÖZ

Dental malformasyonlu bir grup olgunun KIBT ile değerlendirilmesi: Pilot çalışma

Amaç: Dental malformasyonlar, dişlerin sayısı, şekil, erüpsiyon ve morfolojik olarak normalden sapsmasıdır. Dişlerde görülen bu dental malformasyonların teşhisi genellikle rutin klinik ve radyolojik incelemeyle yapılmaktadır. Bu çalışma, Marmara Üniversitesi Diş Hekimliği Fakültesi'nde çeşitli nedenlerle konik ışınli bilgisayarlı tomografileri (KIBT) bulunan olgularda dental malformasyon görülme sıklığının değerlendirilmesi amacı ile gerçekleştirilmiştir.

Gereç ve Yöntemler: Ağız, Diş ve Çene Radyolojisi Anabilim Dalı'na başvuran 250 olgu dental malformasyon varlığı açısından retrospektif olarak KIBT ile değerlendirilmiştir.

Bulgular: Bu çalışmada yaş ortalaması 30.4 olan 250 olgunun KIBT görüntüleri incelenmiştir. 43 olguda % 17.2 oranında sünnümerer diş (SD) bulgulanmıştır. Kadınların % 13.9'unda, erkeklerin %21.2'sinde SD bulunmakta olup, aralarında istatistiksel olarak anlamlı bir farklılık saptanmamıştır (p>0.05). Tüm olguların % 6.4'ünde odontom, 1 olguda geminasyon, 1 olgunun 4 adet dişinde pulpa taşı saptanmıştır.

Sonuç: Dental malformasyonların teşhisi, tedavi planlaması bakımından önemlidir. Bu malformasyonların detaylı klinik muayene sonrası endikasyonu dahilinde KIBT ile değerlendirilmesi tanı ve tedavi planlaması bakımından hekime yol gösterici olacaktır.

ANAHTAR KELİMELE

Distomolar, mesiodens, odontom, sünnümerer diş

ABSTRACT

Evaluation of a group dental malformations with CBCT: Pilot study

Background: Dental malformations are the number of teeth, shape, eruption, and morphological deviation from normal. The shapes of the teeth are performed by routine clinical and radiological examinations on the diagnosis of these dental malformations. In this study, cone beam computed tomography shots were prepared for various reasons in Marmara University Faculty of Dentistry.

Methods: 250 cases who applied to the Department of Oral and Dental Radiology were evaluated retrospectively with Cone-beam computed tomography CBCT for the presence of dental malformation.

Results: In this study, 250 cases with an average age of 30.4 were examined. In 43 cases, 17.2 % supernumerary teeth (ST) were detected. 13.9 % of females and 21.2 % of males had ST and no statistically significant difference was found between them (p>0.05). Of all cases 6.4 % had odontoma, 1 had germination, and 1 had 4 teeth of pulp stone.

Conclusion: Diagnosis of dental malformation is important in terms of treatment planning. The evaluation of these malformation with the CBCT after detailed clinical examination will guide the physician in terms of diagnosis and treatment planning.

KEYWORDS

Distomolar, mesiodens, odontoma, supernumerary tooth

GİRİŞ

Dental malformasyonlar; genetik sendromlar, sistemik hastalıklar ve çevresel faktörler gibi nedenlerle gözlenebilen anomalilerdir.¹ Dental gelişim sırasında bu faktörler arasında meydana gelecek karmaşık etkileşimler, dental malformasyonlara neden olabilmektedir.² Dental malformasyonlar, diş hassasiyeti, çürüğe yatkınlık, gömülü kalma, diş fazlalığı-eksikliği gibi durumlar dental problemlere yol açabilirler.³ Dental malformasyonlar içerisinde gömülü dişler, sünnümerer dişler, odontom, geminasyon ve füzyon toplumda sıklıkla görülmektedir. Sünnümerer diş terimi, süt veya daimî dişlerde aşırı sayıda diş veya diş benzeri yapının varlığı olarak tanımlanır. Genellikle maksiller anterior ve mandibular premolar bölgelerde bulunurlar.⁴ Odontomlar odontogenez sırasında dental ark içinde

^α Marmara Üniversitesi Üniversitesi, Diş Hekimliği Fakültesi, Ağız, Diş ve Çene Radyolojisi Anabilim Dalı, İstanbul

gelişir.⁵ Histolojik olarak, mine, dentin, sement ile pulpa dokularından oluşan odontomların etiyojisi tam olarak bilinmemekle beraber, lokal travma, enfeksiyonlar ve genetik faktörlerin etkili olduğu düşünülmektedir.⁶ Geminasyon tek bir diş germinin invajinasyonla ikiye ayrılması ile tam ayrılmış ya da ayrılamamış normalden geniş bir kuronla tek bir kök ve kök kanalından oluşur. Süt ya da daimi dişlerde görülebilir. Kalıtsal dominant geçiş olabileceği de belirtilmektedir.⁷ Pulpa kalsifikasyonu tek bir dişte olabileceği gibi tüm dişlerde de görülebilen pulpa içindeki kalsifiye kitledir.⁸ Dentikelin belirgin bir biçimi olmamakla birlikte genellikle oval veya yuvarlaktır.⁹

Dental malformasyonlar sıklıkla rutin dental muayene sırasında ortaya çıkmaktadır. Dental malformasyonların erken teşhisi, tedavi planlaması açısından önemlidir ve radyografik inceleme ile belirlenebilir. Çelikoğlu ve ark. 42 SD'yi serigrafi ve panoramik radyografilerle değerlendirmiş ve % 31.3 meziodens (MD), % 25 parapremolar (PPM), % 22.9 lateral, % 14.5 paramolar ve % 2.1 kanin diş olarak bulgulamışlardır.¹⁰ Odontomların cinsiyete göre dağılımını araştıran çalışmalarda araştırmacılar farklı görüşler bildirmektedir. Owens ve ark. kadın erkek oranının eşit olduğunu belirtirken, Or ve Yüçetaş araştırmalarında 49 odontom olgusu saptamış ve erkek popülasyonunda daha fazla görüldüğü bildirmiştir.^{11,12} Gülşahi ve ark. 519 hastadan oluşan bir popülasyonun periapikal radyografilerini inceleyerek yaptıkları çalışmada pulpa taşı yaygınlığını % 5 olarak rapor etmişlerdir.¹³ Çelenk ve ark. klinik, panoramik ve periapikal radyografilerle yaptıkları incelemede 17 olgunun % 70.4'ünde füzyon, % 29.4'ünde geminasyon saptamıştır.¹⁴

Konvansiyonel radyografiler 2 boyutlu görüntü vermeleri sebebiyle dental malformasyonların değerlendirilmesinde yetersiz kalırlar. Ancak, Konik ışıklı bilgisayarlı tomografi (KIBT) kullanımı ile 3 boyutlu olarak elde edilen görüntüler dental malformasyonları ve anatomik komşuluklarını gözlemlemek için oldukça yararlıdır.^{15,16}

Gürler ve ark. 34 olgunun KIBT görüntülerini değerlendirmiş, 47 SD bulgulamışlar ve % 42.5 MD, % 29.7 PPM, % 23.4 lateral veya kanin, % 4.4 distomolar (DM) saptamışlardır.¹⁷ Kim ve ark. 444 olgunun KIBT ve panoramik grafilerini değerlendirmiş, 383 adet MD saptamış ve görülme sıklığını % 69.2 olarak rapor etmişlerdir.¹⁸

Bu retrospektif çalışmanın amacı da Marmara Üniversitesi Diş Hekimliği Fakültesi, Oral Diagnoz kliniğine başvuran, farklı endikasyonlar ile KIBT çekilen bir grup olguda dental malformasyon görülme sıklığını KIBT ile radyografik olarak değerlendirmektir.

GEREÇ VE YÖNTEM

Bu çalışmada çalışma grubunu Marmara Üniversitesi Diş Hekimliği Fakültesi Ağız, Diş ve Çene Radyolojisi Anabilim Dalı'na 2017-2018 yılında başvurmuş yaşları 7 ile 76 arasında değişen klinik, medikal anamnezleri ve KIBT arşivinde görüntüleri bulunan 250 olgu oluşturmuştur. Çalışma protokolü, iyileştirme ve revizyonları içerecek şekilde, Helsinki Deklarasyonu'nda tanımlanan prensiplere göre düzenlenmiştir. Bilimsel çalışmalar için verilerin kullanılabilirliğine dair bilgilendirilmiş onam formları elde edilmiştir. 250 olgunun görüntüleri aynı röntgen teknisyeni tarafından Promax 3D Mid görüntüleme cihazı ile (Planmeca Oy Helsinki, Finland) 90 Kvp 10 mA doz ile alınmıştır. Elde edilen bu görüntüler Romexis 2.92 software (Planmeca Oy Helsinki, Finland) ile monitör ekranında (23 inch monitor Dell 1920x1089 pixel) aynı araştırmacı (F.D) tarafından değerlendirilmiştir. Bu değerlendirmede voksel kalınlığı 0,20 mm, FOV alanı 16x16mm, 1mm'lik sagittal, aksiyel ve koronal kesitler kullanılmıştır. Çalışma öncesi kalibrasyon

amacı ile çalışmaya dahil edilmeyen 50 KIBT görüntüsü aynı bölümdeki deneyimli bir araştırmacı tarafından birlikte irdelenmiştir.

İstatistiksel Analiz: Çalışmada elde edilen bulgular değerlendirilirken, istatistiksel analizler için IBM SPSS Statistics 22 (IBM SPSS, Türkiye) programı, niteliksel verilerin karşılaştırılmasında Fisher Freeman Halton Testi, Continuity (Yates) Düzeltmesi ve Tek Gözlü Düzende Ki-kare testi kullanılmıştır. Anlamlılık $p < 0.05$ düzeyinde değerlendirilmiştir.

BULGULAR

Tüm olguların % 17.2'sinde SD bulunmaktadır. Kadınların % 3.9'unda, erkeklerin % 21.2'sinde SD bulunmakta olup, aralarında istatistiksel olarak anlamlı bir farklılık bulunmamaktadır ($p > 0.05$) (Tablo 1). Toplam SD sayısının kadınlardaki oranı % 43.8, erkeklerdeki oranı % 56.2 olup, aralarında istatistiksel olarak anlamlı bir farklılık bulunmamaktadır ($p > 0.05$) (Tablo 1). Tüm olguların % 45.3'ünde MD, % 45.3'ünde PPM ve % 9.4'ünde DM görülmektedir. SD bulunan olgularda, cinsiyetler arasında MD, PPM ve DM görülme oranları açısından istatistiksel olarak anlamlı bir farklılık bulunmamaktadır ($p > 0.05$). Kadınların % 50'sinde MD, % 46.2'sinde PPM, % 3.8'inde DM görülürken, erkeklerin % 42.1'inde MD, % 44.7'sinde PPM ve % 13.2'sinde DM görülmektedir (Tablo 2). Tüm olguların % 6.4'ünde odontom görülmektedir. Kadınların % 8'inde, erkeklerin % 4.4'ünde odontom görülmüş olup, aralarında istatistiksel olarak anlamlı bir farklılık bulunmamaktadır ($p > 0.05$) (Tablo 3).

Tablo 1. Cinsiyetlere göre SD bulunan hasta sayısı ve cinsiyetler arasında SD sayısının değerlendirilmesi

SD	Kadın (n=137)		Erkek (n=113)		p
	n	n (%)	n (%)	n (%)	
Var	43 (%17.2)	19 (%13.9)	24 (%21.2)		0.171
Yok	207 (%82.8)	118 (%86.1)	89 (%78.8)		
Toplam SD sayısı	n	Kadın n(%)	Erkek n(%)	p	
	64	26 (%43.8)	38(%56.2)		0.134

Tablo 2. Cinsiyetler arasında Sürnünerer dişlerdeki MD, PPM ve DM oranlarının değerlendirilmesi

	Kadın		Erkek		p
	n	n (%)	n (%)	n (%)	
MD	29 (%45.3)	13 (%50)	16 (%42.1)		0.529
PPM	29 (%45.3)	12 (%46.2)	17 (%44.7)		
DM	6 (%9.4)	1 (%3.8)	5 (%13.2)		

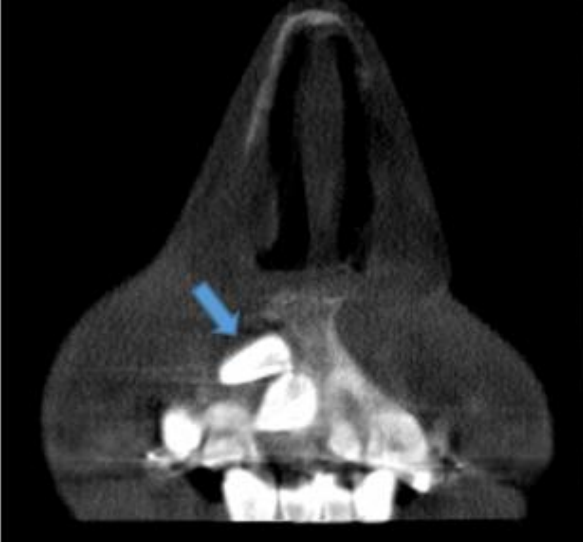Tablo 3. Cinsiyetler arasında odontom görülme oranlarının değerlendirilmesi

Odontom	Kadın (n=137)		Erkek (n=113)		p-değeri
	n	n (%)	n (%)	n (%)	
Var	16 (%6.4)	11 (%8)	5 (%4.4)		0.369
Yok	234 (%93.6)	126 (%92)	108 (%95.6)		

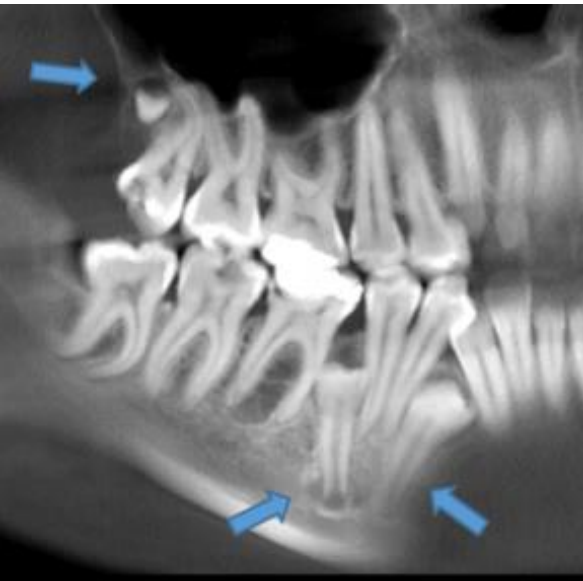
TARTIŞMA

Dental malformasyon sıklığının % 1,73 ile % 74 arasında değişen oranlarda ortaya çıkabildiği bildirilmektedir.^{19,20} Yaygınlıkları ve görülme şekilleri genetik çalışmalara önemli bilgiler sağlar ve popülasyonlar arasındaki farklılıkların ortaya konmasına yardımcı olur.¹⁹

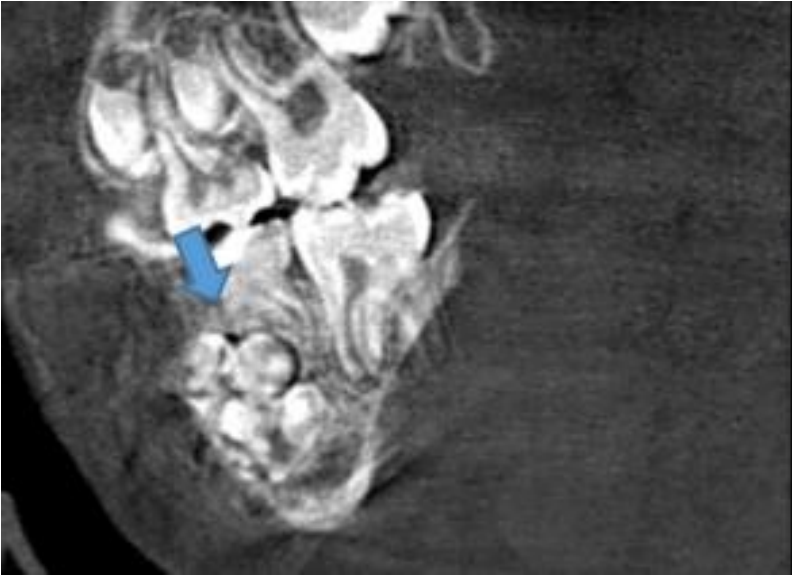
Esenlik ve ark.'nın 2599 olguda panoramik grafi ile yaptıkları çalışmada % 2.7 oranında SD saptandığını, bu dişlerin % 51.2'sinin MD, % 15.5'inin üst yan kesici, % 14.3'ünün alt küçük azı, % 9.5'inin üst kanin, % 6'sının üst küçük azı, % 2.4'ünün alt yan kesici, % 1.2'sinin alt kanin olduğunu bildirmişlerdir. Kadın ve erkek olgular arasında istatistiksel olarak anlamlı fark bulunmadığını ileri sürmüşlerdir.²¹ Liu ve ark. 487 olguda 626 SD'yi KIBT ile incelemişler. Olguların % 72'sinde 1, % 27.3 2, % 0.6 3 adet SD bulgulamışlardır.²² Odontomlar çocuk ve genç erişkinlerde; sıklıkla 2. dekatta tespit edilirler. Maksillada mandibulaya oranla daha fazla olgu rapor edilmiştir. Cinsiyetler arasında belirgin bir fark saptanmamıştır.²³ Çalışmamızda da dental malformasyonlarda, kadınların % 13.9'unda, erkeklerin % 21.2'sinde SD (Resim 1, Resim 2), kadınların % 8'inde, erkeklerin % 4.4'ünde odontom saptanmıştır (Resim 3).



Resim 1. Koronal kesitte mesiodens (MD)

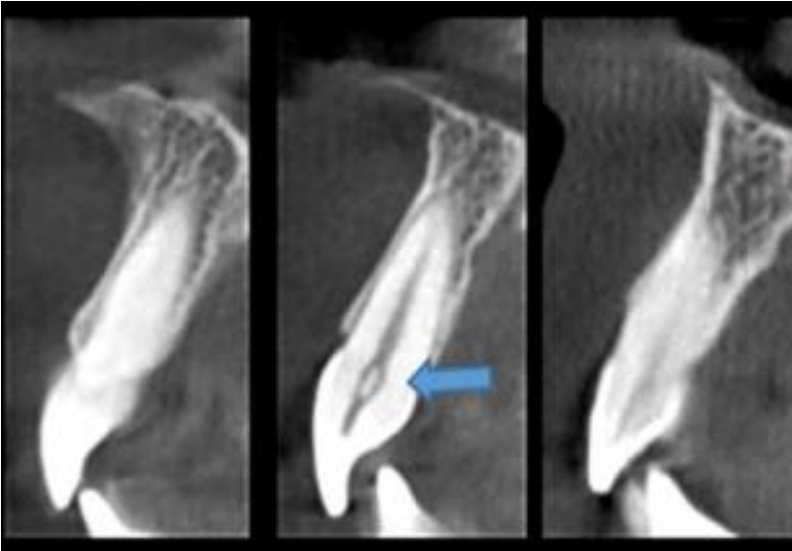


Resim 2. Rekonstrüksiyon sonrası oluşturulmuş panoramik görüntüde parapremolar ve distomolar



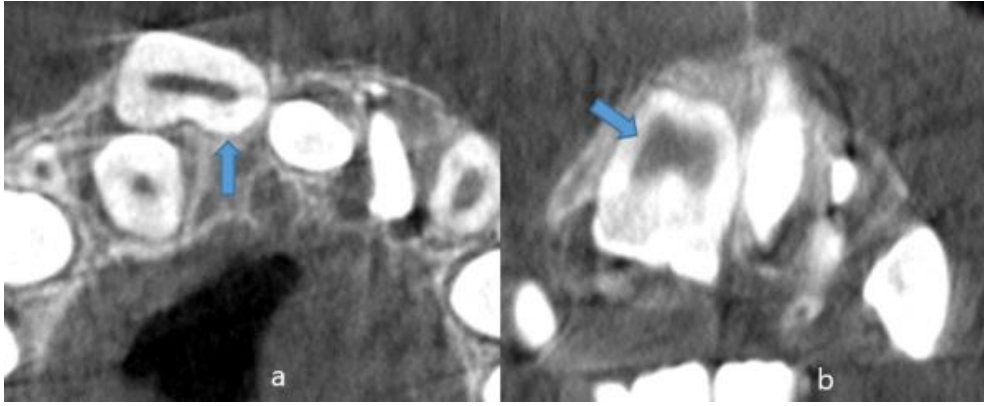
Resim 3. Sagittal kesitte odontom görüntüsü

Kannan ve ark., pulpa taşı prevalansını belirlemek amacıyla yaş aralığı 10-70 olan 361 olgunun 507 adet periapikal radyografi görüntüsünü incelemişlerdir. 162 olguda incelenen toplam 1779 dişin 280 dişinde pulpa taşları tespit etmişlerdir.²⁴ Silva ve ark., KIBT ile 382 olguda 2833 dişte pulpa taşlarını değerlendirmişler, % 31.9 olguda ve % 9.5 dişte pulpa taşı varlığını rapor etmişlerdir. Araştırmacılar pulpa taşının sıklıkla maksiller ve mandibular molarlarda bulunduğunu belirtmişlerdir.²⁵ Çalışmamızda 1 olguda maksiller santral ve laterallerde yer alan 4 dişte pulpa taşı bulgulanmıştır (Resim 4).



Resim 4. Çapraz kesit KIBT görüntüsünde pulpa taşı görüntüsü

Yapılan prevalans araştırmalarında geminasyonlu ve füzyonlu dişlerin süt ve daimi dişlerde görülme prevalanslarının sırası ile % 0.4-0.9, % 0.1-0.2 aralığında olduğu bildirilmiştir. Cinsiyete bağlı herhangi anlamlı bir fark olmamasına karşı geminasyon vakalarının daha çok maksillada, füzyon vakalarının ise mandibulada sık görüldüğü tespit edilmiştir.²⁶ Çalışmamızda maksilla anteriorda 1 adet geminasyon bulgulanmıştır (Resim 5a ve b).



Resim 5. Aksiyel (a) ve koronal (b) kesitte germinasyon görüntüsü

SONUÇ

Dental malformasyonlar için radyografik veriler geleneksel olarak periapikal, okluzal, panoramik grafler ile elde edilir. Ancak bu radyografiler dental malformasyonları tanımlamak için yeterli değildir. Oysa, KIBT ile elde edilen üç boyutlu görüntüler ile, dental malformasyonların lokalizasyonu, olası patolojiler ve komşu anatomik yapılar kolaylıkla saptanabilir. Tüm bu veriler, dental malformasyonların tedavi öncesi değerlendirilmesi için oldukça yararlıdır. Bu nedenle, dental malformasyonlu hastalarda konik ışın bilgisayarlı tomografinin rutin kullanımı önerilmektedir.

KAYNAKLAR

1. Küçükçeşmen C, Küçükçeşmen Ç. "Konik Diş Anomalisi" bulunan üç farklı olgunun, kompozit veneer restorasyonlarla estetik ve fonksiyel tedavisi. Ankara Üniv. Diş Hek. Fak. Derg, 2005; 32 (3): 215-21.
2. Brook AH. Multi level complex interactions between genetic, epigenetic and environmental factors in the aetiology of anomalies of dental development. Arch Oral Biol 2009;54:3-17.
3. Afify AR, Zawawi KH. The prevalence of dental anomalies in the Western region of Saudi Arabia. ISRN Dent 2012:837270.
4. Brauer HU. Case report: Non-syndromic multiple supernumerary teeth localized by cone beam computed tomography. Eur Arch Paediatr Dent. 2010;11(1):41-43.
5. De Oliveira BH, Campos V, Marcal S. Compound odontoma—diagnosis and treatment: three case reports. Pediatr Dent. 2001;23:151-7.
6. Amado CS, Gargallo AJ, Berini AL, Gay EC. Review of 61 cases of odontoma. Presentation of an erupted complex odontoma. Med Oral. 2003;8:366-73.
7. Brook AM, Winter GB.: Double teeth a retrospective study of «geminated» and «fused» teeth in children. Brit. Dent. J. 1970,129:123- 30.
8. Sener S, Cobankara FK, Akgünlü F. Calcifications of the pulp chamber: prevalence and implicated factors. Clin Oral Investig, 2009; 13 (2): 209-215.

9. White SC, Pharoah MJ. Oral Radiology: Principles and Interpretation. 5th Edition, Mosby, 2003: p. 361-62.
10. Celikoglu M, Kamak H, Oktay H. Prevalence and characteristics of supernumerary teeth in a non-syndrome Turkish population: associated pathologies and proposed treatment. *Med Oral Patol Oral Cir Bucal*. 2010;15(4):575–578.
11. Owens BM, Schuman NJ, Mincer HH, Turner JE, Oliver FM. Dental odontomas: a retrospective study of 104 cases of *Clin Ped Dent* 1997; 21;261-264.
12. Or S, Yüçetaş Ş. Compound and complex odontomas *Int J Oral Maxillofacial Surg* 1987;16: 596-599.
13. Gulsahi A, Cebeci AI, Ozden S. A radiographic assessment of the prevalence of pulp stones in a group of Turkish dental patients. *Int Endod J*, 2009; 42 (8): 735-739.
14. Çelenk P. İkiz oluşumlar: Fusyon ve Geminasyon G.Ü. Dişhek. Fak. Der. 1990; 271 – 286.
15. Cevdanes LH, Styner MA, Proffit WR. Image analysis and superimposition of 3-dimensional cone-beam computed tomography models. *Am J Orthod Dentofacial Orthop*. 2006;129(5):611–618.
16. Sawamura T, Minowa K, Nakamura M. Impacted teeth in the maxilla: Usefulness of 3d dental-ct for preoperative evaluation. *Eur J Radiol*. 2003;47(3):221–226.
17. Gurler G, Delilbasi C, Delilbasi E. Investigation of impacted supernumerary teeth: a cone beam computed tomograph (cbct) study. *J Istanbul Univ Fac Dent*. 2017; 51(3): 18–24.
18. Kim Y, Jeong T, Kim J, Shin J, Kim S. Effects of mesiodens on adjacent permanent teeth: a retrospective study in Korean children based on cone-beam computed tomography. *Int J Paediatr Dent*. 2018 Mar;28(2):161-169.
19. Guttal KS, Naikmasur VG, Bhargava P, Bathi RJ. Frequency of developmental dental anomalies in the Indian population. *Eur J Dent* 2010; 4: 263-269.
20. Thongudomporn U1, Freer TJ. Prevalence of dental anomalies in orthodontic patients. *AustDent J*. 1998 Dec;43(6):395-398. Kim Y, Jeong T, Kim J, Shin J, Kim S. Effects of mesiodens on adjacent permanent teeth: a retrospective study in Korean children based on cone-beam computed tomography. *Int J Paediatr Dent*. 2018 Mar;28(2):161-169.
21. Esenlik E, Sayin MO, Atilla AO, Ozen T, Altun C, Başak F. Supernumerary teeth in a Turkish population. *Am J. Orthod Dentofacial Orthop*, 2009; 136 (6): 848-52.
22. Liu DG, Zhang WL, Zhang ZY, Wu YT, Ma XC. Three-dimensional evaluations of supernumerary teeth using cone-beam computed tomography for 487 cases. *Oral Surg Oral Med Oral Pathol Oral Radiol Endod*. 2007;103(3):403–411.
23. Regezi J., Sciubba J., Jordan R. *Oral Pathology; Clinical Pathologic Correlations*. 2003. 286-288.
24. Kannan S., Kannepady S.K., Muthu K., Jeevan M.B., Thapasum A. Radiographic Assessment of the Prevalence of Pulp Stones in Malaysians. *Journal of Endodontics*. 2015. 201; 333-337.

25. da Silva EJNL, Prado MC, Queiroz PM, Nejaim Y, Brasil DM, Groppo FC, Haiter-Neto F. Assessing pulp stones by cone-beam computed tomography. 2017. 2327–2333
26. Neves AA, Neves ML, Farinhas JA. Bilateral connation of permanent mandibular incisors: a case report. Int J Paediatr Dent 2002;12:61-65. 10. Grammatopoulos E. Geminatio n or fusio n. Br Dent J 2007;203:119-120.

Sella Tursika köprüsü ve Angle malokluzyon ilişkisi

Arzu Alan(0000-0002-7771-0380)^α, Özge Akçam (0000-0002-4885-3657)^β, Kaan Orhan (0000-0001-6768-0176)^γ

Selcuk Dent J, ODMFR 2019 Kongre Kitapçığı Özel Sayısı

Başvuru Tarihi: 24 Ocak 2019
Yayına Kabul Tarihi: 19 Şubat 2019

ÖZ

Sella Tursika köprüsü ve Angle malokluzyon ilişkisi

Amaç: Bu çalışmanın amacı, sella köprüsünün sınıflamasını yapmak, yaş, cinsiyet ve Angle okluzyon sınıflaması ile ilişkisini değerlendirmektir.

Gereç ve Yöntemler: Ortodontik tedavi planlanan 100 hastanın lateral sefalometrik radyografları ve ortodontik ısırma modelleri kullanılmıştır. Sella Tursika köprüsünü belirlemek amacıyla interklinoidal mesafe ve sella'nın en geniş anteroposterior çapı ölçülmüştür.

Bulgular: Tip 3 İnterklinoit ligament (ICL) kalsifikasyonu görülme sıklığının yaş ile arttığı tespit edilmiştir. Erkek bireylerde Tip 1 ICL kalsifikasyonu (% 56,5) fazla görülürken, kadın bireylerde Tip 2 kalsifikasyon (% 59,3) fazla görülmüştür. Angle sınıf 1 malokluzyonda ICL kalsifikasyonu Tip 3 % 20, sınıf 2 malokluzyonda % 12, sınıf 3 malokluzyonda ise % 6,7 oranında bulunmuştur.

Sonuç: ICL kalsifikasyonu ile yaş arasında anlamlı doğrusal ilişki vardır. ICL kalsifikasyonun cinsler arasında farklılık gösterdiği görülmüştür. Angle malokluzyon sınıflaması ile sella köprüsü arasındaki ilişkinin malokluzyon sınıflarına göre vaka sayısı dağılımının aynı olduğu çalışmalarla değerlendirilmesi planlanmaktadır.

ANAHTAR KELİMELELER

İnterklinoit Ligament, Kalsifikasyon, Köprü, Sefalometri, Sella tursika

ABSTRACT

Associations among Sella Turcica bridging and Angle malocclusion classification

Background: The purpose of this study is to determine bridging of the sella turcica in patients different ages, genders and malocclusions

Methods: This study was performed on cephalography and orthodontic diagnostic casts of 100 orthodontic patients. To quantify the severity of bridging, interclinoidal distance and the greatest anteroposterior diameter of sella was measured.

Results: There were significant difference in sella turcica bridging between age and gender groups. The prevalence values of type 1 Interclinoid ligament (ICL) calcification observed in males 56.5 %, in females 59.3 %. Angle malocclusion class 1 patients presented 20 per cent (ICL) calcification, class 2 patients presented 12 per cent, class 3 patients presented 6.7 per cent.

Conclusion: We found a significant association between ICL calcification and age. The occurrence of ICL calcification was positively associated with gender. The small number of class 3 patients in our sample disallowed reaching statistical significance. it was better to use equal sample of malocclusion classification.

KEYWORDS

Bridging, Calcification, Cephalometric, Interclinoid Ligament, Sella Turcica

GİRİŞ

Sella tursika, sfenoid kemik gövdesinin intrakraniyal yüzeyinde bulunan eğer şekilli kemik yapıdır.^{1,2} Sella tursikanın, anterior duvarı tuberculum sella, posterior duvarı dorsum sella olarak adlandırılır. Hipofiz bezi sella tursika içerisinde bulunur; iki ön, iki arka klinoid çıkıntı ile çevrelenir. Ön klinoid çıkıntılar sfenoid kemiğin minör kanatlarının medial ve anterior kısmından, arka klinoid çıkıntılar ise dorsum sellanın uç kısmından oluşur.³ Sella tursika, nörokranial ve nörofasiyal kompleksin radyografik analizinde kullanılan anatomik oluşumlardandır.¹ Sella tursika, dental epitelyal kök hücreler, maxiller, palatal ve frontonazal gelişim alanları aynı embriyolojik hücrelerden kaynak alırlar.⁴ ⁶ Genetik mutasyonlar, dental gelişim, orta yüz ve sella tursikanın gelişimini olumsuz etkileyebilmektedir.^{3,4}

Sella tursika köprüsü, arka ve ön klinoid çıkıntılar arasındaki duramaterin (interklinoid ligament (ICL)) ossifikasyonu veya sfenoid kemiğin embriyolojik gelişimi sırasında meydana gelen anomali sonucu oluşan, sık rastlanılan bir

^α Ankara Yıldırım Beyazıt Üniversitesi Diş Hekimliği Fakültesi Ağız, Diş ve Çene Radyolojisi Anabilim Dalı, Ankara

^β Ankara Yıldırım Beyazıt Üniversitesi Diş Hekimliği Fakültesi Ortodonti Anabilim Dalı, Ankara

^γ Ankara Üniversitesi Diş Hekimliği Fakültesi Ağız, Diş ve Çene Radyolojisi Anabilim Dalı, Ankara

morfolojik varyasyondur.^{1,4,7} Aynı zamanda bölgenin anatomik farklılaşmalarının zemininde hipofiz bezi ile ilişkili teşhis edilmemiş patolojilerde bulunabilmektedir.⁸ Sella tursika köprüsü, birçok kraniyofasiyal veya sistemik gelişimsel sendromlar ve bozukluklar, diş transpozisyonu, konjenital diş eksiklikleri gibi sayısız lokal dental anomaliler ile ilişkilendirilebilir.^{1,2,4,7,8}

Ortodontik hastaların teşhisi, tedavi planlaması ve iskeletsel gelişimlerinin değerlendirilmesi amacıyla lateral sefalometrik radyograflar kullanılır.² Lateral sefalometrik görüntüler, kafatası, yüz ve boyun omurgalarına ilişkin diagnostik bilgiler sağlar ayrıca fasiyal büyüme öngörülerek, dental ve iskeletsel değerlendirmeler yapılmasına imkan verir.⁴

Sefalometrik takip için kafatasında en sık kullanılan anatomik landmarklardan biri sella tursikadır.^{3,8}

Sella Tursika morfolojisi kişiden kişiye değişim gösterebilmektedir.⁸ Bu önemli bölgenin anatomik varyasyonlarını bilmek, bölgeye ilişkin patolojik bir değişimin ayırt edilmesini sağlayacaktır. Bu çalışmanın amacı, çalışma grubumuzda sella köprüsünün sınıflamasını yapmak, yaş ve cinsiyete göre dağılımını incelemek, Angle okluzyon sınıflaması ile sella köprüsü sınıflamasını değerlendirmek ve karşılaştırmaktır.

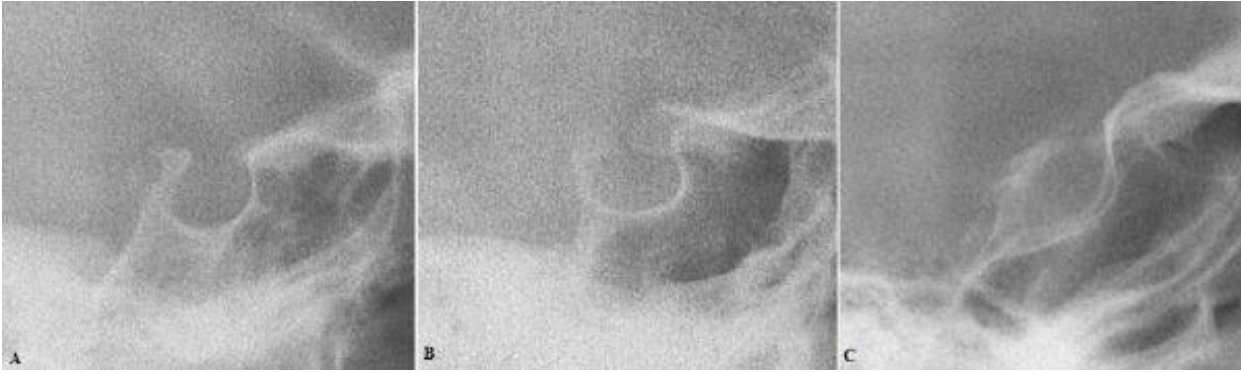
GEREÇ VE YÖNTEM

Çalışma öncesinde Ankara Yıldırım Beyazıt Üniversitesi etik kurulundan proje onayı alınmıştır. Ankara Yıldırım Beyazıt Üniversitesi Diş Hekimliği Fakültesi Tepebaşı Eğitim ve Araştırma Hastanesi Ortodonti Kliniği'ne 2018 yılında tedavi için başvuran 100 hastanın, ortodontik diagnostik kayıtları, başlangıç sefalometrik radyografları çalışma grubu olarak belirlenmiştir.

Çalışma grubuna, 8-20 yaş aralığında, kraniyofasiyal yapılarında cerrahi hikayesi bulunmayan, yarı damak-dudak, kraniyofasiyal anomali ve sendromu, travma hikayesi bulunmayan hastalar dahil edilmiştir. Çalışma grubuna dahil edilen bireylerin tedavi öncesi lateral sefalometrik radyografları, kulak çubukları ve nasion desteği kullanılarak baş pozisyonu verildikten sonra, doğal baş postüründe, frankfurt horizontal düzlem yere paralel, sentrik okluzyonda elde edilmiştir (Promax 2D Ceph®, Planmeca, Helsinki, Finland). Çalışma grubunda kullanılan lateral sefalometrik görüntüler, kraniyofasiyal yapılar ve sella tursika anatomisini gösterecek yeterlilikte, diagnostik kalitesi yüksek görüntülerdir. Görüntüler üzerinde yapılan ölçümler Romexis ®Software (Planmeca, Helsinki, Finland) ile yapılmıştır.

Sella tursika ölçümleri yapılırken, interklinoidal mesafe (sella uzunluğu) ve sella'nı en geniş anteroposterior çapı dikkate alınmıştır. İnterklinoidal mesafe (sella uzunluğu): Tuberkulum sella ile dorsum sella arasındaki mesafedir. Sella'nın Anteroposterior çapı: Tuberkulum sellanın uç noktası ile sella'nın posterior konturu arasındaki en uzun mesafedir.^{1,4,7} Sella köprüsünün (ICL Kalsifikasyonunun) niceliğini belirlemek için Leonardi ve ark.^{6,7} tarafından ortaya konulan sınıflama yöntemi kullanılmıştır: ICL kalsifikasyon/ köprü yok (Tip 1); interklinoidal mesafe, anteroposterior çapın 3/4 üne eşit veya büyüktür (Resim 1A).

ICL kısmi kalsifikasyon (Tip2): interklinoidal mesafe, anteroposterior çapın 3/4 üne eşit veya küçüktür (Resim 1B). ICL tam kalsifikasyon (Tip 3): radyografda sella köprüsü açıklıkla görülmektedir (Resim 1C). Çalışma grubunun demografik bilgileri ve Angle sınıflaması, hastaların ortodontik kayıtları ve modelleri ile yapılmıştır.⁴



Resim 1. İnterklinoid ligament kalsifikasyonu: A, Tip 1; B, Tip 2; C, Tip 3

İstatistiksel analiz: Bu çalışmada elde edilen veriler SPSS versiyon 21.0 (SPSS Inc., Chicago, Illinois, USA) paket programı aracılığı ile analiz edilmiştir. Gruplar arasındaki karşılaştırmaya Anova ile, kategorik değişkenler arasındaki ilişkiye de Ki-Kare analizi ile bakılmıştır. Anlamlılık seviyesi olarak 0.05 kullanılmış olup, $p < 0.05$ olması durumunda anlamlı farklılığın olduğu, $p > 0.05$ olması durumunda ise anlamlı farklılığın olmadığı belirtilmiştir.

BULGULAR

ICL kalsifikasyonun yaş ile görülme sıklığı karşılaştırılırken, yaş değerleri ay olarak hesaplanmıştır. ICL kalsifikasyon sınıflamasında 3 grup arasında yaş açısından anlamlı farklılık görülmektedir ($p < 0.05$). ICL kalsifikasyonun görüldüğü Tip 3'ün değerleri, Tip 1 ve Tip 2' den anlamlı derecede yüksek görülmektedir. Yaş artışı ile birlikte ICL kalsifikasyonu (sella köprüsü) görülme oranının arttığı görülmektedir (Tablo 1).

Tablo 1. İnterklinoid ligament kalsifikasyonu- yaş tanımlayıcı tablo

		Tanımlayıcı						Anova			
		N	Ort.	ss	95% ortalama için güvenilirlik aralığı		Minimum	Maximum	F	p	Scheffe testi
					Alt Sınır	Üst sınır					
Yaş (Ay cinsinden)	ICL Tip 1	39	176,846	34,4930	165,665	188,027	108,0	238,0	3,5	0,031	3-1 3-2
	ICL Tip 2	47	164,660	37,5484	153,635	175,684	31,0	231,0			
	ICL Tip 3	14	223,357	173,7685	123,026	323,688	115,0	816,0			
	Toplam	100	177,630	73,8420	162,978	192,282	31,0	816,0			

ICL kalsifikasyonun cinsiyet ile değişimi değerlendirildiğinde ICL kalsifikasyonun görülmediği Tip 1'in erkeklerde oranı daha yüksek iken Tip 2 ve tam kalsifikasyon görülen Tip 3'ün kadınlarda görülme yüzdesi daha yüksektir (Tablo 2).

Tablo 2. Interklinoid ligament kalsifikasyon - cinsiyet tablosu

		Interklinoidal Ligament Kalsifikasyon								Ki-Kare analizi	
		Tip 1		Tip 2		Tip 3		Toplam			
		n	%	n	%	n	%	n	%	Ki-Kare	p
Cinsiyet	Kadın	13	24,1	32	59,3	9	16,7	54	100,0	11,2	0,004
	Erkek	26	56,5	15	32,6	5	10,9	46	100,0		
	Toplam	39	39,0	47	47,0	14	14,0	100	100,0		

Çalışma grubumuzda ICL kalsifikasyon görülme oranı % 39, kısmi kalsifikasyon izlenme oranı % 42, ICL kalsifikasyonu (sella tursika köprüsü) oranı % 14 olarak bulunmuştur. ICL kalsifikasyonu görülen bireylerin % 20 si Angle sınıf 1 malokluzyon, % 12 si Angle sınıf 2 malokluzyon, % 6.7 si Angle sınıf 3 malokluzyon olarak tespit edilmiştir. ICL kalsifikasyon sınıflaması ile Angle malokluzyon sınıflaması değerlendirildiğinde, malokluzyon sınıf 2 bireylerde ICL kalsifikasyon Tip1, malokluzyon sınıf 1 ve 2 bireylerde ICL kalsifikasyon Tip 2; malokluzyon sınıf 1 ve 2 bireylerde ICL kalsifikasyonu Tip 3 (Sella tursika köprüsü) görülmüştür (Tablo 3).

Tablo 3. Interklinoid ligament kalsifikasyonu - Angle malokluzyon sınıflaması tablosu

		Interklinoidal Ligament Kalsifikasyon								Ki-Kare analizi	
		Tip 1		Tip 2		Tip 3		Toplam			
		n	%	n	%	n	%	n	%	Ki-Kare	p
Angle Malokluzyon	Sınıf 1	6	17,1	22	62,9	7	20,0	35	100,0	*	0,019
	Sınıf 2	26	52,0	18	36,0	6	12,0	50	100,0		
	Sınıf 3	7	46,7	7	46,7	1	6,7	15	100,0		
	Toplam	39	39,0	47	47,0	14	14,0	100	100,0		

TARTIŞMA

ICL kalsifikasyonu, radyolojik olarak sella' nın çatı yapması veya köprü oluşturması olarak tanımlanmaktadır. Birçok patolojik durum ICL kalsifikasyonu ile ilişkili olabilmektedir fakat herhangi bir klinik semptom olmaması durumunda sella köprüsü, sella tursika' nın gelişimsel anatomik bir varyasyonu olarak değerlendirilir.^{7,9}

Çalışma grubumuzda ICL kalsifikasyonu Tip 3 görülme sıklığı % 14 olarak bulunmuştur. Literatürün, çalışma sonuçlarımızla uyumlu olduğu görülmüştür.^{2,7,10} Sobuti ve ark.³, Alkofide ve ark.⁸, ICL kalsifikasyonunun normal anatomik varyasyon olarak görülme sıklığı %5.5- % 22 olarak bildirmiştir.

Çalışmamız, ICL kalsifikasyonu ile cinsiyet arasında anlamlı ilişki olduğunu ortaya koymuştur. Kadın bireylerde tip 2 ve tip 3 ICL kalsifikasyon daha fazla görülmektedir. Haji Ghadimi ve ark.⁴ çalışmalarında sella tursika köprüsü ile cinsiyet arasında pozitif ilişki belirtmişlerdir. 8-20 yaş aralığında bireylerden oluşan çalışma grubumuzda yaş ile ICL kalsifikasyonu arasında doğrusal bir ilişki olduğu görülmüştür. Ali ve ark.¹¹ çalışmalarında cinsiyet ve yaş ile ICL kalsifikasyonu arasında ilişki olmadığını ortaya koymuştur. Leonardi ve ark.^{6,7} ICL kalsifikasyon derecesinin kadın ve erkek arasında değişmediğini, tam kalsifikasyon görülme sıklığının yaş ile arttığını çalışmalarında göstermişlerdir.

Literatür iskeletsel sınıf 3 bireylerde, ICL kalsifikasyon tip 3 bireylerin, tip 1 ve tip 2'ye oranla daha fazla görüldüğünü ortaya koymuştur.^{1,12,13} Çalışma grubumuzda Angle malokluzyon sınıflamasına göre ICL kalsifikasyonu izlenme sıklığı değerlendirilmiştir. Çalışmamızda kullanılan örneklem grubunda, ICL kalsifikasyon tip 3 olan bireylerin, daha yüksek oranda Angle sınıf 1 ve 2 malokluzyonda görüldüğü tespit edilmiştir. Elde edilen çalışma bulgular literatür ile uyum göstermemektedir. Bu durum Angle sınıf 3 malokluzyona sahip birey sayısının diğer malokluzyon gruplarındaki birey sayısından daha az olmasına bağlanabilir. Ortodontik malokluzyon sınıflarına göre vaka sayısı dağılımının aynı olduğu ileriye çalışmalar planlanmaktadır.

SONUÇ

Bu çalışma ICL kalsifikasyonunun kadın bireylerde daha fazla görüldüğünü aynı zamanda kalsifikasyonun yaş ile arttığını ortaya koymuştur. Sella turcica köprüsü görülen bireylerin % 20 si Angle sınıf 1, % 12 si Angle sınıf 2, % 6.7 si Angle sınıf 3 olarak tespit edilmiştir.

KAYNAKLAR

1. Meyer-Marcotty P, Reuther T, Stellzig-Eisenhauer A. Bridging of the sella turcica in skeletal Class III subjects. *Eur J Orthod* 2010;32:148-53.
2. Shrestha GK, Pokharel PR, Gyawali R, Bhattarai B, Giri J. The morphology and bridging of the sella turcica in adult orthodontic patients. *BMC Oral Health* 2018;18:45.
3. Sobuti F, Dadgar S, Seifi A, Musavi SJ, Hadian H. Relationship between bridging and dimensions of sella turcica with classification of craniofacial skeleton. *Pol J Radiol* 2018;83:120-6.
4. Haji Ghadimi M, Amini F, Hamed S, Rakhshan V. Associations among sella turcica bridging, atlas arcuate foramen (ponticulus posticus) development, atlas posterior arch deficiency, and the occurrence of palatally displaced canine impaction. *Am J Orthod Dentofacial Orthop* 2017;151:513-20.
5. Kjær I. Sella turcica morphology and the pituitary gland- a new contribution to craniofacial diagnostics based on histology and neuroradiology. *Eur J Orthod* 2015;37:28-36.
6. Leonardi R, Barbato E, Vichi M, Caltabiano M. Skeletal anomalies and normal variants in patients with palatally displaced canines. *Angle Orthod* 2009;79:727-32.
7. Leonardi R, Barbato E, Vichi M, Caltabiano M. A sella turcica bridge in subjects with dental anomalies. *Eur J Orthod* 2006;28:580-5.
8. Alkofide EA. The shape and size of the sella turcica in skeletal Class I, Class II, and Class III Saudi subjects. *Eur J Orthod* 2007;29:457-63.
9. Becktor JP, Einersen S, Kjaer I. A sella turcica bridge in subjects with severe craniofacial deviations. *Eur J Orthod* 2000;22:69-74.
10. Cederberg RA, Benson BW, Nunn M, English JD. Calcification of the interclinoid and petroclinoid ligaments of sella turcica: a radiographic study of the prevalence. *Orthod Craniofac Res* 2003;6:227-32.

11. Ali B, Shaikh A, Fida M. Association between sella turcica bridging and palatal canine impaction. *Am J Orthod Dentofacial Orthop* 2014;146:437-41.
12. Abdel-Kader HM. Sella turcica bridges in orthodontic and orthognathic surgery patients. A retrospective cephalometric study. *Aust Orthod J* 2007;23:30-5.
13. Marsan G, Oztas E. Incidence of bridging and dimensions of Sella turcica in class I and class III Turkish adult female patients. *World J Orthod* 2009;10:99-103.

İmplant planlanan bölgelerde panoramik radyografinin yeterliliğinin ve KIBT'nin gerekliliğinin farklı tıbbi eğitimi olan gözlemciler tarafından değerlendirilmesi

Duygu Göller Bulut(0000-0003-4260-2520)^α, Ayşe Tuğçe Öztürk(0000-0002-2728-5793)^α,
Tuğçe Ünal Kaya (0000-0002-8819-2048)^α

Selcuk Dent J, ODMFR 2019 Kongre Kitapçığı Özel Sayısı

Başvuru Tarihi: 09 Ocak 2019
Yayına Kabul Tarihi: 05 Mart 2019

ÖZ

İmplant planlanan bölgelerde panoramik radyografinin yeterliliğinin ve KIBT'nin gerekliliğinin farklı tıbbi eğitimi olan gözlemciler tarafından değerlendirilmesi

Amaç: Bu çalışmanın amacı, farklı eğitim geçmişleri olan klinisyenler tarafından dental implant prosedürlerinin planlanmasında panoramik radyografinin (PAN) yeterliliğinin ve konik ışınli bilgisayarlı tomografi (KIBT) gereksiniminin değerlendirilmesidir.

Gereç ve Yöntemler: 69 hastanın PAN ve KIBT' sinde; 13 hastanın maksiller anterior bölgesi, 23 hastanın maksiller posterior bölgesi, 13 hastanın mandibular anterior ve 20 hastanın mandibular posterior bölgesi dental implant yerleştirmeyi planlamak amacıyla incelendi. Görüntüler farklı eğitim geçmişleri olan araştırmacılar tarafından analiz edildi: iki pratisyen diş hekimi (DH), iki Periodontoloji uzmanı (PD) ve iki ağız, diş ve çene radyolojisi bölümü araştırma görevlisi (ADÇR). Katılımcılarla standartlaştırılmış bir ortamda standartlaştırılmış bir anket cevaplandı.

Bulgular: PAN tüm bölgelerde gözlemciler tarafından yüksek oranda iyi çözünürlükte/yeterli çözünürlükte (% 62) skorlandı. Tüm bölgelerde, KIBT ihtiyacına yönelik soruda 'kesin gerekli' (% 49) ve 'gerekli olabilir' (% 26) skorları daha fazla cevaplandı. Skorların oranları bölgelere göre değişiklik gösterdi. ADÇR grubu tüm bölgelerde KIBT gerekliliğini DH ve PD gruplarından daha fazla skorladı (% 87.0, % 73.9, % 65.9, p < 0.001)

Sonuç: Özellikle anterior maksilla ve anterior mandibulada, dental implant prosedürlerinin planlanmasında ek bir KIBT' nin belirgin subjektif faydaları görüldü. KIBT eğitimi alan ADÇR bölümü araştırma görevileri KIBT' i daha fazla gerekli gördüler.

ANAHTAR KELİMELER

KIBT, implant planlama, panoramik radyografi, subjektif değerlendirme

ABSTRACT

Evaluation of the adequacy of panoramic radiography and the requirement of CBCT in the regions planned to be implanted by observers with different medical education

Background: The aim of this study was to assess the sufficiency of the panoramic radiography (PAN) and requirement of cone beam computed tomography (CBCT) in the planning of dental implant procedures by clinicians with different educational backgrounds.

Methods: In PAN and CBCT images of 69 patients; the maxillary anterior region of the 13 patients, the maxillary posterior region of 23 patients, the mandibular anterior region of 13 patients and the mandibular posterior region of 20 patients were examined to plan dental implant placement. The images were analysed by researchers with different educational backgrounds: two general practitioners (GP), two periodontologists (PD), and two research assistants in oral and maxillofacial radiology department (OMFR). A standardized questionnaire was answered in a standardized environment with participants.

Results: In all sides PAN was scored as 'good resolution/ adequate resolution by all observers (62 %). The 'required' (49 %) and reasonable (26 %) scores were more answered for the needs of the CBCT in all sides. The rates of the scores varied by regions. The OMFR group scored for the needs for CBCT more than the GP and PD groups in all regions (87.0 %, 73.9 %, 65.9 %, p < 0.001).

Conclusion: Significant subjective benefits of an additional CBCT were seen, especially in the planning of dental implant procedures in the anterior maxilla and the anterior mandibula. The research assistants of the OMFR department, who received CBCT training, considered the CBCT more necessary.

KEYWORDS

CBCT, implant planning, panoramic radiography, subjective rating

GİRİŞ

Panoramik radyografiler (PAN) diş hekimliği kliniklerinde ilk değerlendirme amacıyla tercih edilen 2 boyutlu görüntüleme sistemidir. Kolay erişilebilir olması, geniş görüntüleme alanına sahip olması, maliyeti ve radyasyon dozunun düşük olması en önemli avantajlarından. ¹ Fakat; magnifikasyon nedeniyle doğrusal ölçümlerin hatalı sonuç vermesi, anatomik yapıların süperpozisyon ve hayalet görüntülerinin oluşması, görüntü distorsiyonu gibi dezavantajları bulunmaktadır. Panoramik radyografiler 3 boyutlu bir nesnenin 2 boyutlu görüntülenmesini sağlar.

^α Bolu Abant İzzet Baysal Üniversitesi Diş Hekimliği Fakültesi, Ağız, Diş ve Çene Radyolojisi Anabilim Dalı, Bolu

Nesneler mezio-distal ve apiko-koronal düzlemde görselleştirilir; ancak bukko-lingual düzlemin değerlendirilmesi mümkün değildir. ²

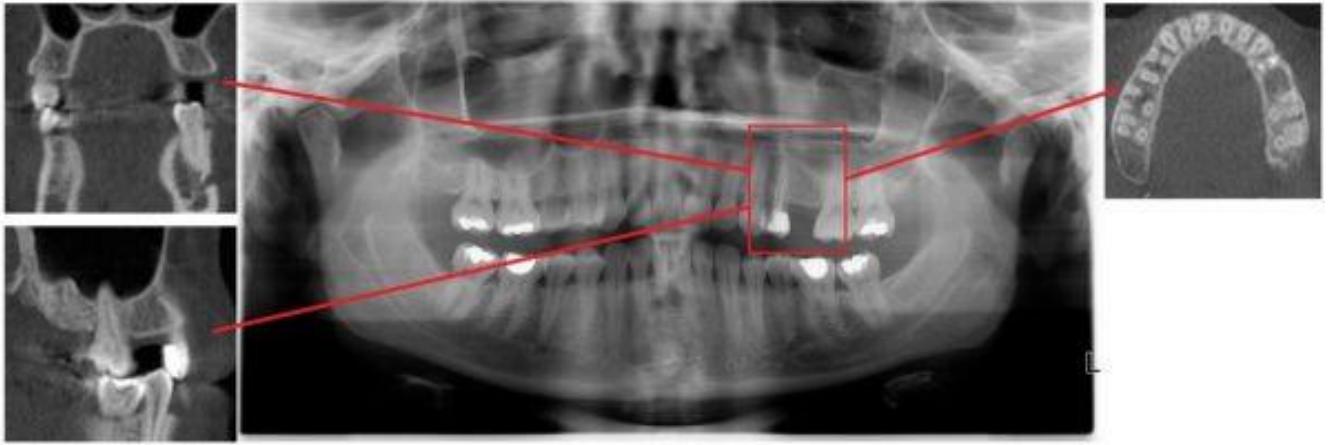
Konik Işınlı Bilgisayarlı Tomografi (KIBT) diş hekimleri tarafından 2 boyutlu görüntülemenin yetersiz kaldığı durumlarda özellikle pre-operatif ve post-operatif dental implant değerlendirmesinde tercih edilen bir görüntüleme yöntemidir. Pre-operatif implant yerleşimi için mevcut olan kemiğin miktarını ve kalitesini doğru olarak belirleyebilir. Aynı zamanda, çevre vital dokuların daha ayrıntılı ve doğru bilgisini sağlar ². Fakat PAN ile karşılaştırıldığında, daha yüksek radyasyon dozları içerir. KIBT' deki etkili doz PAN' a göre yaklaşık 4-27 kat daha yüksektir. ^{1,3} İmplant cerrahisi gerçekleştirilen tüm sağlık kuruluşlarında KIBT' in bulunmamasının ve 3 boyutlu radyograflerin her diş hekimi tarafından yorumlanamamasının cerrahi planlama öncesi KIBT' in tercih edilmesini etkilediği düşünülmektedir.

Bu çalışmanın amacı; farklı eğitim almış diş hekimlerinin öznel değerlendirmesinde implant cerrahisi öncesi panoramik radyografi ve KIBT tercihleri arasında fark olup olmadığını incelemektir.

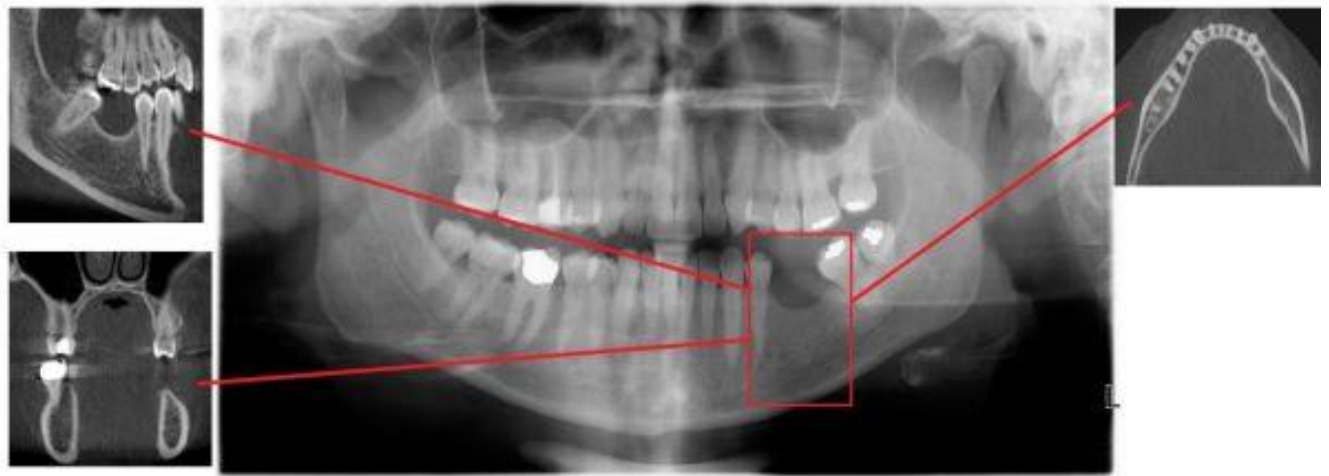
GEREÇ VE YÖNTEM

Bu retrospektif çalışmada, Bolu Abant İzzet Baysal Üniversitesi Diş Hekimliği Fakültesi'ne Mart 2016- Kasım 2018 tarihleri arasında dental implant planlaması için başvuran hastalara ait görüntü verileri kullanıldı. Olguların çalışmaya dâhil edilebilmesi için pre-operatif panoramik radyografisi ve ilgili bölgenin KIBT' sinin mevcut olması kriteri arandı. 21-69 yaşları arasında 44'ü kadın 25'i erkek toplam 69 hasta çalışmaya dâhil edildi. Vakaların 13'ü maksiller anterior bölgede, 23'ü maksiller posterior bölgede, 13'ü mandibular anterior bölgede ve 20'si mandibular posterior bölgede idi. Panoramik radyografler Soredex (Cranex Novus, Tuusula, Finland) cihazı kullanılarak aynı çekim protokolüyle elde edildi. KIBT görüntüleri i-CAT (Imaging Sciences International, Hatfield, PA, USA, 0.3 mm voksel, 120 Kvp, 12 mA, 4.8 sn) cihazı ile alındı. Radyografik değerlendirmeler; KIBT eğitimini tamamlamış 2 Ağız, Diş ve Çene Radyolojisi Anabilim Dalı araştırma görevlisi (ADÇR), orta seviyede KIBT eğitimi olan 2 periodontoloji uzmanı (PD) ve KIBT eğitimi olmayan ve implant tedavisi uygulayan 2 diş hekiminden (DH) oluşan toplam 6 gözlemci tarafından gerçekleştirildi.

Dau ve ark.'nın ¹ çalışmalarında kullandıkları sorular 6 gözlemci tarafından cevaplandırıldı. Panoramik radyografi için 1. soru radyolojik kaliteye yönelik olup 4 şıktan oluşmaktadır: 1. iyi çözünürlükte, ölçüm yapılabilir; 2. Yeterli çözünürlükte fakat ölçüm yapılamaz; 3. Görüntü yeterli değil; 4. Görüntü yok, bölge ayırt edilemiyor. 2. soru panoramik radyografiye ek olarak KIBT'a duyulan ihtiyaca yönelik 3 şıktan oluşmaktadır: 1. KIBT kesin gerekli; 2. KIBT gerekli olabilir; 3. KIBT' a gerek yok. Panoramik ve KIBT görüntüleri değerlendirildikten sonra KIBT için sorulan soruda 3 şık verildi: 1. KIBT ek bilgi sağlamadı; 2. KIBT ek bilgi sağladı; 3. KIBT tedavi planını değiştirecek kadar faydalı oldu; 4. KIBT kesinlikle gereklidir (Resim 1 ve Resim 2). Verilerin analizi SPSS 13.0 (SPSS Inc, Chicago, IL) ile gerçekleştirilmiştir. Gözlemciler arası farklılıklar ki-kare testi ile analiz edildi. İstatistiksel anlamlılık düzeyi p < 0.05 olarak kabul edildi.



Resim 1. Sol maksiller posterior bölgedeki dişsiz alan ve KIBT' de karşılık gelen koronal sagittal ve aksiyal kesitler



Resim 2. Sol mandibular posterior bölgedeki dişsiz alan ve KIBT' de karşılık gelen sagittal, koronal ve aksiyal kesitler

BULGULAR

Panoramik radyografi de 1. soruya yönelik cevaplar **Tablo 1**'de özetlendi. Tüm bölgelerde cevaplar gözlemciler arası farklılık göstermektedir. Maksilla anterior bölgede 'görüntü yeterli değil ve ayırt edilemiyor' skorları diğer skorlardan daha yüksek bulundu. Mandibula anterior bölgede ADÇR grubu yüksek oranda 'görüntü yeterli değil ve bölge ayırt edilemiyor' skorları verirken diğer gözlemciler 'iyi ve yeterli çözünürlükte' skorlarını daha yüksek vermiştir. 2. Soruya yönelik cevaplarda KIBT için 'kesin gerekli/gerekli olabilir' skoru en fazla maksilla anterior bölgede, KIBT' ye 'gerek yok' skoru da en fazla mandibula posterior bölgede cevaplanmıştır. KIBT için sorulan sorulara yönelik cevaplar **Tablo 3**'te özetlendi. ADÇR grubu diğer gruplara kıyasla KIBT' in daha yüksek oranla (% 24.6) 'kesin gerekli' olduğunu skorladı ($p < 0.001$).

Tablo 1. Panoramik anketi 1. sorunun sonuçlarının özeti

Bölge	Vaka sayısı	1. soru: Panoramik radyolojik kaliteye yönelik	DH	PD	ADÇR	P değeri
Tüm bölgeler	69	1. İyi çözünürlükte, ölçüm yapılabilir	35 (%25.4)	68 (%49.3)	27 (%19.6)	<0.001
		2. Yeterli çözünürlükte fakat ölçüm yapılamaz	55 (%39.9)	21 (%15.2)	51 (%37.0)	
		3. Görüntü yeterli değil	34 (%24.6)	30 (%21.7)	49 (%35.5)	
		4. Görüntü yok bölge ayırt edilemiyor	14 (%10.1)	19 (%13.8)	11 (%8.0)	
Maksilla Anterior	13	1. İyi çözünürlükte, ölçüm yapılabilir	2 (%7.7)	6 (%23.1)	4 (%15.4)	0.01
		2. Yeterli çözünürlükte fakat ölçüm yapılamaz	9 (%34.6)	2 (%7.7)	8 (%30.8)	
		3. Görüntü yeterli değil	8 (%30.8)	9 (%34.6)	11 (%42.3)	
		4. Görüntü yok bölge ayırt edilemiyor	7 (%26.9)	9 (%34.6)	3 (%11.5)	
Maksilla Posterior	23	1. İyi çözünürlükte, ölçüm yapılabilir	11 (%23.9)	26 (%56.5)	7 (%15.2)	<0.001
		2. Yeterli çözünürlükte fakat ölçüm yapılamaz	17 (%37.0)	5 (%10.9)	17 (%37.0)	
		3. Görüntü yeterli değil	12 (%26.1)	9 (%19.6)	21 (%45.7)	
		4. Görüntü yok bölge ayırt edilemiyor	6 (%13.0)	6 (%13.0)	1 (%2.2)	
Mandibula Anterior	13	1. İyi çözünürlükte, ölçüm yapılabilir	4 (%15.4)	15 (%57.7)	4 (%15.4)	<0.001
		2. Yeterli çözünürlükte fakat ölçüm yapılamaz	14 (%53.8)	2 (%7.7)	4 (%15.4)	
		3. Görüntü yeterli değil	7 (%26.9)	5 (%19.2)	12 (%46.2)	
		4. Görüntü yok bölge ayırt edilemiyor	1 (%3.8)	4 (%15.4)	6 (%23.1)	
Mandibula Posterior	20	1. İyi çözünürlükte, ölçüm yapılabilir	18 (%45.0)	21 (%52.5)	12 (%30.0)	0.005
		2. Yeterli çözünürlükte fakat ölçüm yapılamaz	15 (%37.5)	12 (%30.0)	22 (%55.0)	
		3. Görüntü yeterli değil	7 (%17.5)	7 (%17.5)	5 (%12.5)	
		4. Görüntü yok bölge ayırt edilemiyor	0 (%0)	0 (%0)	1 (%2.5)	

Tablo 2. Panoramik radyografi anketi 2. sorunun sonuçlarının özeti

Bölge	Vaka sayısı	2. soru: KIBT'a duyulan ihtiyaca yönelik	DH	PD	ADÇR	P değeri
Tüm bölgeler	69	1. KIBT kesin gerekli	57 (%41.3)	69 (%50.0)	77 (%55.8)	<0.001
		2. KIBT gerekli olabilir	45 (%32.6)	22 (%15.9)	43 (%31.2)	
		3. KIBT'a gerek yok	36 (%26.1)	47 (%34.1)	18 (%13.0)	
Maksilla Anterior	13	1. KIBT kesin gerekli	12 (%46.2)	19 (%73.1)	18 (%69.2)	0.49
		2. KIBT gerekli olabilir	10 (%38.5)	2 (%7.7)	7 (%26.9)	
		3. KIBT'a gerek yok	4 (%15.4)	5 (%19.2)	1 (%3.8)	
Maksilla Posterior	23	1. KIBT kesin gerekli	26 (%56.5)	22 (%47.8)	27 (%58.7)	0.222
		2. KIBT gerekli olabilir	10 (%21.7)	10 (%21.7)	14 (%30.4)	
		3. KIBT'a gerek yok	10 (%21.7)	14 (%30.4)	5 (%10.9)	
Mandibula Anterior	13	1. KIBT kesin gerekli	13 (%50.0)	11 (%42.3)	21 (%80.8)	<0.001
		2. KIBT gerekli olabilir	9 (%34.6)	2 (%7.7)	4 (%15.4)	
		3. KIBT'a gerek yok	4 (%15.4)	13 (%50.0)	1 (%3.8)	
Mandibula Posterior	20	1. KIBT kesin gerekli	6 (%15.0)	17 (%42.5)	11 (%27.5)	0.026
		2. KIBT gerekli olabilir	16 (%40.0)	8 (%20.0)	18 (%45.0)	
		3. KIBT'a gerek yok	18 (%45.0)	15 (%37.5)	11 (%27.5)	

Tablo 3. KIBT sorusunun sonuçlarının tablo halinde özeti

Bölge	Vaka sayısı	KIBT için sorulan soru	DH	PD	ADÇR	P değeri
Tüm bölgeler	69	1. KIBT ek bilgi sağlamadı	15 (%10.9)	41 (%29.7)	9 (%6.5)	<0.001
		2. KIBT ek bilgi sağladı	76 (%55.1)	72 (%52.2)	53 (%38.4)	
		3. KIBT tedavi planını değiştirecek kadar faydalı oldu	42 (%30.4)	19 (%13.8)	42 (%30.4)	
		4. KIBT kesinlikle gereklidir	5 (%3.6)	6 (%4.3)	34 (%24.6)	
Maksilla Anterior	13	1. KIBT ek bilgi sağlamadı	2 (%7.7)	1 (%3.8)	0 (%0)	0.043
		2. KIBT ek bilgi sağladı	14 (%53.8)	16 (%61.5)	10 (%38.5)	
		3. KIBT tedavi planını değiştirecek kadar faydalı oldu	8 (%30.8)	8 (%30.8)	7 (%26.9)	
		4. KIBT kesinlikle gereklidir	2 (%7.7)	1 (%3.8)	9 (%34.6)	
Maksilla Posterior	23	1. KIBT ek bilgi sağlamadı	4 (%8.7)	16 (%34.8)	2 (%4.3)	<0.001
		2. KIBT ek bilgi sağladı	26(%56.5)	23 (%50.0)	18 (%39.1)	
		3. KIBT tedavi planını değiştirecek kadar faydalı oldu	16 (%34.8)	5 (%10.9)	12 (%26.1)	
		4. KIBT kesinlikle gereklidir	0 (%0)	2(%4.3)	14 (%30.4)	
Mandibula Anterior	13	1. KIBT ek bilgi sağlamadı	0 (%0)	4 (%15.4)	0 (%0)	<0.001
		2. KIBT ek bilgi sağladı	11 (%42.3)	20 (%76.9)	8 (%30.8)	
		3. KIBT tedavi planını değiştirecek kadar faydalı oldu	14 (%53.8)	2 (%7.7)	14 (%53.8)	
		4. KIBT kesinlikle gereklidir	1 (%3.8)	0 (%0)	4 (%15.4)	
Mandibula Posterior	20	1. KIBT ek bilgi sağlamadı	9 (%22.5)	20 (%50.0)	7 (%17.5)	0.005
		2. KIBT ek bilgi sağladı	25 (%62.5)	13 (%32.5)	17 (%42.5)	
		3. KIBT tedavi planını değiştirecek kadar faydalı oldu	4 (%10.0)	4 (%10.0)	9 (%22.5)	
		4. KIBT kesinlikle gereklidir	2 (%5.0)	3 (%7.5)	7 (%17.5)	

TARTIŞMA

Çalışmanın bulgularına göre farklı gözlemci gruplarının ortak subjektif değerlendirmesi sonucu maksilla anterior ve mandibula anterior bölgelerde PAN yetersiz görülmüş ve KIBT ihtiyacı olduğu daha fazla skorlanmıştır. Benzer şekilde Dau ve ark.¹ da çalışmalarında maksilla anterior bölgede KIBT ihtiyacının gözlemciler tarafından daha fazla skorlandığını bildirdi, farklı olarak çalışmalarına mandibula anterior bölgeyi dahil etmedi ve maksilla posterior bölgede de benzer sonuçları rapor etti. Dau ve ark.¹ maksilla anterior bölgede PAN 1. soruya yönelik cevaplarda “görüntü yeterli değil/görüntü yok” skorlarını daha fazla rapor etti. Bununla uyumlu olarak KIBT sorusunun “tedaviyi etkiledi/kesinlikle gerekli” skorlarını daha fazla bildirdi. Bu çalışmada da benzer şekilde maksilla anterior bölgede PAN 1. soruda ‘görüntü yeterli değil/görüntü yok’ skorları daha fazlaydı ve uyumlu şekilde bu bölge için KIBT sorusunda en fazla ‘ek bilgi sağladı/tedavi planı etkiledi/kesinlikle gerekli’ skorları cevaplandı. Mandibula anterior bölgede de ADÇR grubunun cevapları sonucu aynı sonuçlar bulundu. Bu bulguların muhtemel nedeninin, PAN’ in 2 boyutlu doğası gereği ve çekim tekniğinden kaynaklanan nedenlerde, bu bölgelerde magnifikasyon, superpozisyon ve artefaktların daha fazla gözlenmesi olduğunu düşünmekteyiz.

Çalışmada 4 farklı bölge 3 farklı gözlemci grubu tarafından değerlendirildi. ADÇR grubu maksilla posterior bölgede PAN için ‘görüntü yeterli değil’ skorunu diğer gruplardan anlamlı derecede daha fazla cevapladı. Tüm gözlemci grupları mandibula posterior bölgede PAN için görüntü iyi çözünürlükte/yeterli çözünürlükte’ skorlarını daha fazla cevapladı. Mandibular posterior bölge inferior alveolar sinir gibi önemli bir anatomik yapıyı içerir ve inferior alveolar sinir KIBT kullanılarak daha kesin tanımlanabilir.^{4,5} Fakat çalışmadaki vakaların hepsinde 1 veya 2 implant uygulanması planlanıyordu. Çoğu vakada alveolar kret rezorpsiyonu azdı ve gözlemciler tarafından implantların inferior alveolar sinir bölgesinden uzak olacağı düşünüldü. KIBT ihtiyacının az skorlanmasının muhtemel nedenin bu durum olduğunu düşünmekteyiz.

Çalışmada ADÇR grubunun skorları değerlendirildiğinde, PAN sonrası ek bir KIBT gereksinimi için ‘kesin gerekli/gerekli olabilir’ skorları tüm bölgelerde diğer gözlemci gruplarından daha fazla cevaplandı. Dau ve ark.’nın¹ çalışmasında da KIBT eğitimi daha yüksek olan maksillofasiyal cerrahi uzmanlarının olduğu grupta benzer sonuçlar rapor edildi. KIBT dentomaksillofasiyal bölgedeki yapıların daha iyi incelenmesini, ayırt edilmesini ve tanınmasını sağlar. Fakat KIBT’ in yorumlanması klinisyenin radyoloji bilgisine ve radyolojik analitik becerisine bağlıdır.^{6,7}

SONUÇ

İmplant tedavisinin pre-operatif değerlendirilmesinde maksilla ve mandibula anterior bölgelerde PAN’ a ek olarak KIBT incelemesinin daha faydalı olduğu görüldü. Bununla birlikte KIBT ile elde edilen bilginin radyoloji eğitimi derecesine göre değiştiği saptandı.

KAYNAKLAR

1. Dau M, Edalatpour A, Schulze R, Al-Nawas B, Alshihri A, Kammerer PW. Presurgical evaluation of bony implant sites using panoramic radiography and cone beam computed tomography-influence of medical education. *Dentomaxillofac Radiol.* 2017;46(2):20160081.
2. Shah N, Bansal N, Logani A. Recent advances in imaging technologies in dentistry. *World J Radiol.* 2014;6(10):794-807.
3. Al-Okshi A, Nilsson M, Petersson A, Wiese M, Lindh C. Using GafChromic film to estimate the effective dose from dental cone beam CT and panoramic radiography. *Dentomaxillofac Radiol.* 2013;42(7):20120343.
4. Shelley AM, Ferrero A, Brunton P, Goodwin M, Horner K. The impact of CBCT imaging when placing dental implants in the anterior edentulous mandible: a before-after study. *Dentomaxillofac Radiol.* 2015;44(4):20140316.
5. Machtei EE, Oettinger-Barak O, Horwitz J. Axial relationship between dental implants and teeth/implants: a radiographic study. *J Oral Implantol.* 2014;40(4):425-31.
6. Whitesides LM, Aslam-Pervez N, Warburton G. Cone-beam computed tomography education and exposure in oral and maxillofacial surgery training programs in the United States. *J Oral Maxillofac Surg.* 2015;73(3):522-8.
7. Noar JH, Pabari S. Cone beam computed tomography--current understanding and evidence for its orthodontic applications? *J Orthod.* 2013;40(1):5-13.

Oral mukoza biyopsilerinin retrospektif olarak incelenmesi

Zeliha Zuhal Yurdabakan(0000-0002-0591-4464)^α, Enver Alper Sinanoğlu(0000-0002-8349-3239)^β,
Özlem Okumuş(0000-0002-5590-2357)^α, Kaan Orhan (0000-0001-6768-0176)^γ

Selcuk Dent J, ODMFR 2019 Kongre Kitapçığı Özel Sayısı

Başvuru Tarihi: 24 Ocak 2019
Yayına Kabul Tarihi: 19 Şubat 2019

ÖZ

Oral mukoza biyopsilerinin retrospektif olarak incelenmesi

Amaç: Bu retrospektif çalışmanın amacı, belirli bir zaman aralığında yapılan oral mukoza lezyonlarının biyopsi sonuçlarını değerlendirmektir.

Gereç ve Yöntemler: 2016-2018 yılları arasında Altınbaş Üniversitesi ve Kocaeli Üniversitesi Diş Hekimliği Fakülteleri Oral Diagnoz Kliniklerinde yapılan oral mukoza lezyonlarının biyopsi sonuçları retrospektif olarak incelenmiştir. Bu çalışmada, hastaların demografik bilgileri, kullanılan biyopsi tekniği, lezyonların lokalizasyonu ve histopatolojik tanıları değerlendirilmiştir.

Bulgular: Çalışmamıza katılan yaşları 16 ile 73 arasında değişen 36 hastanın 21'i kadın, 15'i erkektir. En fazla biyopsisi yapılmış oral mukoza lezyonları 5 olguda iritasyon fibromu ve 5 olguda papillomdur. Yapılan biyopsi yöntemine göre sınıflama yaptığımızda 25 olguda eksizyonel, 6 olguda insizyonel, 4 olguda punch, 1 olguda smear biyopsisi yapılmıştır. Biyopsilerin alındığı bölge olarak biyopsilerin en sık 13 olguda yanak mukozasından, 6 olguda alt dudaktan, 5 olguda dilden, 4 olguda sert damaktan alındığı görülmektedir.

Sonuç: Oral Diagnoz uzmanlarının ağız içinde görülen selim, premalign ve malign lezyonların erken teşhisinde önemli sorumlulukları mevcuttur. Bu lezyonların doğru tanısında histopatolojik ve sitolojik muayene gibi tanıya yardımcı metotlar gerekli olabilmektedir.

ANAHTAR KELİMELELER

Oral Biyopsi, Oral Mukoza Lezyonları, Oral Diagnoz

ABSTRACT

Retrospective analysis of oral mucosa biopsies

Background: The aim of this retrospective study was to analyze the results of the oral mucosa biopsies performed at a certain time interval.

Methods: A retrospective study was carried out investigating the results of oral mucosa biopsies performed in Oral Diagnosis Clinics of Altınbaş and Kocaeli Universities, Dentistry Faculties, between 2016-2018 years. In this study, demographic data, the method of biopsy, location and the histopathological diagnosis of the lesions were evaluated.

Results: Of the 36 patients aged between 16 to 73 included in our study, 21 of the patients were female, and 15 were male. The most commonly biopsied oral mucosa lesions were irritation fibroma in 5 cases and papilloma in 5 cases. According to the biopsy method, excisional biopsies in 25 cases, incisional biopsies in 6 cases, punch biopsies in 4 cases and smear biopsy in 1 case were performed. Localizations of biopsies were buccal mucosa in 13 cases, lower lip in 6 cases, tongue in 5 cases and hard palate in 4 cases.

Conclusion: Oral diagnosis specialists have important duties in the early detection of benign, premalignant and malignant lesions in the mouth. Accurate diagnosis of these lesions can be performed by additional diagnostic methods such as histopathological and cytological examination.

KEYWORDS

Oral Biopsy, Oral Mucosa Lesions, Oral Diagnosis

GİRİŞ

Doğru tanıya varmak için hastanın genel ve detaylı tıbbi anamnezinin yanında, ağız boşluğunun kapsamlı bir şekilde muayenesi şarttır. Erken tanı, tedavinin prognozunu ve hasta için uygun olan tedavi planlamasını etkiler. Erken dönem lezyonların tespitinde çoğunlukla klinik muayene yöntemleri ile tanıya varmak mümkün olsa da bazı vakalarda da biyopsi gibi tanıya yardımcı yöntemler gerekli olabilmektedir. ¹

^α Altınbaş Üniversitesi Diş Hekimliği Fakültesi Ağız, Diş ve Çene Radyolojisi Anabilim Dalı, İstanbul

^β Kocaeli Üniversitesi Diş Hekimliği Fakültesi Ağız, Diş ve Çene Radyolojisi Anabilim Dalı, Kocaeli

^γ Ankara Üniversitesi Diş Hekimliği Fakültesi Ağız, Diş ve Çene Radyolojisi Anabilim Dalı, Ankara

GEREÇ VE YÖNTEM

Çalışmamızda, 2016-2018 yılları arasında Altınbaş ve Kocaeli Üniversiteleri Diş Hekimliği Fakülteleri Oral Diagnoz Kliniklerine başvurmuş ve biyopsi yapılmış hastalara ait kayıtlar retrospektif olarak incelenmiştir. Elde edilen bulgular hastaların yaşı, cinsiyeti, lezyonların lokalizasyonu, biyopsi çeşidi ve histopatolojik tanı bakımından değerlendirilip kategorize edilmiştir.

Buna göre lezyonlar biyopsi sonuçlarına göre; mukoza lezyonları, tükürük bezi lezyonları, gingival/periodontal lezyonlar, malign oluşumlar, travmatik lezyonlar ve diğer lezyonlar olarak 6 grupta sınıflandırılmıştır (Tablo 1; olgu sayıları parantez içerisinde belirtilmiştir).

Tablo 1. Biyopsi sonuçlarının sınıflandırılması (olgu sayıları parantez içinde belirtilmiştir.)

MUKOZA LEZYONLARI	Liken planus(2), sikatriyel pemfigoid(2), hiperkeratoz(1), displazi(4), papillom(5), nikotin stomatitisi(1), pemfigoid gingivitis(1)
TÜKÜRÜK BEZİ LEZYONLARI	Mukosel(2), pleomorfik adenom(1), benign müköz bezler(1)
GINGİVAL/PERİODONTAL LEZYONLAR	Piyojenik granülom(1)
MALİGN OLUŞUMLAR	Skvamöz hücreli karsinom(1), melanom(1),
TRAVMATİK LEZYONLAR	İrritasyon fibromu(5), kronik irritasyon(1), psödoepitelyamatöz hiperplazi(1), fibroplazi(2)
DİĞER LEZYONLAR	Fibroepitelyal polip(2), benign nonkeratinize epitelyal fragman(1), langerhans hücreli histiositoz(1)

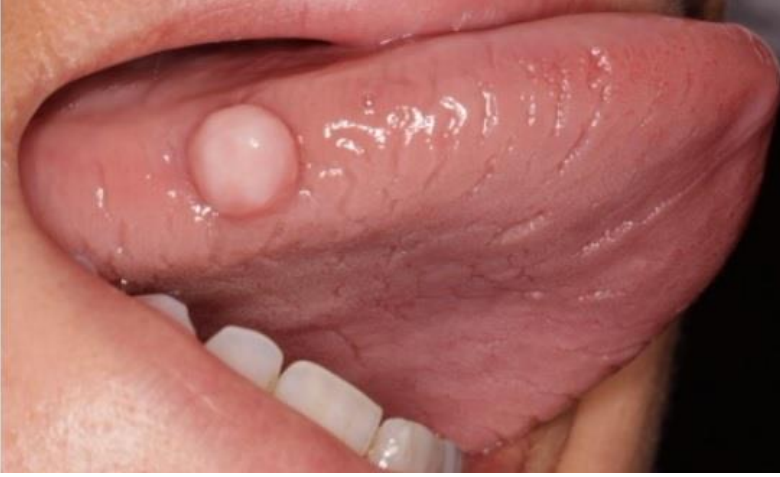Yapılan biyopsi yöntemi olarak eksizyonel, insizyonel, punch, smear biyopsisi şeklinde gruplandırma yapılmıştır. Biyopsi lokalizasyonları da kendi içinde sınıflandırılmıştır. Biyopsi işlemlerinden önce hastalardan yazılı onam alınmıştır.

Çalışmamız için Kocaeli Üniversitesi Girişimsel Olmayan Klinik Araştırmalar Etik Kurulu'ndan etik kurul onayı alınmıştır.

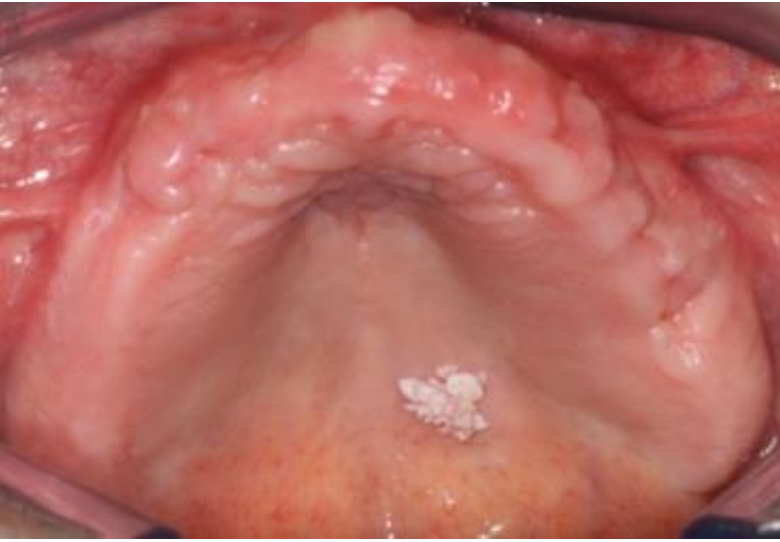BULGULAR

Çalışma grubumuza dahil edilen biyopsi yapılan yaşları 16-73 arasında değişen 36 hastanın 21'si kadın ve 15'i erkektir. Yapılan biyopsi yöntemine göre sınıflama yaptığımızda 25 olguda eksizyonel, 6 olguda insizyonel, 4 olguda punch, 1 olguda smear biyopsisi yapılmıştır.

Çalışma gruplarımız içerisinde elde edilen histopatolojik tanıya göre en fazla biyopsisi yapılmış oral mukoza lezyonları 5 olguda irritasyon fibromu (Resim 1) ve 5 olguda papillomdur (Resim 2). Malign oluşumlar olarak 1 olguda skuamöz hücreli karsinom ve 1 olguda melanom izlenmektedir. Diğer lezyonların sayıları ve gruplandırması Tablo 1' de gösterilmiştir.

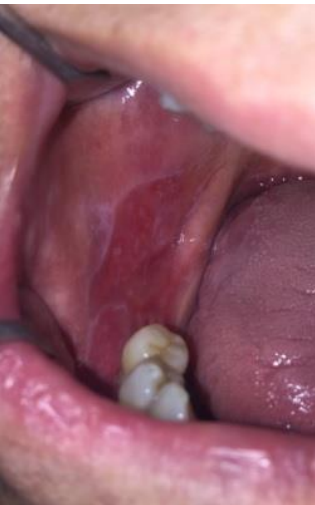

Resim 1. Dilin sağ lateralinde irritasyon fibromu

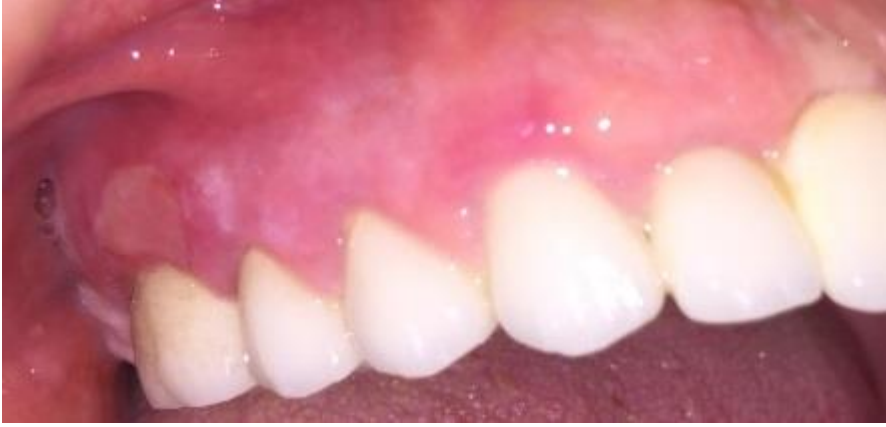

Resim 2. Keratinize oral papillom

Çalışmamıza dahil edilen biyopsilerin alındığı bölge olarak biyopsilerin en sık 13 olguda yanak mukozasından (Resim 3), 6 olguda alt dudaktan, 5 olguda dilden, 4 olguda sert damaktan, 2 olguda dişetinden (Resim 4) alındığı görülmektedir (Tablo 2).



Resim 3. Sağ yanak mukozasında eroziv liken planus



Resim 4. Sikatrisyel pemfigoidde ülsere alan

Tablo 2. Biyopsi alınan bölgeler ve biyopsi sayıları

BİYOPSİ ALINAN BÖLGELER	BİYOPSİ SAYISI
YANAK	13
DİŞETİ	2
DİL	5
ALT DUDAK	6
SERT DAMAK	4
PALATİNAL MUKOZA	1
AĞIZ TABANI	2
YUMUŞAK DAMAK	2
ALT/ÜST ÇENE POSTERİOR VESTİBÜLER MUKOZA	1

TARTIŞMA

Oral mukoza lezyonlarının biyopsisi malign, premalign, granülomatöz lezyonlar ve tükürük bezi lezyonlarının yanı sıra enflamatuvar durumlarda tanı için altın standarttır. İyileşmeyen ve genişleyen oral lezyonlar, kronik ülserler, düzensiz homojen olmayan pigmente lezyonlar ve vezikülobüllöz lezyonlarda biyopsi düşünülmelidir.

Lezyonun karakteristik özellikleri, büyüklüğü ve lokalizasyonu, hekimin klinik muayenesi, hastanın genel sağlık durumu seçilen biyopsi tekniğinin türünü belirlemede önemli kriterlerdir. Bununla birlikte, klinik olarak iyi huylu görünen lezyonlarda bile, tanıyı doğrulamak için biyopsi materyali histopatolojik inceleme için gönderilmelidir.

Sixto-Requeijo ve ark.² çalışmalarında 562 hasta üzerinde yaptıkları oral mukoza biyopsilerinden elde edilen histopatolojik tanıya göre oral mukoza lezyonlarını 10 ayrı grupta kategorize etmişlerdir. Bizim çalışmamıza benzer şekilde en fazla sıklıkla yapılan biyopsilerin mukoza lezyonları grubunda ve uygulanan biyopsi yönteminin eksizyonel biyopsi olduğunu rapor etmişlerdir.

Carvalho ve ark.³ çalışmalarında ileri yaşta 534 hastada yapmış oldukları oral mukoza biyopsilerini değerlendirmişlerdir. Sonuçları non-neoplastik lezyonlar, benign/malign neoplaziler ve prekanseröz lezyonlar olarak sınıflandırmışlardır. Bulgularında en fazla sıklıkla non-neoplastik lezyonlar grubundan fibröz hiperplazi gözlenmiştir. Bizim çalışmamızda en fazla sıklıkla gözlenen irritasyon fibromu ve papillomdur.

Diğer çalışmalara benzer şekilde bizim çalışmamızda kadınlarda oral mukoza lezyonlarına sıklıkla rastlanmıştır.^{2,4}

SONUÇ

Ağız boşluđunu en fazla gören ve dolayısı ile tanınması gereken diş hekimleri, lokal ağız hastalıkları veya sistemik hastalıkların öncü/eşlik eden deđişimlerini tanımda birinci derecede sorumludurlar. Bu nedenle ağız içinde görülen selim, premalign ve malign lezyonların erken teşhisinde diş hekimlerine ve özellikle de oral diagnoz branşına önemli görevler düşmektedir. Hastadan alınacak anamnez, klinik muayene ve gerektiğinde biyopsi gibi tanıya yardımcı yöntemlerle bu lezyonların doğru tanı ve tedavisi yapılabilir.

KAYNAKLAR

1. Özbayrak S. Oral Mukoza ve Hastalıkları, 3.baskı, İstanbul: Quintessence books, 2017.
2. Sixto-Requeijo R, Diniz-Freitas M, Torreira-Lorenzo JC, García-García A, Gándara-Rey JM. An analysis of oral biopsies extracted from 1995 to 2009, in an oral medicine and surgery unit in Galicia (Spain). JM.Med Oral Patol Oral Cir Bucal. 2012;17(1):16-22.
3. Carvalho Mde V, Iglesias DP, do Nascimento GJ, Sobral AP. Epidemiological study of 534 biopsies of oral mucosal lesions in elderly Brazilian patients. Gerodontology. 2011;28(2):111-5.
4. Jones Av, Franklin CD. An analysis of oral and maxillofacial pathology found in adults over a 30-year period. J Oral Pathol Med. 2006;35:392-401.

Kronolojik, dental ve iskeletsel yaş arasındaki korelasyonun değerlendirilmesi

Fatma Büşra Doğan(0000-0002-9229-1559)^α, Faruk Akgünlü(0000-0002-3427-1381)^α

Selçuk Dent J, ODMFR 2019 Kongre Kitapçığı Özel Sayısı

Başvuru Tarihi: 09 Ocak 2019
Yayına Kabul Tarihi: 05 Mart 2019

ÖZ

Kronolojik, dental ve iskeletsel yaş arasındaki korelasyonun değerlendirilmesi

Amaç: Yaş tahmini sadece kişisel tanımlama için değil, tıp ve diş hekimliğinde tedavi planlaması için de büyük önem taşımaktadır. Büyüme ve gelişim genetik, epigenetik, çevresel faktörler, beslenme durumu ve hormonal faktörler gibi çeşitli faktörler tarafından etkilenmektedir. Bu nedenle bireylerin olgunlaşma durumu incelenirken kronolojik yaştan ziyade diş ve iskelet olgunlaşma durumu değerlendirmesine dayanan "biyolojik yaş" esas alınır. Bu çalışmanın amacı kronolojik yaş ile dental ve iskeletsel yaşın ilişkisini değerlendirmek ve aralarında korelasyon olup olmadığını saptamaktır.

Gereç ve Yöntemler: 78 hastanın (10.42-16.5 yaşları arası) el-bilek grafileri ile panoramik radyografileri incelenmiştir. Dental yaş tayini için Williams yöntemi, iskeletsel yaş tayini içinse Fishman yöntemi kullanılmıştır.

Bulgular: İskeletsel yaş ile kronolojik yaş ortalamalarının karşılaştırılmasında kadın hasta grubunda istatistiksel olarak anlamlı bir fark yokken erkeklerde fark saptanmıştır (kadın $p=0.906$, erkek $p=0.041$). Dental yaş ile kronolojik yaşın karşılaştırılmasında da her iki cinsiyet grubunda da fark saptanmamıştır ($p>0.05$). Kronolojik yaş ile hem iskeletsel yaş hem de dental yaş arasında her iki cinsiyet grubunda da pozitif korelasyon mevcuttur. Ayrıca dental yaş ile iskeletsel yaş arasında da pozitif yönde korelasyon tespit edilmiştir.

Sonuç: Yapılan bu çalışma kronolojik yaş ile hem dental hem de iskeletsel yapının değerlendirme yöntemleri arasında güçlü bir ilişki olduğunu göstermektedir. Kronolojik yaş tahmininin mümkün olmasının yansıması, dental ve iskeletsel yaşın tespiti kişinin olgunluk durumu ve büyüme gelişim paterninin incelenmesinde de önem taşımaktadır.

ANAHTAR KELİMELER

El-bilek grafisi, İskeletsel yaş, Kronolojik yaş, Panoramik radyografi

ABSTRACT

Evaluation of correlation between chronological, dental and skeletal age

Background: Age estimation is important not only for personal identification, also for treatment planning in medicine and dentistry. Growth and development are influenced by various factors such as genetics, epigenetics, environmental factors, nutritional status and hormonal factors. Therefore, when examining maturation status of individuals, biological age is based on evaluation of tooth and skeletal maturation status rather than chronological age. The aim of this study is to evaluate the relationship between chronological age and dental and skeletal age and to determine whether there is a correlation between them.

Methods: Hand-wrist radiographs and panoramic radiographs of 78 patients (10.42-16.5 years of age) were examined. Williams method was used for dental age determination and Fishman method was used for skeletal age determination.

Results: There was no statistically significant difference between the skeletal age and chronological age groups in the female patient group, but there was a statistically significant difference in the male patient group (female $p=0.906$, male $p=0.041$). No difference was found between the dental age and chronological age in both sex groups. There is a positive correlation between chronological age and skeletal age-dental age in both sex groups. There was also a positive correlation between dental age and skeletal age.

Conclusion: This study shows that there is a strong relationship between chronological age and evaluation methods of both dental and skeletal structures. In addition to the chronological age estimation, the determination of dental and skeletal age is also important in examining the maturity and growth pattern of the individual.

KEYWORDS

Chronological age, Hand-wrist radiograph, Panoramic radiography, Skeletal age

GİRİŞ

Yaş, bir organizmanın veya bireyin doğumdan sonra hayatta kaldığı süre olarak tanımlanır. Adli bilimlerin alt disiplini olan yaş tayini, ortodonti ve pediatrik diş hekimliğinde tedavi planlaması açısından önemli olup pediatri ve endokrinoloji gibi tıbbi ve paramedikal alanlarla da ilgilidir.¹ Büyüme ve gelişim genetik, epigenetik, çevresel faktörler, beslenme durumu ve hormonal faktörler tarafından etkilenmektedir. Bu nedenle bireylerin olgunlaşma

^α Selçuk Üniversitesi Diş Hekimliği Fakültesi, Ağız, Diş ve Çene Radyolojisi Anabilim Dalı, Konya

durumu incelenirken kronolojik yaştan ziyade somatik faktörler ve cinsiyet ile diş ve iskelet olgunlaşma durumu değerlendirmesine dayanan “biyolojik yaş” esas alınır.^{2,3}

Büyüme paterni ile en yakın ilişkili olan biyolojik yaş iskeletsel yaştır. El bilek filmleri iskelet gelişiminin ardışık aşamalarının incelenmesini sağlamasıyla en çok çalışılan ve standartlandırılmış iskelet yaşı değerlendirme yöntemi olmuştur.² Fishman, el bileği radyografilerinde pubertal büyüme atılımının değerlendirilmesi için kullanılan iskelet maturasyon göstergelerine dayanan bir sistem geliştirmiştir. Bu sistem ergenlik döneminin tamamını kapsayan, spesifik iskelet maturasyon aşamalarını belirlemek için metodolojik bir yaklaşım sunmaktadır. Bu yöntemde radius ve sesamoit kemikleri ile falanksları içeren on bir farklı anatomik bölgenin gelişim evreleri incelenmektedir.⁴

Dental yaş, iskeletsel maturasyonun potansiyel bir belirleyicisi olarak yaygın bir şekilde kullanılmaktadır. Genel olarak dental yaş dişlerin erüpsiyonu, süt dişlerinin değişmesi ya da dişlerin gelişim aşamaları kullanılarak değerlendirilebilir. Dental yaşın belirlenmesinde daha güvenilir kriterler sunduğundan dişlerin kalsifikasyon aşamaları değerlendirmede tercih edilir. Demirjian ve ark. mandibulanın sol kadrındaki yedi dişin radyografik görüntüleri üzerinden kalsifikasyon derecelerini skorlayarak bir sistem geliştirmiştir.² Willems ve ark. ise bu sistemi skorların toplamının doğrudan dental yaşı ifade edebileceği şekilde modifiye etmiştir.¹

Bu çalışmanın amacı kronolojik yaş ile dental ve iskeletsel yaşın ilişkisini değerlendirmek ve aralarında korelasyon olup olmadığını saptamaktır.

GEREÇ VE YÖNTEM

Bu çalışmaya Selçuk Üniversitesi Diş Hekimliği Fakültesi'ne 2016 ve 2019 yılları arasında ortodontik tedavi görmek için başvuran, büyüme gelişim paterni değerlendirilmesi amacıyla el-bilek grafisi ve dental durumun değerlendirilmesi için panoramik radyografi alınan hastaların görüntüleri dahil edilmiştir. Çalışmada el-bilek grafileri ile panoramik radyografileri aynı gün çekilmiş olan kronolojik yaşları 10.42–16.5 yaşları arası değişen toplam 78 (39 erkek, 39 kadın) hastanın görüntüleri değerlendirilmiştir. Mandibular sol kadranda tüm dişlerin bulunduğu, sağ el ve el bileği sağlam olan hastaların görüntüleri çalışmaya dahil edilirken ortodontik tedavi geçirmiş, mandibular sol kadranda eksik, gömülü transpozisyona uğramış ya da restorasyonlu dişleri bulunan hastalar ile yüz veya el bileği bölgesinde herhangi bir travma ya da büyüme bozukluğu öyküsü, sistemik hastalığı bulunan hastaların görüntüleri çalışma dışı bırakılmıştır.

Çalışmada kullanılan tüm el-bilek grafisi ve panoramik radyografi verileri Ağız, Diş ve Çene Radyolojisi kliniğinde bulunan PLANMECA Promax Dental X-ray (Type:D-054SB2 Planmeca Oy, 00880 Helsinki, FINLAND) markalı cihazdan elde edilmiştir. Grafilerin alındığı gün ile doğum tarihleri arasındaki süre hesaplanarak hastaların kronolojik yaşları belirlenmiştir. Dental yaşın belirlenmesinde sol mandibular kadrındaki yedi diş Demirjian'ın diş gelişim evrelerine göre değerlendirilmiş (**Resim1**) ve bu evreler Willems'in belirlediği skorlara göre numaralandırılmıştır. Yedi diş için elde edilen skorların toplamıyla dental yaş tespit edilmiştir. İskeletsel yaşın belirlenmesinde el-bilek grafilerinin değerlendirilmesi Fishman metodu (**Resim 2, Resim 3**) ile gerçekleştirilmiştir.

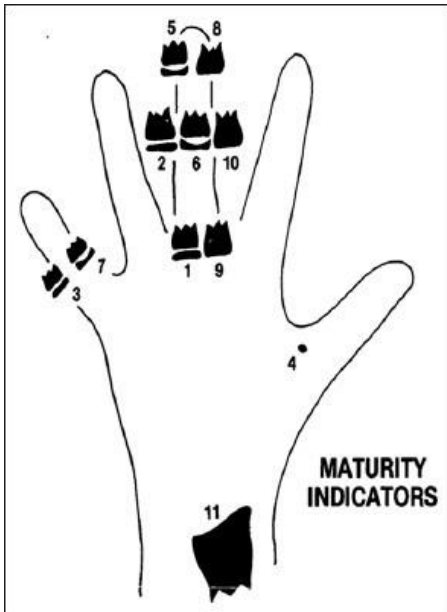
İstatistiksel analizler IBM SPSS-22 yazılım programı kullanılarak gerçekleştirilmiştir. Parametrik test varsayımları sağlanmadığından iki grubun karşılaştırılmasında Wilcoxon Signed Ranks testi, gruplar arası korelasyonun değerlendirilmesinde Spearman's korelasyon analizi kullanılmıştır.

- A:** Farklı kalsifikasyon alanlarının füzyonu olmadan oklüzal noktaların kalsifikasyonu gerçekleşmektedir.
- B:** Mineralizasyon noktalarının füzyonu, tanımlanabilir oklüzal kontür mevcuttur.
- C:** Oklüzal yüzeyde mine oluşumu tamamlanmış ve dentin oluşumu başlamıştır. Pulpa odası kavislidir ve pulpa boynuzları görünmemektedir.
- D:** Mine-sement birleşimine kadar kron formasyonu tamamlanmıştır. Kök oluşumu başlamıştır. Pulpa boynuzları şekillenmeye başlamakta ancak pulpa odasının duvarları kavisli şeklini korumaktadır.
- E:** Kök uzunluğu, kron yüksekliğinden daha azdır. Pulpa odasının duvarları düzdür ve pulpa boynuzları önceki aşamada olduğundan daha belirgin hale gelmiştir. Molar dişlerde bifurkasyon alanında kalsifikasyon gelişmeye başlamıştır.
- F:** Pulpa odasının duvarları bir ikizkenar üçgen oluşturur ve kök uzunluğu kron yüksekliğine eşit veya ondan daha fazladır. Molar dişlerdeki bifurkasyon alanı köklere ayrı bir form verecek kadar gelişmiştir.
- G:** Kök kanalının duvarları paraleldir, ancak apikal ucu kısmen açıktır. Molar dişlerde sadece distal kök değerlendirilir.
- H:** Kök apeksi tamamen kapalıdır (molar dişlerde distal kök). Kök ve apeksi çevreleyen periodontal aralık uniformdur.

Resim 1. Demirjian'ın dental maturasyonu değerlendiren diş kalsifikasyon aşamaları

- 1: Üçüncü parmak proksimal falanksta eşit epifiz ve diyafiz genişlikleri
- 2: Üçüncü parmak orta falanksta eşit epifiz ve diyafiz genişlikleri
- 3: Beşinci parmak orta falanksta eşit epifiz ve diyafiz genişlikleri
- 4: Başparmakta sesamoit kemiğin görülmesi
- 5: Üçüncü parmağın distal falanksında capping
- 6: Üçüncü parmağın orta falanksında capping
- 7: Beşinci parmağın orta falanksında capping
- 8: Üçüncü parmağın distal falanksında epifiz ve diyafiz arasında füzyon
- 9: Üçüncü parmağın proksimal falanksında epifiz ve diyafiz arasında füzyon
- 10: Üçüncü parmağın orta falanksında epifiz ve diyafiz arasında füzyon
- 11: Radius epifiz ve diyafizi arasında füzyon

Resim 2. El bileğinde tanımlanmış SMI (iskeletsel maturasyon göstergeleri) aşamaları



Resim 3. El bileğinde tanımlanmış iskeletsel maturasyon aşamalarını ifade eden görsel

BULGULAR

İskeletsel yaş ile kronolojik yaş ortalamalarının karşılaştırılmasında kadın hasta grubunda istatistiksel olarak anlamlı bir fark yokken erkeklerde fark saptanmıştır (kadın $p=0.906$, erkek $p=0.041$). Dental yaş ile kronolojik yaşın karşılaştırılmasında da her iki cinsiyet grubunda da fark saptanmamıştır ($p>0.05$) (Tablo 1). Kronolojik yaş ile hem iskeletsel yaş hem de dental yaş arasında her iki cinsiyet grubunda da pozitif korelasyon mevcuttur. Ayrıca dental yaş ile iskeletsel yaş arasında da pozitif yönde korelasyon tespit edilmiştir (Tablo 2).

Tablo 1. Kadın ve erkek hasta gruplarında kronolojik, iskeletsel ve dental yaşa ait değerlerin minimum, maksimum, ortalama değerleri ile dental ve iskeletsel yaşın kronolojik yaşa göre istatistiksel ilişkisi

Cinsiyet	Sayı	Min	Max	Ort-SD	Min	Max	Ort-SD	p-değeri
		Kronolojik Yaş			İskeletsel Yaş			
Erkek	39	10.42	16.5	13.29±1.39	11.3	16.1	12.98±1.5	0.041
Kadın	39	10.77	15.6	12.62±1.29	10.2	16.5	12.7±1.81	0.906
		Kronolojik Yaş			Dental Yaş			
Erkek	39	10.42	16.5	13.29±1.39	9.92	16.03	13.35±1.51	0.906
Kadın	39	10.77	15.6	12.62±1.29	10.23	15.99	12.57±1.4	0.856

Tablo 2. Kadın ve erkek hasta gruplarında kronolojik, iskeletsel ve dental yaşın arasındaki korelasyonun değerlendirilmesi

	Spearman's rho (ρ)		
	Kadın	Erkek	Toplam
KY-SMI	0.826	0.799	0.797
KY-DY	0.801	0.781	0.813
SMI-DY	0.765	0.687	0.724

TARTIŞMA

İskeletsel yaş değerlendirmesi, klinisyenin hastaların olgunluğunu belirlemesine, dolayısıyla ileri veya gecikmiş büyüme paternlerini değerlendirmesine olanak tanır. Sağlıklı bireylerde iskeletsel yaşın kronolojik yaşa göre gösterdiği değişiklik \pm % 10 aralığında sınırlı olduğundan büyüme paterninin değerlendirilmesinde iskeletsel yaş tayini yaygın olarak kullanılmaktadır.⁵ Mohammed ve ark, yaptıkları çalışmada Fishman'ın iskeletsel maturasyon yöntemini kullanarak iskeletsel yaşı değerlendirmişler ve Fishman yönteminin sadeliği ve net SMI değerlerinin kullanımının, tekrarlanabilirliğine katkıda bulunduğunu bildirmişlerdir. Her iki cinsiyet grubunda da iskeletsel yaş ile kronolojik yaş arasında anlamlı korelasyon olduğundan, Fishman yöntemi kullanılarak yapılan değerlendirmenin yaş

tahmini için güvenilir bir teknik olduğu sonucuna varmışlardır.⁴ Biz de çalışmamızda iskeletsel yaş değerlendirmesini aynı metotla gerçekleştirdik ve kronolojik yaş ile pozitif yönde korelasyon olduğunu saptadık.

Diş sistemi, insan vücudunun ayrılmaz bir parçasıdır, büyümesi ve gelişimi kemik yaşı, menarş gibi diğer fizyolojik olgunluk göstergelerine paralel olarak incelenebilir. Bazı araştırmacılar dental parametrelerin çocuklarda yaş tahmini için daha uygun olduğunu göstermiştir, çünkü dişlerin gelişim aşamaları çevresel faktörlerden çok genetik faktörler tarafından kontrol edilmektedir.⁶ Williem ve ark, dental yaş belirlemede sıklıkla kullanılan Demirjian tekniğinin avantajları koruyarak daha kolay uygulanabilir bir skorlama ile kullanılmasını sağlamışlardır.⁷ Patel ve ark, Demirjian metodu ile Williem metodunu karşılaştırmışlar ve Williem yönteminin daha güvenilir sonuçlar verdiğini belirtmişlerdir.¹ Bizim çalışmamızda da dental yaş tayininde bu yöntem kullanılmış ve kronolojik yaş ve iskeletsel yaş ile her iki cinsiyet grubunda da pozitif korelasyon gösterdiği tespit edilmiştir.

SONUÇ

Yapılan bu çalışma kronolojik yaş ile hem dental hem de iskeletsel yapının değerlendirme yöntemleri arasında güçlü bir ilişki olduğunu göstermektedir. Kronolojik yaş tahmininin mümkün olmasının yanısıra, dental ve iskeletsel yaşın tespiti kişinin olgunluk durumu ve büyüme gelişim paterninin incelenmesinde de önem taşımaktadır.

KAYNAKLAR

1. Patel PS, Chaudhary AR, Dudhia BB, Bhatia PV, Soni NC, Jani YV. Accuracy of two dental and one skeletal age estimation methods in 6-16 year old Gujarati children. *J Forensic Dent Sci.* 2015;7(1):18.
2. Yadav V, Loomba A, Autar R. A comparative evaluation of dental calcification stages and skeletal maturity indicators in North-Indian children. *Natl J Maxillofac Surg.* 2017;8(1):26.
3. Krailassiri S, Anuwongnukroh N, Dechkunakorn S. Relationships between dental calcification stages and skeletal maturity indicators in Thai individuals. *Angle Orthod.* 2002;72(2):155-66.
4. Mohammed RB, Kalyan VS, Tircouveluri S, Vegesna GC, Chirla A, Varma DM. The reliability of Fishman method of skeletal maturation for age estimation in children of South Indian population. *J Nat Sci Biol Med.* 2014;5(2):297.
5. Saadé A, Baron P, Noujeim Z, Azar D. Dental and skeletal age estimations in Lebanese children: A retrospective cross-sectional study. *J Int Soc Prev Community Dent.* 2017;7(3):90.
6. Manjunatha B, Soni NK. Estimation of age from development and eruption of teeth. *J Forensic Dent Sci.* 2014;6(2):73.
7. Mani SA, Naing L, John J, Samsudin AR. Comparison of two methods of dental age estimation in 7–15-year-old Malays. *Int J Paediatr Dent.* 2008;18(5):380-8.

Konik ışını bilgisayarlı tomografi görüntülerinde mandibular koronoid süreç boyutlarının değerlendirilmesi

Melike Başaran(0000-0002-3311-1642)^α, Özlem Görmez(0000-0001-9516-6625)^β,
Esin Bozdemir (0000-0002-2421-3807)^β, Derya Yıldırım(0000-0003-3125-1358)^β

Selcuk Dent J, ODMFR 2019 Kongre Kitapçığı Özel Sayısı

Başvuru Tarihi: 24 Ocak 2019
Yayına Kabul Tarihi: 05 Mart 2019

ÖZ

Konik ışını bilgisayarlı tomografi görüntülerinde mandibular koronoid süreç boyutlarının değerlendirilmesi

Amaç: Mandibular koronoid süreç hiperplazisi (MKPH), ağız açıklığında kısıtlılıkla karakterize, normal kemiğin genişlemesi şeklinde tanımlanmaktadır. Literatürde hiperplazi teriminin sınırları ve ölçüm tekniği net bir şekilde belirlenmemiştir. Bu yüzden çalışmamızın amacı, KIBT görüntülerinde kondilin ve koronoid sürecin boyutlarını değerlendirmek, koronoid süreç ve kondil oranını belirlemektir.

Gereç ve Yöntemler: Çalışmada farklı sebeplerle KIBT görüntüleri alınmış 18 yaş ve üzeri 154 hasta retrospektif olarak değerlendirildi. Sagittal kesitlerde, sigmoid çentiğinin en derin noktasından geçen yere paralel doğruya göre kondil ve koronoidin tepe noktasından yükseklik ölçümleri yapıldı. Ayrıca koronal kesitte koronoid sürecin en tepe noktası ile zigomatik arkın en alt noktası arası uzunluk ölçüldü. Koronoid süreç ve kondilin aralarındaki oran tespit edildi. Veriler tanımlayıcı istatistik ve t testi ile istatistiksel olarak değerlendirildi.

Bulgular: MKPH tespit edilen 6 hasta çalışma dışı bırakıldı ve toplam 148 hasta (81 kadın, 67 erkek, yaş ortalaması \pm SS; 37.66 ± 14.32 yıl) çalışmaya dahil edildi. Hastaların sağ kondil yükseklik ortalaması 16.70 ± 0.22 mm, sol kondil yükseklik ortalaması 16.99 ± 0.22 mm, sağ koronoid yükseklik ortalaması 11.41 ± 0.23 mm, sol koronoid yükseklik ortalaması 11.91 ± 0.24 mm olarak bulundu. Erkeklerde kondil ve koronoid yükseklik ortalamaları kadınlara göre daha fazlaydı ($p=0.00$). Koronoid sürecin kondile oranı ortalaması sağ tarafta 0.70 ± 0.01 sol tarafta 0.72 ± 0.01 olarak bulundu. Toplam 18 hastada bilateral, 5 hastada unilateral olmak üzere koronoid sürecin kondile oranı 1'den büyüktü.

Sonuç: Çalışmamızda, kondil ve koronoid yükseklik ortalamaları, erkeklerde kadınlara göre fazla bulundu. Literatürde, koronoid sürecin ortalama uzunluğu hakkında yeterli bir bilgi ve MKPH teşhisi için ortaya konmuş net bir yöntem yoktur. Çeşitli ve daha büyük popülasyonlarda, objektif ölçüm yöntemleri kullanılarak, üç boyutlu değerlendirmenin yapıldığı çalışmalara ihtiyaç vardır.

ANAHTAR KELİMELER

Koronoid süreç, Koronoid süreç hiperplazisi, Konik ışını bilgisayarlı tomografi

ABSTRACT

Evaluation of the mandibular coronoid process dimensions in cone beam computed tomography images

Background: Mandibular coronoidal process hyperplasia (MCPH) is defined as enlargement of normal bone which is characterized by restriction in mouth opening. The term and measurement technique of hyperplasia were not determined clearly. The aim of study is to evaluate dimensions of condyle and coronoid, to determine the ratio between coronoid and condyle in the cone beam computed tomography (CBCT) images.

Methods: 18 years and older 154 patients who had CBCT images for different reasons were evaluated retrospectively. A horizontal line was drawn passing at deepest point of sigmoid notch and height measurements were made from the top of coronoid and condyle on sagittal images. Distance between top of coronoid and the bottom point of zygomatic arch was measured on coronal images. The ratio between the coronoid and condyle was determined. The data were statistically evaluated by descriptive statistics and t test.

Results: MCPH was detected six of 154 patients and these patients were excluded from the study and 148 patients (81 females, 67 males, mean age \pm Sd; 37.66 ± 14.32 years) were included in the study. The mean height of right condyle was 16.70 ± 0.22 mm, mean height of the left condyle was 16.99 ± 0.22 mm, the mean height of right coronoid was 11.41 ± 0.23 mm, the mean height of left coronoid was 11.91 ± 0.24 mm. Averages height of the condyle and coronoid were higher in males than females ($p=0.00$). The average ratio between coronoid process and condyle was 0.70 ± 0.01 on the right side and 0.72 ± 0.01 on the left side. The ratio between the coronoid process and the condyle was greater than 1, bilateral in 18 patients and unilateral in 5 patients.

Conclusion: Averages height of the condyle and coronoid were higher in males than females. In the literature, there is not enough information about the average length of the coronoid and a clear method for the diagnosis of MCPH. There is a need for studies using three-dimensional assessment, using objective measurement methods in various and larger populations.

KEYWORDS

Cone beam computed tomography, Coronoid process, Coronoid process hyperplasia

^α Isparta Ağız ve Diş Sağlığı Merkezi, Isparta

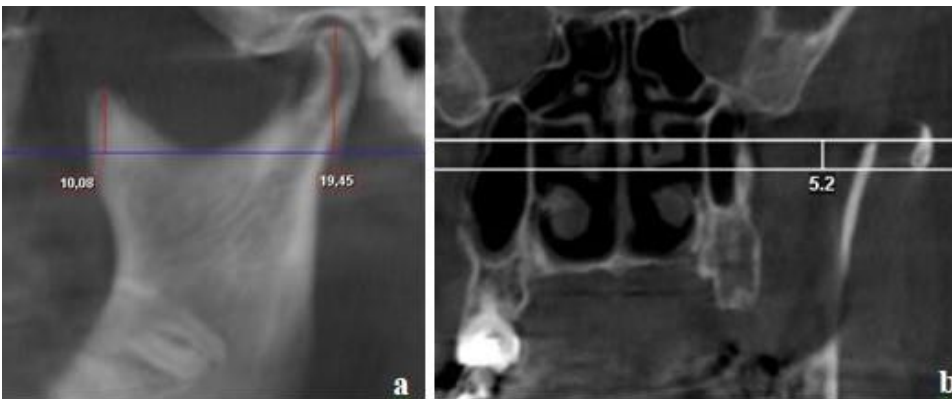
^β Süleyman Demirel Üniversitesi Diş Hekimliği Fakültesi Ağız, Diş ve Çene Radyolojisi Anabilim Dalı, Isparta

GİRİŞ

Mandibular koronoid proçes hiperplazisi (MKPH), tek ya da çift taraflı görülebilen, histolojik olarak normal kemięin anormal olarak genişlemesi şeklinde tarif edilen, nadir karşılaşılan ve teşhisi zor bir durumdur¹⁻⁵. MKPH, semptomsuz ilerleyip radyografilerde tesadüfen teşhis edilebildięi gibi, bazı vakalarda ağız açmada kısıtlılıęa neden olabilmekte ve temporomandibular eklem (TME) rahatsızlıklarıyla karıştırılmaktadır. Ağız açmada kısıtlılık, uzamış koronoid proçesin zigomatik ark veya zigomatik kemięin iç yüzeyine temas etmesi nedeniyle mandibulanın hareketinin kısıtlanması sonucu oluşmaktadır³⁻⁵. MKPH teşhisinde, panoramik radyograf hiperplaziyi gösterse de üç boyutlu görüntüleme yöntemleri süperpozisyon olmadan koronoid proçes ve zigomatik ark iliřkisinin daha doęru deęerlendirilmesini saęlar^{1-3,5}. Mandibular kondil ve koronoid proçes de dahil olmak üzere maksillofasiyal bölgenin birçok anatomik yapısındaki morfolojiyi, pozisyonu, büyüklüęü ve varyasyonu kolayca deęerlendirmemize yardımcı olan konik ışınli bilgisayarlı tomografinin (KIBT) anatomik ölçümlerle karşılaştırıldıęında lineer ölçümlerde oldukça doęru sonuçlar verdięi bilinmektedir.⁶ MKPH, literatürde genellikle olgu sunumu şeklinde incelenmiş olup hiperplazi teriminin sınırları ve ölçüm teknięi net ve objektif bir şekilde belirtilmemiştir^{2,4}. Ayrıca literatürde MKPH görülmeyen bireylerde koronoid proçesin ve mandibular kondilin normal boyutları ile oranlarını gösteren klinik çalıřmaların eksiklięi fark edilmiştir. Bu yüzden çalıřmamızın amacı KIBT görüntüleri üzerinde mandibular kondilin ve koronoid proçesin boyutlarını deęerlendirmek, koronoid proçes ve kondil oranını belirlemektir.

GEREÇ VE YÖNTEM

Farklı sebeplerle KIBT (Planmeca Promax 3D Mid, Helsinki, Finland) görüntüleri alınmış 18 yař ve üzeri 154 hasta retrospektif olarak deęerlendirildi. Lineer ölçümler; 4 yıllık tecrübeli Ağız, Diř ve Çene Radyolojisi uzmanı tarafından, Planmeca Romexis yazılımı kullanılarak bir ay arayla iki kere yapıldı. Sagittal kesitlerde, sigmoid çentięin en derin noktasından geçen yere paralel çizgiye göre kondil ve koronoidin tepe noktasından yükseklik ölçümleri yapıldı. Koronal kesitte, koronoid proçesin en tepe noktası ile zigomatik arkın alt noktası arası uzaklık ölçüldü (**Resim 1**). Veriler, SPSS 20.0 programı (SPSS Inc, Chicago, IL, USA) kullanılarak tanımlayıcı istatistik, t testi ile istatistiksel olarak deęerlendirildi, anlamlılık düzeyi $p < 0.05$ olarak belirlendi. Çalıřmada saę ve sol tarafta yapılan morfometrik ölçümlerin güvenilirlięinin deęerlendirilmesinde gözlemci içi uyum sınıf içi korelasyon katsayısı ile hesaplandı. Sınıf içi korelasyon katsayısı deęerleri < 0.40 zayıf, $0.40-0.59$ orta, $0.60-0.74$ iyi, > 0.74 ise mükemmel güvenilirlik olarak deęerlendirildi.



Resim 1. (a) Sagittal KIBT kesitte kondil-koronoid yükseklik ölçümü; (b) koronal KIBT kesitinde zigomatik kemik alt kenarından koronoid tepesi arasındaki uzaklık ölçümü

BULGULAR

Ölçümler sonucu MKPH tespit edilen 6 hasta çalışma dışı bırakıldı. Toplam 148 hasta çalışmaya dahil edildi. Çalışmaya dahil edilen 148 hastanın (81 kadın, 67 erkek, yaş Ort. 37.66 ± 14.32) sağ kondil yükseklik ortalaması 16.70 ± 0.22 mm, sol kondil yükseklik ortalaması 16.99 ± 0.22 mm, sağ koronoid yükseklik ortalaması 11.41 ± 0.23 mm, sol koronoid yükseklik ortalaması 11.91 ± 0.24 mm olarak bulundu. Erkeklerde kondil ve koronoid yükseklik ortalamaları kadınlara göre daha fazlaydı ($p=0.00$) (Tablo 1). Koronoid/kondil oranı sağ tarafta 0.70 ± 0.01 sol tarafta 0.72 ± 0.01 olarak bulundu. Toplam 18 hastada bilateral, 5 hastada unilateral olmak üzere koronoid proçesin kondile oranı 1'den büyüktü. Yapılan morfometrik ölçümlerin güvenilirliğinin değerlendirilmesinde gözlemci içi uyum yüksek bulundu. Sınıf içi korelasyon katsayısı koronoid yüksekliği ölçümünde en yüksek (0.99) değere sahip olmak üzere tüm ölçümlerde mükemmel güvenilirlik elde edildi.

Tablo 1. Erkek ve kadınlarda kondil ve koronoid proçese ait ölçümler ve karşılaştırılması. *p değeri 0.05'ten küçük olan farklar anlamlı kabul edildi. N= birey sayısı, Ort= ortalama, SEM= standart hata, mm= milimetre.

Ölçüm	Erkek		Kadın		p
	N	Ort ± SEM (mm)	N	Ort ± SEM (mm)	
Sağ kondil	67	17.72±0.34	81	15.86±0.26	0.00*
Sol Kondil	67	17.90±0.35	81	16.23±0.27	0.00*
Sağ koronoid proçes	67	12.42±0.35	81	10.58±0.29	0.00*
Sol koronoid proçes	67	12.90±0.36	81	11.10±0.30	0.00*
Sağ koronoid proçes/kondil oran	67	0.71±0.02	81	0.68±0.02	0.44
Sol koronoid proçes/kondil oran	67	0.74±0.02	81	0.70±0.02	0.23

TARTIŞMA

Çalışmamızda, nadir görülen fakat ağız açıklığında kısıtlılığın önemli bir nedeni olan ve sıklıkla diğer TME rahatsızlıklarıyla karıştırılıp, yanlış tedavi sürecine gidilen MKPH teşhisi için koronoid proçes ve kondilin ortalama yüksekliklerine bakılarak aralarındaki oran tespit edildi. Literatürde, MKPH'yi değerlendirirken farklı görüntüleme yöntemlerinde farklı ölçüm teknikleri kullanılarak yapılan çalışmalar mevcuttur. Kubota ve ark.⁵ panoramik radyograflarda Levandoski analiziyle koronoid ve kondil tepesinin gonion hizasıyla ilişkisine bakarak MKPH'yi değerlendirmiş, Tavassol ve ark.⁴ bilgisayarlı tomografi (BT) görüntülerinde sigmoid çentiğın en derin noktasına göre koronoid ve kondili karşılaştırmıştır. Bu çalışmada ise KIBT görüntülerinde sagittal kesitte, sigmoid çentiğın en derin noktasından geçen çizgi referans noktası alınarak ölçümler yapılmıştır. MKPH'yi değerlendirmenin objektif bir yöntemi bulunmamakla birlikte koronoid proçesin tepesinin zigomatik ark hizasında görünmesinin normal olduğu bildirilirken koronoid proçesin en tepe noktasının zigomatik arkin alt kenarından en az 1 cm üzerinde olması durumu da MKPH olarak tarif edilmiştir.^{2,3,7} Çalışmamızda, MKPH tespit edilen hastalar, elde edilen normal ortalamaların etkilenmemesi amacıyla çalışma dışı bırakıldı. Tavassol ve ark.⁴, 40 hastanın BT görüntülerinde kondil ve koronoid yüksekliklerini ölçtükleri çalışmalarında, koronoid/kondil oranını hesaplamışlardır. Koronoid proçesin uzunluğunu yetişkinler için 13.02 mm, adölesanlar için 12.43 mm bulmuş ve tüm hastalar için koronoid/kondil oranını ortalama 0.78 olarak bulmuşlardır. Bu oran, koronoid uzunluğunun kondile göre yaklaşık % 20 daha kısa olduğunu göstermiştir. Koronoid/kondil oranı <1.0 ise normal anatomik durum olduğunu belirtmişlerdir. Bilgili² çalışmasında, KIBT görüntüsü olan 502 hastanın 32'sinde tek taraflı MKPH tespit etmiş, koronoid ve kondilin vertikal uzunluk

ölçümünü yapmış ve birbirine göre oranını değeriendirmiştir. Sonuç olarak unilateral MKPH görülen tarafta koronoid süreçlerin ortalaması 15.72 mm, kondil boyu ortalaması ise 13.23 mm; ortalama koronoid/kondil boyu oranı 1.24 olarak bulunmuştur. Normal tarafta ise koronoid süreçlerin ortalaması 13.75 mm, kondil boyu ortalaması 15.32 mm, koronoid/kondil oranı ise 0.90 olarak hesaplanmıştır. Çalışmamızda incelenen 154 hastanın 6'sında MKPH tespit edildi. Ölçüm yapılan hastaların 18'inde bilateral, 5'inde unilateral olmak üzere koronoid sürecin kondile oranı 1'den büyüktü. Dolayısıyla bu hastalarda da MKPH`den bahsedilebilir ancak zigomatik arkın en alt kenarından ölçülen koronoid uzunluğu bu hastalarda 1 cm'den küçük bulundu. Yapılan çalışmalar^{2,4} ve çalışmamızın sonucuna göre koronoid süreç uzunluğuyla birlikte, koronoid sürecin kondile oranının da değeriendirilmesi, iki boyutlu ölçümlere ilave olarak üç boyutlu değeriendirmelerin yapılması ile MKPH teşhisinin desteklenebileceği düşünöldü.

SONUÇ

Çalışmamızda, kondil ve koronoid yükseklik ortalamaları, erkeklerde kadınlara göre fazla bulundu. Literatürde, koronoid sürecin ortalama uzunluğu hakkında yeterli bir bilgi ve MKPH teşhisi için ortaya konmuş net bir yöntem yoktur. Çeşitli ve daha büyük popölasyonlarda, objektif ölçüm yöntemleri kullanılarak, üç boyutlu değeriendirmenin yapıldığı çalışmalara ihtiyaç vardır.

KAYNAKLAR

1. Asaumi J, Kawai N, Honda Y, Shigehara H, Wakasa T, Kishi K. Comparison of three-dimensional computed tomography with rapid prototype models in the management of coronoid hyperplasia. *Dentomaxillofac Radiol.* 2001;30(6):330-5.
2. Bilgili E. Unilateral Mandibular Koronoid Hiperplazisi Olgularının Konik Işınli Bilgisayarlı Tomografi ile İncelenmesi. *Van Tıp Derg* 2017;24(4):250-3.
3. Colquhoun A, Cathro I, Kumara R, Ferguson MM, Doyle TC. Bilateral coronoid hyperplasia in twobrothers. *Dentomaxillofac Radiol.* 2002;31(2):142-6.
4. Tavassol F, Spalthoff S, Essig H, Bredt M, Gellrich NC, Kokemüller H. Elongated coronoid process: CT-based quantitative analysis of the coronoid process and review of literature. *Int J Oral Maxillofac Surg.* 2012;41(3):331-8.
5. Kubota Y, Takenoshita Y, Takamori K, Kanamoto M, Shirasuna K. Levandoski panoramic analysis in the diagnosis of hyperplasia of the coronoid process. *Br J Oral Maxillofac Surg.* 1999;37(5):409-11.
6. Lascala CA, Panella J, Marques MM. Analysis of the accuracy of linear measurements obtained by cone beam computed tomography (CBCT-NewTom). *Dentomaxillofac Radiol.* 2004;33(5):291-4.
7. Perschbacher S. Temporomandibular Joint Abnormalities In: *Oral Radiology: Principles and Interpretation.* White SC, Pharoah MJ. Eds 7th Ed, St Louis: Elsevier Health Sciences 2014. p. 492-521.

Adli diş hekimliğindeki cinsiyet ayrımında maksiller sinüs boyutlarının rolü: Konik ışınlı bilgisayarlı tomografi çalışması

Alaettin Koç(0000-0001-9984-6900)^α, Sema Kaya(0000-0002-6306-3901)^α

Selcuk Dent J, ODMFR 2019 Kongre Kitapçığı Özel Sayısı

Başvuru Tarihi: 09 Ocak 2019
Yayına Kabul Tarihi: 05 Mart 2019

ÖZ

Adli diş hekimliğindeki cinsiyet ayrımında maksiller sinüs boyutlarının rolü: Konik ışınlı bilgisayarlı tomografi çalışması

Amaç: Adli diş hekimliği uygulamalarında cinsiyet ayrımı yapmak önemli bir uygulamadır. Çalışmamızda maksiller sinüsün (MS) boyutlarının, cinsiyet ayrımı yapmada nasıl bir role sahip olduğu değerlendirilmiştir.

Gereç ve Yöntemler: Çalışmamızda 14 erkek ve 14 kadın hastanın maksiller sinüs (MS) yüksekliği, genişliği, uzunluğu, hacmi ve yüzey alanı konik ışınlı bilgisayarlı tomografi (KİBT) ile ölçülmüştür. Bahsedilen boyutların adli diş hekimliği uygulamalarında kullanılabilmesi için, cinsiyete göre farklılık gösterip göstermediği değerlendirilmiştir. Ayrıca hastaların yaşı ve maksiller sinüs (MS) boyutları arasındaki korelasyona bakılmıştır. İstatistiksel analiz için Student's t testi ve Pearson r korelasyonu kullanılmıştır. Tek hakem güvenilirliğini ölçmek için rastgele seçilen 3 hastanın MS boyutları 2 aylık periyotlarla 2 kez ölçülmüştür ve intra class correlation (ICC) katsayısı hesaplanmıştır.

Bulgular: Kadın ve erkek hastalar arasındaki maksiller sinüs (MS) boyutları karşılaştırıldığında; MS uzunluk, yükseklik, hacim ve yüzey alanı değerlerinde cinsiyete göre anlamlı fark oluşmadığı görülmüştür ($p>0.05$). Ancak, sol ($p=0.019$) ve sağ ($p=0.013$) MS genişlik değerlerinde, sırasıyla kadınlarda ortalama 5.42 mm ve 5.96 mm fazla olacak şekilde, cinsiyete göre anlamlı fark olduğu gözlenmiştir. MS boyutları ve yaş arasındaki korelasyon incelendiğinde; yaş ile sağ MS uzunluk ($r= 0.328$, $p= 0.088$) ve sol MS uzunluk ($r= 0.304$, $p= 0.116$) arasında pozitif zayıf ilişkinin bulunduğu anlaşılmıştır. Tekrarlayan ölçümler arasında iyi güvenilirlik ($ICC> 0.876$) gözlenmiştir.

Sonuç: Adli diş hekimliği uygulamalarında hem sağ hem de sol MS genişliği cinsiyet ayrımında araç olarak kullanılabilir.

ANAHTAR KELİMELER

Adli diş hekimliği, konik ışınlı bilgisayarlı tomografi, maksiller sinüs

ABSTRACT

The role of maxillary sinus dimensions for gender discrimination in forensic dentistry: A cone beam computed tomography study

Background: Discrimination of gender is an important implementation in forensic dentistry. In this study, the role of maxillary sinus (MS) dimensions to discriminate gender was evaluated.

Methods: The height, width, length, volume and surface area of MS in 14 male and 14 female patients were measured by cone beam computed tomography (CBCT). It was evaluated whether mentioned dimensions were useful for gender discrimination in forensic dentistry. Also, correlation between patient age and MS dimensions were investigated. Student's t-test and Pearson r correlation were used for statistical analysis. MS dimensions of randomly selected three patients were measured twice at 2 months intervals to assess intra-rater reliability and intra class correlation coefficient was calculated.

Results: Comparing dimensions of MS between female and male patients; MS length, height, volume and surface area did not differ according to gender ($p>0.05$). However, mean values of left and right MS width were 5.42 mm and 5.96 mm higher in favour of females, left ($p=0.019$) and right ($p=0.013$) MS width differed significantly according to gender. Investigating the correlation between MS dimensions and age; it was understood that there was positive weak association between age and right ($r= 0.328$, $p= 0.088$) and left MS length ($r= 0.304$, $p= 0.116$). There was good reliability between repeated measurements ($ICC> 0.876$).

Conclusion: Right and left MS width can be used as a tool for gender discrimination in forensic dentistry.

KEYWORDS

Forensic dentistry, cone beam computed tomography, maxillary sinus

GİRİŞ

Adli durumlarda, maktulün kişilik bilgilerine ulaşılması, adli sürecin tamamlanabilmesi için çok önemli bir süreçtir. Örneğin kimliği belirsiz bir kafatasının yaş ve cinsiyet tayininin yapılabilmesi zorlu bir uğraştır. Cinsiyet tayini adli diş hekimliğinin meşgaleleri arasındadır, özellikle doğal afetlerde, kitlesel felaketlerde ve cinayet vakalarında bu ayrımı yapabilmek çok önemlidir.¹⁻³

^α Van Yüzüncü Yıl Üniversitesi Diş Hekimliği Fakültesi, Ağız, Diş ve Çene Radyolojisi Anabilim Dalı, Van

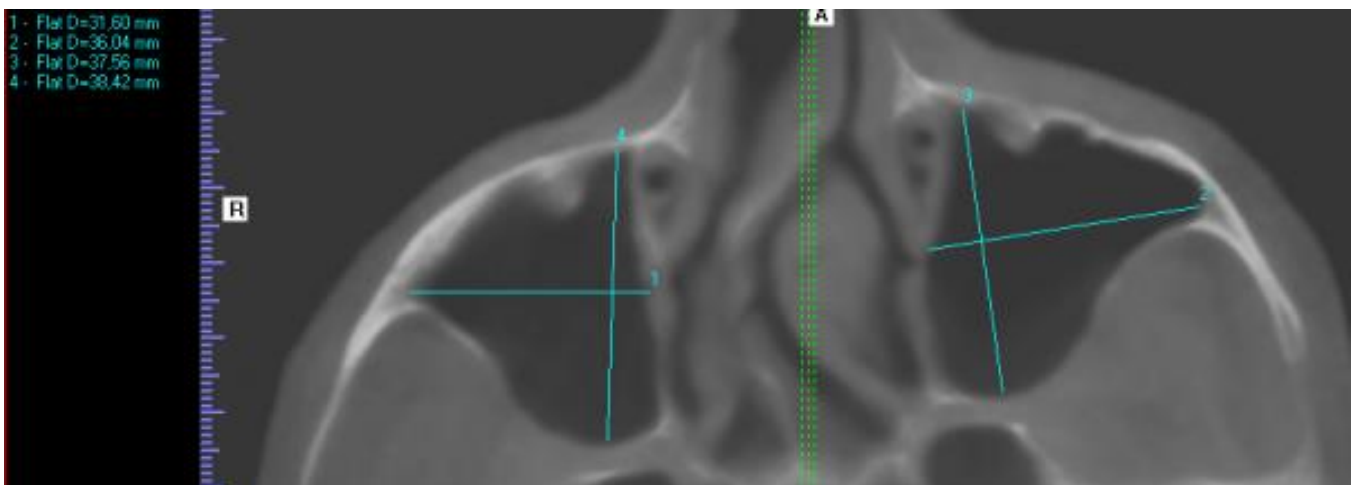
20. yüzyılın sonlarından beri, adli bilimlerde radyolojik verinin kullanılması yaygınlaşmıştır. Sonuçta, kişilerdeki anatomik yapıların eşsizliği ve patolojik sayılmayan varyasyonlar kimliği belirsiz kişinin tayini açısından oldukça kıymetlidir. Adli bilimlerde biyolojik profil şu 4 ana faktöre dayandırılmaktadır; cinsiyet, yaş, uzunluk ve soy. Bahsedilen 4 faktör adli bilimlerde "the big four" şeklinde adlandırılmaktadır. Ölüm sonrası durumlarda kişinin cinsiyet tayini, vücut yapıları tanımlanamayacak şekilde değişikliğe uğradığı durumlarda geleneksel metotlarla saptanamamaktadır. Bu sebepten bazı yazarlar, kimliği belirsiz kişilerin tayininde paranasal sinüslerin yardımcı olabileceğini rapor etmişlerdir.^{1,4,5}

Bilindiği üzere patlama, savaş ve uçak kazaları gibi kitlesel felaketlerde kafatası zarar görse bile, MS bütünlüğünü koruyabilmektedir, bu sebepten MS otopsi incelemelerinde önemli bir anatomik yapıdır.⁶ Son 10 senede maksiller sinüsün incelenmesinde konvansiyonel grafilerin yerini tomografi ve manyetik rezonans görüntüleme teknikleri almıştır.

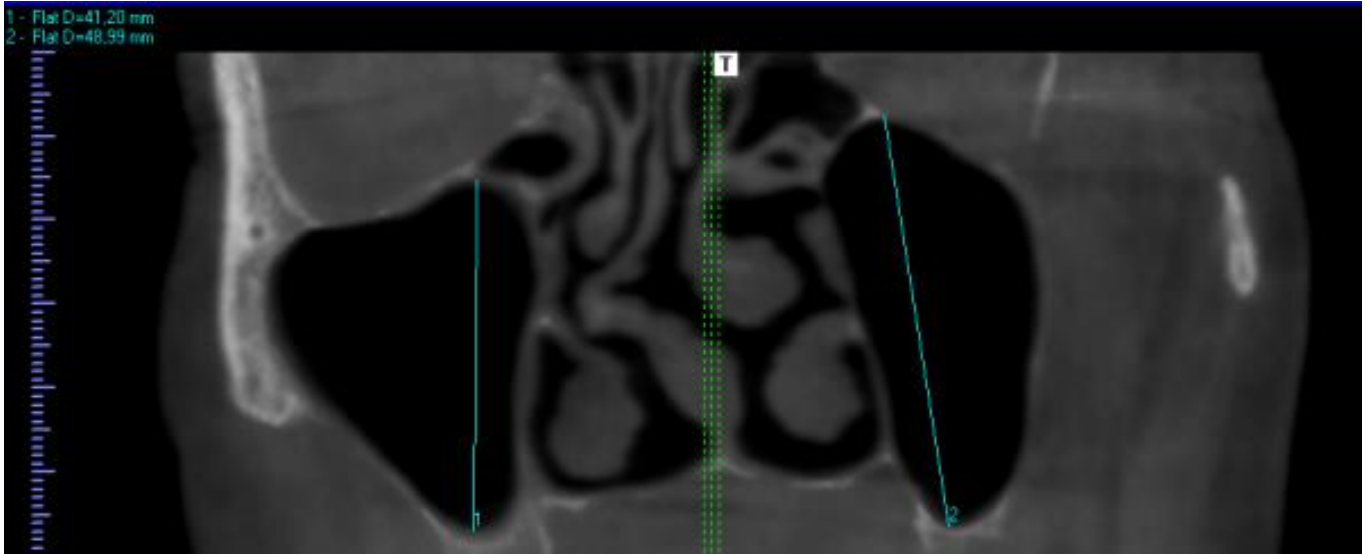
Çalışmamızın amacı; KIBT görüntülerinde MS uzunluğu, yüksekliği, genişliği, hacmi ve yüzey alanı ölçümlerinden hangisinin cinsiyet tayininde belirleyici olduğunu analiz etmektir.

GEREÇ VE YÖNTEM

Çalışmamız retrospektif şekilde gerçekleştirilmiş olup, 26-61 yaşları arasında 14 erkek ve 14 kadın hastanın önceden çekilen konik ışınlı bilgisayarlı tomografi (KIBT) görüntüleri kullanılmıştır. Hastalara ait KIBT' nin aksiyal ve koronal kesitleri üzerinde, sabit bir referans nokta kullanılmadan, yalnızca en yüksek ölçüm değerini sağlayan kesitlerde, MS uzunluk, genişlik ve yükseklik değerleri ölçülmüştür (Resim 1, Resim 2). MS yüzey alanı ve hacim hesaplaması işlemi, segmentasyon yazılımı aracılığıyla yürütülmüştür (Resim 3). Bahsedilen ölçümler, 3 senedir KIBT görüntüleri üzerinde analiz yapan bir ağız diş ve çene radyolojisi uzmanı tarafından yapılmıştır. Çalışmaya dahil edilen KIBT görüntülerinde, ilgili bölgede kemik lezyonu olan, yetersiz kalitedeki görüntü kalitesine sahip görüntüler çalışmaya dahil edilmemiştir.



Resim 1. KIBT aksiyal kesitinde MS genişlik ve uzunluğunun ölçümü



Resim 2. KIBT koronal kesitinde MS yükseklik ölçümü



Resim 3. MS üç boyutlu rekonstrüksiyon görüntüsü

Hastaların KIBT görüntüleri KaVo 3d eXam (Biberach, Germany) tomografi cihazı ile elde edilmiş ve doğrusal ölçümlerde eXamVision (KaVo Dental GmbH, Biberach, Germany) isimli yazılım kullanılmıştır. Segmentasyon işleminde ise 3D-DOCTOR (Able Software Corp., Lexington, MA, USA) yazılımı kullanılmıştır. Çalışmada 16 × 13 cm tarama alanı, 0.3 mm voksel çözünürlüğü, 8.9 saniye tarama zamanı, 18.54 mAs ve 120 kVp tarama parametreleri ile taranan hastaların görüntüleri kullanılmıştır.

Elde edilen verilerin istatistiksel analizi için SPSS (IBM SPSS Statistics 23.0; IBM Co., Armonk, NY, USA) yazılımı kullanılmıştır. Verilerin değerlendirilmesinde Student's t testi kullanılırken, hasta yaşı ve MS boyutları arasındaki korelasyona Pearson r korelasyonu kullanılarak bakılmıştır. Rastgele seçilen 3 hastanın MS boyutları 2 aylık periyotlarla 2 kez ölçülmüştür ve intra class correlation (ICC) katsayısı hesaplanmıştır.

BULGULAR

MS sağ uzunluk değeri ortalama 0.12 mm kadınlarda daha yüksek, sol uzunluk değeri ortalama 0.99 mm kadınlarda daha yüksek, sağ yükseklik değeri ortalama 1.95 mm kadınlarda daha yüksek, sol yükseklik değeri ortalama 2.01 mm erkeklerde daha yüksek, sağ hacim ortalama 1547.54 mm³ kadınlarda daha yüksek, sol hacim ortalama 880.09 mm³ kadınlarda daha yüksek, sağ yüzey alanı 161.17 mm² kadınlarda daha yüksek, sol yüzey alanı 73.5 mm² erkeklerde daha yüksek olacak şekilde, erkek ve kadın hastalar arasında anlamlı fark olmadığı anlaşılmıştır (p>0.05). Sağ MS genişliğinde kadınlarda ortalama 5.96 mm daha yüksek olacak şekilde, sol MS genişliğinde de kadınlarda ortalama 5.42 mm daha yüksek olacak şekilde anlamlı fark izlenmiştir (p=0.013, p=0.019, sırasıyla) (Tablo 1). Hasta yaşı ve MS boyutları arasındaki korelasyona bakıldığında; yaş ile sağ uzunluk (r= 0.328, p= 0.088) ve sol uzunluk (r= 0.304, p= 0.116) değerleri arasında pozitif zayıf ilişkinin bulunduğu anlaşılmıştır. Tekrarlayan ölçümler arasında iyi güvenilirlik (ICC> 0.876) gözlenmiştir.

Tablo1. MS boyutlarının cinsiyete göre değerlendirilmesi

Değişkenler	Erkek	Kadın	Student's t test (p değeri)
	Ortalama± standart deviasyon	Ortalama± standart deviasyon	
Sağ MS yükseklik	32.70± 9.21	34.65± 4.47	0.485
Sağ MS uzunluk	33.71± 5.74	33.83± 2.97	0.946
Sağ MS genişlik	19.68± 5.88	25.64± 6.02	0.013
Sağ MS hacim	9922.16± 5923.13	11469.70± 3713.27	0.416
Sağ MS yüzey alanı	3053.87± 1357.64	3215.04± 785.87	0.705
Sol MS yükseklik	35.49± 9.23	33.48± 7.41	0.531
Sol MS uzunluk	33.41± 5.20	34.40± 2.61	0.535
Sol MS genişlik	21.10± 6.32	26.52± 5.07	0.019
Sol MS hacim	10701.25± 5048.77	11581.34± 4843.18	0.642
Sol MS yüzey alanı	3267.29± 1182.41	3193.79± 990.90	0.860

TARTIŞMA

İskelet ve tahrip olmuş insan kalıntılarını kullanarak kişinin kimliğinin saptanması, adli bilimlerdeki en zorlu hünelerler arasındadır. Cinsiyet tayini de bu dalın alt bölümleri arasındadır. İnsan iskeletinin bütün olarak incelenmesi halinde, cinsiyet tayini % 100 doğrulukla tayin edilebilmektedir. Yalnızca pelvis ve kafatası incelendiğinde bu oran % 98 iken, yalnızca pelvis incelenebildiğinde oran % 95, yalnızca uzun kemiklerin analiziyle bu % 80-90 arasında oranda doğrulukla tayin yapılabildiği aktarılmıştır.¹

Teke ve ark. MS uzunluk, yükseklik ve genişlik değerlerinin kullanılarak cinsiyet tayininin erkeklerde % 69.2 oranında ve kadınlarda % 69.4 oranında doğrulukla tayin edebildiklerini rapor etmişlerdir.¹ Sahlstrand-Johnson ve ark. MS hacminin şu formülle basitçe hesaplanabileceğini ifade etmişlerdir; (yükseklik × genişlik × uzunluk) /2.⁷ Bazı yazarlar MS üç boyutlu ölçüm değerlerinin, doğrusal ölçümlerine göre cinsiyet tayininde daha faydalı olacağını iddia

etmişlerdir. Ayrıca MS üç boyutlu rekonstrüksiyonları sayesinde, antropologların klasik antropoloji ile elde edemeyecekleri verilere ulaşabilecekleri ifade edilmiştir.^{8,9}

Literatürde kadın ve erkekler arasında MS hacim kıyaslaması yapan çalışmalar mevcuttur. Park ve ark.¹⁰ ve Kim ve ark.¹¹ çalışmalarında MS hacim değerlerinin cinsiyet ayrımında etkili bir araç olmadığı vurgulanmıştır. Bizim çalışmamızda da benzer biçimde, MS hacminin erkek ve kadın hastalar arasında anlamlı fark yaratmadığı anlaşılmıştır. Ayrıca yapılan bir çalışmada⁸ bizim çalışmamızla örtüşür şekilde, MS hacminin yaş ile herhangi bir korelasyonunun bulunmadığı rapor edilmiştir.

Uthman ve ark.¹² yaptıkları çalışmada 20-49 yaşları arasındaki 88 hastanın BT görüntüleri üzerinde MS genişlik, yükseklik, uzunluk ve karşılıklı iki sinüs arası mesafeyi ölçmüşlerdir. Yapılan incelemeler sonucunda; MS yüksekliğinin cinsiyet ayrımında % 71.6 oranında doğrulukla en iyi parametre olduğunu rapor etmişlerdir. Bizim çalışmamızda ise sağ ve sol MS genişliğinin cinsiyete göre fark yarattığı, diğer parametrelerin ise ayırıcı olmadığı görülmüştür. Literatürde cinsiyet ayrımı yapan parametrelerin farklı coğrafyalarda değiştiği göze çarpmaktadır. Bu sonuçlardan yola çıkarak; her popülasyonun kendine has MS karakteristik özellikleri olduğu yorumu yapılabilir.

Çalışmamızın limitasyonları arasında; hastalar aynı yöre popülasyonundan dahil edilmiştir, analiz edilen parametre sayısı çeşitli olmasına karşın örneklem sayısı kısıtlı tutulmuştur. Bunun yanında, bizim bilgimize göre cinsiyet tayininde MS yüzey alanının geçerliliğini test eden bir çalışma daha önce yürütülmemiştir. Daha yüksek örnekleme sahip ve farklı popülasyonlardaki hastalar ile yapılacak benzer çalışmalar sayesinde, literatürde doğrusal ölçümlere göre daha az analizi yapılmış, hacim ve yüzey alanı parametrelerinin cinsiyet tayinindeki rolünün araştırılması faydalı olacaktır.

SONUÇ

Özellikle adli diş hekimliği uygulamalarında, yalnızca mevcut kafatasından kişinin tayini ve cinsiyet tayininde MS etkin bir anatomik yapıdır ve MS genişliği değerlendirilmede kullanılabilir. KIBT sahip olduğu ölçüm kesinliği ve üç boyutlu rekonstrüksiyon gibi özellikleri sayesinde adli bilimlerde güvenilir bir araç olarak kullanılabilir.

KAYNAKLAR

1. Teke HY, Duran S, Canturk N, Canturk G. Determination of gender by measuring the size of the maxillary sinuses in computerized tomography scans. *Surg Radiol Anat* 2007;29(1):9-13.
2. Sharma SK, Jehan M, Kumar A. Measurements of maxillary sinus volume and dimensions by computed tomography scan for gender determination. *J Anat Soc India* 2014;63(1):36-42.
3. Prabhat M, Rai S, Kaur M, Prabhat K, Bhatnagar P, Panjwani S. Computed tomography based forensic gender determination by measuring the size and volume of the maxillary sinuses. *J Forensic Dent Sci* 2016;8(1):40.
4. Michel J, Paganelli A, Varoquaux A, Piercecchi-Marti MD, Adalian P, Leonetti G, et al. Determination of Sex: Interest of Frontal Sinus 3 D Reconstructions. *J Forensic Sci* 2015;60(2):269-73.
5. Fernandes CL. Forensic ethnic identification of crania: the role of the maxillary sinus—a new approach. *Am J Forensic Med Pathol* 2004;25(4):302-13.

6. Kanthem RK, Guttikonda VR, Yeluri S, Kumari G. Sex determination using maxillary sinus. *J Forensic Dent Sci* 2015;7(2):163.
7. Sahlstrand-Johnson P, Jannert M, Strömbeck A, Abul-Kasim K. Computed tomography measurements of different dimensions of maxillary and frontal sinuses. *BMC Med Imaging* 2011;11(1):8.
8. Radulesco T, Michel J, Mancini J, Dessi P, Adalian P. Sex Estimation from Human Cranium: Forensic and Anthropological Interest of Maxillary Sinus Volumes. *J Forensic Sci* 2018;63(3):805-8.
9. Thomas L, Pallanch JF. Three-dimensional CT reconstruction and virtual endoscopic study of the ostial orientations of the frontal recess. *Am J Rhinol Allergy* 2010;24(5):378-84.
10. Park I-H, Song JS, Choi H, Kim TH, Hoon S, Lee SH, et al. Volumetric study in the development of paranasal sinuses by CT imaging in Asian: a pilot study. *Int J Pediatr Otorhinolaryngol* 2010;74(12):1347-50.
11. Kim HY, Kim M-B, Dhong H-J, Jung YG, Min J-Y, Chung S-K, et al. Changes of maxillary sinus volume and bony thickness of the paranasal sinuses in longstanding pediatric chronic rhinosinusitis. *Int J Pediatr Otorhinolaryngol* 2008;72(1):103-8.
12. Uthman AT, Al-Rawi NH, Al-Naaimi AS, Al-Timimi JF. Evaluation of maxillary sinus dimensions in gender determination using helical CT scanning *J Forensic Sci* 2011;56(2):403-8.

Kök - kanal sayısı varyasyonları ve patolojilerinin belirlenmesinde limitli KIBT ve periapikal radyografinin karşılaştırılması

Esin Bozdemir(0000-0002-2421-3807)^α, Sinem Sırlı Yılmaztürk(0000-0001-7375-4004)^α

Selcuk Dent J, ODMFR 2019 Kongre Kitapçığı Özel Sayısı

Başvuru Tarihi: 20 Ekim 2018
Yayına Kabul Tarihi: 17 Şubat 2019

ÖZ

Kök - kanal sayısı varyasyonları ve patolojilerinin belirlenmesinde limitli KIBT ve periapikal radyografinin karşılaştırılması

Amaç: Bu çalışmanın amacı, kök ve kanal sayısı varyasyonları ile patolojilerinin değerlendirilmesinde periapikal (PA) radyografi ve limitli konik ışınli bilgisayarlı tomografi (KIBT) görüntülerinin karşılaştırılmasıdır.

Gereç ve Yöntemler: Çalışmada aynı bölgeden alınmış limitli KIBT (40x50 mm FOV) ve PA görüntüleri olan 127 (65 erkek, 62 kadın) hastanın üç yüz otuz beş dişi incelendi. Çalışmaya dahil edilen dişlerde dental patoloji olarak kök kanal kalsifikasyonu, internal ve eksternal kök rezorpsiyonu, periodontal aralıkta genişleme, pulpa taşı ve periapikal lezyon ile kök ve kanal varyasyonları olarak fazla kök ve kanal sayıları değerlendirildi.

Bulgular: En sıklıkla incelenen diş maksiller sağ santral dişi (% 9.6). Eksternal kök rezorpsiyonu (PA için % 6.9, KIBT için % 11.9) ve pulpa taşı (PA için % 4.8, KIBT için % 11.9) ($p < 0.001$) limitli KIBT'de daha fazla dişte tespit edildi. Fazla kanal ($p=0.00$) ve kök ($p=0.01$) limitli KIBT görüntülerinde daha fazla sayıda dişte izlendi. PA radyografi ile 6 (% 1.8) dişte fazla kanal belirlenirken, limitli KIBT'de 16 (% 4.8) dişte fazla kanal belirlendi. Fazla kök periapikal radyografide 2 (% 0.6) dişte görülürken, limitli KIBT'de 5 (% 1.5) dişte izlendi. 11 (% 3.3) dişte limitli KIBT görüntülerinde periapikal lezyon belirlenirken PA görüntülerinde belirlenmedi ($p=0.00$).

Sonuç: Bu çalışmanın sonuçları limitli KIBT'nin PA radyografi ile karşılaştırıldığında, özellikle kök rezorpsiyonları, periapikal patolojiler ile kök ve kanal sayısı varyasyonlarını değerlendirmek için daha doğru ve güvenilir olduğunu göstermektedir. Bu nedenle özellikle endodontik tedavi öncesinde ya da başarısız olan kanal tedavi vakalarında limitli KIBT alınması yapılacak tedavinin başarısını arttırmada faydalı olacaktır.

ANAHTAR KELİMELE

Dental dijital radyografi, Dental pulpa taşı, Konik ışınli bilgisayarlı tomografi

ABSTRACT

Comparison of periapical radiography and limited CBCT for determination pathologies and variations of root - canal number

Background: The aim of this presentation is to compare periapical (PA) radiography and limited cone beam computed tomography (CBCT) in determining pathologies and variations of root, canal number.

Methods: 335 teeth in 127 patients (65 male, 62 female) were examined on both PA and limited field of view (FOV) with CBCT images (40x50 mm FOV) of same region. Dental pathologies such as root canal calcification, internal and external root resorption, periodontal ligament widening, periapical lesion, pulp stone, supernumerary canal and root were evaluated.

Results: The most frequently examined teeth were the maxillary right central incisors (9.6 %). Limited CBCT showed significantly more external root resorption (6.9 % on PA, 11.9% on CBCT) and pulp stone (4.8 % on PA, 11.9 % on CBCT) ($p < 0.001$). Supernumerary canal ($p=0.00$) and root ($p=0.01$) were seen more frequently in limited CBCT. When supernumerary canal was determined in six teeth (1.8 %) on PA radiography, it was seen in sixteen teeth (4.8 %) on limited CBCT. Supernumerary root was identified in five teeth (1.5 %) on limited CBCT, in two teeth (0.6 %) on PA radiography. Periapical lesions were determined in eleven teeth (3.3 %) on limited CBCT were not observed on PA radiography ($p=0.00$).

Conclusion: The present study showed that limited CBCT images are more accurate and reliable compared PA radiography to evaluate root resorptions, periapical pathologies and variations of root, canal number. Therefore, in particularly, prior to endodontic treatment or in case of unsuccessful canal treatment, using limited CBCT would be beneficial in increasing the success of the treatment.

KEYWORDS

Cone-Beam Computed Tomography, Dental Digital Radiography, Dental Pulp Stone

GİRİŞ

İki boyutlu görüntüleme yöntemlerinden olan periapikal (PA) radyografi diş hekimliğinde rutin olarak kullanılan, ilgili bölgeden detaylı görüntü sağlayan bir tekniktir.¹ İki boyutlu görüntüleme yetersiz kaldığında üç boyutlu görüntülemeye başvurulmaktadır. Son yıllarda diş hekimliğinde sıkça kullanılan konik ışınli bilgisayarlı tomografide (KIBT), konik yapıda iyonize radyasyon gönderen ışın kaynağı ile iki boyutlu yüzey algılayıcılarının görüntülenmek istenen cisim etrafında dönen bir sistemde konumlandırılması ile iki boyutlu görüntülerin birleştirilmesiyle üç boyutlu

^α Süleyman Demirel Üniversitesi Diş Hekimliği Fakültesi, Ağız, Diş ve Çene Radyolojisi Anabilim Dalı, Isparta

görüntüler elde edilmektedir.^{2,3} KIBT cihazının tarama hacmini ifade eden görüntüleme alanı (FOV), ekrana yansıyan görüntüye uyan dokunun büyüklüğü olarak tanımlanabilir. KIBT tarayıcıları tüm kafa kemiklerini içeren geniş hacimsel görüntüler alabildiği gibi, birkaç dişi kapsayan küçük limitli hacimsel taramalar da yapabilmektedir. 40 mm ile 60 mm çapında silindirik veya küresel şekilli alanları tarayan limitli KIBT görüntüleme tekniği, yüksek uzaysal çözünürlük sağlar.⁴

Bu çalışmanın amacı, dental patolojiler ile kök ve kanal sayı varyasyonlarının belirlenmesinde limitli KIBT ile PA radyografiyi karşılaştırmaktır.

GEREÇ VE YÖNTEM

Bu retrospektif çalışma, Süleyman Demirel Üniversitesi Diş Hekimliği Fakültesi Ağız, Diş ve Çene Radyolojisi Kliniği'ne başvuran 18 yaş ve üstü 127 (65 erkek, 62 kadın) erişkin hastadan çeşitli sebeplerle aynı bölgeden alınan limitli KIBT ve PA görüntülerinde 335 dişin incelenmesi ile yapıldı. Görüntülerin çalışmaya dahil edilme kriterleri; her iki radyografi tekniğinin aynı hastaya uygulanmış olması; her iki görüntülemenin aynı bölgeden yapılması, görüntülerde artefakt olmamasıdır.

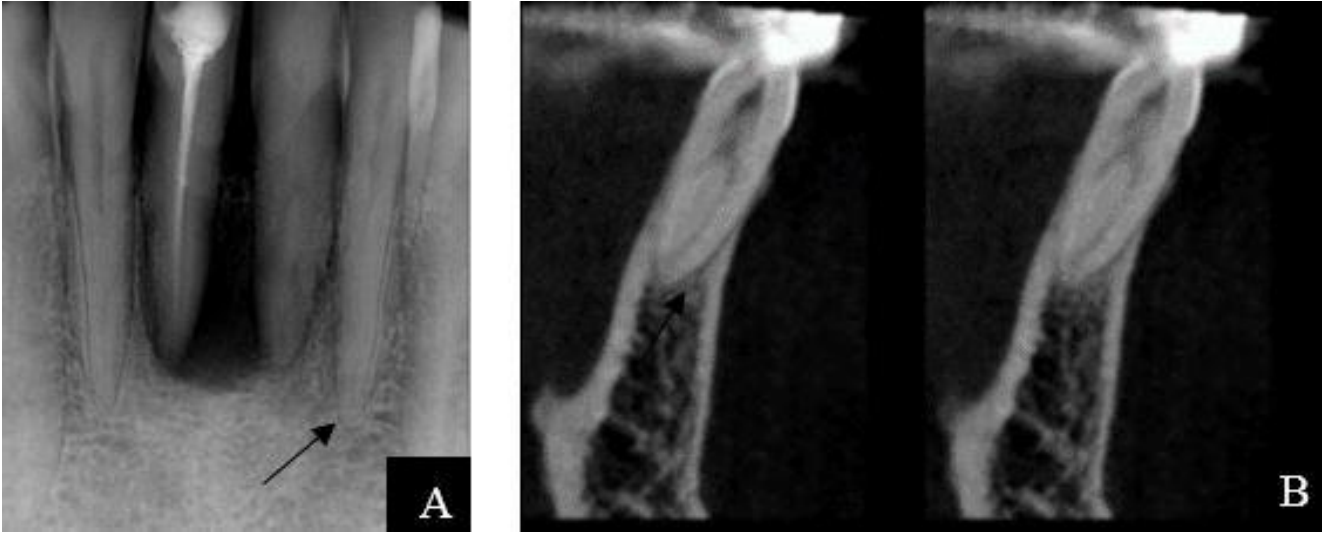Limitli KIBT görüntüleri (Planmeca Promax 3D Mid, Helsinki, Finland) 40x50 mm FOV alanı ile elde edildi. PA görüntüler iki farklı periapikal radyografi cihazı (Planmeca Intra, Helsinki, Finland), (MyRay, Imola, Italy) ile edildi. Görüntüler karanlık odada "Planmeca Romexis" programında değerlendirildi. Tüm incelemeler bireysel farklılıkları ortadan kaldırmak için aynı araştırmacı tarafından yapıldı.

Çalışmaya dahil edilen dişlerde dental patoloji olarak kalsifikasyon, pulpa taşı, internal ve eksternal kök rezorpsiyonu, periodontal aralıkta genişleme ve periapikal lezyon; fazla kök ve kanal varlığı PA ve limitli KIBT görüntülerinde incelendi. Kanal tedavili dişler, kanal tedavi materyalinin oluşturduğu artefakt nedeni ile incelenmeleri sub-optimal olduğu için çalışmaya dahil edilmedi.

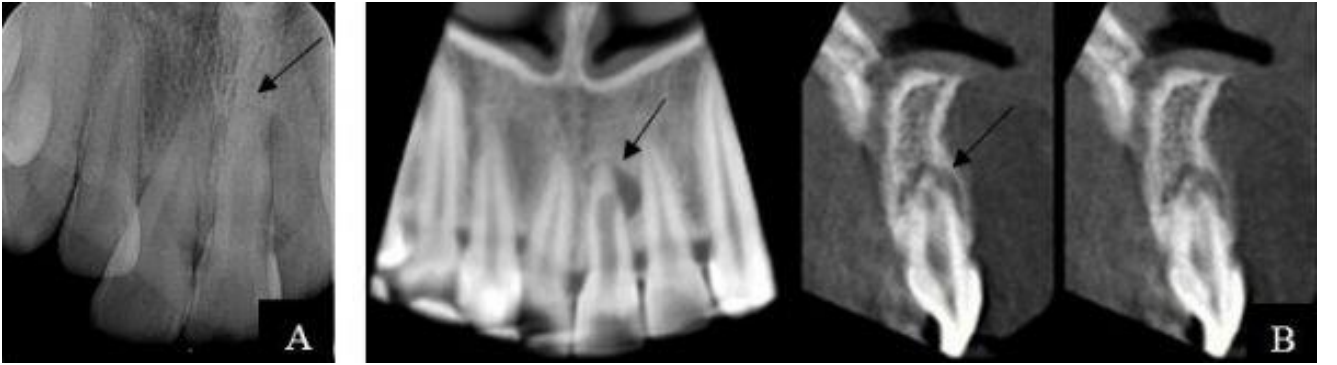
Elde edilen veriler SPSS 20.0 programı (SPSS Inc, Chicago, IL, USA) kullanılarak değerlendirildi. Verilerin değerlendirilmesinde tanımlayıcı istatistik ve Pearson Ki-Kare testi kullanıldı. İstatistiksel anlamlılık düzeyi $p < 0.05$ olarak belirlendi.

BULGULAR

Hastaların yaş ortalaması 34.88 ± 13.47 yıl idi. En sıklıkla incelenen diş maksiller sağ santral dişi (% 9.6). Eksternal kök rezorpsiyonu (PA için % 6.9, KIBT için % 11.9), pulpa taşı (PA için % 4.8, KIBT için % 11.9) ($p < 0.001$), fazla kanal ($p=0.00$) ve kök ($p=0.01$) limitli KIBT görüntülerinde daha fazla sayıda dişte izlendi (Resim 1) (Tablo 1). PA radyografi ile maksiller sağ lateral diş, ikinci premolar diş, mandibular sağ kanin, birinci ve ikinci premolar diş ile birinci molar diş olmak üzere toplamda 6 (% 1.8) dişte fazla kanal belirlenirken limitli KIBT'de 16 (% 4.8) dişte fazla kanal belirlendi. Limitli KIBT görüntülerinde en fazla ek kanal belirlenen diş sol mandibuler santral dişi (% 0.6). Fazla kök PA radyografide 2 (% 0.6) dişte görülürken, limitli KIBT'de 5 (% 1.5) dişte izlendi (Tablo 2). 11 dişte (% 3.3) limitli KIBT görüntülerinde periapikal lezyon belirlenirken PA görüntülerinde belirlenmedi ($p=0.00$) (Resim 2).



Resim 1. A. Tek kanallı gözlenen 32 numaralı dişin PA radyografi görüntüsü. B. Aynı dişin çift kanallı olduğu gözlenen limitli KIBT' de 0.4 mm kesitsel görüntüsü



Resim 2. A. Periapikal lezyon izlenmeyen 21 numaralı dişin PA radyografi görüntüsü. B. Aynı dişin kökü ile ilişkili periapikal lezyonun izlendiği 1. Limitli KIBT'de koronal kesit görüntüsü ve 2. limitli KIBT' de 0.4 mm kesitsel görüntüsü

Tablo 1. Limitli KIBT ile PA görüntülerinde kök-kanal sayı varyasyonları ve patolojilerin oranları

	Periapikal n (%)	Limitli KIBT n (%)
İnternal Rezorbsiyon	12 (3.6)	14 (4.2)
Eksternal Rezorbsiyon	23 (6.9)	40 (11.9)
Periodontal aralıkta genişleme	103 (30.7)	108 (32.2)
Periapikal lezyon	75 (22.3)	86 (25.6)
Fazla kanal	6 (1.8)	16 (4.8)
Fazla Kök	2 (0.6)	5 (1.5)
Kalsifiye kanal	11 (3.3)	7 (2.1)
Pulpa taşı	16 (4.8)	40 (11.9)

Tablo 2. Bazı kök, kanal sayı varyasyonları ve patolojilerin PA ve limitli KIBT görüntülerinde belirlenen oranlarının karşılaştırılması

	Periapikal Radyografi	Limitli KIBT	Limitli KIBT	P değeri (*p<0.05)
		Var n (%)	Yok n (%)	0.00*
Kalsifiye kanal	Var n(%)	16 (4.8)	0	0.00*
Kalsifiye kanal	Yok n(%)	24 (7.2)	295 (88.1)	0.00*
Fazla kanal	Var n(%)	5 (1.5)	1 (0.3)	0.00*
Fazla kanal	Yok n(%)	11 (3.3)	318 (34.9)	0.00*
Fazla kök	Var n(%)	2 (0.6)	0	0.00*
Fazla kök	Yok n(%)	3 (0.9)	330 (98.5)	0.00*
Periodontal aralıkta genişleme	Var n(%)	89 (26.6)	14 (4.2)	0.00*
Periodontal aralıkta genişleme	Yok n(%)	19 (5.7)	213 (63.6)	0.00*

TARTIŞMA

KIBT'nin dental radyolojiye kazandırılması ile dentoalveoler anatominin üçüncü boyutu incelenebilmektedir.^{5,6} Literatürde PA radyografi ile KIBT ve limitli KIBT görüntülerinin karşılaştırıldığı çalışmalar bulunmakta olup, çalışmamızın aksine dental patolojiler ile kök- kanal sayısı varyasyonlarının PA radyografi ve limitli KIBT görüntülerinde birlikte değerlendirildiği çalışma bulunmamaktadır.

Lofthag-Hansen ve ark. nın premolar ve molar dişlerde periapikal patolojinin saptanmasında PA radyografi ve limitli KIBT'i karşılaştırdıkları çalışmada, farklı açıdan alınmasına rağmen, PA radyografi lezyonların % 38'ini gösteremediğini bildirmişlerdir.⁷ Carols Estela ve ark. nın apikal periodontitis belirtileri gösteren 1508 diş inceledikleri çalışmada, KIBT görüntülerinde 964 (% 63.9) dişte periapikal lezyon izlenirken, PA radyografide sadece 533 (% 35.3) dişte gözlendiğini bildirmişlerdir.⁸ Çalışmamızda da limitli KIBT görüntülerinde periapikal lezyon belirlenen 11 dişte (% 3.3), PA radyografide periapikal lezyon belirlenmedi.

Giudice ve ark.nın endodontide PA radyografi ile KIBT'in doğruluğunu değerlendirdiği, PA ve KIBT görüntülerinde 111 kanal tedavili dişlerin incelediği çalışmada; kök fraktürü ve kök rezorbsiyonu 3 (% 2.7) vakada KIBT görüntülerinde izlenirken, PA radyografide izlenmediğini belirtmişlerdir. KIBT görüntülerinde endodontik tedavili maksiller molar ve anterior kesici dişlerde tedavi edilmemiş meziobukkal 2 ve lingual kanallar sırasıyla 23 (% 20.7) ve 10 (% 9) vakada gözlenirken, PA radyografide gözlenmediğini bildirmişlerdir.⁹ Bu çalışmada eksternal kök rezorbsiyonu KIBT görüntülerinde % 11.9 oranında izlenirken, PA radyografide % 6.9 oranında dişte izlendi. KIBT görüntülerinde fazla kanal belirlenen 16 (% 4.8) dişin PA görüntülerinde sadece 6 (% 1.8) 'sında fazla kanal tespit edildi.

Literatürde yapılmış çalışmaların sonuçlarına benzer şekilde bizim çalışmamızda da limitli KIBT periapikal lezyon, kök rezorbsiyonu ve kanal sayısındaki varyasyonların belirlenmesinde PA radyografiye göre üstün bulunmuştur.

SONUÇ

Bu çalışmanın sonuçları limitli KIBT'nin PA radyografi ile karşılaştırıldığında, limitli KIBT'in uzaysal çözünürlüğünün yüksek olması nedeniyle özellikle kök rezorbsiyonları, periapikal patolojiler ile kök ve kanal sayısı varyasyonlarını değerlendirmek için daha doğru ve güvenilir olduğunu göstermektedir. Bu nedenle özellikle endodontik tedavi öncesinde ya da başarısız olan kanal tedavi vakalarında limitli KIBT alınması yapılacak tedavinin başarısını arttırmada faydalı olacaktır.

KAYNAKLAR

1. Mısırlıoğlu M, Adışen MZ, Yorubulut S, Yılmaz (Yardımcı) S. Comparison of different digital imaging techniques for linear measurements. A.Ü. Diş Hek. Fak. Dergisi 2012;39(3):103-109.
2. Samur S. Dişhekimiğinde Cone Beam Bilgisayarlı Tomografi. ADO Klinik Bilimler Dergisi 2009;3(2):346-351.
3. Kamburoğlu K, Kiliç C, Özen T, Horasan S. Accuracy of chemically created periapical lesion measurements using limited cone beam computed tomography. Dento- maxillofacial Radiology 2010;39:95-9.
4. Pharoah MJ, White SC. Oral Radiology Principles and Interpretation. 7th Edition. St. Louis, Mosby, 2013.
5. Bornstein MM, Lauber R, Sendi P, von Arx T. Comparison of periapical radiography and limited cone-beam computed tomography in mandibular molars for analysis of anatomical landmarks before apical surgery. J Endod 2011;37(2):151-7.
6. Low KM, Dula K, Bürgin W, von Arx T. Comparison of periapical radiography and limited cone-beam tomography in posterior maxillary teeth referred for apical surgery. J Endod 2008;34(5):557-62.
7. Lofthag-Hansen S, Huuonen S, Gröndahl K, Gröndahl HG. Limited cone-beam CT and intraoral radiography for the diagnosis of periapical pathology. Oral Surg Oral Med Oral Pathol Oral Radiol Endod 2007;103:114-9.
8. Estrela C, Bueno MR, Leles CR, Azevedo B, Azevedo JR. Accuracy of cone beam computed tomography and panoramic and periapical radiography for detection of apical periodontitis. J Endod 2008;34(3):273-9.
9. Lo Giudice R, Nicita F, Puleio F, Alibrandi A, Cervino G, Lizio AS et al. Accuracy of Periapical Radiography and CBCT in Endodontic Evaluation. Int J Dent 2018;16:2514243.

Orta Ege popülasyonunda transmigre kanin insidansının ve radyografik özelliklerinin değerlendirilmesi

Ayşegül Türkmenoğlu(0000-0001-5931-2517)^α, Halil Tolga Yüksel (0000-0002-8138-424X)^α, Şehrazat Evirgen (0000-0001-5760-0531)^α

Selcuk Dent J, ODMFR 2019 Kongre Kitapçığı Özel Sayısı

Başvuru Tarihi: 18 Aralık 2018
Yayına Kabul Tarihi: 24 Şubat 2019

ÖZ

Orta Ege popülasyonunda transmigre kanin insidansının ve radyografik özelliklerinin değerlendirilmesi

Amaç: Transmigrasyon gömük dişlerin dental arkın diğer tarafına hareketini tanımlayan nadir bir durumdur. Bu çalışmanın amacı panoramik radyografi kullanarak transmigre maksiller ve mandibular kanin dişlerin prevalansını araştırmaktır.

Gereç ve Yöntemler: Toplam 34.800 panoramik radyograf retrospektif olarak incelendi. Radyolojik ve klinik veriler yaş, cinsiyet, medikal anamnez, lokalizasyon, taraf(sağ-sol), unilateral veya bilateral, süt kanin dişin varlığı, ilişkili olabilecek patoloji ve tedavi protokolüne göre değerlendirildi.

Bulgular: 34.800 hastada 26 transmigre kanin diş saptandı (% 0.07). 25 hastanın 17'si kadın, 8 erkekti. Hastalar 15 ile 78 yaş arasındaydı (ortalama yaş 39). Transmigre kanin dişlerin 18'i mandibulada, 8'i maksillada saptandı. Transmigrasyon tek bir hasta dışındaki diğer hastalarda tek taraflı olarak gözlenmiştir. 24 unilateral transmigre kanin dişin 12'si çenenin sağ yarısında, 12'si ise çenenin sol tarafında bulundu. Hastaların 11'inde persiste süt kanin saptandı. Transmigre kanin dişlerin biri komşu diş kökünde rezorpsiyona neden olmuştu.

Sonuç: Transmigre kanin dişler hem maksilla hem de mandibulada görülür. Dental arkta kanin diş görülmemesi durumunda mutlaka panoramik radyograf alınarak radyolojik inceleme yapılmalıdır. Panoramik radyografi incelemesi ile olası bir transmigrasyonun erken tespiti, komplikasyonların önlenmesine yardımcı olur.

ANAHTAR KELİMELER

Gömülü diş, gömülü kanin, transmigrasyon, panoramik radyografi

ABSTRACT

Evaluation of transmigrated canine incidence and radiographic characteristics in middle Aegean population

Background: Transmigration is an unusual condition that impacted teeth move to the other side of the dental arch, across the midline. Aim of this study investigate the prevalence of transmigrant maxillary and mandibular canines via panoramic radiography.

Methods: A total of 34.800 panoramic radiograph were inspected retrospectively. The radiological and clinical data were evaluated according to age, gender, medical history, localization, side, unilaterally or bilaterally, presence of primary canine, associated pathology and treatment protocol.

Results: Twenty-six migrated canine teeth were detected in 34.800 patients (%0.07). Seventeen of 25 patients were female and 8 were male. The patients age between 15 to 78 years(mean age 39). Eighteen of transmigrated canines were in mandible and 8 were in maxilla. Transmigration was observed unilaterally in other patients except for one patient. Twelve of 24 unilateral transmigrated canines were found on the right side of the jaw and 12 were on the left side of the jaw. In 11 of the patients, primary canine teeth were detected in the mouth. One of the transmigrated canine teeth caused resorption of the adjacent tooth root.

Conclusion: Transmigrated canines are seen both maxilla and mandible. In case of the absence of canine teeth in the dental arch, a radiological examination should be performed by taking a panoramic radiograph. Early detection of a possible transmigration by panoramic radiography examination helps preventing complications.

KEYWORDS

Impacted tooth, impacted canine, transmigration, panoramic radiograph

GİRİŞ

Transmigrasyon, gömülü dişlerin orta hattı geçerek çenenin karşı tarafa hareketini tanımlayan, nadir görülen bir durumdur.¹⁻² Literatürde ilk olarak, 1964 yılında, Ando ve ark.³ tarafından mandibular kanin dişe ait transmigrasyon olgusu rapor edilmiştir.³ Javid ve ark.⁴ transmigrasyon için dişin yarından fazlasının orta hattı geçmesi gerektiğini savunurken, Tarsitano ve ark.⁵ ise orta hattı geçmesini yeterli kabul etmişlerdir.⁴⁻⁵

Transmigrasyon nadir görülen dental bir anomali olup daha çok daimi dentisyonda ve mandibulada görülür. Literatürde maksiller kanin, mandibular lateral kesici, kanin ve ikinci premolar dişe ait transmigrasyon olguları rapor

^α Uşak Üniversitesi Diş Hekimliği Fakültesi, Ağız, Diş ve Çene Radyolojisi Anabilim Dalı, Uşak

edilmiştir.⁶ Transmigrasyonun, genellikle unilateral olarak, çenenin sol yarısında ve kadınlarda erkeklere göre daha sık görüldüğü saptanmıştır^{1,6-9}. Transmigrasyonun etiyojisi ve mekanizması tam olarak bilinmemekle beraber çeşitli teoriler ileri sürülmüştür. Javid⁴ ve Joshi ve Shetye¹⁰ transmigrasyonun güçlü erüpsiyon kuvveti sonucu oluştuğunu ileri sürmüşlerdir.^{4,10} Vichi ve Franchi¹¹ e göre komşu dişlerin agenezisi (özellikle lateral kesici diş), süt kanin dişin persiste kalması ve dental arkta aşırı boşluk olması dişlerin doğru bir şekilde erüpsiyonuna engel olmaktadır.¹¹ Diğer olası etiyojistik faktörler ise; kanin diş germinin normal gelişim bölgesinden uzakta olması, germin mezoangular ve horizontal rotasyonu, kron boyunun uzun olması, erken süt diş kaybı, çapraşıklık, süpernumerer diş, tümör, kist, odontomlar ve kalıttır^{6-8,10,12}.

Bu çalışmanın amacı, maksiller ve mandibular kanin dişe ait transmigrasyon insidansını belirlemek ve bu transmigrasyonun olası nedenlerini ve tedavi protokolünü radyolojik olarak değerlendirmektir.

GEREÇ VE YÖNTEM

Bu retrospektif çalışma, Kasım 2016 - Ekim 2018 yılları arasında dental muayene için Uşak Üniversitesi Diş Hekimliği Fakültesi'ne başvuran 34.800 hastanın panoramik radyografileri taranarak gerçekleştirildi. Çalışmaya 13 yaş ve üzerindeki hastalar dahil edildi. Multiple süpernumerer diş olan, dudak damak yarığı olan, sendromik veya iskeletsel problemi olan hastalar çalışmaya dahil edilmedi. Bu çalışmada, maksilla ve mandibulada orta hattı geçen her gömük kanin diş kronu transmigrasyona uğramış kabul edildi. Transmigre kanin dişler yaş, cinsiyet, medikal anamnez, lokalizasyon, taraf(sağ-sol), unilateral veya bilateral, süt kanin dişin varlığı, ilişkili olabilecek patoloji varlığı ve tedavi protokolüne göre 2 araştırmacı tarafından görüş birliği sağlanarak değerlendirildi.

Elde edilen veriler $p < 0.05$ önemlilik düzeyinde, Ki kare ve Fisher Exact's test ile analiz edilmiştir. Verilen değerlendirilmesi için SPSS 20 (SPSS Inc., Chicago, IL) programı kullanılmıştır.

BULGULAR

34.800 hastaya ait panoramik radyografi taraması sonucu elde edilen verilere göre 25 hastada 26 transmigre kanin tespit edildi (% 0.07). Ortalama yaşları 39 olan, 15 - 78 yaş aralığındaki 25 hastanın 17'si kadın, 8'i erkekti. Transmigrasyonun, cinsiyet ve yaşla ilişkisi istatistiksel olarak anlamlı bulunmamıştır ($p > 0.05$). Transmigre kanin dişlerin 18'i mandibulada, 8'i maksillada saptandı. Sadece bir hastada bilateral transmigrasyon görülürken, 24 hastada unilateral transmigrasyon görülmüştür. Unilateral transmigrasyon görülen dişlerin 12'si çenenin sağ yarısında 12'si sol yarısında tespit edildi. Hastaların 11'inde persiste süt kanin saptandı. Transmigre kaninlerden sadece biri, alt keser dişin kökünü rezorbe ederek ağız ortamına sürmüş olup diğerleri gömülü olarak bulunmuştur. Görülen bu rezorpsiyon dışında transmigre kanin dişlerle ilişkili herhangi bir patoloji tespit edilmemiştir (Tablo 1).

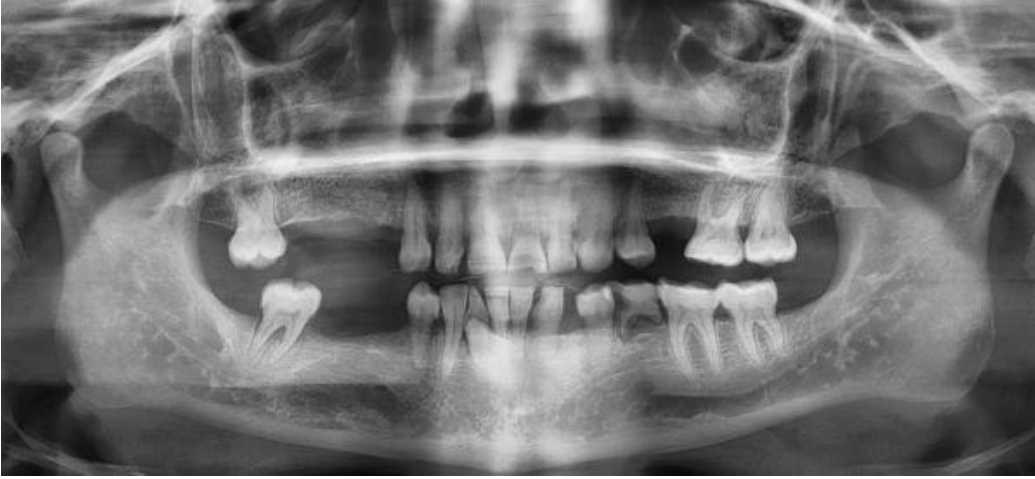Tablo 1. Transmigre Kanin Dişlere Ait Klinik ve Radyografik Veriler (K: Kadın; E: Erkek; +: var; - : yok)

Hasta no	Yaş	Cinsi -yet	Bölge	Taraf	Unilateral /Bilateral	Erüpsiyon durumu	Persist e Süt Kanin	Patoloji ile ilişkisi	Tedavi protokolu
1	35	E	Mandibula	Sağ/Sol	Bilateral	Gömük	-	-	Takip
2	22	K	Maksilla	Sol	Unilateral	Gömük	+	-	Takip
3	75	K	Mandibula	Sol	Unilateral	Gömük	-	-	Takip
4	36	E	Maksilla	Sol	Unilateral	Gömük	+	-	Takip
5	78	K	Maksilla	Sağ	Unilateral	Gömük	-	-	Takip
6	45	K	Mandibula	Sağ	Unilateral	Gömük	-	-	Takip
7	21	K	Mandibula	Sağ	Unilateral	Gömük	+	-	Takip
8	18	K	Mandibula	Sol	Unilateral	Gömük	+	-	Takip
9	15	K	Mandibula	Sağ	Unilateral	Gömük	+	-	Takip
10	55	K	Maksilla	Sağ	Unilateral	Gömük	-	-	Takip
11	54	K	Maksilla	Sağ	Unilateral	Gömük	-	-	Takip
12	58	K	Mandibula	Sol	Unilateral	Erüpte	-	Rezorp siyon	Çekim
13	26	E	Mandibula	Sağ	Unilateral	Gömük	-	-	Takip
14	56	K	Mandibula	Sağ	Unilateral	Gömük	-	-	Takip
15	18	K	Mandibula	Sağ	Unilateral	Gömük	+	-	Takip
16	18	E	Mandibula	Sol	Unilateral	Gömük	-	-	Takip
17	61	E	Mandibula	Sağ	Unilateral	Gömük	-	-	Takip
18	18	E	Mandibula	Sol	Unilateral	Gömük	+	-	Takip
19	36	E	Mandibula	Sol	Unilateral	Gömük	-	-	Takip
20	35	K	Mandibula	Sağ	Unilateral	Gömük	+	-	Takip
21	31	K	Mandibula	Sol	Unilateral	Gömük	+	-	Takip
22	64	E	Maksilla	Sol	Unilateral	Gömük	-	-	Takip
23	18	K	Mandibula	Sağ	Unilateral	Gömük	+	-	Takip
24	60	K	Maksilla	Sol	Unilateral	Gömük	+	-	Takip
25	25	K	Maksilla	Sol	Unilateral	Gömük	-	-	Takip

TARTIŞMA

Gömük dişlere daha çok daimi dentisyonda rastlanır. Üçüncü büyük azı dişlerinden sonra en sık gömülü kalan dişler daimi maksiller ve mandibular kanin dişleridir.¹³ Kanin dişlerin gömüklüğüne maksillada daha sık rastlanırken, transmigrasyon mandibulada daha sık görülür. Transmigrasyonun maksillada ender görülmesinin nedenleri olarak üst kesici dişlerin kökleri ile burun tabanı arasındaki mesafenin az olması, kesici diş köklerinin kanin dişin sürme yolunu kısıtlaması, üst kesici köklerinin nispeten alt kesici köklerinden uzun olması, orta palatal sütürün bariyer görevi görmesi ve maksiller kanin dişin angulasyonu sayılabilir.¹⁴ Yapılan literatür taramasında Aktan ve ark.¹⁵ mandibular kanin transmigrasyonunu % 0.34 bulurken maksiller transmigrasyonu % 0.14 bulmuşlardır.¹⁵ Yapılan bu çalışmada ise, kanin diş transmigrasyonu mandibulada, maksillaya göre daha sık görüldü (mandibula % 0.05 maksilla % 0.02). Transmigre kaninler dental arkta genellikle gömülü olarak izlenirler.^{4,6} Nadiren

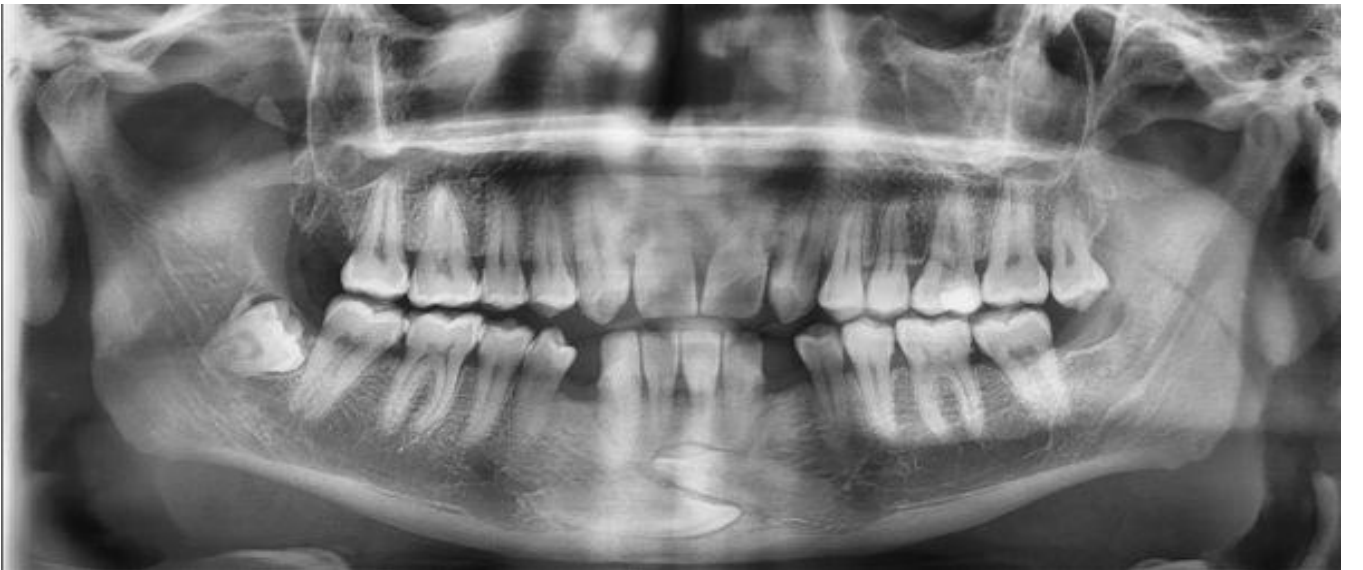orta hatta veya arka karşı tarafında ektojik olarak sürebilir.¹⁶⁻¹⁸ Bizim çalışmamızda da sadece bir hastada mandibular transmigre kaninin kesici diş kökünü rezorbe ederek erüpsiyon gösterdiği saptanmıştır (**Resim 1**).



Resim 1. Transmigre kanin karşı taraftaki kesici diş kökünü rezorbe ederek erüpte olmuş

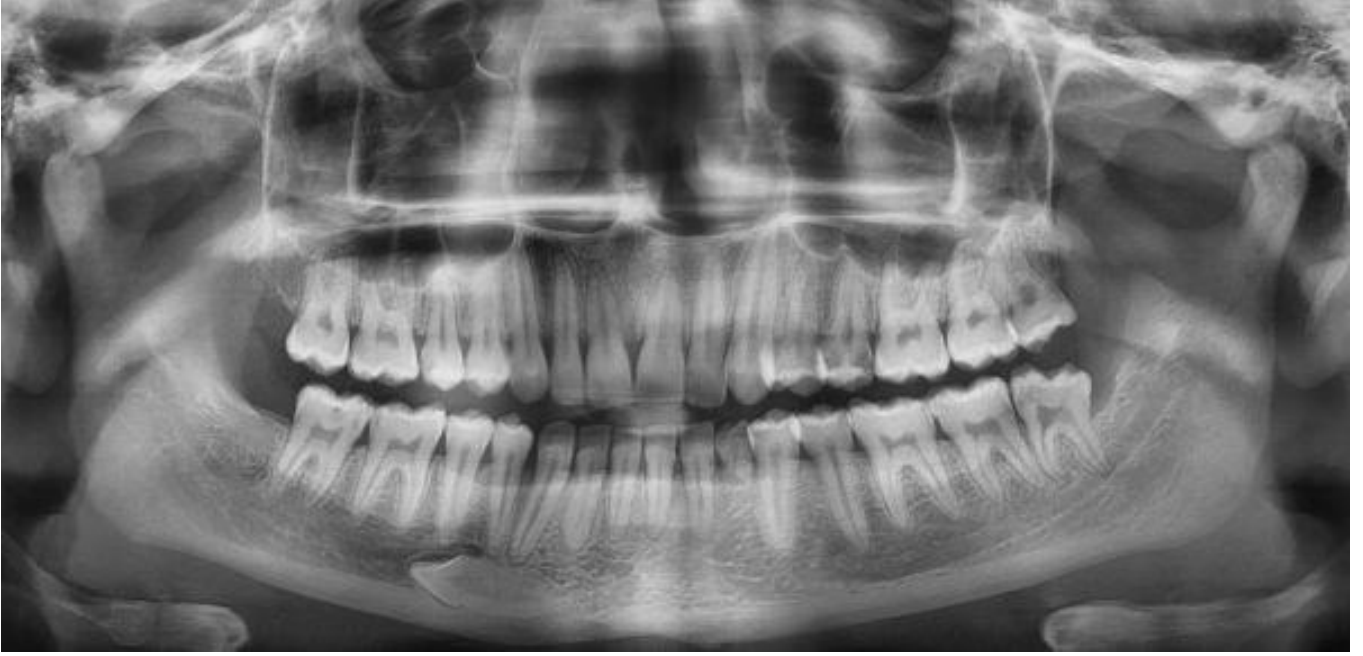Literatürde kanin transmigrasyonunun daha çok kadınlarda görüldüğü bildirilmiştir.^{2, 8, 12, 19} Mazinis ve ark.²⁰ ve Aras ve ark.¹ ise yaptıkları çalışmalarda transmigrasyonun kadın ve erkeklerde eşit oranda görüldüğünü tespit etmişlerdir.^{1, 20} Bu çalışmada transmigre kanin görülme durumu literatürle uyumlu olarak kadınlarda daha sık tespit edildi.

Şentürk ve ark.¹⁹ yaptıkları çalışmada 13 transmigre kaninden 5'inin çenenin sağ yarısında, 8'inin ise çenenin sol yarısında pozisyonlandığını rapor etmişlerdir.¹⁹ Kumar ve ark.²¹ 16 mandibular transmigre kanin dişten 5'ini sağ tarafta, 11'ini ise sol tarafta tespit etmişlerdir.²¹ Büyükkurt ve ark.²² nin çalışmasında bu oran 9:6 olacak şekilde yine sol taraf yönündedir.²² Bu çalışmalardan farklı olarak Ezirganlı ve ark.²³ nin yaptıkları çalışmada 14 transmigre kaninden 8 tanesi çenenin sağ yarısında, 6 tanesi ise çenenin sol yarısında tespit edilmiştir.²³ Bu çalışmada ise transmigrasyonun her iki tarafta eşit olduğu saptandı. Bilateral diş transmigrasyonu literatürde çok seyrek görülmekle²⁴⁻²⁵ birlikte bizim çalışmamızda da sadece bir hastada bilateral transmigrasyon tespit edildi (**Resim 2**).



Resim 2. Orta hatta horizontal olarak gömülü kalmış bilateral transmigre kanin dişler

Transmigrasyonun etiyolojisi tam olarak bilinmemekle beraber süt kanin dişin retansiyonu ya da erken kaybının etiyolojide rol alabileceğini gösteren çalışmalar mevcuttur^{2-5,26}. Bizim çalışmamızda rastladığımız 26 transmigre kanin vakalarından 11'inde persiste süt kanin dişe rastlanması bu etiyolojik öngörü hakkında net bir fikir sunmamızı engellemiştir (Resim 3).



Resim 3. Transmigre kanin karşı taraf premolar dişlerin kök ucu hizasında horizontal yerleşimli ve sol süt kanin ağızda

İkinci premolar germinin başlangıç angulasyonu ve süt ikinci moların erken kaybı ikinci premolar dişin distale migrasyonundan sorumlu tutulmaktadır.^{9, 27-28} Bu çalışmanın sonucunda, yazarlara göre, kanin dişin meziale göçündeki etiyolojik faktör; kanin diş germinin distalinde 1. ve 2. premolar diş jermelerinin bulunması ve kanin dişin distale göçünde bir bariyer görevi görüp göçü engellemesi olabilir.

Transmigrasyon durumunda cerrahın dikkat etmesi gereken en önemli nokta, anestezinin uygulanacağı bölgedir. Çünkü transmigre dişler innervasyonunu orijinal olarak bulunduğu bölgeden almaktadır.²⁹ Eğer transmigre kanin asemptomatik, derin yerleşimli, herhangi bir patolojiye neden olmamışsa radyografik kontroller yapılarak takip edilmesi uygun olacaktır.^{7, 30} Yapılan bu çalışmada bir hasta dışında transmigre kaninler ile ilişkili bir patoloji veya hasta şikayeti olmadığı için hastaların radyolojik takip altında tutulmasına karar verildiği öğrenildi.

Transmigrasyon düşünüldüğünde panoramik radyograf, okluzal grafi ya da bilgisayarlı tomografiden yararlanılmalıdır²⁷⁻²⁸. Herhangi bir patoloji varlığında veya komşu diş köklerinde rezorpsiyondan şüphelenildiğinde konik ışınli bilgisayarlı tomografi ile daha geniş bir alan taranmalıdır.

SONUÇ

Transmigrasyon genellikle kanin dişleri etkilemesine rağmen literatürde mandibular lateral kesici diş ile 2. premolar dişe ait transmigrasyon olguları da rapor edilmiştir. Transmigre kanin dişler hem maksilla hem de mandibulada görülür. Kalıcı kanin dişlerinin agenezi nadirdir. Klinisyen klinik muayene esnasında herhangi bir dişin eksik

olduğunu fark ederse diş ve çene yapılarını bir arada gösterdiği için panoramik radyografi tercih etmelidir. Radyografik kontrolle olası bir transmigrasyonun varlığı ve buna bağlı oluşabilecek komplikasyonların erken tespiti yapılmış olacaktır.

KAYNAKLAR

1. Aras MH, Büyükkurt MC, Yolcu U, Ertas U, Dayi E. Transmigrant maxillary canines. Oral Surg Oral Med Oral Pathol Oral Radiol Endod 2008;105:e48-52
2. Joshi MR. Transmigrant mandibular canines: a record of 28 cases and a retrospective review of the literature. Angle Orthod 2001; 71: 12-22.
3. Ando S, Aizawa K, Nakashima T, Sanka Y, Shimbo K, Kiyokawa K. Transmigration process of the impacted mandibular cuspid. J Nihon Univ Sch Dent 1964; 6: 66-71.
4. Javid B. Transmigration of impacted mandibular cuspids. Int J Oral Surg 1985; 14: 547-9
5. Tarsitano JJ, Wooten JW, Burditt JT. Transmigration of nonerupted mandibular canines: report of cases. JADA 1971, 82 (6), 1395-1397.
6. Shapira Y, Kuftinec MM. Intraosseous transmigration of mandibular canines-review of the literature and treatment options. Compend Contin Educ Dent 1995; 16: 1014-7.
7. Camilleri S, Scerri E. Transmigration of mandibular canines--a review of the literature and a report of five cases. Angle Orthod 2003, 73 (6), 753-62.
8. Peck S. On the phenomenon of intraosseous migration of nonerupting teeth. Am J Orthod Dentofacial Orthop 1998; 113: 515-7.
9. Sutton, PR. Migrating nonerupted mandibular premolars: a case of migration into the coronoid process. Oral Surg Oral Med Oral Pathol 1968, 25 (1), 87-98.
10. Joshi M, Shetye S. Transmigration of mandibular canines: a review of the literature and report of two cases. Quintessence Int 1994, 25 (4).
11. Vichi M, Franchi L. The transmigration of the permanent lower canine. Minerva Stomatol 1991, 40 (9), 579-589.
12. Aydin U, Yilmaz HH, Yildirim D. Incidence of canine impaction and transmigration in a population. Dentomaxillofac Radiol 2004; 33: 164-9.
13. Türker M, Yüçetaş Ş. *Ağız, diş, çene hastalıkları ve cerrahisi*. 3.Baskı. Ankara: Özyurt matbacılık, 2008. p.221-5p 221-225.
14. Ryan FS, Batra P, Witherow H, Calveri M. Transmigration of a maxillary canine. A case report. Prim Dent Care 2005; 12: 70-2.
15. Aktan AM, Kara S, Akgünlü F, Malkoç S. The incidence of canine transmigration and tooth impaction in a Turkish subpopulation. Eur J Orthod 2010; 32: 575-81

16. Abbott, DM, Svirsky JA, Yarborough BH. Transposition of the permanent mandibular canine. *Oral Surg Oral Med Oral Pathol* 1980, 49 (1), 97.
17. Brezniak, N.; Ben-Yehuda, A.; Shapira, Y., Unusual mandibular canine transposition: a case report. *Am J Orthod Dentofacial Orthop* 1993, 104 (1), 91-94.
18. Kaufman, AY, Buchner A, Gan R, Hashomer T. Transmigration of mandibular canine. Report of a case. *Oral Surg Oral Med Oral Pathol* 1967, 23 (5), 648-50
19. Şentürk MF, İnceoğlu B, Öztaş B. Gömülü kaninlerin transmigrasyon insidansının belirlenmesi. *Selcuk Dent J* 5 (2), 123-127.
20. Mazinis E, Zafeiriadis A, Karathanasis A, Lambrianidis T. Transmigration of impacted canines: prevalence, management and implications on tooth structure and pulp vitality of adjacent teeth. *Clin Oral Investig* 2012; 16: 625-32
21. Kumar S, Jayaswal P, Pentapati KC, Valiathan A, Kotak N. Investigation of the transmigrated canine in an orthodontic patient population. *J Orthod* 2012; 39: 89-94
22. Buyukkurt MC, Aras MH, Caglaroglu M, Gungormus M. Transmigrant mandibular canines. *J Oral Maxillofac Surg* 2007, 65 (10), 2025-9.
23. Ezirganlı Ş, Köşger HH, Kırtay M, Özer K. Alt çenedeki kaninlerin gömülülük ve transmigrasyon insidansı: retrospektif bir çalışma. *GÜ Diş Hek Fak Derg* 2011, 28 (3), 159-167.
24. Alaejos-Algarra C, Berini-Aytes L, Gay-Escoda C. Transmigration of mandibular canines: report of six cases and review of the literature. *Quintessence Int* 1998, 29 (6), 395-8.
25. Kuftinec MM, Shapira Y, Nahlieli O. A case report. Bilateral transmigration of impacted mandibular canines. *J Am Dent Assoc* 1995, 126 (7), 1022-4.
26. Costello, J.; Worth, J.; Jones, A., Transmigration of permanent mandibular canines. *Br Dent J* 1996, 181 (6), 212.
27. Okada H, Miyake S, Toyama K, YamamotoH. Intraosseous tooth migration of impacted mandibular premolar: computed tomography observation of 2 cases of migration into the mandibular neck and the coronoid process. *J Oral Maxillofac Surg* 2002, 60 (6), 686-9.
28. Shapira, Y.; Kuftinec, M. M., Intrabony migration of impacted teeth. *Angle Orthod* 2003, 73 (6), 738-43; discussion 744.
29. Yavuz MS, Aras MH, Buyukkurt MC, Tozoglu S. Impacted mandibular canines. *J Contemp Dent Pract* 2007, 8 (7), 78-85.
30. Fiedler LD, Allin CC. Malpositioned mandibular right canine: report of case. *J Oral Surg* 1968, 26 (6), 405-7.

Comparative analysis of CBCT and panoramic imaging in the detection of Haller's cells

Hazal Karslıoğlu(0000-0003-2910-2417)^α, Ayşe Pinar Sumer(0000-0003-1312-7855)^β

Selcuk Dent J, ODMFR 2019 Kongre Kitapçığı Özel Sayısı

Başvuru Tarihi: 25 Şubat 2019
Yayına Kabul Tarihi: 07 Mart 2019

ABSTRACT

Comparative analysis of CBCT and panoramic imaging in the detection of Haller's cells

Background: The purpose of this study is to evaluate the efficacy of panoramic radiography for determining of Haller cells that were defined previously by CBCT images of the same patients. Additionally, we also aimed to assess the correlation with the presence of Haller cells and mucosal thickening of maxillary sinus.

Methods: 324 paranasal sinuses on panoramic radiographs of 162 patients with Haller cells identified on CBCT scans were analyzed. The presence of mucosal thickening of maxillary sinuses was evaluated on CBCT images. Pearson Chi-squared test, Kappa analysis, t-test were used for statistical analysis of collected data.

Results: A statistically significant difference was found between the CBCT and the panoramic radiography of patients. There was no correlation between the presence of Haller cells and mucosal thickening seen in maxillary sinus.

Conclusion: The visibility of Haller cells on CBCT scans does not appear to be correlated with the panoramic radiographs. And there was no relationship between the presence of Haller cells and mucosal thickening seen in maxillary sinus.

KEYWORDS

Cone-beam computed tomography, Haller's cells, mucosal thickening, panoramic radiographs

ÖZ

Haller hücrelerinin tespitinde KIBT ve panoramik görüntülemenin karşılaştırmalı analizi

Amaç: Bu çalışmanın amacı, KIBT ile daha önce tanımlanan Haller hücrelerinin belirlenmesinde panoramik radyografinin etkinliğini değerlendirmektir. Ek olarak, Haller hücrelerinin varlığı ile maksiller sinüsün mukozal kalınlaşması arasındaki ilişkiyi de değerlendirmeyi amaçladık.

Gereç ve Yöntemler: KIBT taramalarında tespit edilen Haller hücreli 162 hastanın panoramik radyografilerinde 324 paranasal sinüs analiz edildi. KIBT görüntülerinde maksiller sinüslerin mukozal kalınlaşma varlığı değerlendirildi. Toplanan verilerin istatistiksel analizinde Ki-kare testi, Kappa analizi, t testi kullanıldı.

Bulgular: KIBT ile hastaların panoramik radyografisi arasında istatistiksel olarak anlamlı bir fark bulundu. Haller hücrelerinin varlığı ile maksiller sinüste görülen mukozal kalınlaşma arasında bir ilişki bulunamadı.

Sonuç: Haller hücrelerinin KIBT taramalarında görünürlüğü panoramik radyograflarla korele görünmemektedir. Haller hücrelerinin varlığı ile maksiller sinüste görülen mukozal kalınlaşma arasında ilişki yoktu.

ANAHTAR KELİMELELER

Haller hücresi, konik ışınli bilgisayarlı tomografi, mukozal kalınlaşma, panoramik radyografi

INTRODUCTION

Infraorbital ethmoid cells are also known as Haller cells first described in 1743 by the Swiss anatomist Albert von Haller.¹ These cells may be observed below the ethmoid bulla on imaging and also named orbitoethmoidal cells or maxilloethmoidal cells.^{2,3}

Especially large cells have been found to cause sinusitis, sinus headache and mucocoeles, nasal obstruction, impaired nasal breathing, headache and chronic cough.²⁻⁶ Small Haller cells can also constitute these complaints so there is no general interaction between the size of cells and symptoms.⁶⁻⁸ To establish a relationship between sinusitis and anatomic variants, such as Haller cell it is necessary to establish when the sinonasal mucosa is pathological. Eggesbo⁹ has defined that a mucosal thickening ≥ 3 mm is indicative of sinus inflammation. Haller

^α Başkent University, Maxillofacial Radiology Department, Ankara

^β Ondokuz Mayıs University, Maxillofacial Radiology Department, Samsun

cells may be seen by various imaging methods that show a view of the maxillary sinus. The prevalence rate of Haller cells is variable at 4.7-45.1 %.^{6,10,11}

The purpose of this study is to evaluate the efficacy of panoramic radiography for determining of Haller cells that were defined previously by CBCT images of the same patients. Additionally, the correlation with the presence of Haller cells and mucosal thickening of maxillary sinus were assessed.

MATERIAL AND METHODS

This study was approved by the necessary institutional review board. A total of 162 CBCT scans and panoramic images obtained from same patients for various reasons were evaluated. Patients with known or suspected trauma and/or surgical intervention, developmental anomalies or pathologies in the maxillofacial region and radiographs or images with questionable quality or with artifacts were excluded from the study. Extramural air cells on the roof of the maxillary sinus which at least half of them are located laterally to the adjacent medial orbital wall and form the upper margin of the infundibulum on the coronal plane were stated as Haller cells. On panoramic radiographs, the recognition of Haller's cells was confirmed by Ahmad et al's criteria.²

- 1) Well-defined round, oval, or tear-drop shaped radiolucency, single or multiple, unilocular or multilocular, with a smooth border, which may or may not appear corticated.
- 2) Located medial to infraorbital foramen.
- 3) All or most of the border of the entity in the panoramic section is visible.
- 4) The inferior border of the orbit lacks cortication or remains indistinguishable in areas superimposed by this entity.

Additionally, the presence of mucosal thickening of maxillary sinuses was evaluated on CBCT images. Thickening of more than 3 mm was considered as pathologically.⁹

Statistical analyses were performed with IBM SPSS statistics 21 for Windows PC (IBM Corp., Armonk, NY, USA) and Pearson Chi-squared test, Kappa analysis, t-test were used. The p value < 0.05 was considered to be statistically significant.

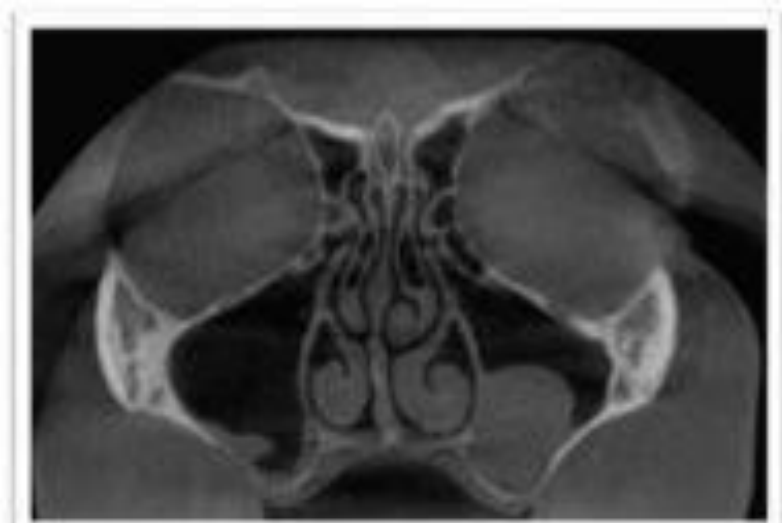

Figure 1. Coronal cone beam CT image shows Haller's cell

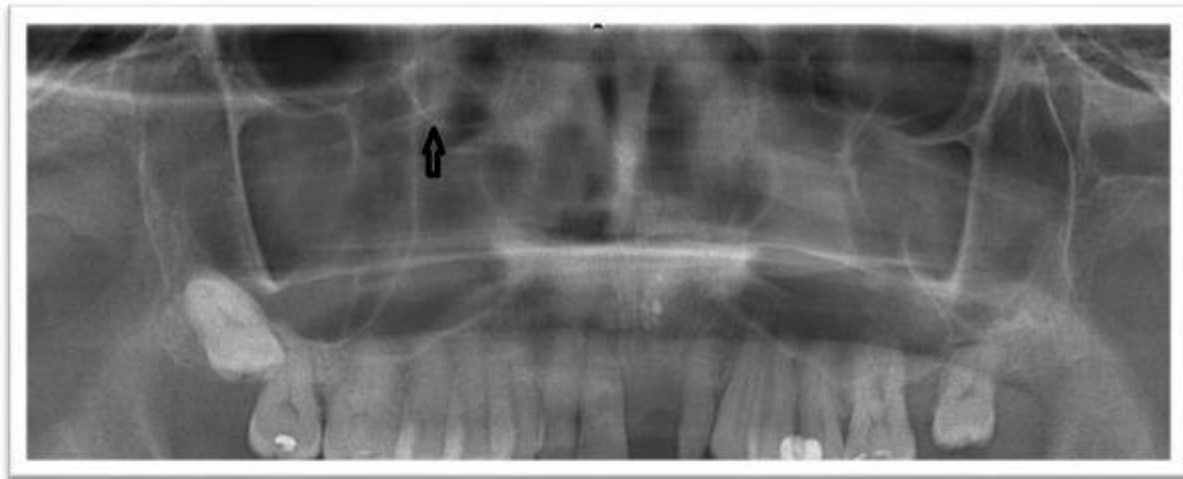


Figure 2. Arrow showing the presence of Haller's cell in cropped panoramic radiograph

RESULTS

In the present study 324 orbito-ethmoidal regions of 162 patients were evaluated with CBCT images and panoramic radiographs. Of the 162 patients, 95 showed bilateral Haller cells and 67 showed unilateral Haller cells on CBCT evaluation. There was no statistically significant correlation between gender and the presence of Haller cells in the right or left regions ($p > 0.05$). When the right orbito-ethmoidal regions of the patients were examined, panoramic radiography revealed 73 (45.1 %) patients with Haller cells; whereas CBCT revealed 130 (80.2) patients with Haller cells. A statistically significant difference was found between the CBCT and the panoramic radiography for the right region of patients. ($p < 0.001$) When the left orbito-ethmoidal regions of the patients were examined, panoramic radiography revealed 68 (42 %) patients with Haller cells; whereas CBCT revealed 127 (78.4 %) patients with Haller cells. A statistically significant difference was found between the CBCT and the panoramic radiography for the left region of patients. ($p < 0.001$) Additionally, there was no correlation between the presence of Haller cells and mucosal thickening seen in maxillary sinus for both left and right sides on CBCT examination. ($p > 0.05$).

DISCUSSION

Haller cells, identified in the mid-18th century, are developmental invaginations of the ethmoidal cells into the floor of the orbit or into the roof of the maxillary sinus.^{1,12} They may be an incidental finding or cause many different disorders.^{3,6,7,12}

Studies using CT or CBCT for identifying Haller cells have found higher prevalence compared to studies using panoramic radiographs. Khojastepour L et al.¹³ reported a prevalence of 68 % and Mathew R et al.¹⁴ reported a prevalence of 60 % for Haller cells using CBCT. In another CBCT evaluation study in a Turkish population, Haller cells prevalence was found 43.3 %.¹⁵ Valizadeh S et al.¹⁶ assessed 310 panoramic radiographs and reported a prevalence of 37 % for Haller cells. The prevalence has varied hugely in various panoramic radiography studies ranging from 16-38.2 %.^{2,17,18}

No statistically significant difference was found in prevalence of Haller cells between males and females similar to previous studies.¹⁸⁻²⁰ Additionally, no differences were noted in the occurrence of Haller cells on the right and left

side in harmony with the previous studies.^{2,18} Haller cells were seen in a large number of cases bilaterally than unilaterally.

Friedrich et al.²⁰ evaluated 199 CBCT imaging and found a prevalence of 23.6 % for Haller cells. They also investigated the appearance of Haller cells on 30 patients' both using CBCT imaging and panoramic radiographs and reported a total of 13. In the present study 324 paranasal sinuses on panoramic radiographs of 162 patients with Haller cells identified on CBCT scans were evaluated. Our results showed there was no strong congruence between two techniques, leading us to conclude that a panoramic radiography is not really suitable for diagnosing the presence of Haller cells. There are various studies in the literature on the prevalence of infraorbital ethmoid cells on panoramic radiographs.^{2,16-19,21} and has been noted that the presence of Haller cells could be clearly appreciated on panoramic radiographs.

Haller cells have been suggested as a causative factor in sinusitis because of their ability to cause narrowing of the infundibulum.^{8,22,23} Stackpole and Edelstein have reported that medium and large Haller cells may be an etiologic factor in sinusitis. They have found an association between increasing Haller cells size and mucosal inflammation in the maxillary sinus.⁸ Nevertheless, there was no correlation between the presence of Haller cells and mucosal thickening seen in maxillary sinus.^{3,6,14,24,25} According to the results of the present study no statistically significant association was found between the Haller cells and mucosal thickening. However, the limitation of our study is that the size of the Haller cells did not evaluated in terms of mucosal thickening.

CONCLUSION

The visibility of Haller cells on CBCT scans does not appear to be correlated with the panoramic radiographs, so panoramic radiography is not really suitable for identifying infraorbital ethmoid cells. Additionally, there was no relationship between the presence of Haller cells and mucosal thickening seen in maxillary sinus. Further studies for the osteomeatal complex variations and sinus diseases are necessary to clarify CBCT and panoramic radiography findings.

REFERENCES

1. Caversaccio M, Boschung U, Mudry A. Historical review of Haller's cells. *Ann Anat* 2011; 193:185- 90.
2. Ahmad M, Khurana N, Jaber J, Sampair C, Kuba RK. Prevalence of infraorbital ethmoid (Haller's cells) on panoramic radiographs. *Oral Surg Oral Med Oral Pathol Oral Radiol Oral Endod* 2006; 101:658-661.
3. Yanagisawa E, Marotta JC, Yanagisawa K. Endoscopic view of amucocele in an infraorbital ethmoid cell (Haller cell). *Ear Nose Throat J* 2001; 80:364-368.
4. Kantarci M, Karasen RM, Alper F, Onbas O, Okur A, Karaman A. Remarkable anatomic variations in paranasal sinus region and their clinical importance. *Eur J Radiol* 2004; 50:296-302.
5. Braun H, Stammberger H. Pneumatization of turbinates. *Laryngoscope* 2003; 113:668-672.
6. Bolger W, Butzin C, Parsons D. Paranasal sinus bony anatomic variations and mucosal abnormalities: CT analysis for endoscopic sinus surgery. *Laryngoscope* 1991; 101:56-64.

7. Wanamaker, Hayes H. "Role of Haller's cell in headache and sinus disease: a case report. *Otolaryngology-Head and Neck Surgery* 1996; 114:324-327.
8. Stackpole SA, Edelstein DR. The anatomic relevance of the Haller cell in sinusitis. *Am J Rhinol* 1997; 11:219-23.
9. Eggesbo HB. Radiological imaging of inflammatory lesions in the nasal cavity and paranasal sinuses. *Eur Radiol* 2006; 16:872-88.
10. Çalışkan A, Sumer AP, Bulut E. Evaluation of anatomical variations of the nasal cavity and ethmoidal complex on cone-beam computed tomography. *Oral Radiol* 2017; 33:51-59.
11. Kayalioglu G, Oyar O, Govsa F. Nasal cavity and paranasal sinus bony variations: a computed tomographic study. *Rhinology* 2000; 38:108-13.
12. Kainz J, Braun H, Genser P. Haller's cells: morphologic evaluation and clinico-surgical relevance. *Laryngorhinootologie* 1993; 72:599-604.
13. Khojastepour L, Mirhadi S, Mesbahi SA. Anatomical Variations of Ostiomeatal Complex in CBCT of Patients Seeking Rhinoplasty. *J Dent Shiraz Univ Med Sci* 2015; 16:42-48.
14. Mathew R, Omami G, Hand A, Fellows D., Lurie A. Cone beam CT analysis of Haller cells: prevalence and clinical significance. *Dentomaxillofacial Radiology* 2013; 42:20130055
15. Pekiner FN, Borahan MO, Dumlu A, Ozbyrak S. Infraorbital ethmoid (Haller) cells: a cone beam Computed tomographic study. *Oral Radiol* 2014; 30:219-225.
16. Valizadeh, Solmaz, et al. Visibility of infraorbital ethmoid air cell on panoramic radiographs. *Shahid Beheshti University Dental Journal* 2010; 28:7-11.
17. Khayam, E., Mahabadi, A. M., Ezoddini, F., Golestani, M. A., Hamzeheil, Z., Moeini, M., & Razavi, S. H. The prevalence of ethmoidal infraorbital cells in panoramic radiography. *Am J Res Commun* 2013; 1:109-8.
18. Raina A, Guledgud MV, Patil K. Infraorbital ethmoid (Haller's) cells: a panoramic radiographic study. *Dentomaxillofacial Radiology* 2012; 41:305-308.
19. Solanki J, Gupta S, Patil N, Kulkarni VV, Singh M, Laller S. Prevalence Of Haller's Cells: A Panoramic Radiographic Study. *Journal Of Clinical And Diagnostic Research* 2014; 8:1-4.
20. Friedrich RE, Fraederich, M, Schoen G. Frequency and volumetry of infraorbital ethmoid cells (Haller cells) on cone-beam computed tomograms (CBCT) of the mid-face. *GMS Interdisciplinary plastic and reconstructive surgery DGPW* 2017; 6:1-9.
21. Khojastepour L, Haghnegahdar A, Valipour E. Prevalence of Haller's Cell by Using Panoramic Radiography. *Journal of Mashhad Dental School* 2016; 40:27-36.
22. Fadda GL, Rosso S, Aversa S, Petrelli A, Ondolo C, Succo G. Multiparametric statistical correlations between paranasal sinus anatomic variations and chronic rhinosinusitis. *Acta Otorhinolaryngol Ital* 2012; 32:244-251.
23. Araujo SA, Martins P, Souza AS, Baracat EC, Nanni L. The role of ostiomeatal complex anatomical variants in chronic rhinosinusitis. *Radiol Bras* 2004; 14:1-9.

24. Lerdlum, S, Vachiranubhap B. Prevalence of anatomic variation demonstrated on screening sinus computed tomography and clinical correlation. *Journal of the Medical Association of Thailand* 2005; 88:110-115.
25. Capelli M, Gatti P. Radiological Study of Maxillary Sinus using CBCT: Relationship between Mucosal Thickening and Common Anatomic Variants in Chronic Rhinosinusitis. *J Clin Diagn Res* 2016; 10:7-10.

Gömülü üçüncü molar dişlerin ikinci molar dişlere etkisinin KIBT ile değerlendirilmesi

Zeynep Betül Arslan(0000 0001 8826 1958)^α, Dila Berker Yıldız(0000 0003 4588 5626)^α,
Füsun Yaşar(0000 0003 0720 0892)^α

Selçuk Dent J, ODMFR 2019 Kongre Kitapçığı Özel Sayısı

Başvuru Tarihi: 18 Ocak 2019
Yayına Kabul Tarihi: 13 Mart 2019

ÖZ

Gömülü üçüncü molar dişlerin ikinci molar dişlere etkisinin KIBT ile değerlendirilmesi

Amaç: Bu çalışmanın amacı gömülü/ yarı gömülü mandibular üçüncü molar dişlerin pozisyonunun ve gömülü dişle ilişkili ikinci molar dişlerde distal çürük ve eksternal rezorpsiyon oluşumunun konik ışınli bilgisayarlı tomografi (KIBT) ile değerlendirilmesidir.

Gereç ve Yöntemler: Çalışma grubu, diagnostik amaçlı çekilen 87 hastanın KIBT görüntülerinden oluşturuldu. 140 gömülü/yarı gömülü mandibular üçüncü molar dişin pozisyonu ve ikinci molar dişlere etkisi (ikinci molar dişin distal yüzeyinde çürük varlığı ve eksternal kök rezorpsiyonu) değerlendirildi. Elde edilen veriler yaş grupları, cinsiyet ve gömülü mandibular üçüncü molar dişlerin pozisyonuna göre analiz edildi.

Bulgular: Üçüncü molar dişlerin angulasyonlarında en çok mesioangular (% 49.3) ve horizontal (% 25.7) pozisyon gözlemlendi. Gömülü kalma seviyesinde ise mandibular üçüncü molar dişlerde en fazla sınıf C (% 64.3) pozisyonu değerlendirildi. İkinci molar dişlerin distal yüzeyinde çürük oluşumu prevalansı % 20.7 eksternal rezorpsiyon prevalansı ise % 5 olarak bulundu. 18-24 yaş grubunda (% 12.8), gömülü dişin sınıf B (% 11.4) ve mesioangular (% 14.3) pozisyonlarında ikinci molar dişte çürük oluşumu prevalansı diğer gruplara göre daha yüksek olarak bulunmuştur. İkinci molar dişte eksternal rezorpsiyon ise 25-35 ve 35 yaş üstü sadece erkek hastalarda ve gömülü dişin sınıf C (% 5) pozisyonunda belirlenmiştir.

Sonuç: KIBT ile üç boyutlu olarak mandibular üçüncü molar dişin pozisyonu, ikinci molar dişle ilişkisi ve ilgili patolojiler daha ayrıntılı ve kesin olarak değerlendirilir. Bu çalışma, gömülü üçüncü molar dişlerle ilişkili değerlendirilen patolojilerden ikinci molar dişlerde distal çürük oluşumu prevalansının yüksek olduğunu ve mesioangular pozisyonun patolojik durumlar için risk faktörü olduğunu göstermektedir. Bununla birlikte sınıf B pozisyonu çürük oluşumu için, sınıf C pozisyonu ise eksternal rezorpsiyon için daha yüksek risk taşımaktadır.

ANAHTAR KELİMELELER

Distal çürük, Gömülü mandibular üçüncü molar diş, İkinci molar diş, KIBT, Rezorpsiyon

ABSTRACT

Evaluation of the effect of the impacted third molars on second molars by CBCT

Background: The aim of this study was to identify the position of the impacted / semi-impacted lower third molars and to evaluate the formation of distal caries and external resorption in the second molars associated with the impacted tooth by cone beam computed tomography (CBCT).

Methods: The study group consisted of the CBCT images of 87 patients who were screened for diagnosis. The position of 140 impacted / semi-impacted mandibular third molar teeth and related some pathologies were evaluated. The data were analyzed according to the age groups, gender, and the position of the third molar teeth.

Results: In the third molar teeth angulation, the most common positions were mesioangular (49.3%) and horizontal (25.7%). Most of the impacted teeth (64.3%) were found to be in position C. The prevalence of decay formation on the distal surface of second molar teeth was 20.7% and the rate of external resorption was 5%. It was found that the prevalence of caries on the second molars was higher in 18-24 age group (12.8%), class B (11.4%) and mesioangular (14.3%) positions than the other groups. External resorption in the second molar was determined only in male patients aged 25-35, over 35 years and in class C (5%) of the impacted tooth.

Conclusion: The position of the mandibular third molar in three dimensions, its relation to the second molar tooth and the related pathologies are evaluated in more detail and accuracy with CBCT. This study shows that the prevalence of distal caries in the second molar teeth is high, and the mesioangular position is a risk factor for pathological conditions.

KEYWORDS

CBCT, Mandibular impacted third molar, Second molar, Distal caries, Resorption

GİRİŞ

Üçüncü molar dişler, çene içinde en sık gömülü kalan dişlerdir.¹Gömülü / yarı gömülü üçüncü molar dişler kist oluşumu, ikinci molar dişlerin distal yüzeyinde rezorpsiyon veya çürük oluşumu gibi durumlara sebep olabilirler. Radyografik değerlendirmede bu gibi patolojik durumlar tespit edildiğinde, gömülü üçüncü molar dişlerin çıkarılması

^α Selçuk Üniversitesi Diş Hekimliği Fakültesi, Ağız, Diş ve Çene Radyolojisi Anabilim Dalı, Konya

gerekir. Patolojik değişiklikler semptomatik ya da asemptomatik olabilir.²Konik ışınli bilgisayarlı tomografi (KIBT), hem patolojik durumlar hem de gömülü üçüncü molar dişlerin pozisyonu ile ilgili ayrıntılı bilgi verebilir.³

Bu çalışmanın amacı gömülü/ yarı gömülü mandibular üçüncü molar dişlerin pozisyonunun ve gömülü dişle ilişkili ikinci molar dişlerde distal çürük ve eksternal rezorpsiyon oluşumunun konik ışınli bilgisayarlı tomografi ile değerlendirilmesidir.

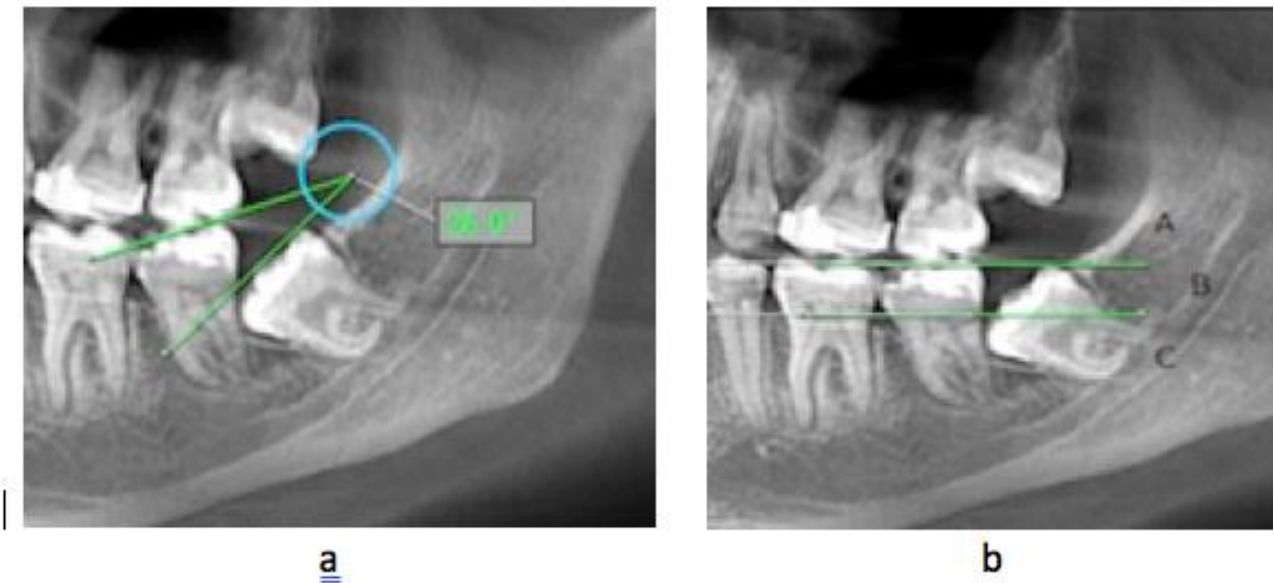
GEREÇ VE YÖNTEM

Çalışma grubu, Selçuk Üniversitesi Diş Hekimliği Fakültesi Ağız, Diş ve Çene Radyolojisi bölümünde diagnostik amaçlı (üçüncü molar dişlerinin cerrahi olarak çıkarılması, ortodontik tedavi, implant planlaması gibi) çekilen 87 hastanın KIBT (Instrumentarium Dental, Palo DEX Group Oy Nahkelantie 160 FI-04300 TUUSULA, Finland) görüntülerinden oluşturuldu. 18 yaş altı hastalar, tamamen çıkmış üçüncü molar dişler, ikinci molar dişleri kronlu veya restorasyonlu olan hastalar çalışmaya dâhil edilmedi. 87 hastada 140 gömülü/yarı gömülü mandibular üçüncü molar dişin pozisyonu ve ikinci molar dişlere etkisi 3 yıllık deneyimi olan Ağız, Diş ve Çene Radyolojisi uzmanı iki gözlemci tarafından ayrı ayrı değerlendirildi.

Üçüncü molar dişlerin angulasyonları, ikinci molar dişin oklüzal düzlemi ile üçüncü molar dişin oklüzal yüzeyine çizilen teğet arasındaki açı hesaplanarak belirlendi. Shiller⁴ sınıflandırması esas alınarak şu şekilde gruplandırıldı: 0-10°vertikal, 11-70°mesioangular ya da distoangular, >70°horizontal. Bazı gömülü dişlerde gözlenen bukkolingual-bukkopalatinal veya ters angulasyonlar 'diğer' grubuna dâhil edildi (Resim 1a).

Mandibular üçüncü molar dişlerin gömülü kalma seviyesi Pell ve Gregory⁵sınıflandırması kullanılarak belirlendi. Sınıf A: üçüncü molar dişin en yüksek noktası oklüzal düzlemlle aynı veya daha yüksek seviyede Sınıf B: üçüncü molar dişin en yüksek noktası oklüzal düzlemlle mandibular ikinci molar dişin servikal çizgisi arasında Sınıf C: üçüncü molar dişin en yüksek noktası, mandibular ikinci molar dişin servikal çizgisinin altındadır (Resim1b).

Resim 1. Gömülü üçüncü molar dişin pozisyonunun belirlenmesi

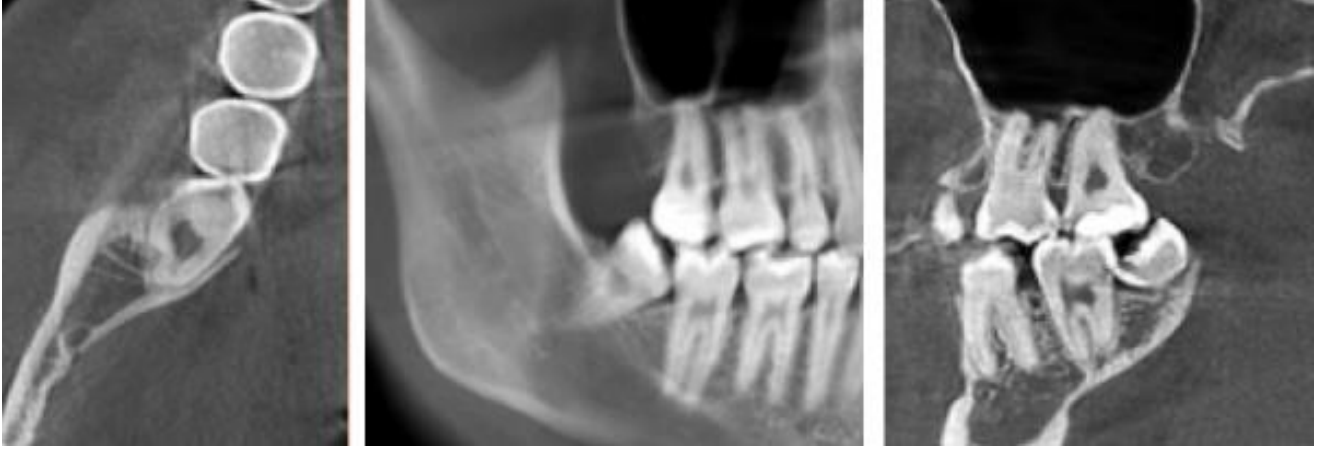

Resim 1. Gömülü üçüncü molar dişin pozisyonunun belirlenmesi

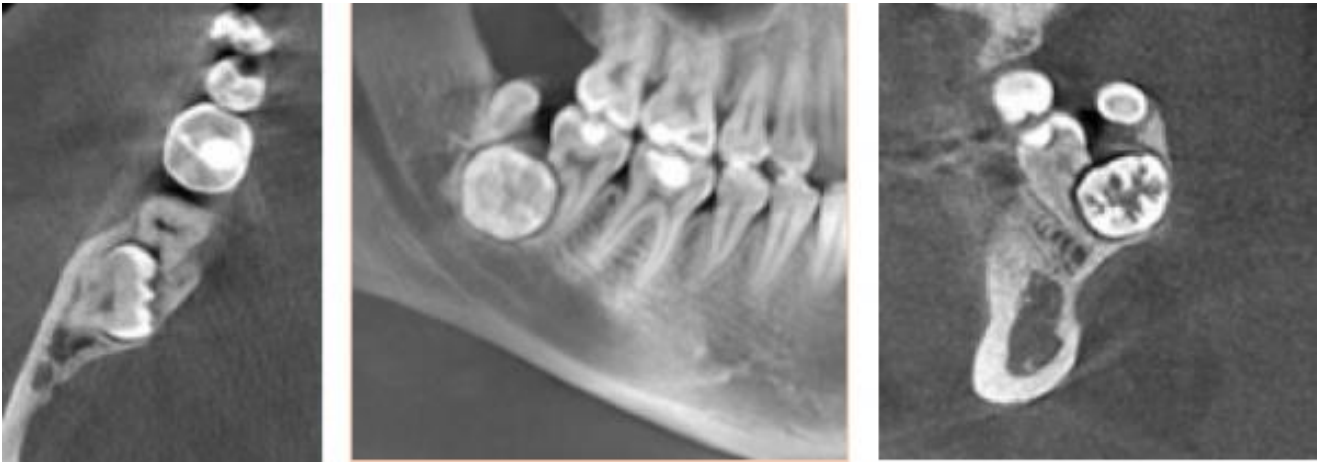
Gömülü üçüncü molar dişlerin ikinci molar dişlere etkisi 2 kategoride değerlendirildi.

1)İkinci molar dişin distal yüzeyinde çürük varlığı (Resim 2)

2)İkinci molar dişte eksternal kök rezorpsiyonu (Resim 3)



Resim 2. İkinci molar dişte distal çürük varlığının aksiyal, panoramik ve sagittal kesit üzerinde değerlendirilmesi



Resim 3. İkinci molar dişte rezorpsiyonun aksiyal, panoramik ve sagittal kesit üzerinde değerlendirilmesi

KIBT görüntülerinde panoramik, sagittal ve aksiyal kesitler incelenerek patolojik durumlar belirlendi. Elde edilen veriler yaş grupları, cinsiyet ve gömülü mandibular üçüncü molar dişlerin pozisyonuna göre analiz edildi. Birinci ve ikinci gözlemci arasındaki uyum Kappa testi ile değerlendirilmiştir.

BULGULAR

Bu çalışmada 18-24, 25-35 ve 35 yaş üstü olmak üzere üç yaş grubunda toplam 87 hastanın (39 kadın,48 erkek) KIBT görüntüleri değerlendirildi. 69 sağ 71 sol olmak üzere 140 mandibular üçüncü molar diş gömülü/yarı gömülü olarak saptandı. Gözlemciler arası uyum değerlendirmesinde Kappa (k) değeri 0.894 olarak bulundu. Gözlemciler arası uyum çok iyi olduğu için farklılık gösteren veriler iki gözlemci tarafından birlikte tekrar değerlendirilerek fikir birliğine varıldı. Üçüncü molar dişlerin angulasyonlarında en çok mesioangular (% 49.3) ve horizontal (% 25.7) pozisyon gözlemlendi. Vertikal pozisyon %16,4 'diğer' grubu % 7.1 distoangular pozisyon % 1.4 oranında bulundu.

Gömülü kalma seviyesinde ise mandibular üçüncü molar dişlerde en fazla sınıf C (% 64.3) pozisyonu değerlendirildi (Tablo 1).

Tablo 1. Mandibular gömülü üçüncü molar dişlerin pozisyon dağılımı

	Sınıf A	Sınıf B	Sınıf C	Toplam
Mesioangular	8(%5.7)	23(%16.4)	38(%27.1)	69(%49.3)
Distoangular	-	-	2(%1.4)	2(%1.4)
Vertikal	-	11(%7.8)	12(%8.6)	23(%16.4)
Horizontal	-	8(%5.7)	28(%20)	36(%25.7)
Diğer	-	-	10(%7.1)	10(%7.1)
Toplam	8(%5.7)	42(%30)	90(%64.3)	

Üçüncü molar dişlerle ilişkili ikinci molar dişlerde oluşan patolojiler yaş grupları, cinsiyet ve gömülü diş pozisyonlarına göre belirlendi (Tablo 2). İkinci molar dişlerin distal yüzeyinde çürük oluşumu prevalansı % 20.7 eksternal rezorpsiyon prevalansı ise %5 olarak bulundu.

Tablo 2. Mandibular gömülü üçüncü molar dişlerle ilişkili ikinci molar dişlerde oluşan patolojilerin yaş, cinsiyet ve gömülü diş pozisyonuna göre prevalansı

		Distal çürük oluşumu	Eksternal kök rezorpsiyonu
Yaş Grupları	18-24	18(%12.8)	-
	25-35	8(%5.7)	5(%3.5)
	>35	3(%2.1)	2(%1.4)
Cinsiyet	Kadın	14(%10)	-
	Erkek	15(%10.7)	7(%5)
Üçüncü Molar Dişlerin Gömülü Kalma Seviyesi	Sınıf A	6(%4.3)	-
	Sınıf B	16(%11.4)	-
	Sınıf C	7(%5)	7(%5)
Üçüncü Molar Dişlerin Angulasyonları	Mesioangular	20(%14.3)	3(%2.1)
	Distoangular	-	-
	Vertikal	6(%4.3)	3(%2.1)
	Horizontal	3(%2.1)	-
	Diğer	-	1(%0.7)
Toplam		29(%20.7)	7(%5)

18-24 yaş grubunda (% 12.8), gömülü dişin sınıf B (% 11.4) ve mesioangular (% 14.3) pozisyonlarında ikinci molar dişte çürük oluşumu prevalansı diğer gruplara göre daha yüksek olarak bulunmuştur. İkinci molar dişte eksternal rezorpsiyon ise 25-35 ve 35 yaş üstü sadece erkek hastalarda ve gömülü dişin sınıf C (% 5) pozisyonunda belirlenmiştir.

TARTIŞMA

KIBT ile üç boyutlu olarak mandibular üçüncü molar dişin pozisyonu, ikinci molar dişle ilişkisi ve ilgili patolojiler daha ayrıntılı ve kesin olarak değerlendirilir. Spesifik üçüncü molar diş angulasyonları ikinci molar dişlerle ilgili patolojiler için risk faktörüdür.⁶Bu yüzden bu çalışmada üçüncü molar dişlerin hem pozisyonları hem de ilgili patolojileri KIBT görüntüleri kullanılarak değerlendirildi.

Subhashraj ve ark. yaptıkları çalışmada gömülü üçüncü molar dişlerle ilişkili farklı patolojileri analiz etmişler ve en sık görülen % 22 prevalans ile ikinci molar dişte çürük oluşumu olarak bulmuşlardır.¹ Bizim çalışmamızda da benzer şekilde % 20.7 oranla ikinci molar dişlerde çürük oluşumu yüksek oranda görülen patoloji olarak saptanmıştır.

Marques ve ark'nın çalışmasında gömülü dişin horizontal pozisyonunda ikinci molar dişte çürük oluşumunun önemli oranda arttığı sonucuna ulaşılmıştır.⁷ Polat ve ark. (2008), üçüncü molar dişin horizontal ve mesioangular pozisyonunun ikinci molar dişte çürük gelişiminde yüksek risk faktörü oluşturduğunu bildirmişlerdir.⁸ Benzer şekilde bu çalışmada ikinci molar dişte çürük oluşumu en çok mesioangular pozisyonda (% 14.3) saptanmıştır.

Wang ve ark. ikinci molar dişlerdeki kök rezorpsiyonu insidansını inceledikleri çalışmada 35 yaş üstü hastaların, mesioangular ve horizontal pozisyona sahip gömülü üçüncü molar dişin önemli risk faktörü olduğunu rapor etmişlerdir.⁹Bizim çalışmamızda ise ikinci molar dişte eksternal kök rezorpsiyonu 25 yaş üstü hastalarda, gömülü dişin mesioangular, vertikal ve sınıf C pozisyonunda daha yüksek oranda bulunmuştur.

SONUÇ

Bu çalışma, gömülü üçüncü molar dişlerle ilişkili patolojilerden ikinci molar dişlerde distal çürük oluşumu prevalansının daha yüksek olduğunu ve mesioangular pozisyonun patolojik durumlar için risk faktörü olduğunu göstermektedir. Bununla birlikte sınıf B pozisyonu çürük oluşumu için, sınıf C pozisyonu ise eksternal rezorpsiyon için daha yüksek risk taşımaktadır.

KAYNAKLAR

1. Subhashraj K. Radiological Pathologies Associated with Impacted Mandibular Third Molars in a Group of Saudi Population. EC Dent Sci. 2018;17:907-12.
2. Matzen LH, Schropp L, Spin-Neto R, Wenzel A. Radiographic signs of pathology determining removal of an impacted mandibular third molar assessed in a panoramic image or CBCT. Dentomaxillofac Radiol 2016;46(1):20160330.
3. Jung Y-H, Cho B-H. Assessment of maxillary third molars with panoramic radiography and cone-beam computed tomography. Imaging Sci Dent 2015;45(4):233-40.

4. Shiller WR. Positional changes in mesio-angular impacted mandibular third molars during a year. J Am Dent Assoc. 1979;99(3):460-4.
5. Pell GJ. Impacted mandibular third molars: classification and modified techniques for removal. Dent Digest. 1933;39:330-8.
6. Matzen LH, Schropp L, Spin-Neto R, Wenzel A. Use of cone beam computed tomography to assess significant imaging findings related to mandibular third molar impaction. Oral Surg Oral Med Oral Pathol Oral Radiol. 2017;124(5):506-16.
7. Marques J, Montserrat-Bosch M, Figueiredo R, Vilchez-Pérez M-A, Valmaseda-Castellón E, Gay-Escoda C. Impacted lower third molars and distal caries in the mandibular second molar. Is prophylactic removal of lower third molars justified? J Clin Exp Dent. 2017;9(6):e794.
8. Polat HB, Özan F, Kara Is, Özdemir H, Ay S. Prevalence of commonly found pathoses associated with mandibular impacted third molars based on panoramic radiographs in Turkish population. Oral Surg Oral Med Oral Pathol Oral Radiol Endod. 2008;105(6):e41-e7.
9. Wang D, He X, Wang Y, Li Z, Zhu Y, Sun C, et al. External root resorption of the second molar associated with mesially and horizontally impacted mandibular third molar: evidence from cone beam computed tomography. Clin Oral Investig. 2017;21(4):1335-42.

Dental volumetrik tomografide hareket artefaktının yaşa göre dağılımının değerlendirilmesi

Fatma Betül Haidari(0000-0001-7801-673X)^α, Hümeysra Tahtalı(0000-0001-5641-8471)^α,
Tuğba Ünver(0000-0002-5208-0319)^α

Selcuk Dent J, ODMFR 2019 Kongre Kitapçığı Özel Sayısı

Başvuru Tarihi: 24 Ocak 2019
Yayına Kabul Tarihi: 11 Şubat 2019

ÖZ

Dental volumetrik tomografide hareket artefaktının yaşa göre dağılımının değerlendirilmesi

Amaç: Görüntüde oluşan artefakt varlığı dental volumetrik tomografinin (DVT) en önemli dezavantajlarından biridir. Hareket artefaktları görüntü kalitesinin bozulmasına yol açarak radyografi çekiminin tekrarlanmasına neden olabilmektedir. Bu, DVT çekilen hasta için önemli bir noktadır, çünkü çekimi tekrarlamak gerektiğinde hasta gereksiz yere X-ışınına maruz kalacaktır. Bu çalışmada, DVT çekilen hastalarda gözlenen hareket artefakt görülme yüzdesinin farklı yaş gruplarına göre değerlendirilmesi amaçlanmaktadır.

Gereç ve Yöntemler: 2014-2018 yılları arasında Bezmialem Vakıf Üniversitesi Ağız, Diş ve Çene Radyolojisi Anabilim Dalı'nda herhangi bir sebeple başvuran 7-80 yaş aralığındaki 502 hastadan (244 erkek ve 258 kadın) çekilmiş olan DVT görüntüleri retrospektif olarak incelenmiştir. Hastalar yaşlarına göre 0-18 yaş, 18-65 yaş, 65 yaş ve üstü olmak üzere 3 gruba ayrılarak değerlendirilmiştir.

Bulgular: DVT görüntüsü incelenen 502 hastanın (244 erkek, 258 kadın olmak üzere) yaş gruplarına göre artefakt oluşma yüzdesi; 0-18 yaş grubunda % 61.84, 18-65 yaş grubunda % 40.82, 65 yaş ve üstü yaş grubunda ise % 57.27 olarak saptanmıştır.

Sonuç: Yaptığımız çalışmada çocuk ve ileri yaştaki hastaların çekim sırasında daha zor sabit durduğu ve buna bağlı olarak görüntülerde hareket artefaktı oluştuğu gözlenmiştir.

ANAHTAR KELİMELER

Dental Volumetrik Tomografi, Hareket Artefaktı, Yaş

ABSTRACT

Evaluation of movement artefact in dental volumetric tomography by age

Background: The presence of artifact in the image is one of the most important disadvantages of DVT. Motion artifacts may cause image quality deterioration and may cause recurrence of radiography. In this study, it is aimed to evaluate the motion artifact intensity observed in dental volumetric tomography patients according to different age groups.

Methods: DVT images of 502 patients (244 males and 258 females) who were admitted to Bezmialem Vakıf University Department of Dentomaxillofacial Radiology between the ages of 7-80 were examined retrospectively. The patients were divided into 3 groups according to their ages: 0-18 years, 18-65 years, 65 years of age and over.

Results: Percentage of artifact formation according to age groups of 502 patients (244 male, 258 female) examined with DVT image; 61.84% in the 0-18 age group, 40.82% in the 18-65 age group and 57.27% in the 65 years and older age group.

Conclusion: In our study, it was observed that children and elderly patients were more difficult to hold during the shooting and consequently, motion artifacts were observed in the images.

KEYWORDS

Dental Volumetric Tomography, Movement Artefact, Age

GİRİŞ

Dental Volumetrik Tomografi (DVT), Bilgisayarlı Tomografi (BT) ile karşılaştırıldığında belirgin derecede daha düşük radyasyon verdiği için diş hekimliğinde daha çok tercih edilen bir teşhis aracıdır.^{1,2} "Düşük radyasyon" ifadesi dikkatli yorumlanmalıdır. Çünkü güvenli olarak kabul edilen radyasyon miktarını tanımlamak için düşük doz eşiği yoktur. Radyasyon dozunun yanı sıra, görüntüde oluşan artefakt varlığı DVT'nin en önemli dezavantajlarından biridir. Uzun tarama süresi kafa hareketine neden olduğu için artefakt riskini de arttırmaktadır.⁴ Hareket artefaktları görüntü kalitesinin bozulmasına yol açarak radyografi çekiminin tekrarlanmasına neden olabilmektedir.^{5,6} Bu, DVT çekilen hasta için önemli bir noktadır, çünkü çekimi tekrarlamak gerektiğinde hasta gereksiz yere X-ışınına maruz kalacaktır.¹

^α Bezmialem Vakıf Üniversitesi Diş Hekimliği Fakültesi, Ağız, Diş ve Çene Radyolojisi Anabilim Dalı, İstanbul

Bu durum özellikle radyasyona erişkinlerden daha duyarlı olan çocuk hastalar söz konusu olduğunda, daha önemli bir konu haline gelmektedir.³

Bu çalışmada, dental volumetrik tomografi çekilen hastalarda gözlenen hareket artefakt şiddetinin farklı yaş gruplarına göre değerlendirilmesi amaçlanmaktadır.

GEREÇ VE YÖNTEM

2014-2018 yılları arasında Bezmialem Vakıf Üniversitesi Ağız, Diş ve Çene Radyolojisi Anabilim Dalı'nda herhangi bir sebeple başvuran 7-80 yaş aralığındaki 502 hastadan (244 erkek ve 258 kadın) çekilmiş olan DVT görüntüleri retrospektif olarak incelenmiştir. Çalışma için etik onay ve izin Bezmialem Vakıf Üniversitesi Etik Kurulu tarafından verilmiştir.

Dental volumetrik tomografiler, Planmeca Promax 3D Mid (Planmeca, Finlandiya) cihazı kullanılarak ayakta çekilmiştir. Hastanın başı, iki dikey destek çubuğu arasına yerleştirilen alın dayanağı ve bir çene desteği kullanılarak sabitlenmiştir. DVT çekiminden önce, hastaların gözlerini kapatmaları tarama başlamadan önce yutkunmaları ve tarama sırasında yutkunmamaları konusunda hastalar bilgilendirilmiştir. DVT çekimleri 90 kVp, 12 mA ile 2 mm³ voksel boyutunda yapılmıştır. Bu çalışmada tarama süresi 18.02 ile 36.4 saniye arasında değişmekte olup; hastalar için seçilen FOV boyutları 8cm x 8cmx 16cm'dir.

Taramalar bölümümüzde çalışan iki ağız, diş ve çene radyoloğu tarafından yapılmıştır. Görüntüleri her üç ortogonal planda değerlendirmek için Romexis Viewer (3.8.3.R, Planmeca, Helsinki, Finlandiya) yazılımı kullanılmıştır. Değerlendirmede çekilen tomografi görüntülerinde artefakt olup olmadığı, varsa radyografik incelemenin tekrarlanmasının gerekip gerekmediği belirlenmiştir. Hareket artefaktı "görüntü keskinliğinde eksiklik veya kemik konturlarının çift görüntüsü" olarak kabul edilmiştir. Restorasyonlardan kaynaklanan metal artefaktlarının bulunduğu DVT görüntüleri çalışmaya dahil edilmemiştir.

Saptanan artefaktlar şiddetine göre 4 gruba ayrılmıştır.

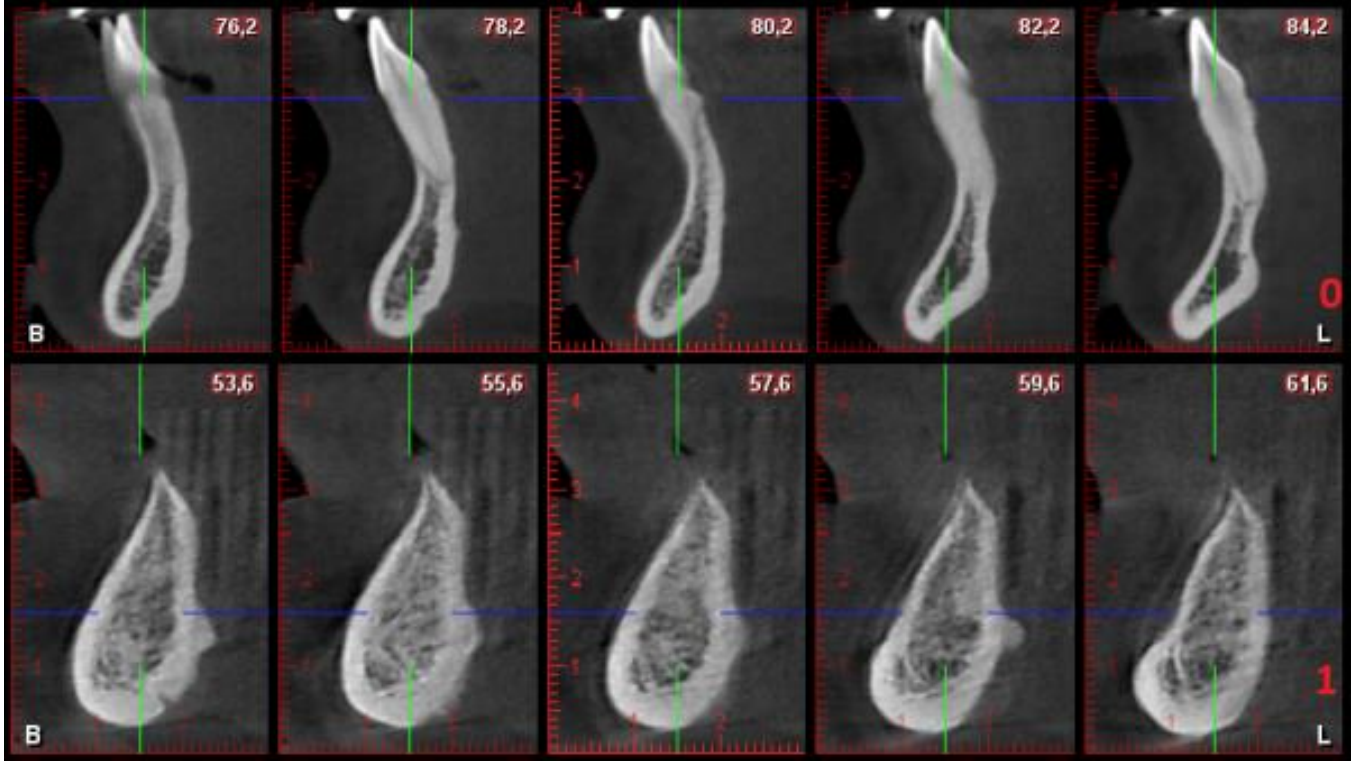
- Derece 0: Artefakt yoktur. Tekrarlanmasına gerek yoktur.
- Derece 1: Önemli bir artefakt yoktur. Görüntü analizi yapılabilir. Tekrarlanmasına gerek yoktur.
- Derece 2: Önemli artefakt vardır. Görüntü analizi mümkündür. Klinik muayeneye bağlı olarak tekrarlanması gerekebilir.
- Derece 3: Şiddetli artefakt vardır. Her zaman tekrarı gerekir.

Hastalar yaşlarına göre 0-18 yaş, 18-65 yaş, 65 yaş ve üstü olmak üzere 3 gruba ayrılarak değerlendirilmiştir.

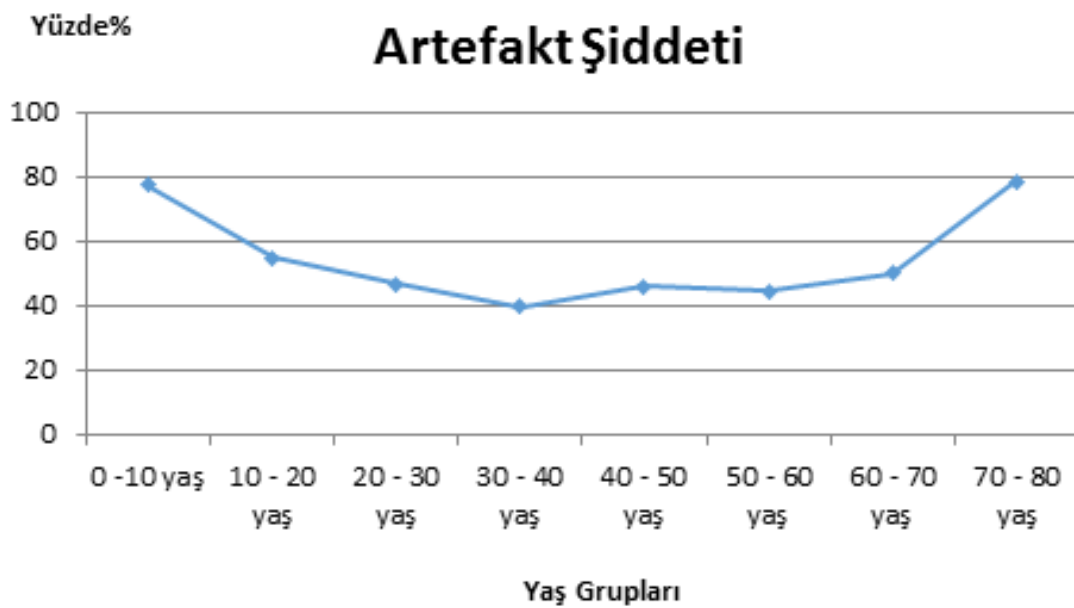
Çalışmanın istatistiksel analizi SPSS program sürüm 20.0 (SPSS Inc, Chicago, IL, ABD) ile yapılmıştır. Gözlemcilerin Kappa katsayıları 0.84 olarak hesaplanmış ve 0,7'den fazla eğerler kabul edilebilir tutarlılık olarak belirlenmiştir. Yaş grupları ve artefakt görülme oranı arasındaki ilişki Ki-kare ile testi ile değerlendirilmiştir.

BULGULAR

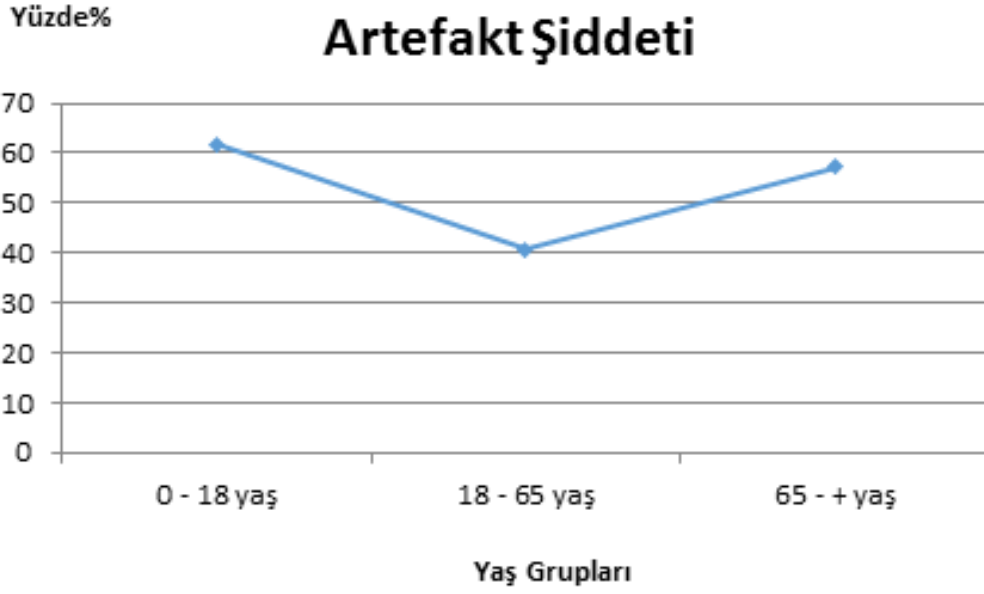
DVT görüntüsü incelenen 502 hastanın (244 erkek, 258 kadın olmak üzere) yaş gruplarına göre artefakt oluşma yüzdesi; 0–18 yaş grubunda % 61.84, 18–65 yaş grubunda % 40.82, 65 yaş ve üstü yaş grubunda ise % 57.27 olarak saptanmıştır (Resim 1). Hastaların yaşlarını dekatlara göre ayırarak değerlendirdiğimiz grafikte 0-10 yaş ve 70-80 yaş arasında artefakt oluşma ihtimalinin yükseldiği görülmektedir (Resim 2). Yaptığımız çalışmada çocuk ve ileri yaştaki hastaların çekim sırasında daha zor sabit durduğu ve buna bağlı olarak görüntülerde hareket artefaktı oluştuğu gözlenmiştir. Ayrıca bu hasta gruplarında şiddetli artefaktlara daha sık rastlandığı ve buna bağlı olarak DVT çekim tekrarlarının arttığı sayısal verilerle desteklenmiştir.



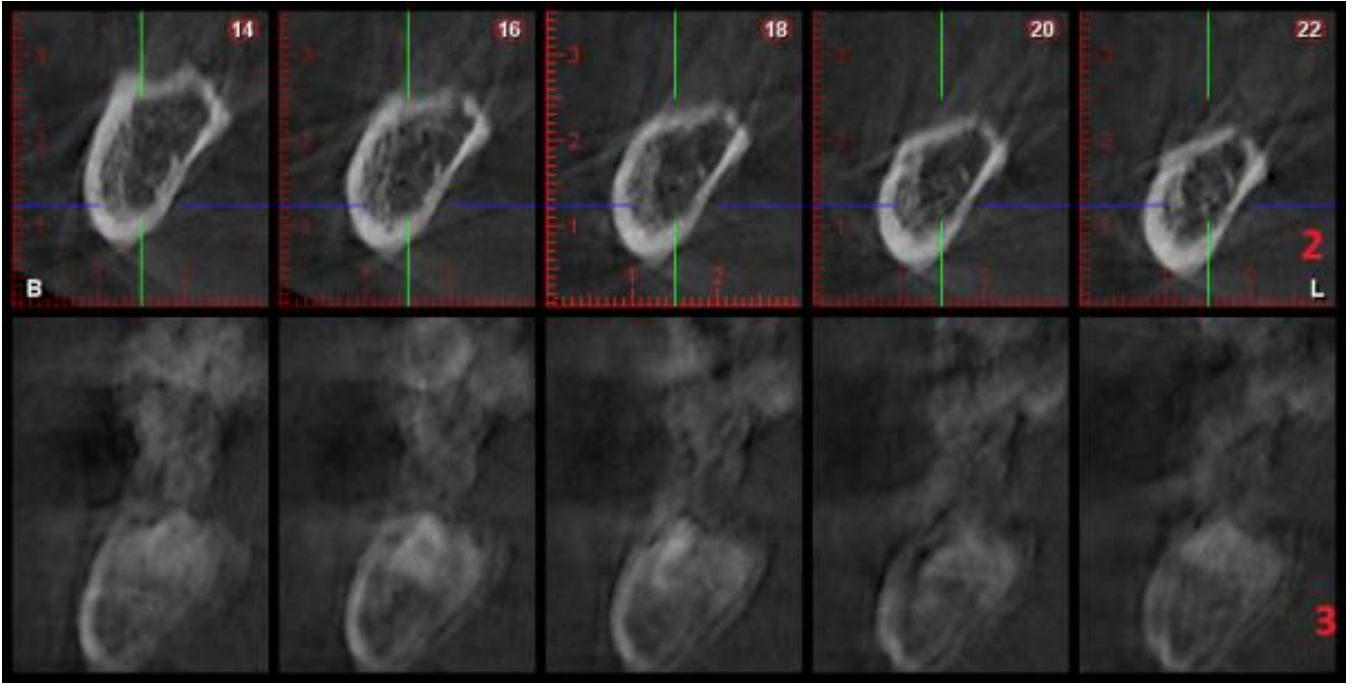
Resim 1. Artefakt Oranı 0 ve 1 olan hastaların çapraz kesitleri



Resim 2. Artefakt Şiddetinin Dekatlara Göre Ayrılan Yaş Gruplarındaki Dağılımı



Resim 3. Artefakt Şiddetinin Yaş Gruplarına Göre Dağılımı



Resim 4. Artefakt Oranı 2 ve 3 olan hastaların çapraz kesitleri

TARTIŞMA

İncelenen DVT görüntülerinin % 52'sinde hareket artefaktı görülmemiştir. DVT görüntüsü incelenen hastaların yaş gruplarına göre artefakt oluşma yüzdesi 0–18 yaş grubunda % 61.84, 18–65 yaş grubunda % 40,82, 65 yaş ve üstü yaş grubunda ise % 57,27 oranında hareket artefaktı olduğu saptanmıştır (Tablo 1). Bu veriler özellikle çocuk ve yaşlı bireylerde hareket etme olasılığının arttığını göstermektedir.

Tablo 1. Artefakt Şiddetinin Yaş Gruplarına Göre Dağılımının Yüzdeler Değerleri

Yaş Grupları	Artefakt Yok	Hafif Artefakt	Şiddetli Artefakt	Tekrar Çekilecek
0-18 yaş arası	% 36.8	% 22.4	% 26.3	% 14.5
18-65 yaş arası	% 57.0	% 20.9	% 14.9	% 7.3
65 yaş ve üstü	% 41.8	% 32.7	% 12.7	% 12.7

Donaldson ve arkadaşlarının yapmış olduğu çalışmada 200 hastanın DVT'leri taranmış ve bu taramaların % 95.5'inde hareket artefaktı görülmemiştir.⁷ Bu çalışmada kullanılan cihaz Xoran i-CAT olup, hastalar bu radyografi ünitesinde oturur şekilde konumlandırılmaktadır. Bizim cihazımızda hastalar hem oturur pozisyonda hem ayakta pozisyonlandırılmaktadır. Ancak tüm hastalar rutin olarak ayakta pozisyonlandırılmaktadır. Bu da hastanın sabit durmasını zorlaştırdığını göstermektedir. Bu durum kafa sabitleyici aparatların önemini artırmaktadır.

Nardi ve arkadaşlarının yapmış olduğu çalışma 6-81 yaş arasındaki bireyleri yaş ve hareket artefaktı arasındaki ilişkiyi değerlendirmişlerdir.⁵ 10 yaş altındaki bireylerde izlenen artefakt yüzdesi % 31.5 olarak saptanırken 60 yaş üstündeki bireylerde bu yüzde %82.2 olarak bulunmuştur. Bizim çalışmamız da bu değerleri desteklemektedir.

SONUÇ

DVT verileriyle yapılan istatistiksel değerlendirme sonucunda küçük ve ileri yaş gruplarında harekete bağlı oluşan artefakt oluşumunun arttığı ve çekimin tekrarlanma riskinin de yükseldiği gözlemlenmektedir. Kafa sabitleyicilerin kullanımının önemi bu yaş gruplarında daha da artmaktadır.

TEŞEKKÜR

Bu çalışma, Bezmialem Üniversitesi Diş Hekimliği Fakültesi Ağız, Diş ve Çene Radyolojisi Anabilim Dalı'nda yapılan 'Dental volumetrik Tomografide Hareket Artefaktının Yaşa Göre Dağılımının Değerlendirilmesi' adlı araştırma makalesini içermektedir. Uzmanlık eğitimimde bana yardımcı olan değerli danışman hocam Dr. Öğretim Üyesi Tuğba Ünver'e ve değerli meslektaşım Hümeysra Tahtalı'ya, bu çalışma aşamasında ve tüm hayatım boyunca desteklerini esirgemeyen aileme teşekkürü borç bilirim.

KAYNAKLAR

1. Ludlow JBi Timothy R, Walker C, Hunter R, Benavides E, Samuelson DB et al. Effective dose of dental CBCT a meta analysis of published data and additional data for nine CBCT units *Dentomaxillofac Radiol* 2015
2. Pauwels R, , Theodorakou C, , Walker A, , Bosmans H, , Jacobs R, , Horner K, et al. . Dose distribution for dental cone beam CT and its implication for defining a dose index. *Dentomaxillofac Radiol* 2012; 41: 583–93.

3. Spin-Neto R¹, Costa C², Salgado DM², Zambrana NR², Gotfredsen E¹, Wenzel A¹. Patient movement characteristics and the impact on CBCT image quality and interpretability. *Dentomaxillofac Radiol.* 2018 Jan;47(1):20170216. doi: 10.1259/dmfr.20170216. Epub 2017 Oct 20.
4. Nemtoi A, Czink C, Haba D, Gahleitner A. Cone beam CT: A current overview of devices. *Dentomaxillofac Radiol.* 2013;42:20120443.
5. Nardi C, Borri C, Regini F, Calistri L, Castellani A, Lorini C, et al. Metal and motion artifacts by cone beam computed tomography (CBCT) in dental and maxillofacial study. *Radiol Med.* 2015;120:618–26.
6. Spin-Neto R, Matzen LH, Schropp L, Gotfredsen E, Wenzel A. Factors affecting patient movement and re-exposure in cone beam computed tomography examination. *Oral Surg Oral Med Oral Pathol Oral Radiol.* 2015;119:572–8.
7. Donaldson K. 'Motion artefacts in Cone Beam CT: an in-vitro study about the effects on the images' *The British journal of radiology* 89(1058):20150687

Temporomandibular eklem sublüksasyonu - kemik değişiklikleri ilişkisinin KIBT ile incelenmesi

Kübra Törenek Ağırman(0000-0001-7200-3436)^α, Binali Çakur (0000-0002-8525-1444)^α

Selcuk Dent J, ODMFR 2019 Kongre Kitapçığı Özel Sayısı

Başvuru Tarihi: 14 Aralık 2018
Yayına Kabul Tarihi: 15 Mart 2019

ÖZ

Temporomandibular eklem sublüksasyonu - kemik değişiklikleri ilişkisinin KIBT ile incelenmesi

Amaç: Temporomandibular eklem (TME)'de sublüksasyon ile kemik yüzeylerdeki dejeneratif değişiklikler arasındaki ilişkinin araştırılması amaçlanmıştır.

Gereç ve Yöntemler: Kliniğimize başvurmuş ve TME'den açık-kapalı konik ışınli bilgisayarlı tomografi (KIBT) çekilmiş 80 hastada sublüksasyon ile kemik değişiklikleri istatistiksel olarak değerlendirilmiştir.

Bulgular: Sublüksasyon olan ve olmayan hastalarda kondilde erozyon (kerz), osteofit (kost), kist (kkist), artiküler eminente erozyon (aerz), skleroz(askl), osteofit(aost), kist (akist) arasında istatistiksel olarak anlamlı farklılık bulunmuştur(p<0.005). Bu parametreler sublüksasyonu olan hastalarda olmayanlara göre daha azdır. Kerz, kondilde skleroz (kskl), aerz ve akist ile cinsiyet arasında istatistiksel olarak anlamlı farklılık bulundu (p<0.005). Kerz, aerz ve akist erkeklerde daha yüksek iken kskl kadınlarda daha yüksektir. En sık görülen kemik değişikliği erozyondur (% 64.4).

Sonuç: TME'de en çok görülen kemik değişikliği olan erozyon erkeklerde daha sık görülür. Sublüksasyon olan hastalarda kemik dejenerasyonları daha az görülür.

ANAHTAR KELİMELELER

Artiküler eminens, kemik değişiklikleri, mandibular kondil, temporomandibular eklem sublüksasyonu

ABSTRACT

Investigation of correlation of temporomandibular joint subluxation-bone changes with CBCT

Background: The aim of this study was to investigate the relationship between temporomandibular joint (TMJ) subluxation and bone changes.

Methods: In 80 patients who underwent open-closed cone beam computed tomography (CBCT) from TMJ, bone changes with subluxation were evaluated statistically.

Results: A statistically significant difference was found between condyle erosion (kerz), osteophytes (kost), cysts (kkist), articular eminence erosion (aerz), sclerosis (askl), osteophyte (aost), cyst (akist) in patients with and without subluxation (p <0.005). There was a statistically significant difference between kerz, condyle sclerosis (kskl), aerz, acysts and gender (p <0.005). Kerz, aerz and askl were higher in males and kkist were higher in females. The most common bone change is erosion (64.4%).

Conclusion: Erosion, which is the most common bone changes in TMJ, is more common in males. Bone degenerations are less common in patients with subluxation.

KEYWORDS

Articular eminence, bone changes, mandibular condyle, temporomandibular joint subluxation

GİRİŞ

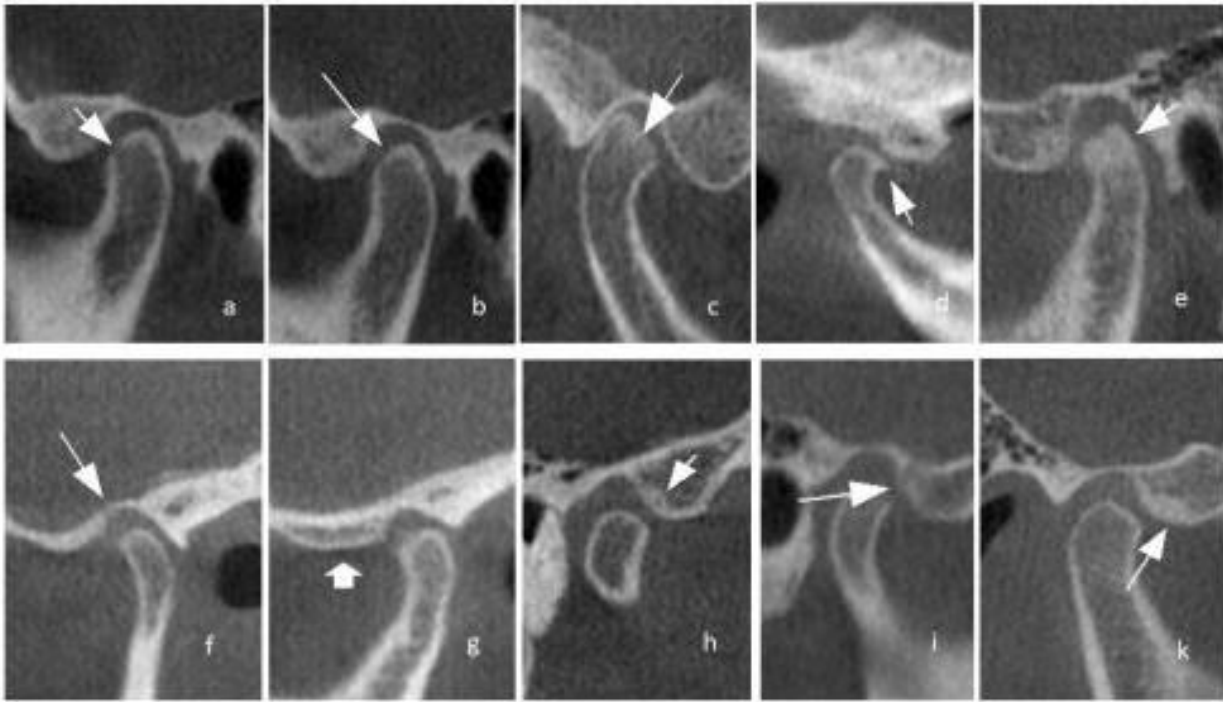
Temporomandibular eklem sublüksasyonu (TMES), mandibular kondilin normal hareket alanı dışında ve glenoid fossadan aşırı öne translasyonudur.^{1,2} Bu çalışmada; TME'de, sublüksasyon ve kemik yüzeylerde meydana gelen dejeneratif değişiklikler arasındaki ilişkinin konik ışınli bilgisayarlı tomografi (KIBT) görüntüleri üzerinden değerlendirilmesi amaçlanmıştır.

GEREÇ VE YÖNTEM

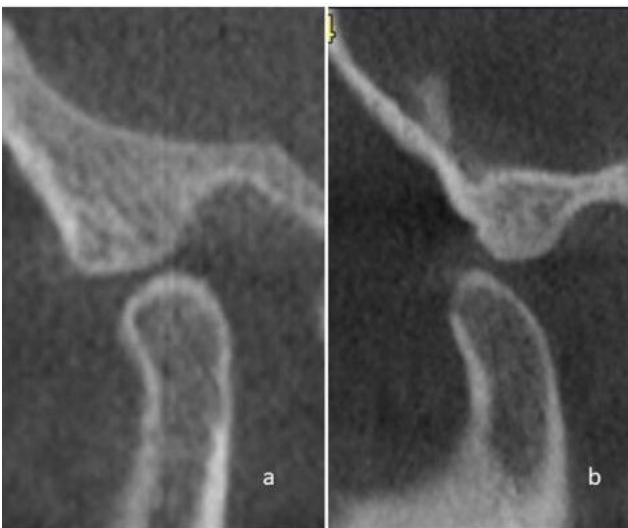
Kliniğimize önceden başvurmuş ve TME' den KIBT çekilmiş hastalardan retrospektif olarak gerçekleştirilen bu çalışmada; sublüksasyonu olan 40 hasta, sublüksasyonu olmayan 40 hasta olmak üzere iki grup oluşturuldu. Toplamda 80 hasta ve 160 TME değerlendirmeye alındı. Hastaların yaş ortalaması 28.31 ± 10.72'dir. Bu çalışma etik

^α Atatürk Üniversitesi Diş Hekimliği Fakültesi, Ağız, Diş ve Çene Radyolojisi Anabilim Dalı, Erzurum

kurulumuz tarafından onaylandı (Protokol no: 81/2018). TME'lerin kemik yüzeylerindeki değişiklikler (kondil ve artiküler eminense) ve kondiler hareket sağ ve sol olarak ayrı ayrı değerlendirildi. Her hasta için yaş, cinsiyet, sublüksasyon varlığı ve kemik değişiklikleri kaydedilmiştir. Değerlendirilen kemik değişiklikleri şunlardır: düzleşme (dışbükey formdan sapan yassı kemik konturu), erozyon (kortikal kemiğin yoğunluğunun azalması ve devamlılık kaybı), osteofit (kondil üzerinde marjinal kemik çıkıntısı), skleroz (kemik iliğine uzanan kortikal kemik yoğunluğu artışı) ve psödokistlerdir (kortikal kemik yıkılımı olmadan subkortikal bölgede iyi sınırlanmış osteolitik alan). Kemik değişiklikleri, **Resim 1**'de gösterilmiştir. Kondil-artiküler eminens arası mesafe 4 mm veya daha fazla olan eklemler sublükse olarak kabul edildi³ (**Resim 2**). İstatistiksel analizlerde SPSS programı kullanıldı, cinsiyet-kemik değişiklikleri ve sublüksasyon-kemik değişiklikleri arasındaki farklılık için t-testi kullanılmıştır.



Resim 1. a. kondilde erozyon; b. düzleşme; c. psödokist; d. osteofit; e. skleroz artışı; f. artiküler eminense erozyon; g. düzleşme; h. psödokist; i. osteofit; k. skleroz artışı



Resim 2. a. TME'nin normal hareketi; b. TME'de sublüksasyon

BULGULAR

Sublüksasyon olan ve olmayan hasta grupları arasında kondilde erozyon (kerz), osteofit (kost), kist (kkist), artiküler eminenste erozyon (aerz), skleroz(askl), osteofit(aost), kist (akist) arasında istatistiksel olarak anlamlı farklılık bulunmuştur ($p < 0.005$). Bu parametreler sublüksasyonu olan hastalarda olmayanlara göre daha az bulunmuştur (Tablo 1). Kerz, kondilde skleroz (kskl), aerz ve akist ile cinsiyet arasında istatistiksel olarak anlamlı farklılık bulundu ($p < 0.005$). Kerz, aerz ve akist erkeklerde daha yüksek iken kskl kadınlarda daha yüksek bulundu (Tablo 1). TME'de kemik yüzeyi değişikliklerinden en sık görüleni erozyondur (n:103; % 64,4). Bunu sırasıyla düzleşme (n: 76; % 47.5), osteofit (n: 59; % 36.9), skleroz (n: 11; % 6.9) ve psödokist (n: 2; % 1.3) izlemektedir (Tablo 2).

Tablo 1. Sublüksasyon olan ve olmayan hasta grupları arasındaki incelenen parametrelerin değerlendirilmesi

	N	Bayan		Erkek		Sublüksasyon Var		Sublüksasyon Yok	
		Ort.	Std.sapma	Ort.	Std.sapma	Ort.	Std.sapma	Ort.	Std.sapma
Kerz	80	.54	0.5	.75	0.4	.51	0.5	.78	0.4
Kdüz	80	.46	0.5	.49	0.5	.36	0.5	.59	0.5
Kost	80	.31	0.5	.43	0.5	.25	0.4	.49	0.5
Kskl	80	.11	0.3	.03	0.2	.08	0.3	.06	0.2
Kkist	80	.01	0.1	.01	0.1	.00	0.0	.03	0.2
Aerz	80	.16	0.4	.35	0.5	.10	0.3	.41	0.5
Adüz	80	.01	0.1	.01	0.1	.03	0.2	.00	0.0
Aost	80	.03	0.2	.05	0.2	.01	0.1	.06	0.2
Askl	80	.23	0.4	.26	0.4	.23	0.4	.26	0.4
Akist	80	.00	0.0	.03	0.2	.00	0.0	.03	0.2

Kerz: kondilde erozyon; Kdüz: kondilde düzleşme; Kost: kondilde osteofit; Kskl: kondilde skleroz artışı; Kkist: kondilde psödokist; Aerz: artiküler eminenste erozyon; Adüz: artiküler eminenste düzleşme; Aost: artiküler eminenste osteofit; Askl: artiküler eminenste skleroz artışı; Akist: artiküler eminenste psödokist, N: hasta sayısı; ort: ortalama; std. sapma: standart sapma

Tablo 2. Kemik değişikliklerinin görülme frekansı

	n (eklem sayısı)	% (yüzelik oran)
Erozyon	103	64.4
Düzleşme	76	47.5
Osteofit	59	36.9
Skleroz	11	6.9
Psödokist	2	1.3

Toplam 160 eklem üzerinden hesaplamalar yapılmıştır.

TARTIŞMA

TME osteoartritinin kadınlarda erkeklerden daha sık görüldüğü yönünde çalışmalar mevcuttur.^{4,5} Biz ise bu çalışmamızda kondil ve artiküler eminenste erozyon oluşumunun erkeklerde daha sık olduğunu gördük. Campos ve ark.⁶ da hipermobilitesi olan ve olmayan hastalar arasında dejeneratif kemik değişiklikleri mevcudiyetinde anlamlı bir korelasyon gözlenmediğini rapor etmişlerdir. Biz de çalışmamızda, sublüksasyonu olmayan hastalarda kerz, kost, kkist, aerez, askl, aost, akist'i sublüksasyon olan gruptan daha yüksek bulduk. Yani sublüksasyonu olmayan hastalarda, sublüksasyonu olan hastalara göre azalmış hareket esnekliği kemikteki dejeneratif değişiklikleri artırmaktadır. Alexiou ve ark.⁴ en yaygın radyografik bulgunun erozyon, düzleşme ve osteofitler olduğunu rapor etmişlerdir. Çalışmamızda da bu bulgulara benzer şekilde erozyon, düzleşme ve osteofit kemik değişikliklerinden en sık rastlananlardı.

SONUÇ

TME'ye ait kemik yüzeylerde en çok görülen dejeneratif kemik değişikliği erozyondur ve erkeklerde daha sık görülür, sublüksasyon olan hastalarda kemik değişiklikleri daha az görülür.

KAYNAKLAR

1. Hale RH. Treatment of recurrent dislocation of the mandible: review of literature and report of cases. *J Oral Surg* 1972;30: 527-30.
2. Myrhaug H. A new method of operation for habitual dislocation of the mandible; review of former methods of treatment. *Acta Odontol Scand* 1951;9:247-60.
3. Hansson T, Oberg T, Carlsson GE, Kopp S. Thickness of the soft tissue layers and the articular disk in the temporomandibular joint. *Acta Odont Scand* 1977;35:77-83.
4. Alexiou KE, Stamatakis HC, Tsiklakis K. Evaluation of the severity of temporomandibular joint osteoarthritic changes related to age using cone beam computed tomography. *Dentomaxillofac Radiol* 2009; 38: 141-7.
5. Tsiklakis K, Syriopoulos K, Stamatakis HC. Radiographic examination of the temporomandibular joint using cone beam computed tomography. *Dentomaxillofac Radiol* 2004; 33: 196-201.
6. Campos MI, Campos PS, Cangussu MC, Guimaraes RC, Line SR. Analysis of magnetic resonance imaging characteristics and pain in temporomandibular joints with and without degenerative changes of the condyle. *Int J Oral Maxillofac Surg* 2008; 37: 529-34.