

## CONTENTS / İÇİNDEKİLER

### ORIGINAL ARTICLES / ÖZGÜN ARAŞTIRMALAR

#### **Periodontal Treatment Approach for Dihydropyridine Induced Gingival Overgrowth with or without Drug Substitution**

Dihidropridine Bağlı Dişeti Büyümesinde Farklı İlaç Rejimlerinde Periodontal Tedavi Yaklaşımı

Onur EROĞLU, Ece YETİŞ, Hafize ÖZTÜRK ÖZENER, Leyla KURU..... 1

#### **Retrospective Analysis of Cone Beam Computed Tomography Referrals in a Paediatric and Adolescent Patient Subgroup**

Pediyatrik ve Adolesan Hasta Grubunda Konik Işınlı Bilgisayarlı Tomografi Endikasyonlarının Retrospektif Analizi

Sevilay DEVECİ, Birsay GÜMRÜ ..... 8

#### **Assessment of Occlusal Force by Occlusal Contact Surface Area and Intensity from Cast Images: A Preliminary Study**

Oklüzal Kuvvetin Oklüzal Temas Yüzey Alanı ve Yoğunluk ile Değerlendirilmesi: Ön Çalışma

Burcu BAL..... 15

#### **The Effect of Different Polymerization Procedures on Color Stability of Indirect Resin Restorations**

Farklı Polimerizasyon Prosedürlerinin İndirekt Rezin Restorasyonların Renk Kararlılığına Etkisi

Duygu TUNCER, Selin POLATOĞLU, Hilal YİĞİT ÜNVER, Çiğdem ÇELİK ..... 19

### CASE REPORTS / OLGU SUNUMLARI

#### **Eksternal Apikal Kök Rezorpsiyonunun Mineral Trioksit Agregat ile Tedavisi: İki Vaka Raporu**

Treatment of External Apical Root Resorption with Mineral Trioxide Aggregate: Two Case Reports

Dilan Pelin YILDIRIM, Selin GÖKER KAMALI, Merve AYTÖRE KOŞAR, Hesna SAZAK ÖVEÇOĞLU .. 26

#### **Unilateral Dudak-Damak Yarıklı Erişkin Hastada Estetik Tedavi: Olgu Sunumu**

Aesthetic Rehabilitation for an Adult Patient with Unilateral Cleft Lip and Palate: Case Report

Elçin KESKİN ÖZYER, Mine HELVACIOĞLU ÖZKARDEŞ, Erkut KAHRAMANOĞLU ..... 30

**Numb Chin Syndrome Associated with Residual Ridge Resorption in Edentulous Mandible:  
Report of a Case**

Dişsiz Mandibulada Rezidüel Kret Rezorpsiyonu ile İlişkili Uyuşuk Çene Sendromu: Bir Olgu Sunumu  
Melda Pelin AKKİTAP, Birsay GÜMRÜ, Sevilay DEVECİ, Ender İDMAN..... 34

**REVIEWS / DERLEMELER**

**Diş Eti Oluğu Kanı ve Tıbbi Diagnostik Değeri**

Gingival Crevicular Blood and its Medical Diagnostic Value

Hasan HATİPOĞLU ..... 40

**Temporomandibular Rahatsızlıkların Tedavisinde Botulinum Toksin Kullanımı**

Use of Botulinum Toxin in the Treatment of Temporomandibular Disorders

Hatice Banu UYSAL ÖZEL, Yılmaz Umut ASLAN, Erkan SANCAKLI ..... 47

# Periodontal Treatment Approach for Dihydropyridine Induced Gingival Overgrowth with or without Drug Substitution

## Dihidropridine Bağlı Dişeti Büyümesinde Farklı İlaç Rejimlerinde Periodontal Tedavi Yaklaşımı

Onur EROĞLU<sup>1</sup>, Ece YETİŞ<sup>2</sup>, Hafize ÖZTÜRK ÖZENER<sup>3</sup>, Leyla KURU<sup>4</sup>

### ABSTRACT

**Objectives:** The aim of this study is to evaluate clinical effectiveness of nonsurgical periodontal treatment (NSPT) in patients with drug induced gingival overgrowth (DIGO) with or without drug substitution in comparison with patients presenting inflammatory gingival overgrowth (GO).

**Material and Methods:** A total of 17 patients with generalized GO were included in this clinical trial. Based on the medical physicians consultation, DIGO patients who continued using dihydropyridine were allocated to the Group 1 (n=6), whereas patients whose drug substitution was carried out were allocated to the Group 2 (n=5). Group 3 (n=6) subjects had inflammatory GO. All study groups received NSPT for 4 sessions. At baseline and 6 weeks after NSPT, plaque index, gingival index, bleeding on probing (BOP), probing depth (PD) and, plaster model and photographic GO scores were measured.

**Results:** NSPT resulted in significant decreases in periodontal clinical parameters in all groups (p<0.05). Intergroup comparisons of baseline measurements revealed no statistically significant differences (p>0.05) except PD value which was higher in the Group 1 compared to the Group 2 (p<0.05). Comparisons of post-NSPT data among groups exhibited statistically significant difference only between Groups 1 and 2 in the model and photographic GO scores (p<0.05).

**Conclusions:** After the 6-week evaluation period, NSPT was found to be an effective method in reducing the severity of inflammation and size of overgrown gingival tissues in patients

with DIGO and inflammatory GO. Substitution of drug causing GO provided further contribution to NSPT regarding the size of overgrown gingiva in the patients with DIGO.

**Keywords:** Gingival overgrowth, hypertension, antihypertension agents, root planing, drug substitution

### ÖZ

**Amaç:** Bu çalışmanın amacı, ilaca bağlı dişeti büyümesi (İBDB) gösteren ve ilaç değişimi yapılan ve yapılmayan hastalarda cerrahi olmayan periodontal tedavinin (COPT) klinik etkinliğini değerlendirmek ve enflamatuvar dişeti büyümesi (EDB) gösteren hastalarla karşılaştırmaktır.

**Gereç ve Yöntemler:** Ağızda generalize dişeti büyümesi görülen toplam 17 hasta araştırmaya dahil edildi. Dihidropridine bağlı dişeti büyümesi olan hastalardan hekim konsültasyon sonucu ilacına devam edenler Grup 1 (n=6), ilaç değişimi yapılan hastalar ise Grup 2 (n=5) olarak ayrıldı. EDB görülen hastalar Grup 3'e (n=6) dahil edildi. Tüm çalışma gruplarına 4 seans COPT uygulandı. Başlangıçta ve COPT'den 6 hafta sonra plak indeksi, gingival indeks, sondalamada kanama, sondalama derinliği (SD) ile alçı model ve fotoğrafik dişeti büyümesi skorları ölçüldü.

**Bulgular:** Tüm hasta gruplarında COPT sonrası tüm klinik parametrelerde azalma gözlemlendi (p<0.05). Başlangıç ölçümlerinin gruplar arası karşılaştırmasında, Grup 1'de Grup 2'ye göre daha yüksek olan SD değeri (p<0.05) dışında anlamlı bir fark görülmedi (p>0.05). COPT sonrası verilerin gruplar arasında karşılaştırılmasında, yalnızca Grup 1 ve 2 arasında model ve fotoğrafik dişeti büyümesi değerlerinde istatistiksel olarak anlamlı fark bulundu (p<0.05).

**Sonuçlar:** COPT'nin İBDB ve EDB görülen hastalarda 6 haftalık süreçte enflamasyonun şiddetinin ve büyümüş dişeti dokularının boyutlarının azaltılmasında etkili bir yöntem olduğu sonucuna varıldı. Dişeti büyümesini indükleyen ilacın değişimi, İBDB hastalarında büyümüş dişetin boyutlarının azaltılmasında COPT'ye ek katkıda bulunduğu belirlendi.

**Anahtar kelimeler:** Diş eti aşırı büyümesi, hipertansiyon, antihipertansifler, kökü düzleştirme, ilaç ikamesi

### INTRODUCTION

Gingival overgrowth (GO) is a pathological alteration in the dimensions of gingival tissues. Clinical characteristics

Leyla Kuru (✉)

DDS, PhD., Department of Periodontology, Faculty of Dentistry, Marmara University Basıbuyuk, Maltepe, Istanbul, Turkey  
e-mail: lkuru@marmara.edu.tr

Onur Eroğlu

Department of Periodontology, Faculty of Dentistry, Marmara University, Istanbul, Turkey

Ece Yetiş

Department of Periodontology, Faculty of Dentistry, Marmara University, Istanbul, Turkey

Hafize Öztürk Özener

Department of Periodontology, Faculty of Dentistry, Marmara University, Istanbul, Turkey

Submitted / Gönderilme: 14.05.2022 Accepted/Kabul: 31.05.2022

of this pathology may vary among individuals. There is a number of etiological factors that can cause GO such as gingival inflammation, medications, genetic factors, systemic diseases and conditions. Microbial dental plaque induced inflammatory GO is the oral manifestation of gingivitis without any accompanying systemic disease. Another common form of overgrowth is defined as drug induced GO (DIGO) caused by certain medications as an adverse effect (Kantarci et al., 2019). The first scientific publication on DIGO, following the therapy of epileptics with one of anticonvulsant derivatives phenytoin was in 1939 by Kimball (Kimball, 1939). Since then, DIGO has been also linked to immunosuppressives and calcium channel blockers (CCB) (Rateitschak-Plüss et al., 1983; Ramon et al., 1984). The gingival overgrowth side effect of CCB drugs was first reported in 1984 in patients using nifedipine, a dihydropyridine (DHP) group of CCBs (Ramon et al., 1984). So far, various DHPs including amlodipine, felodipine, nitrendipine and isradipine have been linked to this undesirable effect (Pieper, 1996; Livada & Shiloah, 2014). The incidence of GO induced by nifedipine and amlodipine was reported as 6% and 3.3%, respectively (Jorgensen, 1997; Ellis et al., 1999). Signs and symptoms usually appear within 1 to 3 months following the consumption of the drugs and begin as a bead-like, localized, tight, nodular growth at the interdental papilla extending along the facial and lingual surfaces (Dongari-Bagtzoglou, 2004; Sanz, 2013). In cases where DIGO is secondarily infected by pathogen microorganisms, the size of gingival tissues increases with additional characteristic features of inflammatory GO (Sanz, 2013).

The mechanism of DIGO has not been fully understood while several investigators suggested non-inflammatory and inflammatory theories. Reduction in collagenase activity due to increased folic acid uptake (Brown et al., 1991), blocking of aldosterone production in the adrenal cortex with a feedback rise in adrenocorticotrophic hormone levels (Nyska et al., 1994), or up-regulation of keratinocyte growth factor (Das & Olsen, 2000) are all proposed in the non-inflammatory theory. In the presence of inflammation, it has been reported that there is a change in the levels of Transforming growth factor-1, basic fibroblast growth factor, connective tissue growth factor, platelet derived growth factor, vascular endothelial growth factor, interleukin-1, and interleukin-6 in the tissues with DIGO (Sato et al., 2005; Gong et al., 2014; Becerik et al., 2016; Köse et al., 2020). Although the relationship between dental plaque and DIGO was investigated extensively in clinical studies,

it has not been clarified yet whether plaque accumulation is the cause or the result of gingival changes (Tavassoli et al.; 1998; Aimetti et al.; 2005; Pundir et al., 2014). Many factors such as age, genetics and oral hygiene level make the pathogenesis even more complex as they affect the severity of DIGO (Smith et al., 2006). Even though improved oral hygiene level reduces the degree of GO, no agreement has been established in literature about the effect of plaque control. Several authors have observed a positive association between nonsurgical periodontal therapy (NSPT) and recovery of DIGO (Aimetti et al., 2005; Kantarci et al., 1999; Somacarrera et al., 1997), while others do not support this concept (Seymour & Smith, 1999; Pernu et al., 1993). NSPT alone may be sufficient in the treatment of inflammatory GO without fibrotic component (Livada & Shiloah, 2014; Carranza & Hogan, 2015). On the other hand, regulation of the drug regimen in addition to NSPT is another important factor to be considered. Instead of discontinuation of the growth-inducing drug, replacing it with an equivalent drug is usually the preferred option (Nakib & Ashrafi, 2011; Pundir et al., 2014). Drug substitution can be challenging in hypertensive patients for regulation of blood pressure level, on the other hand, it is the only approach for inhibition of GO recurrence. However, at present no consensus has been reached on the regulation of the drug regimen in the treatment of DIGO (Kantarci et al., 2019). So far, effectiveness of NSPT alone or with drug substitution in patients with DIGO has not been investigated. Therefore, the aim of this study was to evaluate the effect of NSPT in patients having DIGO with or without drug substitution on clinical parameters in comparison with patients having inflammatory GO.

## MATERIALS AND METHODS

This clinical trial was carried out by the approval of Ethical Committee of Marmara University, Faculty of Medicine (Approval date: 06.12.2019. ID number: 09.2019.1078).

### Study Population

This prospective study was conducted in patients who admitted to the Department of Periodontology, Dental Faculty, Marmara University, Istanbul, Turkey between September 2019 and March 2020. The signed informed consent was obtained from included participants.

The inclusion criteria for all participants were as follows: nonsmoker, not received any periodontal treatment within last 3 months, not consumed antibiotics and antiinflammatory drugs within last 3 months, not being pregnant or in lactation period and consent to participate in the study. For DIGO patients additional inclusion criteria were consumption of DHP for at least 6 months and not using another drug that may cause GO. A total of 17 selected patients were allocated into 3 groups as:

**Group 1 (n=6):** DIGO patients, whose medications were not allowed to be replaced by an expert consult.

**Group 2 (n=5):** DIGO patients, whose medications were replaced by an expert consult.

**Group 3 (n=6):** Systemically healthy individuals who were diagnosed as inflammatory GO and not using any medication known to induce GO.

**Clinical Parameters**

At baseline examination, the periodontal evaluation included assessment of plaque index (PI) (Silness & Loe, 1964), gingival index (GI) (Loe & Silness, 1963), probing depth (PD) and bleeding on probing (BOP) by means of a UNC probe (*University of North Carolina, PCPUNC15*, Hu-Friedy Ins Co, ABD) at six sites of per tooth. The degree of GO was measured on plaster study models using the scoring method described by Seymour et al. (Seymour, 1985). The photographic evaluation for GO was also performed as described by Ellis and Seymour (Ellis & Seymour, 2001). The measurements of all parameters were performed by a nonblinded single researcher (OE) and repeated 6 weeks after NSPT (Figure 1).

**Non-surgical Periodontal Therapy**

The medical physicians of the DIGO patients were consulted for the replacement of GO inducing medication to another drug that is known not to cause GO. According

to the recommendation of the expert consultation, 6 patients who were advised to continue DHP were allocated to Group 1 whereas 5 patients who were allowed to replace DHP were allocated to Group 2. Following baseline assesment, all patients received NSPT consisting of oral hygiene instruction, whole mouth supra and subgingival scaling and root planing applied with ultrasonic scaler (Woodpecker A-Led) and hand instruments (Gracey; Hu-Friedy Ins. Co) in a total of 4 sessions under local anesthesia.

**Statistical Analysis**

The statistical analysis was performed with SPSS v22 (SPSS Corporation, Chicago). The Wilcoxon signed rank test was used to analyze repeated measurements of periodontal clinical parameters. The Kruskal-Wallis test was used for intergroup multiple comparisons. Moreover, in case of significant difference, the Mann-Whitney U test was used to compare two groups by Bonferroni correction. A p value <0.05 was considered as statistically significant.

**RESULTS**

Demographic data are displayed in Table 1. The mean ages of patients in the Groups 1, 2 and 3 were 53.00±9.63 years, 50.00±16.04 years and 31.33±6.88 years, respectively. The mean durations of drug usage in the Group 1 and 2 were 44.40±47.16 months and 64.00±87.06 months, respectively (Table 1). Multiple comparison of patients’ age revealed statistically significant differences among groups (p<0.05), the mean age of the Group 1 (53.00±9.63) was significantly higher than the Group 3 (31.33±6.88) (p<0.05). There was no difference between Groups 1 and 2 in terms of duration of drug consumption (p>0.05).

The periodontal clinical parameters of all groups at baseline and 6 weeks after treatment are shown in Table 2. PI, GI, PD and BOP decreased statistically significantly at post-treatment 6 weeks compared with their respective baseline values (p<0.05).

**Table 1.** Demographic data of patients

	GROUP 1 Mean±SD	GROUP 2 Mean±SD	GROUP 3 Mean±SD	P* 1-2-3	P+ 1-2	P+ 1-3	P+ 2-3
Gender (F/M)	3/3	3/2	3/3	-	-	-	-
Age (years) min-max	53.00 ± 9.63 44-64	50.00 ± 16.04 30-67	31.33 ± 6.88 22-41	<b>0.013</b>	1.00	<b>0.02</b>	0.07
Duration of drug consumption (months) min-max	64.00±87.06 6-240	44.40±47.16 6-120	-	-	0.713	-	-

\*Kruskal-Wallis test, +Mann-Whitney U test, p<0.05.

**Table 2.** Clinical periodontal parameters of all groups before and after NSPT

CLINICAL PARAMETERS		GROUP 1	GROUP 2	GROUP 3	P			
		Mean±SD	Mean±SD	Mean±SD	GROUP1-2-3 <sup>#</sup>	GROUP1-2 <sup>§</sup>	GROUP1-3 <sup>§</sup>	GROUP2-3 <sup>§</sup>
PI	Baseline	2.60±0.29	2.25±0.47	2.5±0.41	0.503	-	-	-
	6 weeks	0.54±0.17	0.46 ±0.22	0.43±0.14	0.530	-	-	-
P*		<b>0.028</b>	<b>0.043</b>	<b>0.027</b>				
GI	Baseline	1.86±0.18	1.90±0.49	1.89±0.13	0.690	-	-	-
	6 weeks	0.90±0.46	0.51 ±0.5	0.29 ±0.09	0.058	-	-	-
P*		<b>0.028</b>	<b>0.043</b>	<b>0.028</b>				
PD (mm)	Baseline	5.19±0.76	4.06±0.95	3.75 ±0.55	<b>0.035</b>	0.238	<b>0.036</b>	1.000
	6 weeks	3.58±1,22	3.00 ±0.86	2.76 ±0.52	0.501	-	-	-
P*		<b>0.028</b>	<b>0.043</b>	<b>0.028</b>				
BOP (%)	Baseline	89.81±13.83	75.99±34.13	87.05±17.14	0.860	-	-	-
	6 weeks	28.63±14.46	11.96±10.10	14.33 ±5.07	<b>0.037</b>	0.077	0.088	1.000
P*		<b>0.027</b>	<b>0.043</b>	<b>0.028</b>				
Model GO Score (%)	Baseline	75.00±7.62	72.00±5.40	58.00±12,06	0.264	-	-	-
	6 weeks	38.66±5.33	14.8±6.01	24.33±14.82	<b>0.043</b>	<b>0.038</b>	0.476	0.754
P*		<b>0.028</b>	<b>0.042</b>	<b>0.027</b>				
Photographic GO Score (%)	Baseline	71.10± 8.9	79.99± 7.70	67.66±22,22	0.591	-	-	-
	6 weeks	36.66±2.72	12.66±13.41	25.53±14.09	<b>0.015</b>	<b>0.012</b>	0.256	0.661
P*		<b>0.028</b>	<b>0.042</b>	<b>0.028</b>				

\*Wilcoxon signed rank test, <sup>#</sup>Kruskal-Wallis test, <sup>§</sup>Mann-Whitney U test, p < 0.05.

PI: plaque index, GI: gingival index, PD: probing depth; BOP: bleeding on probing GO: gingival overgrowth index, SD: standard deviation.

Multiple comparison revealed no significant differences among the groups in PI, GI and BOP values at baseline. On the other hand, statistically significant difference was found in the baseline PD measurement among the groups (p<0,05); the Group 1 presented significantly higher PD (5.19±0.76 mm) than the Group 2 (PD=3.75±0.55 mm) (p<0.05). There were no statistical differences in PI, GI and PD values among groups at 6 weeks after NSPT (p>0.05). Although multiple comparison of BOP values revealed significant difference (p<0.05), further statistical analysis demonstrated no difference between any of the groups (p>0.05).

NSPT resulted in the significant decreases in both model and photographic GO scores in all groups (p<0.05). Baseline GO assessment on both plaster models and intraoral photographs showed similar values among the groups (p>0.05). However, 6 weeks after NSPT the model and photographic GO scores were statistically significantly different among the groups (p<0.05) (Table 2). The DIGO patients with drug substitution (Group 2) demonstrated significantly lower gingival enlargement than the DIGO patients without drug replacement (Group 1) at 6 weeks after NSPT (p<0.05). Individual model and photographic GO scores of the patients in all groups at 6 weeks following NSPT are listed in Table 3. At 6 weeks after NSPT, Model score values varied for group 1, 2 and 3 between 18-58%, 0-34% and

%8-52, respectively. At 6 week following NSPT, Photographic score values varied for group 1, 2 and 3 between 30,00-46,66%, 0-26,66% and 13,33-50,00%, respectively. At the reevaluation phase performed 6 weeks after completion of NSPT, all patients were examined and assessed in terms of surgical treatment requirement. Periodontal surgery was planned for all patients in the Group 1; 3 out of 5 patients in the Group 2; and all patients in the Group 3. When the model and photographic scores of two patients who did not need periodontal surgery were 4% and 0%, and 0% and 0%, respectively.

**Table 3.** Individual GO scores of all patients after NSPT

Patient No	Model Score (%)			Photographic Score (%)		
	Group 1	Group 2	Group 3	Group 1	Group 2	Group 3
1	40.00	34.00	20.00	43.33	26.66	23.33
2	38.00	18.00	26.00	33.33	10.00	33.33
3	18.00	18.00	18.00	30.00	26.66	13.33
4	34.00	4.00	52.00	33.33	0	50.00
5	44.00	0	22.00	46.66	0	20.00
6	58.00	-	8.00	33.33	-	13.33



## DISCUSSION

DIGO is a side effect of specific drugs such as anticonvulsants, immunosuppressants and CCBs used in the treatment of certain systemic diseases. The enlarged gingival tissue characteristics may be fibrotic or both inflammatory and fibrotic at the same time (Kantarci et al., 2019). Therefore, treatment approach of this pathology depends on the gingival tissue features. Previous studies reported that gingival inflammation is positively correlated with DIGO (Barclay et al., 1992; Harel-Raviv et al., 1995; Keglevich et al., 1999). Within the scope of NSPT, scaling and root planing procedures have positive effect on reducing the size of DIGO by eliminating the inflammatory component of overgrown gingiva (Livada & Shiloah, 2014). This non-invasive conservative method generally minimizes the need for surgical intervention, and is the first step in the treatment of DIGO as well as any periodontal therapy strategy (Aimetti et al., 2005). However, contradictory results have been published by studies investigating NSPT in patients with DIGO. Some researchers concluded that nonsurgical approach comprising supra – and subgingival scaling and root planing is adequate in the management of DIGO (Hancock & Swan, 1992; Aimetti et al., 2005), while others stated that oral hygiene programs and NSPT are beneficial for the patient although they are unable to prevent or resolve DIGO entirely (Seymour & Smith, 1991; Pernu et al., 1993). When the gingiva does not present the physiological form, contour and size after NSPT, surgical periodontal treatment needs to be applied in order to remove excess gingival tissues, eliminate periodontal pockets, restore the function of the periodontium, and correct the gingival form. Several studies have reported nonsurgical and surgical management of GO induced by certain drugs (Montebugnoli et al., 1996; Kantarci et al., 1999; Naidoo & Stephen, 1999; Aimetti et al., 2005; Mavrogiannis et al., 2006), however, there is no study assessing the effect of drug replacement together with NSPT in patients with DIGO. This clinical trial is the first study to evaluate the short-term effectiveness of NSPT in the management of DIGO with or without drug substitution in comparison with inflammatory GO.

Seymour (Seymour, 2006) reported that age is not a risk factor for DIGO, due to the high prevalence of cardiovascular diseases in individuals using CCB and the limited information regarding age in individuals with DIGO. In our study, the mean age of the DIGO patients in the Groups 1 and 2 ( $53.00 \pm 9.63$  years and  $50.00 \pm 16.04$  years, respectively) were higher than the patients with inflammatory GO in the Group 3 ( $31.33 \pm 6.88$  years), as expected.

The importance of bacterial biofilm in the etiology of DIGO has been extensively studied and no correlation was found between gingival inflammation and DIGO (Pundir et al., 2014; Aimetti et al., 2005; Pernu et al., 1993). DIGO is affected not only by the severity of inflammation, but also by other factors such as duration of drug usage, drug dose, drug type and genetics. In previous studies, the relationship between the dose and tissue concentration of drugs and DIGO formation were investigated in order to find out the threshold value that triggered this pathology (Modeer et al., 1992; Ellis et al., 1993; Thomason et al., 1995; Seymour et al., 2000). However, the half-life, tissue distribution and concentration, peaking and elimination time of drugs that cause DIGO show differences among individuals. That's why studies examining the relationship between DIGO and drug variables including drug dosage and drug concentration in saliva, gingival crevicular fluid and plasma have not revealed a common consensus about threshold value of occurrence of DIGO (Modeer et al., 1992; Ellis et al., 1993; Thomason et al., 1995).

Time-related effectiveness of NSPT in GO is also controversial (Kantarci et al., 1999; Montebugnoli et al., 1996; Aimetti et al., 2005). Although the time periods for evaluation were different, it has been observed that NSPT resulted in a decrease in the size of the overgrown gingiva by eliminating the gingival inflammation. There is no established protocol for reevaluation time of DIGO. The consensus report of American Academy of Periodontology World Workshop (Segelnick & Weinberg, 2006) concluded that between 4 to 6 weeks posttreatment period is usually sufficient for assessing the response to therapy. In the light of this information, the clinical effectiveness of NSPT were evaluated at 6 weeks in our study.

Our findings demonstrated that combining a self-performed plaque control program with professional supra and subgingival instrumentation is beneficial in treating both DIGO and inflammatory GO. All clinical periodontal parameters revealed significant reductions 6 weeks after NSPT in all patients. The decrease in PI scores indicated improved oral hygiene level of all patients. Preventing plaque accumulation resulted in significant elimination of inflammation in gingival tissues, followed by decreases in GI and BOP scores. Since all types of GO include inflammatory component at different levels, this finding was in correlation with previous studies (Pernu et al., 1993; Kantarci et al., 1999; Aimetti et al., 2005; Carvalho et al., 2010; Pundir et al., 2014). The PD values were reduced significantly

compared to baseline as a consequence of elimination of inflammation and apical recession of the gingival margin. However, there were no significant differences among the study groups.

Pharmacologic strategy in the management of DIGO involves the substitution of causative drug with an equivalent one (Camargo et al., 2001; Carvalho et al., 2010; Kato et al., 2015). However, creating alternative approach for controlling blood pressure in severe hypertension patients can be challenging for physicians. From this point of view, the decision of replacing the GO inducing drug, needs strong collaboration between dentists and medical doctors. On the other hand, it is controversial between researchers whether creating alternative pharmacological strategy for the management of hypertension makes any difference in the treatment of GO or not (Morisaki et al., 2001; Fang & Tan, 2021). Considering the change in GO scores in comparison with the baseline values in this study, the modification of DIGO group's medications had additional impact in the 6-week early recovery period after treatment. From this point of view, 6 weeks initial response time interval may be sufficient to evaluate the effectiveness of drug regimen adjustment with NSPT in the treatment of DIGO.

## CONCLUSIONS

The severity of GO and inflammation were shown to be reduced after a 6-week recovery period following NSPT in this study. The replacement of the causative drug in the treatment of DIGO made an additional contribution to NSPT in the 6-week period. The combination of NSPT and drug substitution can be considered a treatment option in the management of DIGO patients. This non-invasive approach provides advantages by means of comfortable chairside treatment both for patients suffering from DIGO and for dentists.

## Acknowledgement

This study was supported by Marmara University Scientific Research Project Department with the number SAG-C-DRP-241.018.0576.

## Conflicts of interest

No potential conflict of interest was reported by any of the authors in this study.

## REFERENCES

1. Aimetti M, Romano F, Debernardi C. Effectiveness of periodontal therapy on the severity of cyclosporin A-induced gingival overgrowth. *J Clin Periodontol.* 2005;32(8):846-50.
2. Barclay S, Thomason JM, Idle JR, Seymour RA. The incidence and severity of nifedipine-induced gingival overgrowth. *J Clin Periodontol.* 1992;19(5):311-14.
3. Becerik S, Celec P, Gurkan A, Ozturk VO, Kamodyova N, Atilla G. Gingival crevicular fluid and plasma levels of transglutaminase-2 and oxidative stress markers in cyclosporin a-induced gingival overgrowth. *J Periodontol.* 2016;87(12):1508-16.
4. Brown RS, Beaver WT, Bottomley WK. On the mechanism of drug-induced gingival hyperplasia. *J Oral Pathol Med.* 1991;20(5):201-9.
5. Camargo PM, Melnick PR, Pirih FQ, Lagos R, Takei HH. Treatment of drug-induced gingival enlargement: aesthetic and functional considerations. *Periodontol* 2000. 2001;27:131-138.
6. Carranza FA, Hogan EL. *Gingival Enlargement.* Newman MG, Takei HH, Klokkevold PR, Carranza FA, editors. *Carranza's Clinical Periodontology* 12th Ed. USA: Elsevier; 2015 .p. 232-33.
7. Carvalho FB, Cabral PA, Gusmao ES, Jamelli SR, Cimoës R. Non-surgical treatment of gingival overgrowth induced by nifedipine: a case report on an elderly patient. *Gerodontology.* 2010; 27(1):76-80.
8. Das SJ, Olsen I. Keratinocyte growth factor is upregulated by the hyperplasia-inducing drug nifedipine. *Cytokine.* 2000;12(10):1566-69.
9. Dongari-Bagtzoglou A. Drug-associated gingival enlargement. *J Periodontol.* 2004;75(10):1424-31.
10. Ellis JS, Seymour RA, Monkman S, Idle JR. Disposition of nifedipine in plasma and gingival crevicular fluid in relation to drug-induced gingival overgrowth. *J Periodontal Res.* 1993;28(5):373-78.
11. Ellis JS, Seymour RA, Steele JG, Robertson P, Butler TJ, Thomason JM. Prevalence of gingival overgrowth induced by calcium channel blockers: a community-based study. *J Periodontol.* 1999;70(1):63-7.
12. Fang L, Tan BC. Clinical presentation and management of drug-induced gingival overgrowth: A case series. *World J Clin Cases.* 2021;9(32):9926-34.
13. Gong Y, Lu J, Ding X, Yu Y. Effect of adjunctive roxithromycin therapy on interleukin-1 $\beta$ , transforming growth factor- $\beta$ 1 and vascular endothelial growth factor in gingival crevicular fluid of cyclosporine A-treated patients with gingival overgrowth. *J Periodontal Res.* 2014; 49(4):448-57.
14. Hancock RH, Swan RH. Nifedipine-induced gingival overgrowth. Report of a case treated by controlling plaque. *J Clin Periodontol.* 1992;19(1):12-14.
15. Harel-Raviv M, Eckler M, Lalani K, Raviv E, Gornitsky M. Nifedipine-induced gingival hyperplasia. A comprehensive review and analysis. *Oral Surg Oral Med Oral Pathol Oral Radiol Endod.* 1995;79(6):715-22.
16. Jorgensen MG. Prevalence of amlodipine-related gingival hyperplasia. *J Periodontol.* 1997;68(7):676-68.



17. Kantarci A, Carranza F, Hogan E. Gingival Enlargement. Newman M, Takei H, Klokkevold P, Carranza F, editors. Newman and Carranza's Clinical Periodontology 13<sup>th</sup> Edition. USA: Elsevier;2019. p. 256-67.
18. Kantarci A, Cebeci I, Tuncer O, Carin M, Firatli E. Clinical effects of periodontal therapy on the severity of cyclosporin A-induced gingival hyperplasia. *J Periodontol.* 1999;70(6):587-93.
19. Kato T, Takiuchi H, Yamaguchi M, Naito T. Ca-channel blocker-induced gingival overgrowth that improved with non-surgical therapy during visiting care: a case report. *Gerodontology.* 32(4):318-20.
20. Keglevich T, Benedek E, Gera I. Clinical experience with the treatment of gingival hyperplasia induced by calcium channel blocking agents. *Fogorv Sz.* 1999;92(12):363-72.
21. Kimball O. The treatment of epilepsy with sodium diphenyl hydantoinate. *J Am Med Assoc.* 1939;112(13):1244-45.
22. Kose KN, Yilmaz S, Noyan U, Kuru B, Yildirim HS, Agrali OB. The gingival crevicular fluid levels of growth factors in patients with amlodipine-induced gingival overgrowth: A pilot study. *Niger J Clin Pract.* 2020;23(4):561-67.
23. Livada R, Shiloah J. Calcium channel blocker-induced gingival enlargement. *J Hum Hypertens.* 2014;28(1):10-4.
24. Loe H, Silness J. Periodontal Disease in Pregnancy. I. Prevalence and Severity. *Acta Odontol Scand.* 1963;21:533-51.
25. Mavrogiannis M, Ellis JS, Thomason JM, Seymour RA. The management of drug-induced gingival overgrowth. *J Clin Periodontol.* 2006;33(6):434-39.
26. Modeer T, Wondimu B, Larsson E, Jonzon B. Levels of cyclosporin-A (CsA) in saliva in children after oral administration of the drug in mixture or in capsule form. *Scand J Dent Res.* 1992;100(6):366-70.
27. Montebugnoli L, Bernardi F, Magelli C. Cyclosporin-A-induced gingival overgrowth in heart transplant patients. A cross-sectional study. *J Clin Periodontol.* 1996;23(9):868-72.
28. Morisaki I, Dol S, Ueda K, Amano A, Hayashi M, Mihara J. Amlodipine-induced gingival overgrowth: periodontal responses to stopping and restarting the drug. *Spec Care Dentist.* 2001;21(2):60-2.
29. Naidoo LC, Stephen LX. Nifedipine-induced gingival hyperplasia: non-surgical management of a patient. *Spec Care Dentist.* 1999;19(1):29-34.
30. Nakib N, Ashrafi SS. Drug-induced gingival overgrowth. *Dis Mon.* 2011;57(4):225-30.
31. Nyska A, Shemesh M, Tal H, Dayan D. Gingival hyperplasia induced by calcium channel blockers: mode of action. *Med Hypotheses.* 1994;43(2):115-18.
32. Pernu HE, Pernu LM, Knuutila ML. Effect of periodontal treatment on gingival overgrowth among cyclosporine A-treated renal transplant recipients. *J Periodontol.* 1993;64(11):1098-100.
33. Pieper JA. Evolving role of calcium channel blockers in heart failure. *Pharmacotherapy.* 1996;16(2):43-9.
34. Pundir AJ, Pundir S, Yeltiwar RK, Farista S, Gopinath V, Srinivas TS. Treatment of drug-induced gingival overgrowth by full-mouth disinfection: A non-surgical approach. *J Indian Soc Periodontol.* 2014;18(3):311-15.
35. Ramon Y, Behar S, Kishon Y, Engelberg IS. Gingival hyperplasia caused by nifedipine-a preliminary report. *Int J Cardiol.* 1984;5(2):195-206.
36. Rateitschak-Plüss EM, Hefti A, Lörtscher R, Thiel G. Initial observation that cyclosporin-A induces gingival enlargement in man. *J Clin Periodontol.* 1983;10(3):237-46.
37. Sanz M. Gingival Enlargement. Harpenau LA, Kao RT, Lundergan WP, Sanz M, editors. Hall's Critical Decisions in Periodontology and Dental Implantology 5th edition. USA: People's Medical Publishing House. 2013; p. 57-8.
38. Sato N, Matsumoto H, Akimoto Y, Fujii A. The effect of IL-1alpha and nifedipine on cell proliferation and DNA synthesis in cultured human gingival fibroblasts. *J Oral Sci.* 2005;47(2):105-10.
39. Segelnick SL, Weinberg MA. Reevaluation of initial therapy: when is the appropriate time? *J Periodontol.* 2006;77(9):1598-1601.
40. Seymour RA, Ellis JS, Thomason JM. Risk factors for drug-induced gingival overgrowth. *J Clin Periodontol.* 2000;27(4):217-23.
41. Seymour RA, Smith DG. The effect of a plaque control programme on the incidence and severity of cyclosporin-induced gingival changes. *J Clin Periodontol.* 1991;18(2):107-10.
42. Seymour RA. Effects of medications on the periodontal tissues in health and disease. *Periodontol 2000.* 2006;40:120-29.
43. Seymour, R. A., Smith, D. G., & Turnbull, D. N. The effects of phenytoin and sodium valproate on the periodontal health of adult epileptic patients. *J Clin Periodontol.* 1985;12(6), 413-19.
44. Silness J, Loe H. Periodontal Disease in Pregnancy. Ii. Correlation between Oral Hygiene and Periodontal Condition. *Acta Odontol Scand.* 1964;22:121-35.
45. Smith JM, Wong CS, Salamonik EB, Hacker BM, McDonald RA, Mancl LA, et al. Sonic tooth brushing reduces gingival overgrowth in renal transplant recipients. *Pediatr Nephrol.* 2006;21(11):1753-59.
46. Somacarrera ML, Lucas M, Scully C, Barrios C. Effectiveness of periodontal treatments on cyclosporine-induced gingival overgrowth in transplant patients. *Br Dent J.* 1997;183(3):89-94.
47. Tavassoli S, Yamalik N, Caglayan F, Caglayan G, Eratalay K. The clinical effects of nifedipine on periodontal status. *J Periodontol.* 1998;69(2):108-12.
48. Thomason JM, Seymour RA, Ellis JS, Kelly PJ, Parry G, Dark J. Iatrogenic gingival overgrowth in cardiac transplantation. *J Periodontol.* 1995;66(8):742-46.

# Retrospective Analysis of Cone Beam Computed Tomography Referrals in a Paediatric and Adolescent Patient Subgroup

## Pediatric ve Adolesan Hasta Grubunda Konik Işınli Bilgisayarlı Tomografi Endikasyonlarının Retrospektif Analizi

Sevilay DEVECİ<sup>1</sup>, Birsay GÜMRÜ<sup>2</sup>

### ABSTRACT

**Objectives:** This study was aimed to evaluate the cone beam computed tomography (CBCT) indications in paediatric and adolescent patients and to investigate their compliance with the guidelines set by the DIMITRA (dentomaxillofacial paediatric imaging: an investigation toward low-dose radiation induced risks) Project.

**Materials and Methods:** CBCT images of paediatric and adolescent patients were selected and evaluated among a total of 12494 CBCT images reviewed retrospectively. Data regarding age, gender, referring department, field of view (FOV), and CBCT indications were recorded. Based on an adaptation of European DIMITRA Project recommendations, CBCT indications were categorized as impacted teeth, trauma, orofacial clefts, dental anomalies, bone pathology, syndromes, and other indications. Follow-up CBCT examinations and incidental findings were also recorded. Data were statistically analyzed at  $p < 0.05$  significance level.

**Results:** Most of the 1686 CBCT scans obtained from paediatric and adolescent patients were referred from the Department of Oral and Maxillofacial Radiology (31.2%), followed by the Departments of Orthodontics (25.9%) and Oral and Maxillofacial Surgery (24.6%). The most frequently requested FOV was the maxilla (35.1%) followed by the jaws (maxilla-mandible) (29.3%) and the maxillary canine-incisor region was the most commonly requested region among localised applications (83.1%). The most common indication was impacted teeth (33.5%) followed by bone pathology (32.7%). Follow-up CBCT examinations were recorded mostly for syndromes (33.3%) and orofacial clefts (20.4%).

**Conclusions:** The use of CBCT should be justified on a patient basis and DIMITRA Project recommendations can guide dental

professionals in referring CBCT in paediatric and adolescent population.

**Keywords:** cone beam computed tomography, indication, paediatric, adolescent

### ÖZ

**Amaç:** Buretrospektif çalışmada, pediatrik ve adolesan hastalarda konik ışınli bilgisayarlı tomografi (KIBT) endikasyonlarının değerlendirilmesi ve DIMITRA (dentomaxillofacial paediatric imaging: an investigation toward low-dose radiation induced risks) Projesi ile belirlenen kılavuza uygunluğunun araştırılması amaçlanmıştır.

**Gereç ve Yöntemler:** Retrospektif olarak incelen toplam 12494 KIBT görüntüsü arasından pediatrik ve adolesan hastaların KIBT görüntüleri seçilmiş ve değerlendirilmiştir. Yaş, cinsiyet, sevk eden bölüm, görüntüleme alanı (FOV) ve KIBT endikasyonlarına ilişkin veriler kaydedilmiştir. Avrupa DIMITRA Projesi önerilerinin modifikasyonuna dayanarak KIBT endikasyonları gömülü dişler, travma, orofasiyal yarıklar, dental anomaliler, kemik patolojisi, sendromlar ve diğer endikasyonlar olarak kategorize edilmiştir. Takip KIBT incelemeleri ve tesadüfi bulgular da kaydedilmiştir. Veriler istatistiksel olarak  $p < 0,05$  anlamlılık düzeyinde analiz edilmiştir.

**Bulgular:** Pediatric ve adolesan hastalardan alınan 1686 adet KIBT görüntüsünün çoğu Ağız, Diş ve Çene Radyolojisi Anabilim Dalı'ndan (%31,2) istenmiş olup, bunu Ortodonti (%25,9) ve Ağız, Diş ve Çene Cerrahisi Anabilim Dalları (%24,6) izlemiştir. En sık istenen FOV maksilla (%35,1) olup, bunu çeneler (maksilla-mandibula) (%29,3) takip etmiştir. Lokalize uygulamalar arasında en sık istenen bölge maksiller kanin-kesici bölge (%83,1) olarak saptanmıştır. En sık görülen KIBT endikasyonu gömülü dişler (%33,5) olup, bunu kemik patolojisi (%32,7) izlemiştir. Takip KIBT incelemeleri çoğunlukla sendromlar (%33,3) ve orofasiyal yarıklar (%20,4) için istenmiştir.

**Sonuç:** KIBT kullanımı hasta bazında gerekeçlendirilmelidir ve DIMITRA Projesi tavsiyeleri diş hekimlerine pediatrik ve adolesan popülasyonda KIBT endikasyonlarında rehberlik edebilir.

**Anahtar Kelimeler:** konik ışınli bilgisayarlı tomografi, endikasyon, pediatrik, adolesan

Sevilay Deveci (✉)

*Dt., Marmara University Institute of Health Sciences, Department of Oral and Maxillofacial Radiology, Istanbul, Turkey.*  
e-mail: sevilaydeveci87@gmail.com

Birsay Gümrü

*Marmara University Faculty of Dentistry, Department of Oral and Maxillofacial Radiology, Istanbul, Turkey*

Submitted / Gönderilme: 20.05.2022

Accepted/Kabul: 08.06.2022

## INTRODUCTION

Cone-beam Computed Tomography (CBCT), which provides high-quality three-dimensional (3D) images of the maxillofacial region, has been widely used in different branches of dentistry in recent years (Aytugar et al., 2019). The radiation doses and risks of dental CBCT, which are generally higher than conventional dental radiography and much lower than computed tomography (CT), vary depending on the device type, exposure parameters, and in particular on the selected field of view (FOV) (Liang et al., 2010; Li et al., 2013; Aytugar et al., 2019).

The widespread use of CBCT has raised concerns about the radiation dose that patients are exposed to (Scarfe, 2012). Since cell growth and organ development in children are more sensitive to radiation than in adults, particular attention should be paid to radiation protection during the use of CBCT (Alamri et al., 2012; Scarfe, 2012; Isman et al., 2017; Hedesiu et al., 2018). The use of CBCT, of which the routine use is contraindicated in the paediatric population, should be justified on a patient basis (Aps, 2013).

In 2018, within the scope of the European DIMITRA Project (*dentomaxillofacial paediatric imaging: an investigation toward low-dose radiation induced risks*), which is a part of the OPERRA research (*Open Project for European Radiation Research Area*), a position statement aiming to establish patient-specific and indication-oriented recommendations and clinical guidelines for the appropriate use of CBCT in paediatric dentistry was published (Oenning et al., 2018). The DIMITRA consortium aimed to move from ALARA (As Low As Reasonably Achievable) and ALADA (As Low As Diagnostically Acceptable) to ALADAIP (As Low As Diagnostically Acceptable being Indication-oriented and Patient-specific) (Oenning et al., 2018). CBCT examinations should be recommended only in clinical situations where the information obtained may change the diagnosis or improve the treatment plan (Radiation Protection No. 172, 2012; Hedesiu et al., 2018).

Since the number of studies investigating the CBCT indications in paediatric and adolescent populations is scarce (Suzuki et al., 2006; Hidalgo-Rivas et al., 2014; Van Acker et al., 2016; Isman et al., 2017; Mizban et al., 2019; Gallichan et al., 2020; Hajem et al., 2020; Gumru et al., 2021; Henein et al., 2021), this retrospective CBCT study was aimed to evaluate the CBCT indications in paediatric and adolescent patients admitted to Marmara University Faculty of Dentistry and to investigate their compliance with the guidelines established by the DIMITRA Project.

## MATERIALS AND METHODS

A total of 12494 CBCT images obtained from patients who admitted to Oral and Maxillofacial Radiology Department of Marmara University Faculty of Dentistry between January 2013 and December 2020 were retrospectively analysed and CBCT images of paediatric and adolescent patients under the age of 18 were included in the study group. All available CBCT images used in this study were obtained with a Planmeca Promax 3D Mid volumetric tomography device (Planmeca Oy, Helsinki, Finland).

Data regarding age, gender, referring department, FOV size, and CBCT indications of the paediatric and adolescent patient subgroup were recorded.

Age was calculated by subtracting the patient's date of birth from the CBCT imaging date. Referring departments were categorized as orthodontics, oral and maxillofacial radiology, paediatric dentistry, oral and maxillofacial surgery, endodontics, and periodontology. FOV sizes of the CBCT scans were categorized into face, jaws (maxilla-mandible), maxilla, mandible, and regional. Regional CBCT scans were further recorded as 4 different regions as maxillary molar-premolar, maxillary canine-incisor, mandibular molar-premolar, and mandibular canine-incisor.

CBCT indications for the paediatric and adolescent subgroup under 18 years of age were categorized and recorded as impacted teeth, trauma, orofacial clefts, dental anomalies, bone pathology, and syndromes using an adaptation of the European DIMITRA Project recommendations. An additional "other" heading was added for CBCT referral reasons unclassified in the DIMITRA Project. When multiple indications were identified for the CBCT examination, each was recorded individually.

While evaluating the CBCT images, the findings not related to the reason for the CBCT referral were considered as "incidental findings" and recorded. The number of follow-up CBCT examinations, if any, was also noted. In the event of a CBCT retake, the retake was included in the assessment.

In this study, all evaluations were made under standard conditions by a single researcher (SD) and double-checked. The same medical monitor (NEC MD242C2 24-inch monitor, 1920×1200 resolution, Hiliex Advanced Medical

Technologies, California, USA) was used for all analyzes with a black background and dim lighting.

For the statistical analysis, IBM® SPSS Statistics 22 (IBM SPSS, Turkey) program was used. In addition to descriptive statistical methods (mean, standard deviation, frequency), chi-square and Fisher Freeman Halton Exact tests were used in the comparison of qualitative data with a significance level of  $p < 0.05$ .

The design of this retrospective study was reviewed and approved by the Clinical Research Ethics Committee of Marmara University Faculty of Medicine (Protocol number: 09.2021.91).

## RESULTS

In this study, a total of 1686 CBCT scans obtained from 803 girls (47.6%) and 883 boys (52.4%) younger than 18 years were evaluated retrospectively. The ages of the patients in the study group ranged from 2 to 17, with a mean age of  $13.59 \pm 3.04$  years.

### Referring Departments and CBCT FOV Sizes

Table 1 shows the distribution of CBCT scans in regard to referring departments, FOV sizes, and regional FOVs. CBCT referrals were mostly from Department of Oral and Maxillofacial Radiology ( $n=526$ , 31.2%). The most commonly referred FOV size was maxilla ( $n=592$ , 35.1%) and the most commonly referred regional FOV was maxillary canine-incisor region ( $n=138$ , 83.1%).

**Table 1.** Distribution of CBCT scans in regard to referring departments, FOV sizes, and regional FOVs

		n	%
<b>CBCT Referring Department</b>	Orthodontics	437	25.9
	Oral and Maxillofacial Radiology	526	31.2
	Paediatric Dentistry	286	17.0
	Oral and Maxillofacial Surgery	415	24.6
	Endodontics	20	1.2
	Periodontology	2	0.1
<b>FOV Sizes</b>	Face	121	7.2
	Jaws (maxilla-mandible)	494	29.3
	Maxilla	592	35.1
	Mandible	313	18.6
	Regional	166	9.8
<b>Regional FOVs</b>	Maxillary molar-premolar	7	4.2
	Maxillary canine-incisor	138	83.1
	Mandibular molar-premolar	13	7.8
	Mandibular canine-incisor	8	4.8

The distribution of CBCT FOV sizes in regard to the referring departments is shown in Table 2. Statistically significant differences were detected in the distribution of FOV sizes in regard to the CBCT referring departments ( $p:0.001$ ;  $p < 0.05$ ). The “face” and “maxilla” FOV size referrals from the Department of Orthodontics (12.1% and 50.1%, respectively) were significantly higher than the other departments ( $p < 0.05$ ). The “jaws” FOV size referrals from the Department of Paediatric Dentistry (6.6%) were found to be significantly lower than the Departments of Oral and Maxillofacial Radiology (38%) and Surgery (32.8%) ( $p_1:0.001$ ;  $p_2:0.001$ ;  $p < 0.05$ ). In addition, the “regional” FOV size referrals from the Department of Endodontics (55%) were found to be significantly higher than the Departments of Oral and Maxillofacial Radiology (2.5%) and Surgery (2.2%) ( $p_1:0.001$ ;  $p_2:0.001$ ;  $p < 0.05$ ). As for the regional FOV referrals, “maxillary canine-incisor” region referrals from the Department of Paediatric Dentistry (90.6%) were higher than the Departments of Orthodontics (40%), Oral and Maxillofacial Radiology (38.5%), and Surgery (66.7%) ( $p_1:0.001$ ;  $p_2:0.001$ ;  $p_3:0.001$ ;  $p < 0.05$ ).

**Table 2.** Distribution of CBCT FOV sizes in regard to the referring departments

FOV Sizes	CBCT Referring Department					p
	Orthodontics n (%)	Oral and Maxillofacial Radiology n (%)	Paediatric Dentistry n (%)	Oral and Maxillofacial Surgery n (%)	Endodontics n (%)	
Face	53 (12.1%)	23 (4.4%)	11 (3.8%)	34 (8.2%)	0 (0%)	0.001*
Jaws (maxilla-mandible)	138 (31.6%)	200 (38%)	19 (6.6%)	136 (32.8%)	1 (5%)	
Maxilla	219 (50.1%)	132 (25.1%)	111 (38.8%)	122 (29.4%)	7 (35%)	
Mandible	22 (5%)	158 (30%)	17 (5.9%)	114 (27.5%)	1 (5%)	
Regional	5 (1.1%)	13 (2.5%)	128 (44.8%)	9 (2.2%)	11 (55%)	
Maxillary molar-premolar	1 (20%)	0 (0%)	4 (3.1%)	1 (11.1%)	1 (9.1%)	0.001*
Maxillary canine-incisor	2 (40%)	5 (38.5%)	116 (90.6%)	6 (66.7%)	9 (81.8%)	
Mandibular molar-premolar	2 (40%)	5 (38.5%)	3 (2.3%)	2 (22.2%)	1 (9.1%)	
Mandibular canine-incisor	0 (0%)	3 (23.1%)	5 (3.9%)	0 (0%)	0 (0%)	

Chi-square test \* $p < 0.05$



**Referring Departments and CBCT Indications**

It was obvious that the total number of indications (n=1939) was higher than the total number of patients because CBCT referrals in some patients were for multiple clinical conditions.

The orthodontic CBCT referrals due to orofacial clefts (32.3%), pedodontic referrals due to impacted teeth and dental anomalies (51% and 50.3%, respectively), and endodontic referrals due to trauma (15%) were found to be significantly higher in comparison to the other departments (p<0.05) (Table 3).

**Table 3.** Distribution of the CBCT indications in regard to the referring departments

CBCT Referring Department	CBCT Indications						
	Impacted teeth n (%)	Trauma n (%)	Orofacial clefts n (%)	Dental anomalies n (%)	Bone pathology n (%)	Syndromes n (%)	Other n (%)
Orthodontics	173 (39.6%)	3 (0.7%)	141 (32.3%)	63 (14.4%)	20 (4.6%)	1 (0.2%)	83 (19%)
Oral and Maxillofacial Radiology	112 (21.3%)	38 (7.2%)	9 (1.7%)	62 (11.8%)	262 (49.8%)	1 (0.2%)	74 (14.1%)
Paediatric Dentistry	146 (51.0%)	21 (7.3%)	2 (0.7%)	144 (50.3%)	89 (31.1%)	0 (0%)	2 (0.7%)
Oral and Maxillofacial Surgery	131 (31.6%)	17 (4.1%)	10 (2.4%)	93 (22.4%)	167 (40.2%)	1 (0.2%)	49 (11.8%)
Endodontics	1 (5%)	3 (15%)	0 (0%)	7 (35%)	12 (60%)	0 (0%)	0 (0%)
<i>p</i>	0.001*	0.001*	0.001*	0.001*	0.001*	+1.000	0.001*

Chi-square test      Fisher Freeman Halton Exact test      \*p<0.05

**CBCT Indications and CBCT FOV Sizes**

The most frequently referred CBCT FOV size was “maxilla” for impacted teeth (45.4%), “face” for orofacial clefts (28.9%), “regional” for dental anomalies (47.6%), “mandibula” for bone pathology (66.8%), “face” for trauma

(11.6%), and “jaws” for other indications (28.5%) (p<0.05).

Among regional FOVs, maxillary canine-incisor region referrals were observed to be statistically significantly lower for bone pathology (25.4%) and higher for dental anomaly (53.6%) indications (p<0.05) (Table 4).

**Table 4.** Distribution of the CBCT indications in regard to FOV sizes

FOV Sizes	CBCT Indications						
	Impacted teeth n (%)	Trauma n (%)	Orofacial clefts n (%)	Dental anomalies n (%)	Bone pathology n (%)	Syndromes n (%)	Other n (%)
Face	24 (19.8%)	14 (11.6%)	35 (28.9%)	17 (14%)	23 (19%)	1 (0.8%)	26 (21.5%)
Jaws (maxilla-mandible)	127 (25.7%)	40 (8.1%)	55 (11.1%)	76 (15.4%)	104 (21.1%)	2 (0.4%)	141 (28.5%)
Maxilla	269 (45.4%)	8 (1.4%)	70 (11.8%)	157 (26.5%)	159 (26.9%)	0 (0%)	31 (5.2%)
Mandible	83 (26.5%)	4 (1.3%)	1 (0.3%)	40 (12.8%)	209 (66.8%)	0 (0%)	9 (2.9%)
Regional	61 (36.7%)	16 (9.6%)	1 (0.6%)	79 (47.6%)	56 (33.7%)	0 (0%)	1 (0.6%)
<i>p</i>	0.001*	0.001*	0.001*	0.001*	0.001*	+0.119	0.001*
Maxillary molar-premolar	2 (28.6%)	0 (0%)	0 (0%)	0 (0%)	6 (85.7%)	0 (0%)	0 (0%)
Maxillary canine-incisor	55 (39.9%)	15 (10.9%)	1 (0.7%)	74 (53.6%)	35 (25.4%)	0 (0%)	1 (0.7%)
Mandibular molar-premolar	2 (15.4%)	1 (7.7%)	0 (0%)	4 (30.8%)	8 (61.5%)	0 (0%)	0 (0%)
Mandibular canine-incisor	2 (25%)	0 (0%)	0 (0%)	1 (12.5%)	7 (87.5%)	0 (0%)	0 (0%)
<i>p</i>	+0.307	+1.000	+1.000	+0.002*	+0.001*	-	+1.000

Chi-square test      Fisher Freeman Halton Exact test      \*p<0.05

Of a total of 1686 paediatric and adolescent patients, 160 (9.5%) had follow-up CBCT scans mostly for orofacial clefts and syndromes. Of these, 132 patients received 1, 22 patients received 2, 4 patients received 3, and 2 patients received 4 follow-up CBCT examinations. In addition, a total of 738 incidental findings, most of which were related to sinuses (93.1%), were encountered.

**DISCUSSION**

There are a limited number of original research articles concerning CBCT referrals in paediatric and/or adolescent patients (Suzuki et al., 2006; Hidalgo-Rivas et al., 2014; Van Acker et al., 2016; Isman et al., 2017; ; Mizban et al., 2019; Gallichan et al., 2020; Hajem et al., 2020; Gumru et al., 2021; Henein et al. 2021) (Table 5). The comparison of the findings of our study with the previous studies seems impossible due to the different methodologies and equipments used.



**Table 5.** Previous similar studies listed in chronological order with author(s), country, age range of the patients, CBCT device, most frequent CBCT indication, and most frequent CBCT FOV size

Author(s) (year)	Country	Age Range	CBCT Device	Most Frequent CBCT Indication	Most Frequent CBCT FOV Size
Suzuki et al. (2006)	Japan	-	-	Impacted supernumerary teeth (51%)	-
Hidalgo-Rivas et al. (2014)	UK	5-17	NewTom VG, 3D Accuitomo 170, and i-Cat Next Generation	Ectopic impacted canine (33.9%)	Maxilla anterior (63.4%)
Van Acker et al. (2016)	Belgium	7-17	Planmeca Promax® 3D Max	Impacted canine (14%)	Small (50x55mm) (81%)
Isman et al. (2017)	Turkey	2-17	Planmeca Promax® 3D Mid	Malocclusion and dentofacial anomalies in primary and permanent dentition (38.5%)	Face (74%)
Mizban et al. (2019)	UK	5-17	-	Unerupted teeth (23%)	-
Gallichan et al. (2020)	UK	3-16	-	Localised developing dentition (46%)	Maxilla anterior (68%)
Hajem et al. (2020)	Sweden	6-18	3D Accuitomo 170	Ectopic canine (38.6%)	Small (40x40 mm) (48%)
Gumru et al. (2021)	Turkey	3-14	Planmeca Promax® 3D Mid	Impacted teeth (41.4%)	Maxilla (33.4%)
Henein et al. (2021)	UK	7-16	Instrumentarium Orthopantomograph OP300 Maxio	Impacted teeth (44%)	Small (50x50mm) (73%)
Deveci&Gumru (2022)	Turkey	2-17	Planmeca Promax® 3D Mid	Impacted teeth (33.5%)	Maxilla (35.1%)

The most common reasons for CBCT referral in children and adolescents in Japan were reported to be impacted supernumerary teeth, disorders of tooth eruption, and evaluation of the temporomandibular joint in the first study on this topic in the literature by Suzuki et al. (2006).

Hidalgo-Rivas et al. (2014) reported the most common reason for CBCT referral in paediatric and adolescent patient group in United Kingdom (UK) as unerupted canine localization and detection of adjacent root resorption. Most of the CBCT examinations were regional (81.5%) and included maxillary anterior region (63.4%). In addition, incidental findings were mostly inflammatory sinonasal diseases.

Similarly, unerupted canine localization and detection of adjacent root resorption were reported as the most common reasons for CBCT referral in children and adolescents at a university hospital in Belgium by Van Acker et al. (2016). CBCT examinations were mostly performed with a small FOV of 50x55 mm (81%).

Isman et al. (2017) reported that the most frequent indications for CBCT in Turkish children and adolescents were malocclusion and dentomaxillofacial anomalies in the primary and permanent dentition groups and impacted teeth localisation in the mixed dentition group. Additionally,

the most frequently referred FOV was reported as face (20x17cm) (74%).

CBCT examinations were reported to be most frequently requested for the assessment of unerupted teeth (23%), supernumerary teeth (21%), and bony pathosis (20%) in a paediatric dentistry department in London in a retrospective study conducted by Mizban et al. (2019).

Gallichan et al. (2020) investigated the CBCT referral profile in three UK paediatric dentistry departments and reported the most frequent indication for CBCT as the assessment of localised developing dentition (46%). In addition, the most frequently referred FOV was reported as “maxilla anterior” (20x17cm) (68%).

A retrospective study by Hajem et al. (2020) provided useful information on the use of CBCT in paediatric and adolescent population in a private maxillofacial radiology centre in Sweden. The most common reason for CBCT referral was the assessment of ectopic canine and potential resorption in adjacent teeth. The most commonly referred FOV was 40x40mm (48%). Of the CBCT requests, 43% were from general practitioners, 26% from orthodontists, 20% from maxillofacial surgeons, 7% from paediatric dentists, 2.6% from endodontists and prosthodontists, and 1.4% from medical doctors.

In a recent study by Gumru et al. (2021) in the Turkish paediatric subpopulation, an adaptation of the European DIMITRA project recommendations was used. The most common CBCT indication was reported as impacted teeth followed by bone pathology and dental anomalies. Most of the CBCT referrals were from the Department of Paediatric Dentistry (36.3%) and the most frequently referred FOV was maxilla (33.4%).

Similar to the previous studies, the most common CBCT indication was reported as localization of unerupted/ectopic/impacted teeth and the most commonly referred FOV was reported as 50x50mm (73%) in a paediatric dentistry department in a UK dental hospital by Henein et al. (2021).

In the present study, the age range of the paediatric and adolescent patient group was 2-17 years. The most frequently referred FOV size was detected to be “maxilla” similar to the findings of Gumru et al. (2021). Similar to the results of most of the previous studies, the most frequently referred regional FOV was “anterior maxilla” (Hidalgo-Rivas et al., 2014; Gallichan et al., 2020; Gumru et al., 2021). Classifying the CBCT indications according to an adaptation of the European DIMITRA project recommendations, the most common CBCT indication was impacted teeth similar to previous studies (Hidalgo-Rivas et al., 2014; Van Acker et al., 2016; Mizban et al., 2019; Hajem et al., 2020; Gumru et al., 2021; Henein et al., 2021). As reported by Hidalgo-Rivas et al. (2014) and Gumru et al. (2021), the most common incidental finding was sinonasal diseases.

## CONCLUSION

CBCT plays an important role in almost all branches of dentistry from the diagnostic process to the treatment planning and outcome evaluation and should only be prescribed when the benefits outweigh the inherent risks. As a general rule, CBCT scanning should be performed if the use of CBCT is required to improve treatment planning and treatment outcomes (Adibi et al., 2012; Radiation Protection No. 172, 2012). Consequently, when CBCT is required for children and adolescents, the indications should be justified.

## ACKNOWLEDGEMENTS

This study is originated from the doctoral thesis titled “Retrospective Evaluation of Cone Beam Computed Tomography Indications and Findings in Adult and

Paediatric Patients Applying to Marmara University Faculty of Dentistry”.

## AUTHOR CONTRIBUTIONS

SD and BG; contributed to study conception and design, collaborated for data collection, and drafted the manuscript. Both authors reviewed and approved the manuscript.

## CONFLICT OF INTEREST

The authors declare that there is no conflict of interest.

## REFERENCES

- Adibi S, Zhang W, Servos T, O'Neill PN. Cone beam computed tomography in dentistry: what dental educators and learners should know. *J. Dent. Educ.* 2012;76(11):1437-1442.
- Alamri HM, Sadrameli M, Alshalhoob MA, Sadrameli M, Alshehri MA. Applications of CBCT in dental practice: a review of the literature. *Gen. Dent.* 2012;60(5):390-400.
- Aps JK. Cone beam computed tomography in paediatric dentistry: overview of recent literature. *Eur. Arch. Paediatr. Dent.* 2013;14(3):131-140.
- Aytugur E, Unver T, Gumru Tarcin B. Cone-beam computed tomography: Radiation dose, risks and prevention. Kamburoglu K, editor. *Dentomaxillofacial Cone Beam Computed Tomography: Basic Principles, Techniques and Clinical Applications*. 1st Edition. Ankara: Turkish Clinics; 2019. p.22-31.
- Gallichan N, Albadri S, Dixon C, Jorgenson K. Trends in CBCT current practice within three UK paediatric dental departments. *Eur. Arch. Paediatr. Dent.* 2020;21(4):537-542.
- Gumru B, Guldali M, Tarcin B, Idman E, Sertac Peker M. Evaluation of cone beam computed tomography referral profile: Retrospective study in a Turkish paediatric subpopulation. *Eur. J. Paediatr. Dent.* 2021;22(1):66-70.
- Hajem S, Brogårdh-Roth S, Nilsson M, Hellén-Halme K. CBCT of Swedish children and adolescents at an oral and maxillofacial radiology department. A survey of requests and indications. *Acta. Odontol. Scand.* 2020;78(1):38-44.
- Hedesiu M, Marcu M, Salmon B, Pauwels R, Oenning AC, Almasan O, Roman R, Baciut M, Jacobs R; DIMITRA Research Group. Irradiation provided by dental radiological procedures in a pediatric population. *Eur. J. Radiol.* 2018;103:112-117.
- Henein C, Bhatia SK, Drage N. The use of cone beam computed tomographic imaging in a paediatric dentistry department. *Oral.* 2021;1(2):45-55.
- Hidalgo-Rivas JA, Theodorakou C, Carmichael F, Murray B, Payne M, Horner K. Use of cone beam CT in children and young people in three United Kingdom dental hospitals. *Int. J. Paediatr. Dent.* 2014;24(5):336-348.

11. Isman O, Yılmaz HH, Aktan AM, Yılmaz B. Indications for cone beam computed tomography in children and young patients in a Turkish subpopulation. *Int. J. Paediatr. Dent.* 2017;27(3):183-190.
12. Li G. Patient radiation dose and protection from cone-beam computed tomography. *Imaging. Sci. Dent.* 2013;43(2):63-69.
13. Liang X, Jacobs R, Hassan B, Li L, Pauwels R, Corpas L, Souza PC, Martens W, Shahbazian M, Alonso A, Lambrechts I. A comparative evaluation of Cone Beam Computed Tomography (CBCT) and Multi-Slice CT (MSCT) Part I. On subjective image quality. *Eur. J. Radiol.* 2010;75(2):265-269.
14. Mizban L, El-Belihy M, Vaidyanathan M, Brown J. An audit and service evaluation of the use of cone beam computed tomography (CBCT) in a paediatric dentistry department. *Dentomaxillofac. Radiol.* 2019;48(5):20180393.
15. Oenning AC, Jacobs R, Pauwels R, Stratis A, Hedesiü M, Salmon B; DIMITRA Research Group, <http://www.dimitra.be>. Cone-beam CT in paediatric dentistry: DIMITRA project position statement. *Pediatr. Radiol.* 2018;48(3):308-316.
16. Radiation Protection No. 172. Evidence based guidelines on cone beam CT for dental and maxillofacial radiology. Luxembourg: European Commission; 2012. Available from: [http://www.sedentext.eu/files/radiation\\_protection\\_172.pdf](http://www.sedentext.eu/files/radiation_protection_172.pdf)
17. Scarfe WC. Radiation risk in low-dose maxillofacial radiography. *Oral. Surg. Oral. Med. Oral. Pathol. Oral. Radiol.* 2012;114(3):277-280.
18. Suzuki H, Fujimaki S, Chigono T, Yamamura M, Sakabe R, Sakabe J, Niikuni N, Nakajima I, Ejima K, Hashimoto K. Survey on the using limited area cone beam CT in pediatric dentistry. *Japan. J. Pediatr. Dent.* 2006;44:609-616.
19. Van Acker JW, Martens LC, Aps JK. Cone-beam computed tomography in pediatric dentistry, a retrospective observational study. *Clin. Oral. Investig.* 2016;20(5):1003-1010.

# Assessment of Occlusal Force by Occlusal Contact Surface Area and Intensity from Cast Images: A Preliminary Study

Oklüzal Kuvvetin Oklüzal Temas Yüzey Alanı ve Yoğunluk ile Değerlendirilmesi: Ön Çalışma

Burcu BAL 

## ABSTRACT

**Objectives:** This study explores the use of occlusal contact surface area and intensity measures in assessing the occlusal force from articulating paper-induced dental images.

**Materials and Methods:** A pair of mandibular and maxillary dental casts obtained from a mandibular and maxillary complete denture fabricated in preclinical work was used. A 8-micron red articulating paper was inserted between the casts while they were mounted on an articulator. The occlusal force was implemented by applying 0.5 kg, and 5.0 kg weights to the articulator. The application was repeated ten times for each weight and the occlusal surface of the lower first molar tooth was imaged using a microscope from a fixed distance for each time. The images were analyzed first to identify the red-colored pixels and then to estimate the contact surface area and intensity from the pixels identified.

**Results:** The 0.5kg and 5kg forces lead to average contact surface areas of  $1.6 \pm 1.2 \text{ mm}^2$  and  $13.4 \pm 7.1 \text{ mm}^2$  while they deliver average contact intensity of  $78.4 \pm 2.8\%$ , and  $81.5 \pm 1.9\%$ , respectively. The average of contact area and contact intensity was statistically significantly higher in the 5 kg force group than in the 0.5 kg force group ( $p < 0.05$ ).

**Conclusion:** Contact surface area and intensity measures offer potential estimates of the occlusal force. Fully automated methods for this purpose are needed to be developed.

**Keywords:** Occlusal force, Occlusal contact area, Articulating paper

## ÖZ

**Amaç:** Bu çalışmanın amacı, artikülasyon kağıdı ile tespit edilen oklüzal temas yüzey alanı ve oklüzal temas yoğunluk ölçümlerinin oklüzal kuvvetin değerlendirilmesinde kullanılmasıdır.

**Gereç ve Yöntemler:** Preklinikte üretilmiş alt ve üst çene tam protezden elde edilen bir çift alt ve üst çene alçı modeli kullanıldı. Modeller artikülatöre bağlandı, modeller arasına 8 mikronluk

kırmızı bir artikülasyon kağıdı yerleştirildi. Artikülatör üzerine 0,5 kg ve 5,0 kg ağırlıklar konarak oklüzal kuvvet uygulandı. Uygulama her ağırlık için on kez tekrarlandı ve alt birinci molar dişin oklüzal yüzeyi her seferinde sabit bir mesafeden mikroskop kullanılarak görüntüldü. Görüntüler önce kırmızı renkli pikselleri belirlemek için analiz edildi ve ardından tanımlanan piksellerden temas yüzey alanı ve yoğunluğu saptandı.

**Bulgular:** 0,5 kg ve 5 kg kuvvetler, sırasıyla  $1,6 \pm 1,2 \text{ mm}^2$  ve  $13,4 \pm 7,1 \text{ mm}^2$ 'lik ortalama temas yüzey alanlarına yol açarken, ortalama temas yoğunluğu  $\%78,4 \pm 2,8$  ve  $\%81,5 \pm \%1,9$ 'dur. 5 kg kuvvet uygulanan grubun temas yüzey alanı ve yüzey yoğunluğu ortalaması, 0,5 kg kuvvet uygulanan gruptan istatistiksel olarak anlamlı düzeyde yüksektir ( $p < 0.05$ ).

**Sonuç:** Temas yüzey alanı ve yoğunluk ölçümleri, oklüzal kuvvetin tahmininde kullanılabilir ancak bu konuda daha kapsamlı yöntemlerin geliştirilmesi gerekmektedir.

**Anahtar Kelimeler:** Oklüzal kuvvet, Oklüzal temas alanı, Artikülasyon kağıdı

## INTRODUCTION

During functional (chewing) and parafunctional (e.g. bruxism) movements, mechanical load is applied onto the occlusal surfaces of teeth. Stress caused by mechanical loading on the dental and periodontal tissues modulates the masticatory function which is determined by the number of occlusal contact surfaces and the occlusal force (Flores-Orozco et al., 2016; Owens et al., 2002; Lujan-Climent et al., 2008; Lepley et al., 2011). The most common method for detecting the contact points between the maxillary and mandibular teeth and determining excessive forces at various occlusal contacts is to use an articulating paper (Dawson, 2007). Occlusal adjustments are achieved by grinding the paper marks selectively to have occlusal stability, make many simultaneous contacts in the arches, and relieve stress on the teeth and periodontium (Thanathornwong and Suebnukarn, 2017).

Burcu Bal (✉)

Assistant Professor Dr., Yeditepe University Faculty of Dentistry, Department of Prosthodontics, Bağdat cad. No:238, Kadıköy, Istanbul, Turkey.

e-mail: drburcubal@gmail.com

Submitted / Gönderilme: 01.05.2022

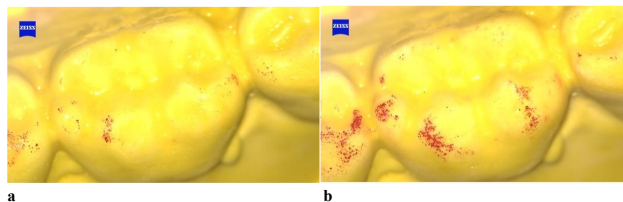
Accepted/Kabul: 08.06.2022

The mark area is claimed to be reflective of the load applied (Okeson, 2003). According to legends on images depicting the appearance of the paper mark, large and dark marks indicate heavy loading, whereas smaller and lighter marks indicate lighter loading (Kleinberg, 1991; Smukler, 1991). However, in a study varied loading was detected for the same, similarly sized marks (Kerstein et al., 2006). Given these data, it is probable that the relative sizes of various articulating paper markings don't effectively predict different occlusal loads (Carey et al., 2007). Although articulating paper is a widely applied method for occlusal adjustments in clinics, assessment of occlusal contact area with articulating paper in research is still a subject to debate. Thus this preliminary study aimed to explore the use of occlusal contact surface area and intensity measures in assessing the occlusal force from articulating paper-induced dental images. The null hypothesis was that larger markings do not reflect larger forces.

## MATERIALS AND METHODS

In the present study, a mandibular and maxillary dental cast obtained from a mandibular and maxillary complete denture fabricated in preclinical work was used. The casts were mounted in maximum intercuspation on an average value articulator (Artex, Amann Girbach). Two different occlusal forces were implemented by respectively applying plates with two different weights (0.5 kg, and 5.0 kg) to the top of the upper member of the articulator. A 8-micron red articulating paper (Arti-Fol, Bausch, Germany) was inserted between right side of the upper and lower casts and loaded with the weights one by one and held there for 5 sec. After each loading the mandibular cast was removed from the articulator. The occlusal surface of the lower first molar tooth was photographed using a microscope (Opmi pico, Carl Zeiss Meditec AG, Germany) in a standard manner from a fixed distance (26 cm) for each time and orientation of the casts fixed relative to the microscope. This procedure was repeated 10 times for two weights (a total of 20 trials). For each trial, an unused articulating paper was placed. The images were transferred to a computer for analysis (Figure 1) and were analyzed to identify the red-colored pixels and then to estimate the contact surface area and intensity from the pixels identified. The data were statistically analysed with IBM SPSS Statistics 22 (IBM SPSS, Turkey). The

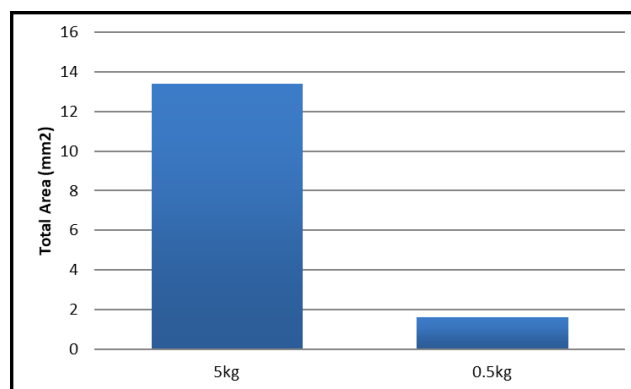
Kolmogorov-Smirnov and Saphiro-Wilks tests were used to determine whether the parameters were suitable for a normal distribution. The Mann Whitney U test was used for comparisons of non-normally distributed quantitative variables between two groups. Data were expressed as number, percentage, mean  $\pm$  standard deviation, median, minimum, and maximum. The significance level was set at  $p < 0.05$ .



**Figure 1.** Images of the casts a) image with 0.5 kg force applied  
b) image with 5 kg force applied

## RESULTS

The mean, median, minimum, and maximum values with standard deviation for both weights are shown in Table 1. The 0.5 kg and 5 kg forces resulted in mean contact area of  $1.6 \pm 1.2 \text{ mm}^2$  and  $13.4 \pm 7.1 \text{ mm}^2$ , respectively (Figure 2). The mean contact area of the 5 kg force group was statistically significantly higher than that of the 0.5 kg force group ( $p:0.000$ ;  $p < 0.05$ ). The 0.5 kg group achieved a mean contact intensity of  $78.4 \pm 2.8 \%$ , while the 5 kg force group achieved a mean contact intensity of  $81.5 \pm 1.9 \%$  (Figure 3). The mean contact intensity of the 5 kg force group was statistically significantly higher than that of the 0.5 kg force group ( $p:0.031$ ;  $p < 0.05$ ).



**Figure 2.** Mean contact area values of the groups



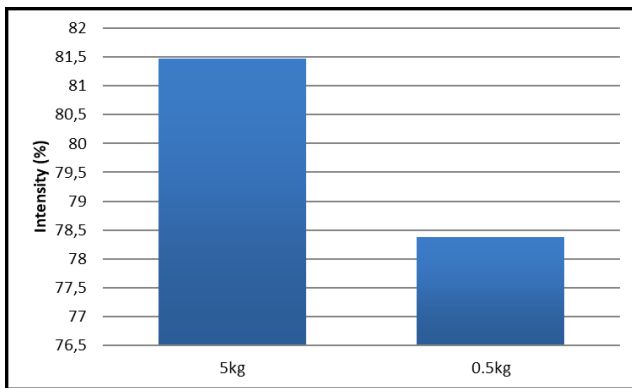


Figure 3. Mean contact intensity values of the groups

Table 1. Relationship of force with contact area and intensity

Force	Total Area (mm <sup>2</sup> )		Intensity (%)	
	Min-Max	Mean±SD (median)	Min-Max	Mean±SD (median)
5 kg	5.1-23.5	13.4±7.1 (13.25)	78.6-85.5	81.5±1.9 (80.95)
0.5 kg	0.6-4.6	1.6±1.2 (1.3)	74.9-83.3	78.4±2.8 (78.1)
p		0.000*		0.031*

Mann Whitney U Test

\*p<0.05

## DISCUSSION

This study has shown that the occlusal contact area and the occlusal contact intensity are directly related to the applied occlusal force. The findings of the present study support the concept that mark area predicts the load. However, previous studies attempting to correlate occlusal force with the size of the paper mark differ from the results of the present study (Carey et al., 2007; Quadeer et al., 2007; Saad et al., 2008). It is claimed that the size of the mark is considered only as an indicator of the contact site and surface and does not quantify the occlusal force between the maxillary and mandibular teeth (Quadeer et al., 2007). Other studies either found a low positive relation or found no relation between these variables (Carey et al., 2007; Quadeer et al., 2007; Saad et al., 2008). The different findings may be due to the methodologies used in the studies.

During determining the occlusal contacts with articulating paper, factors such as tooth movements, intraoral moisture, and mandibular deformation under loading may alter the paper mark area (Carey et al., 2007). To eliminate these variables, the relationship between paper mark area and occlusal force was tested in vitro. Since the intraoral environment can not precisely be duplicated, no specific

clinical implications can be taken from this investigation; however, the findings of this study may be useful in making adjustments in laboratory procedures.

In a research where only one contact was recorded, a positive but non-linear correlation was observed between increasing force and mark area (Carey et al., 2007). The current study demonstrated a similar outcome since only one major contact point area on a single tooth (first lower molar tooth) was investigated. This was explained by the fact that if the force on a single occlusal surface was evenly distributed over the entire surface, the larger marks would represent areas of greater load. However, there is a lack of data regarding correlations among the force of the tooth-to tooth loads, and the size of the marks. There was no direct association between paper mark area (size) and applied occlusal load, according to studies conducted on mounted epoxy casts that were subjected to varied applied occlusal stresses (Carey et al., 2007; Saad et al., 2008). The published concepts that link the size of the markings to the load content of the paper are based on the assumption that the size of the markings indicates the range of the applied occlusal loads (Carey et al., 2007).

Although a positive relationship was detected, it may be more accurate to interpret the results of the current study, considering that the study was preliminary in which a single tooth was evaluated and the results of other studies should also be taken into consideration. Further studies are needed to document the relationship between the marking area and the applied occlusal load. Nevertheless, the method used in this study to determine occlusal contact area and intensity may lead to new studies to measure the contact areas of all teeth in an arch using different thicknesses of articulating paper and different occlusal forces. Although this study has some limitations, it is the first to show a very strong correlation between contact area and force and a moderate correlation between contact area intensity and force.

## CONCLUSION

Within the limitations of this in vitro study, contact area and intensity measurements provide potential estimates of occlusal force. Measurement of these measures requires the utmost attention and experience when performed semi-automatically. Fully automated methods for this purpose have yet to be developed.

### Acknowledgements

This study was not supported by a grant or any other kind of funding.

### Conflicts Of Interest Statement

There is no conflict of interest for this study.

### REFERENCES

1. Carey J, Craig M, Kerstein RB, Radke J. Determining a relationship between applied occlusal load and articulating paper mark area. *Open. Dent. J.* 2007;1:1-7.
2. Dawson PE. *Functional occlusion: From TMJ to smile design*. St. Louis, Mo.; Mosby; 2007. p. 47.
3. Flores-Orozco EI, Rovira-Lastra B, Willaert E, et al: Relationship between jaw movement and masticatory performance in adults with natural dentition. *Acta. Odontol. Scand.* 2016;74:103-107.
4. Kerstein RB, Lowe M, Harty M, Radke J. A Force reproduction analysis of two recording sensors of a computerized occlusal analysis system. *Cranio.* 2006;24:15-24.
5. Kleinberg I. *Occlusion practice and assessment*. Oxford (UK): Knight Publishing; 1991. p 128.
6. Lepley CR, Throckmorton GS, Ceen RF, et al: Relative contributions of occlusion, maximum bite force, and chewing cycle kinematics to masticatory performance. *Am. J. Orthod. Dentofacial. Orthop.* 2011;139:606-613.
7. Lujan-Climent M, Martinez-Gomis J, Palau S, et al: Influence of static and dynamic occlusal characteristics and muscle force on masticatory performance in dentate adults. *Eur. J. Oral. Sci.* 2008;116:229–236.
8. Okeson JP. *Management of temporomandibular disorders and occlusion*. 5th ed. St. Louis; Mosby; 2003. p. 416,418,605.
9. Owens S, Buschang PH, Throckmorton GS, et al: Masticatory performance and areas of occlusal contact and near contact in subjects with normal occlusion and malocclusion. *Am. J. Orthod. Dentofacial. Orthop.* 2002;121:602–609.
10. Qadeer S, Kerstein R, Yung Kim RJ, Huh JB, Shin SW. Relationship between articulation paper mark size and percentage of force measured with computerized occlusal analysis. *J. Adv. Prosthodont.* 2012;4(1):7-12.
11. Saad M, Weiner G, Ehrenberg D, Weiner S. Effects of load and indicator type upon occlusal contact markings. *Biomed. Mater. Res. B. Appl. Biomater.* 2008;85(1):18-22.
12. Smukler H. *Equilibration in the natural and restored dentition*. Chicago (IL): Quintessence Publishing; 1991. p. 110.
13. Thanathornwong B, Suebnukarn B. Clinical decision support model to predict occlusal force in bruxism patients. *Healthc. Inform. Res.* 2017;23(4):255-261.

# The Effect of Different Polymerization Procedures on Color Stability of Indirect Resin Restorations

## Farklı Polimerizasyon Prosedürlerinin İndirekt Resin Restorasyonların Renk Kararlılığına Etkisi

Duygu TUNCER<sup>ID</sup>, Selin POLATOGLU<sup>ID</sup>, Hilal YİĞİT ÜNVER<sup>ID</sup>, Çiğdem ÇELİK<sup>ID</sup>

### ABSTRACT

**Objectives:** The aim of this study was to evaluate the effect of different polymerization procedures on color stability of indirect resin restorations.

**Materials and Methods:** 288 disk-shaped specimens of resin composites (Filtek Z250, Gradia Plus, Ceramage, GrandioSO) were prepared with laboratory and chairside curing device (I.Labolight Duo/II. Elipar S10). Then, baseline color measurements were performed. Specimens of each composite were randomly divided into three subgroups according to staining solution (coffee, black tea and distilled water as control group) (n=12). Color measurements were performed and  $\Delta E$  values were calculated. The data were evaluated by using ANOVA for repeated measures and multiple comparisons were determined by Bonferroni test ( $p<0.05$ ).

**Results:** Staining increased over time for all groups and coffee showed the highest staining potential ( $p<0.05$ ). Polymerization procedures also affected color stability ( $p<0.05$ ).

**Conclusion:** It was concluded that different polymerization procedures and staining solutions might affect color stability of resin composites tested.

**Keywords:** Indirect Resin Composites, Polymerization Procedures, Color Stability, Staining Solutions, CIE Lab system.

### ÖZ

**Amaç:** Bu çalışmanın amacı, indirekt resin restorasyonların renk stabilitesi üzerinde farklı polimerizasyon prosedürlerinin etkisini değerlendirmektir.

Çiğdem Çelik (✉)

Professor Dr., Kırıkkale University Faculty of Dentistry, Department of Restorative Dentistry, Yahşihan, Kırıkkale, Turkey  
e-mail: ccelik75@gmail.com

Duygu Tuncer

Associate Professor, Private Practice, Ankara, Turkey

Selin Polatoglu

Research Assistant, Kırıkkale University Faculty of Dentistry, Department of Restorative Dentistry, Kırıkkale, Turkey

Hilal Yiğit Ünver

Research Assistant, Ankara Yıldırım Beyazıt University Faculty of Dentistry, Department of Restorative Dentistry, Ankara, Turkey

Submitted / Gönderilme: 18.02.2022

Accepted/Kabul: 15.06.2022

**Gereç ve Yöntem:** Kompozit rezinlerden (Filtek Z250, Gradia Plus, Ceramage, GrandioSO) 288 adet disk şeklinde numune laboratuvar ve hasta başı polimerizasyon cihazı (I.Labolight Duo/II. Elipar S10) kullanılarak hazırlandı ve başlangıç renk ölçümleri yapıldı. Kompozit numuneleri, boyama solüsyonuna göre (kahve, siyah çay ve kontrol grubu olarak distile su) rastgele üç alt gruba ayrıldı (n=12). Renk ölçümleri yapıldı ve  $\Delta E$  değerleri hesaplandı. Veriler, tekrarlanan ölçümler için ANOVA kullanılarak değerlendirildi ve çoklu karşılaştırmalar Bonferroni testi ile belirlendi ( $p<0.05$ ).

**Bulgular:** Boyama tüm gruplarda zamanla arttı ve kahve en yüksek boyama potansiyelini gösterdi ( $p<0.05$ ). Polimerizasyon prosedürleri ayrıca renk stabilitesini de etkiledi ( $p<0.05$ ).

**Sonuç:** Farklı polimerizasyon prosedürlerinin ve boyama solüsyonlarının test edilen kompozit rezinlerin renk stabilitesini etkileyebileceği sonucuna varıldı.

**Anahtar Kelimeler:** İndirekt Kompozit Resin, Polimerizasyon Prosedürleri, Renk Kararlılığı, Boyama Solüsyonları, CIE Lab sistemi.

### INTRODUCTION

Performing a perfect restoration with an acceptable survival rate and an esthetic appearance has become the primary goal of today's dental professionals. Resin composites are the most commonly used restorative materials in both anterior and posterior region for many reasons. Due to developments in physicomechanical and esthetic properties, their application fields have become widespread from direct to indirect restorations. Indirect techniques are preferred for dental restorations considering some disadvantages of direct techniques, such as difficulties of achievement of an optimal contact point, occlusal anatomy, color stability, complexity of marginal sealing and risk of moisture contamination in long chair time periods (Demarco, et al. 2012; Dourado Loguercio, et al. 2004). Another drawback of resin composites is polymerization shrinkage that generates a stress at the interface between the resin and cavity wall, leading to marginal gap formation

and postoperative hypersensitivity (Hickel & Manhart 2001). Besides, degree of conversion (DC) has to be taken to the consideration and this could affect physical and biological properties of resin composites in terms of water sorption, hydrophilicity, color stability, wear resistance and surface microhardness (De Munck, et al. 2005). Indirect resin composite restorations are polymerized outside of the mouth in laboratory conditions to achieve optimal monomer conversion.

Direct and indirect resin composites have basically similar formulations and some of them could be used either direct or indirect techniques according to their user manuals. However, polymerization procedures and devices could be effective in their clinical behaviours. Some of them also accommodate a combination of light, heat, vacuum pressure with various polymerization modes. Although, the indirect resin composites could be polymerized with conventional polymerization units, Light Emitting Diode (LED) laboratory polymerization devices were also developed. Manufacturers equipped these devices with polywave (blue/violet) LED light sources and speculated that this technology ensures optimal hardening of resin materials with high power outlet and different curing modes.

In oral environment, color stability of resin composite restorations is affected by intrinsic factors related to resin matrix type, filler size distribution and percentage and extrinsic factors,

such as incomplete polymerization, surface roughness, water sorption, oral hygiene and food colorants (Dietschi, et al. 1994; Patel, et al. 2004). As well as, indirect resin composites gained popularity, researchers focused on effects of conventional and laboratory polymerization devices on color stability, hardness, flexural strength of these restorative materials (Grazioli, et al. 2019; Imai, et al. 2019; Nakazawa 2009). While, laboratory polymerization devices' requires additional cost and they may not always be found in dental offices, conventional devices were the most common used equipments for restorative procedures and it might be advantageous to use one device for two purposes. However, the effect of different post-polymerization techniques on physicochemical properties of indirect resin restorations is still a controversial issue.

The aim of the present study was to evaluate the color stability of resin composites polymerized with a chair-side and a laboratory LED curing devices.

Null hypothesis tested were:

- Polymerization procedure did not affect the color stability of indirect resin restorations.
- Different immersion solutions did not affect the color stability.

**Table 1:** The resin composites, manufacturers, material composition and lot numbers used in the study.

RESIN COMPOSITES	MANUFACTURER	MATRIX COMPOSITION (Filler %by Weight)	LOT NUMBER
Filtek Z250	3M ESPE, St.Paul, IL, USA	BIS-GMA, UDMA and BIS-EMA resins, Zirconium Silicate, Inorganic filler (76 wt%)	NA14156
Gradia Plus	GC, Tokyo, JAPAN	UDMA, Dimethacrylate, Inorganic fillers (71 wt%), Prepolymerized fillers (6 wt%), Photoinitiators, Stabilisers, Pigments	1901151
Ceramage	Shofu, Kyoto, JAPAN	UDMA, UDA, Zirconium Silicate, Pigments and Inorganic filler (73 wt%), Photoinitiators, Stabilisers	121828
GrandioSO	Voco, Cuxhaven, GERMANY	BIS-GMA, BIS-EMA, TEGDMA, Glass ceramic and Silicone dioxide - nanoparticles, Inorganic fillers (89 wt%)	1921607

**Table 2:** Polymerization units, manufacturers and details of polymerization procedures.

POLYMERIZATION DEVICE	MANUFACTURER	LIGHT SOURCE, WAVELENGTH AND EXPOSURE DURATION	SERIAL NUMBER
Elipar S10	3M ESPE, St. Paul, MN, USA	1200mW/cm <sup>2</sup> , 430-480nm, 5, 10, 15, 20 seconds, continuous mode (120 sec) and tack-cure mode.	939.123.015874
Labolight Duo	GC Tokyo, JAPAN	12 Blue LED's: 465 – 485 nm, 3 Violet LED's: 390-400 nm Step mode 10 sec Full mode 1, 1.5, 3, 5 minute.	00922

## MATERIALS AND METHODS

The resin composites, manufacturers, material composition and lot numbers were shown in Table 1. Curing units, manufacturers and details of polymerization procedures were also presented in Table 2.

### Specimen Preparation

A total of 288 disk shaped specimens from four resin composites [(Filtek Z250, NA14156, 3M ESPE, St.Paul, IL, USA), (Gradia Plus, 1901151, GC Tokyo, Japan), (Ceramage, Shofu, 121828, Kyoto, Japan), (GrandioSO, Voco, 1921607, Cuxhaven, Germany)] of A2 shade using a teflon ring mold (2 mm-thickness, 10 mm-diameter) were prepared for color stability evaluation of this study (n=12).

In each resin composite group, half of the specimens was polymerized by a chair-side cordless LED light curing unit (Elipar S10, 939.123.015874, 3M ESPE, USA). The resin composite material was placed in a plastic mold (2 mm-thickness, 10 mm-diameter) and covered with a Mylar strip and a glass slide with 1 mm thickness. The specimens were gently finger pressed to remove excess material and polymerization was performed for 20 s with Elipar S10. Then, Mylar strip and glass slide were removed and specimens were subjected to curing for 3 minutes with the same device to perform complete polymerization of resin composite. The other half was polymerized with a laboratory curing unit (Labolight Duo, 00922, GC, Tokyo, Japan). The resin composite material was placed in same manner and polymerization was performed for 10 s with initial mode and 3 minutes with full mode of Labolight Duo.

After polymerization, specimens were removed from the mold and stored in distilled water at 370 C for 24 h. Then, finishing and polishing procedures were done with aluminium oxide disc system (Supersnap, Shofu, Kyoto, Japan). Specimen preparation was performed by one operator of the research team.

### Color Measurements

Before the baseline color measurement, the specimens were rinsed for 10s with distilled water and dried with absorbent paper. The measurements were performed using a spectrophotometer (Vita Easy Shade Compact, VITA Zahnfabrik, Bad Säcking, Germany) using the CIE L,a,b system. Mean color measurements were performed using a white background (Ardu, et al. 2010; Arocha, et al. 2013).

The specimens of each resin composite group were divided into 3 subgroups (n=12) according to staining solutions (coffee, tea and distilled water as control). The tea solution (Yellow Label, Lipton, Rize Turkey) was prepared by immersing two prefabricated tea bags (2x2g) into 250 ml of boiling water for 1-2 minutes. The coffee solution was prepared with 5g of instant coffee (Nescafe Classic, Nestle), poured into 250 ml boiling water. Staining solutions were kept at 370C and freshly prepared everyday to avoid any contamination (Ardu, et al. 2010; Arocha, et al. 2014; Rahim, et al. 2012).

Color measurements were then made according to same procedure mentioned above after 1 day, 7, 14, 28 days immersion periods.

Color difference ( $\Delta E^*_{ab}$ ) of the specimens was calculated according to following formula:

$$\Delta E^*_{ab} = [(\Delta L^*)^2 + (\Delta a^*)^2 + (\Delta b^*)^2]^{1/2}$$

(L\* Lightness, a\* red-green, b\* yellow-blue axes of Commission Internationale de l'Eclairage L\*a\*b\* system)

$\Delta E$  values  $\geq 3.3$ . were considered clinically unacceptable (Malmstrom, et al. 2002).

### Statistical Analysis

The data were analyzed with Statistical Package for Social Sciences 18.0 (SPSS, Chicago, IL, USA) using ANOVA for repeated measures. Multiple comparisons were determined by Bonferroni test for color stability at a significance level of 0.05. The minimum number of samples required for the study was calculated using G\*Power v.3.1 software (Heinrich Heine, University of Dusseldorf, Dusseldorf, Germany). 0.05 alpha (type I error), effect size 0.25 and beta power 0.85" (1 – type II error) were determined and the minimum estimated number of samples for each group was found to be 33.

## RESULTS

The mean and standard deviations of  $\Delta E$  values were shown in Table 3.

Statistically significant differences were found among the groups tested according to polymerization procedures, except for distilled water groups (p<0.05). Filtek Z250 groups polymerized with Labolight Duo showed clinically unacceptable color changes and demonstrated statistically significant differences compared to specimens polymerized



**Table 3:** Mean±SD of color change values(ΔEab).

RESIN COMPOSITES	LABOLIGHT DUO							ELIPAR S10					
	STAINING SOLUTIONS							STAINING SOLUTIONS					
	Coffee		BlackTea		Distilled Water			Coffee		BlackTea		Distilled Water	
	Mean	SD	Mean	SD	Mean	SD	Mean	SD	Mean	SD	Mean	SD	
FILTEK Z250	ΔE <sub>1</sub>	2,35	1,54	1,02	0,85	1,37	1,99	1,55	1,14	0,58	0,60	0,80	1,03
	ΔE <sub>7</sub>	5,78	2,39	1,96	2,46	0,03	1,27	3,33	1,76	0,93	0,79	1,05	0,81
	ΔE <sub>14</sub>	7,83	3,08	1,96	1,57	0,24	1,82	4,18	1,59	1,11	0,70	0,70	1,05
	ΔE <sub>21</sub>	8,43	1,35	4,34	3,05	0,31	1,42	4,41	2,08	1,75	0,71	0,51	0,86
	ΔE <sub>28</sub>	9,68	2,18	4,69	1,95	0,81	1,92	5,00	2,28	1,59	0,81	1,30	1,20
GRADIA PLUS	ΔE <sub>1</sub>	1,47	0,62	0,77	0,88	0,39	2,03	1,31	0,81	0,22	0,93	0,30	0,69
	ΔE <sub>7</sub>	2,98	1,57	2,06	0,99	0,48	2,76	2,19	1,89	1,20	0,66	0,51	0,88
	ΔE <sub>14</sub>	5,68	1,75	1,85	1,49	0,75	1,93	2,45	1,44	0,73	0,70	0,37	2,30
	ΔE <sub>21</sub>	6,61	2,87	2,57	1,19	0,24	2,87	2,30	1,31	1,75	0,70	0,88	1,51
	ΔE <sub>28</sub>	8,27	3,16	3,92	2,24	0,71	2,59	4,02	4,81	2,83	2,21	0,91	2,38
CERAMAGE	ΔE <sub>1</sub>	1,27	2,15	0,16	1,19	0,58	0,72	0,13	1,37	0,06	0,62	0,50	0,72
	ΔE <sub>7</sub>	5,43	0,86	1,15	1,05	0,11	1,01	4,11	4,91	0,70	0,91	0,13	0,94
	ΔE <sub>14</sub>	7,92	1,83	1,06	1,13	0,24	1,10	4,84	5,13	1,14	2,72	0,20	0,65
	ΔE <sub>21</sub>	9,54	1,76	1,75	1,31	0,07	0,49	6,24	10,29	1,42	1,38	0,01	0,73
	ΔE <sub>28</sub>	10,05	2,48	3,65	1,17	0,01	0,90	7,07	7,32	3,50	3,20	0,62	0,63
GRANDIOSO	ΔE <sub>1</sub>	1,65	1,51	2,36	1,23	0,45	2,45	1,21	1,10	1,44	1,00	1,28	1,60
	ΔE <sub>7</sub>	3,90	1,70	0,81	1,44	0,27	1,28	2,14	1,63	1,83	1,35	1,12	1,18
	ΔE <sub>14</sub>	5,41	2,58	1,22	1,03	0,60	1,93	2,97	2,33	1,56	1,28	1,62	1,78
	ΔE <sub>21</sub>	7,27	5,16	2,44	1,19	0,38	1,76	3,10	2,11	2,24	1,32	0,97	2,00
	ΔE <sub>28</sub>	7,46	2,28	2,90	2,93	0,93	1,67	3,77	2,29	4,30	2,69	1,30	1,84

**Table 4:** Pairwise comparison of ΔE values according to polymerization methods.

RESIN COMPOSITE	STAINING SOLUTIONS	POLYMERIZATION PROCEDURES LABOLIGHT DUO VS ELIPAR S10				
		P values				
		ΔE <sub>1</sub>	ΔE <sub>7</sub>	ΔE <sub>14</sub>	ΔE <sub>21</sub>	ΔE <sub>28</sub>
FILTEK Z250	Coffee	-	-	0.024	0.000	0.001
	Tea	-	0.011	-	0.000	0.000
	Distilled water	-	-	-	-	-
GRADIA PLUS	Coffee	-	-	0.021	0.000	0.000
	Tea	-	-	0.019	-	-
	Distilled water	-	-	-	-	-
CERAMAGE	Coffee	0.009	-	0.013	0.000	0.004
	Tea	0.030	-	-	-	-
	Distilled water	-	-	-	-	-
GRANDIO SO	Coffee	0.013	0.029	0.009	0.000	0.003
	Tea	-	-	-	-	-
	Distilled water	-	-	-	-	-

\* (-) = no statistically significant difference [p>0.05]

with Elipar S10 from 21 days immersion periods in tea solution (p<0.05). There were statistically significant differences in all groups immersed in coffee solutions due to polymerization procedures (p<0.05). It was also demonstrated that Gradia Plus and Grandio SO groups polymerized with Elipar S10

showed lower and acceptable DE values until the 28 day immersion period in coffee (Table 4).

The effects of staining progressively increased over time for all of the composites and polymerization procedures tested except for distilled water (p<0.05). Coffee solution showed the highest staining potential at any immersion period,

followed by tea and distilled water and there were statistically significant differences between the subgroups ( $p < 0.05$ ). Multiple comparison between the resin composite groups also demonstrated statistically significant differences for both Labolight Duo and Elipar S10 groups related to the immersion solutions ( $p < 0.05$ ). Clinically unacceptable color differences were observed in all restorative material groups from 7 day immersion in coffee and 21 day immersion in tea ( $\Delta E \geq 3.3$ ).

## DISCUSSION

The present study evaluated the color stability of four different indirect resin composites polymerized with a chairside and a laboratory curing devices. Our results showed that color stability of resin restorative materials was affected by polymerization procedure and first hypothesis was rejected. It was also revealed an undeniable effect of immersion solution and time on color stability of resin composites and second hypothesis was rejected.

Color change of dental restorations over time is a situation that can not be avoided and has a failure risk of an esthetic restoration. It can occur related to various factors, such as dental plaque accumulation, consumption of staining beverages, incomplete polymerization of resin composites, water sorption, surface roughness, etc. (Ardu, et al. 2010; Lee, et al. 2011; Nakazawa 2009; Nasim, et al. 2010). Coffee and tea are frequently consumed beverages in worldwide and held responsible for discoloration of natural tooth and restoration surfaces. In this study, color stability was evaluated in coffee and tea, known to have potential to stain restorative materials and has already been used in a large number of studies (Domingos, et al. 2011; Falkensammer, et al. 2013; Nasim, et al. 2010; Tuncer, et al. 2013). Distilled water was used as a control solution. In previous studies, coffee found to be have much more staining potential compared to tea and our results supported these findings (Ardu, et al. 2010; Arocha, et al. 2014; Ertas, et al. 2006; Kentrou, et al. 2014). In the present study, there were significant differences in coffee groups of all resin materials, regardless of polymerization procedure and color change values were clinically unacceptable from even 7 days immersion time. Coffee contains yellow stain molecules with low polarity due to their affinity to the resin polymer network explained staining mechanism in two ways; absorption of coffee colorants and ionic interaction with amine groups in resin materials (Arocha, et al. 2014; Kissa 1995). Black tea has also a staining potential and it

might be attributed to the presence of tannins that enhances the adherence of color pigments (Quek, et al. 2018). Previous studies evaluated the color stability of indirect resin composites, demonstrated increased  $\Delta E^*_{ab}$  values in coffee more than tea solution and attributed their findings to amount and strength of color molecules in staining solution (Ardu, et al. 2010; Kentrou, et al. 2014)

Polymerization is an important phenomenon to achieve optimal mechanical and optical properties in resin composites (Yazici, et al. 2007). In the present study, polymerization procedures affected color stability in varying levels for all material groups immersed in tea and coffee. However, in distilled water groups, minimal color change occurred compared to baseline and there was no significant difference between chair-side and laboratory polymerization devices. In previous studies, discoloration was associated to polymerization factors, including photoinitiators, curing units and light application time (Asmussen 1983; Correr, et al. 2005; Kakaboura, et al. 2003). Elipar S10 has high-power LED technology to provide 1200mW/cm<sup>2</sup> intensity between 430 and 480 nm utilizable wave range and matches the absorption spectrum of the most commonly used initiator, camphorquinone. Labolight Duo contains 380-510 nm blue and violet LEDs with a wide spectrum and manufacturer claims that this technology ensures optimal hardening of all light cured dental materials. Blue light activates photoinitiators (mainly CQ) with maximum absorbance of light close to 468 nm (Cramer, et al. 2011; Jandt & Mills 2013). This wide range could negatively affect photoinitiator activation due to different positioning of light emitters along the same light curing unit tip causing inhomogeneous light output (Price, et al. 2010; Price, et al. 2014). However, laboratory light curing units have to polymerize various dental materials not only resin composites and polywave LED units might be preferred to activate more photoinitiators (Magalhaes Filho, et al. 2016). Karaarslan et al. evaluated that effect of alternative polymerization techniques on color change of a resin composite and found no significant difference among the devices in terms of  $\Delta E$  values (Karaarslan, et al. 2013). They also indicated high Db values resulted in less yellow color in specimens polymerized with inlay oven, combination of light and heat under water.

Some studies indicated that the filler particle distribution should be uniform in resin matrix and probability of the formation of filler rich or depleted areas may increase the water sorption of resin materials (Skrtic, et al. 2004).

Resin matrix composition has also an important effect on water sorption and it was reported that UDMA resin monomer demonstrated lower water sorption than other dimethacrylates and resulted in a better color stability (Khokhar, et al. 1991; Ruyter, et al. 1987). In the present study, GC Gradia Plus and Ceramage were Bis-GMA free materials and contained UDMA and our results did not support the idea of UDMA was responsible for staining as a previous one (Kentrou, et al. 2014).

There were some limitations with the present study. First, only two polymerization devices were evaluated and other techniques, such as heat and vacuum pressure systems have to be studied to decide which post-polymerization technique may improve color stability of indirect restorations. Second, resin composites for indirect restorations were manufactured with a variety of enamel and body shades and due to absence of body shades A2 shade was selected for Filtek Z250 and GrandioSO. It could affect the color stability parameters and in further studies, enamel/body shades of indirect resin composites would be investigated.

## CONCLUSION

Within the limitations of this study, it can be concluded that;

- Chairside LED curing device showed good performance as laboratory LED curing device for post-polymerization of indirect restorations in equal exposure time in terms of color stability.
- Type of staining solution had a significant effect on color stability of indirect resin composites tested and coffee was found to be the most effective solution.

## Declaration of Interest Statement

The authors would like to thank GC Company and Shofu Dental for providing the materials for this research. The authors do not have any financial interest in the companies whose materials are included in this article.

## Acknowledgement

The authors gratefully acknowledge to Assistant Professor Sevilya KARAHAN, Hacettepe University, Faculty of Medicine, Department of Biostatistics for statistical support.

## REFERENCES

1. Ardu S, Braut V, Gutemberg D, Krejci I, Dietschi D, Feilzer AJA long-term laboratory test on staining susceptibility of esthetic composite resin materials. *Quintessence Int.* 2010; 41(8):695-702.
2. Arocha MA, Basilio J, Llopis J, Di Bella E, Roig M, Ardu S, Mayoral JR. Colour stainability of indirect CAD-CAM processed composites vs. conventionally laboratory processed composites after immersion in staining solutions. *J. Dent.* 2014; 42(7):831-838.
3. Arocha MA, Mayoral JR, Lefever D, Mercade M, Basilio J, Roig M. Color stability of siloranes versus methacrylate-based composites after immersion in staining solutions. *Clin. Oral Investig.* 2013; 17(6):1481-1487.
4. Asmussen E, Factors affecting the color stability of restorative resins. *Acta Odontol. Scand.* 1983; 41(1):11-18.
5. Correr AB, Sinhoreti MAC., Correr Sobrinho L, Tango RN, Schneider LFJ, Consani S. Effect of the increase of energy density on Knoop hardness of dental composites light-cured by conventional QTH, LED and xenon plasma arc. *Braz. Dent. J.* 2005; 16:218-224.
6. Cramer NB, Stansbury JW, Bowman CN, Recent advances and developments in composite dental restorative materials. *J.Dent.Res.* 2011; 90(4):402-416.
7. De Munck JD, Van Landuyt K, Peumans M, Poitevin A, Lambrechts P, Braem M, Van Meerbeek B. A critical review of the durability of adhesion to tooth tissue: methods and results. *J.Dent.Res.* 2005;84(2):118-132.
8. Demarco FF, Corrêa MB, Cenci MS, Moraes RR, Opdam NJ. Longevity of posterior composite restorations: not only a matter of materials. *Dent. Mater.* 2012;28(1):87-101.
9. Dietschi D, Campanile G, Holz, J, Meyer J M. Comparison of the color stability of ten new-generation composites: an in vitro study. *Dent.Mater.* 1994; 10(6):353-362.
10. Domingos PADS, Garcia PPNS, Oliveira ALBMD, Palma-Dibb RG. Composite resin color stability: influence of light sources and immersion media. *J. Appl. Oral Sci.* 2011;19:204-211.
11. Dourado LA, de Oliveira Bauer PR, Reis DA, Grande PHM. In vitro microleakage of packable composites in Class II restorations. *Quintessence Int.* 2004;35(1):29-34.
12. Ertas E, Güler AU, Yücel AC, Köprülü H, Güler E. Color stability of resin composites after immersion in different drinks. *Dent. Mater. J.* 2006; 25(2):371-376.
13. Falkensammer F, Arnetzl GV, Wildburger A, Freudenthaler J. Color stability of different composite resin materials. *The J Prosthet Dent.* 2013;109(6):378-383.
14. Grazioli G, Francia A, Cuevas-Suárez CE, Zanchi CH, Moraes RRD. Simple and Low-Cost Thermal Treatments on Direct Resin Composites for Indirect Use. *Braz. Dent. J.* 2019;30(3):279-284.
15. Hickel R, Juergen M. Longevity of restorations in posterior teeth and reasons for failure. *J Adhes Dent.* 2001;3(1):45-64.
16. Imai H, Koizumi H, Kodaira A., Okamura K, Akahane S, Matsumura H. Properties of indirect composites

- polymerized with laboratory light-emitting diode units. *J. Oral Sci.* 2019;61(1):178-183.
17. Jandt KD, Robin W M.A brief history of LED photopolymerization. *Dent. Mater.* 2013; 29(6):605-617.
  18. Kakaboura A, Rahiotis C, Zinelis S, Al-Dhamadi YA, Silikas N, Watts DC. In vitro characterization of two laboratory-processed resin composites. *Dent. Mater.* 2003; 19(5):393-398.
  19. Karaarslan E, Mehmet B., Ertan E., Cebe MA, Usumez A. et al. Assessment of changes in color and color parameters of light-cured composite resin after alternative polymerization methods. *Eur. J. Dent.* 2013;7(1):110.
  20. Kentrou C, Papadopoulos T, Lagouvardos P. Color changes in staining solutions of four light-cured indirect resin composites. *Odontology* 2014; 102(2):189-196.
  21. Khokhar ZA, Razzoog ME, Yaman P. Color stability of restorative resins. *Quintessence Int.* 1991;22(9):733-737.
  22. Kissa Erik. Coffee stain on textiles. Mechanisms of staining and stain removal. *J Am Oil Chem Soc* 1995;72(7):793-797.
  23. Lee YK, Yu B, Lim HN, Lim JI. Difference in the color stability of direct and indirect resin composites. *J. Appl. Oral Sci.* 2011;19(2):154-160.
  24. Magalhães Filho TR, Weig KM, Costa MF, Werneck MM, Barthem RB, Neto CC. Effect of LED-LCU light irradiance distribution on mechanical properties of resin based materials. *Mater. Sci. Eng. C.C* 2016; 63:301-307.
  25. Malmstrom H, Schlueter M, Roach T, Moss ME. Effect of thickness of flowable resins on marginal leakage in class II composite restorations. *Oper Dent* 2002;27(4):373-380.
  26. Nakazawa M, Color stability of indirect composite materials polymerized with different polymerization systems. *J. Oral Sci.* 2009; 51(2):267-273.
  27. Nasim I, Neelakantan P, Sujeer R, Subbarao CV. Color stability of microfilled, microhybrid and nanocomposite resins in vitro study. *J. Dent.* 2010;38:e137-e142.
  28. Patel SB, Gordan VV, Barrett AA, Shen C. The effect of surface finishing and storage solutions on the color stability of resin-based composites. *J. Am. Dent. Assoc* 2004;135(5):587-594.
  29. Price RB, Labrie D, Rueggeberg F A, Felix CM. Irradiance differences in the violet (405 nm) and blue (460 nm) spectral ranges among dental light curing units. *J Esthet Restor Dent* . 2010;22(6):363-377.
  30. Price RB, Labrie D, Rueggeberg F A, Sullivan B, Kostylev I, Fahey J. Correlation between the beam profile from a curing light and the microhardness of four resins. *Dent. Mater.* 2014;30(12):1345-1357.
  31. Quek SHQ, Yap AUJ, Rosa V, Tan KBC, Teoh KH. Effect of staining beverages on color and translucency of CAD/CAM composites. *Journal of J Esthet Restor Dent* . 2018; 30(2):E9-E17.
  32. Rahim TNAT, Mohamad D, Akil HM, Ab Rahman I. Water sorption characteristics of restorative dental composites immersed in acidic drinks. *Dent. Mater.* 2012;28(6):e63-e70.
  33. Ruyter IE, Nilner K, Möller BJD. Color stability of dental composite resin materials for crown and bridge veneers. *Dent. Mater.* 1987; 3(5):246-251.
  34. Skrtic D, Antonucci JM, McDonough W G, Liu D. Effect of chemical structure and composition of the resin phase on mechanical strength and vinyl conversion of amorphous calcium phosphate based composites. *J. Biomed. Mater. Res. Part A* 2004;68(4):763-772.
  35. Tuncer D, Karaman E, Firat E. Does the temperature of beverages affect the surface roughness, hardness, and color stability of a composite resin? *Eur. J. Dent.* 2013;7(02):165-171.
  36. Yazici AR, Celik C, Dayangaç B, Özgünaltay G. The effect of curing units and staining solutions on the color stability of resin composites. *Oper. Dent.* 2007;32(6):616-622.

# Eksternal Apikal Kök Rezorpsiyonunun Mineral Trioksit Agregat ile Tedavisi: İki Vaka Raporu

## Treatment of External Apical Root Resorption with Mineral Trioxide Aggregate: Two Case Reports

Dilan Pelin YILDIRIM<sup>1</sup>, Selin GÖKER KAMALI<sup>2</sup>, Merve AYTÖRE KOŞAR<sup>3</sup>, Hesna SAZAK ÖVEÇOĞLU<sup>4</sup>

### ÖZ

Eksternal kök rezorpsiyonu odontoklastlar tarafından dişin dış yüzeyinin rezorbe olmasıdır. Bazı vakalarda nedeni bilinmese de lokalize enflamatuar lezyonlar, tümör ve kistler, ortodontik uygulamalar, okluzal kuvvetler, dental travmalar eksternal kök rezorpsiyonuna neden olabilir. Eksternal kök rezorpsiyonunun tedavisinde kullanılan materyaller biyouyumlu olmalı, hasar gören dokuların rejenerasyonunu desteklemeli ve kök kanalının üç boyutlu sızdırmazlığını sağlamalıdır. Bu amaçla üretilen biyoaktif materyaller ile kök rezorpsiyonu gibi karmaşık patolojik durumlarda dahi sızdırmaz kök kanal tedavileri yapılması mümkündür. Mineral trioksit agregat (MTA)'ta eksternal kök rezorpsiyonlarının tedavisinde kullanılan biyoaktif materyallerden biridir. Bu olgu raporunda eksternal kök rezorpsiyonu teşhisi koyulan ve tedavisinde MTA kullanılan iki vaka sunulmaktadır.

**Anahtar Kelimeler:** Dental travma, eksternal kök rezorpsiyonu, mineral trioksit agregat.

### ABSTRACT

External root resorption is the destruction of the outer surface of the tooth by odontoclasts. In some cases, although the cause is unknown, localized inflammatory lesions, tumors and cysts, orthodontic applications, occlusal forces, dental traumas may cause external root resorption. Materials used in the treatment of external root resorption should be biocompatible, support the regeneration of damaged tissues and provide three-dimensional

sealing of the root canal. With the bioactive materials produced for this purpose, it is possible to perform sealed root canal treatments even in complex pathological conditions such as root resorption. Mineral trioxide aggregate (MTA) is one of the bioactive materials used in the treatment of external root resorptions. In this case report, two cases diagnosed with external root resorption and using MTA in the treatment are presented.

**Keywords:** Dental trauma, external root resorption, mineral trioxide aggregate.

### GİRİŞ

Eksternal kök rezorpsiyonu, odontoklastlar tarafından dişin dış yüzeyinin rezorbe olmasıdır (Benenati, 1997). Yıkıma sebep olan odontoklastlar çok çekirdekli hücreler olup sement, dentin ve mineyi rezorbe edebilir (Locker, 1996). Bu hücreler histolojik ve fonksiyonel yönden osteoklastlara benzemektedir (Sahara ve ark., 1994). Eksternal kök rezorpsiyonu, kökün herhangi bir seviyesinde oluşabilir ve klinik olarak semptom vermeyebilir. Asemptomatik vakalarda rutin radyografik muayenede tespit edilebilir (Rivera & Walton, 1994).

Eksternal kök rezorpsiyonunun sebebi travma, nekrotik dokular, bakteriyel kaynaklı enfeksiyonlar, kist, tümör gibi oluşumlar veya yanlış ortodontik kuvvetlerin periodontal ligamenti harap etmesi olabildiği gibi hiperparatirodizm, hipoparatiroidizm, Gaucher Sendromu gibi sistemik hastalıklar da olabilir (Newman, 1975; Friedman ve ark., 1988). Eksternal kök rezorpsiyonunun sebebi bilindiği zaman tedavisine öncelikle mekanik kuvvetlerin durdurulması, ilgili gömülü dişin çıkartılması, kist-tümör veya nekrotik dokuların uzaklaştırılması gibi etiyolojik faktörlerin ortadan kaldırılması ile başlanmalıdır (Fuss ve ark., 2003).

Endodontik araştırmalar eksternal kök rezorpsiyonlarında mineral trioksit agregat (MTA) kullanımının büyük oranda başarılı olduğunu göstermiştir (Mente ve ark., 2010; Mentel ve ark., 2014).

Selin Göker Kamalı (✉)

Dr. Öğr. Üyesi., Marmara Üniversitesi Dış Hekimliği Fakültesi Endodonti Anabilim Dalı, Başbüyük Yolu, Marmara Üniversitesi, Sağlık Yerleşkesi 9/3, 34854 Başbüyük/Maltepe/İstanbul.  
e-mail: dtselingoker@gmail.com

Dilan Pelin Yıldırım

Marmara Üniversitesi Dış Hekimliği Fakültesi, Endodonti Anabilim Dalı, İstanbul, Türkiye.

Merve Aytöre Koşar

Marmara Üniversitesi Dış Hekimliği Fakültesi, Endodonti Anabilim Dalı, İstanbul, Türkiye.

Hesna Sazak Öveçoğlu

Marmara Üniversitesi Dış Hekimliği Fakültesi, Endodonti Anabilim Dalı, İstanbul, Türkiye.

Submitted / Gönderilme: 02.03.2022 Accepted/Kabul: 18.04.2022



MTA'nın apikalde tıkaç oluşturma kabiliyeti, biyouyumluluğu, antimikrobiyal etkisi, radyopasitesi ve periodontal ligament, kemik ve sement gibi periapikal dokularda rejenerasyonu teşvik etmesi gibi avantajlarının olması eksternal kök rezorpsiyonu tedavisinde kullanılmasının en önemli sebeplerindendir (Mohammadi ve ark., 2006; Cehreli ve ark., 2011).

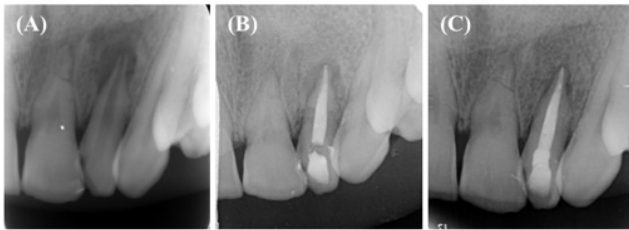
Bu olgu raporunda eksternal kök rezorpsiyonu teşhisi koyulan ve tedavisinde MTA kullanılan iki vaka sunulmaktadır.

## VAKA RAPORU

Vaka raporlarının tümü Diş Hekimliği Fakültesi Endodonti Kliniği'ne başvuran hastalardan hazırlanmıştır. Hastalara planlanan tedavi ve diğer tedavi seçenekleri ile ilgili gerekli bilgiler verildikten sonra hastaların onamı alınmıştır.

### VAKA 1

Herhangi bir ağrı şikâyeti olmayan, ancak bukkal mukozadaki sinüs yolu nedeniyle kliniğimize başvuran 43 yaşındaki erkek hastadan alınan anamnezde herhangi bir sistemik rahatsızlığı olmadığı, düzenli olarak bir ilaç kullanmadığı ve küçük yaşlarda düşmeye bağlı ön dişlerinin travmaya maruz kaldığı öğrenildi. Klinik muayenede 22 nolu dişte renklenme ve bukkal mukozada fistül olduğu görüldü. Dişin perküsyon ve palpasyonda herhangi bir ağrısı yoktu ve dişte mobilite izlenmedi. Alınan periapikal radyografide 22 nolu dişin apikal bölgesinde eksternal kök rezorpsiyonu ve periapikal radyölüseni, 21 nolu dişte horizontal kök kırığı saptandı (Resim 1A). Elektrikli pulpa testi sonucunda 21 nolu dişin vital olduğu tespit edildi ve takip edilmesine karar verildi. 22 nolu dişin tedavisine başlandı.



**Resim 1.** A) Endikasyon röntgeninde 22 nolu dişte eksternal rezorpsiyon izlenmektedir. B) Kanallın MTA ve sıcak dolum tekniği ile dolumundan hemen sonraki röntgen görüntüsü. C) 1 yıllık takip röntgeni.

İlk seansta 22 nolu diş elmas rond frezle endodontik giriş kavitesi açıldı ve çalışma boyu periapikal radyograf ile

belirlendi. Mekanik preparasyon sırasında sadece 60 H-tipi eğe ile duvarlar temizlendi. Şekillendirme sırasında yandan perfore iğneli enjektör kullanılarak, 5 mL %5.25'lik sodyum hipoklorit ile irrigasyon yapıldı. Final irrigasyonu için 5 mL %17'lik etilendiamin tetraasetik asit (EDTA) kullanıldı. Kök kanalı steril kâğıt konlarla kurulandıktan sonra kalsiyum hidroksit yerleştirildi ve giriş kavitesi geçici olarak restore edildi. Hastaya 2 hafta sonrası için randevu verildi.

İkinci seansta dişin bukkal mukozasındaki sinüs yolunun kapanmış olduğu görüldü. %5.25'lik sodyum hipoklorit ile kök kanalından kalsiyum hidroksit uzaklaştırıldıktan sonra, kök kanalı steril kâğıt konlarla kurutuldu. Kökün apikaline 3 mm MTA (ProRoot MTA, Dentsply Sirona, York, PA, USA) yerleştirildi. Periapikal radyograf alınarak MTA'nın apikal bölgedeki adaptasyonu kontrol edildi. MTA'nın sertleşmesi için üzerine steril nemli bir kâğıt kon yerleştirildi. Giriş kavitesi geçici olarak restore edildi ve hastaya 3 gün sonraya randevu verildi.

Üçüncü seansta kâğıt kon çıkarıldı ve kök kanalının geri kalan kısmı "Elements Free" sisteminin Back Fill (Kerr Co., Orange, CA, USA) parçası kullanılarak gütaperka ve AH Plus kanal patı (Dentsply Sirona, York, PA, USA) ile dolduruldu. Dişin daimî restorasyonu kompozit ile yapıldı (Resim 1B).

Hasta 1 yıl sonra kontrol randevusuna geldiğinde yapılan ağız içi muayenede ilgili dişte herhangi bir semptom olmadığı ve radyografik olarak periapikal lezyonun iyileşmekte olduğu tespit edildi (Resim 1C). Semptomu olmayan 21 nolu diş yapılan elektrikli pulpa testine pozitif yanıt verdiği için tekrar takip edilmesine karar verildi.

### VAKA 2

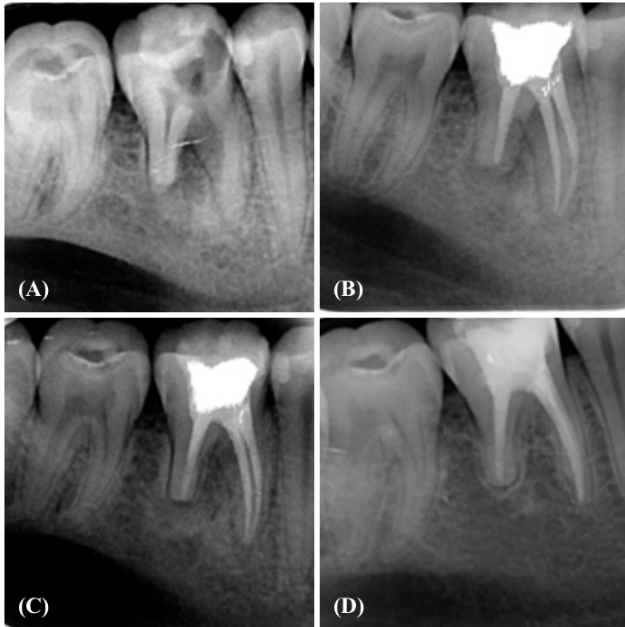
Herhangi bir sistemik hastalığı bulunmayan 31 yaşındaki erkek hasta ağrı şikâyetiyle kliniğimize başvurdu. Yapılan klinik muayenede 46 nolu dişte derin dentin çürüğü ve perküsyonda hassasiyet tespit edildi. Radyografik muayene sonucunda ise 46 nolu dişin distal kökünde eksternal kök rezorpsiyonu ve periapikal lezyon olduğu görüldü (Resim 2A).

Tedavinin ilk seansında elmas rond frezle giriş kavitesi açıldı. Çalışma boyu, distal kanalda 45 numara, mezial kanallarda 15 numara K-tipi kanal eğesi kullanarak periapikal radyograf ile belirlendi. Kök kanalları çevresel eğeleme yapılarak şekillendirildi. Her eğe arasında yandan perfore iğneli enjektör kullanılarak, 5 mL %5.25'lik sodyum hipoklorit ile irrigasyon yapıldı ve final irrigasyonu için 5 mL %17'lik EDTA kullanıldı. Kök kanalları steril kâğıt

konlarla kurulandıktan sonra kalsiyum hidroksit yerleştirildi ve giriş kavitesi geçici olarak restore edildi. Hastaya 2 hafta sonrası için randevu verildi.

İkinci seansta, yapılan klinik muayene sonucunda dişin asemptomatik olduğu görüldü. %5.25'lik sodyum hipoklorit ile kök kanalından kalsiyum hidroksit uzaklaştırıldıktan sonra, kök kanalı steril kâğıt konlarla kurutuldu. Dişin distal kanalının tamamı MTA ile dolduruldu. Mezial kökte herhangi bir eksternal rezorpsiyon durumuna rastlanmadığından kanallar gütaperka ve AH-Plus (Dentsply Sirona, York, PA, USA) kanal patı ile lateral kondensasyon tekniği kullanılarak dolduruldu. Dişin daimî restorasyonu kompozit ile yapıldı (Resim 2B).

Hastanın 6 ay sonraki kontrol randevusunda herhangi bir semptomunun olmadığı ve distal kökte bulunan periapikal lezyonun iyileşmekte olduğu görüldü (Resim 2C). 2 yıl sonra alınan periapikal radyografıta ise lezyonun tamamen iyileştiği görüldü (Resim 2D).



**Resim 2.** A) Endikasyon röntgeninde 46 nolu dişin distal kökünde eksternal rezorpsiyon izlenmektedir. B) Distal kanalın MTA, mezial kanalların gütaperka ile dolumundan hemen sonraki röntgen görüntüsü. C) 6 aylık takip röntgeni. D) 2 senelik takip röntgeni.

## TARTIŞMA

Eksternal kök rezorpsiyonu, tedavisi zor ve karmaşık olabilen dental hastalıklarından biridir (Weine, 2004). 21-30 yaş arasındaki kişilerde ve kadınlarda daha sık görülmektedir

(Opacić-Galić & Zivković, 2004). Hiperparatiroidizm, paget hastalığı, kalsinozis, gaucher hastalığı, turner sendromu gibi endokrin bozukluklar ve radyasyon tedavisi eksternal kök rezorpsiyonunun sistemik etiyolojik faktörlerindedir (Carrotte, 2004). Ancak bu vakalarda kök rezorpsiyonunun oluşması için yaralanma ve stimülasyonun gerekli olduğu bildirilmiştir. Yaralanma ve stimülasyon sonucu periodontal ligament ve sementoid tabakanın zarar görmesiyle kök rezorpsiyonu başlayabilmektedir (Fuss ve ark., 2003).

Travma, daha önce geçirilmiş periodontal cerrahi, komşu sürmemiş dişlerin oluşturduğu basınç, tümör ve kistler, periradiküler enfeksiyonlar ve diş reimplantasyonu eksternal kök rezorpsiyonunun lokal etiyolojik faktörlerindedir (Opacić-Galić & Zivković, 2004; St. George ve ark., 2006). Lüksasyon ya da avülsiyon gibi travmatik yaralanmalar sonucu pulpa nekroz olduğunda bakteriyel kontaminasyona duyarlı hale gelmektedir ve bu durum kökün dış yüzeyinde rezorpsiyon oluşumuna neden olabilmektedir (Abuabara, 2007). Bu raporda anlatılan ilk vakada teşhis edilen eksternal kök rezorpsiyonunun sebebinin hastanın geçmişte uğradığı travma olduğu düşünülmektedir. İkinci vakada ise kök rezorpsiyonunun, periapikal dokulardaki iltihaplanma ve osteoklastik aktiviteye bağlı olarak, lamina dura ve kemik kaybı sonucu ortaya çıktığı varsayılmaktadır (Abuabara, 2007).

Eksternal kök rezorpsiyonu bulunan vakalarda uygulanan tedavi yaklaşımı rezorpsiyonun tipine ve derecesine göre değişmektedir. Rezorpsiyon, sürmemiş veya sürmekte olan dişin baskısı sonucu veya ortodontik tedavi sırasında meydana geldiyse ve enfeksiyon belirtisi yoksa, basıncın ortadan kaldırılması genellikle kök rezorpsiyonunu durdurmaktadır. Servikal bölgede meydana gelen rezorpsiyonlarda kimyasal yaklaşım veya cerrahi yöntemlerle granülasyon dokusunun tamamen uzaklaştırılması gerekmektedir. Rezorpsiyon kökün servikalinden apikaline kadar tutulum gösterdiğinde ise tedavi genellikle daha karmaşıktır ve bu durumlarda dişin çekimi tek tedavi seçeneği olabilmektedir (Heithersay, 2007).

Eksternal kök rezorpsiyonu, kök kanal sistemi ile periodonsiyum arasında bağlantı olacak şekilde ilerlediğinde endodontik tedavi ile granülasyon dokusunun çıkarılması ve bu bölgenin bakteriyel sızıntıyı önleyen materyallerle kapatılması gerekmektedir. Bu materyaller biyouyumlu olmalı ve hasar gören dokuların rejenerasyonunu desteklemelidir (Vizgirda ve ark., 2004). Bu amaçla üretilen biyoaktif materyaller sayesinde kök rezorpsiyonu gibi karmaşık patolojik durumlarda dahi sızdırmaz kök kanal tedavileri yapılması mümkündür (Utneja ve ark., 2012). Biyoaktif materyalin *in-vivo* olarak fizyolojik sıvılarla veya *in-vitro*

olarak uyarılmış vücut sıvıları ile temas ettiğinde yüzeyinde apatit benzeri tabaka oluşturması rezorpsiyon tedavisinde kullanılan özelliğidir (Parirokh & Torabinejad, 2010).

MTA esas olarak trikalsiyum ve silikattan oluşan biyoaktif bir materyaldir. Üstün tıkaçlama özelliği, biyouyumluluğu, fibroblastik stimülasyonu ve antimikrobiyal aktivitesi ile iyi bir rezorpsiyon tamir materyalidir. Ayrıca MTA, yüzeyinde yeni sement oluşumuna izin vererek periodontal iyileşmeye yardımcı bir ortam sağlamaktadır (Torabinejad ve ark., 1995). Çalışmalar MTA'nın kök ucunda apikal bariyer olarak kullanıldığında başarısının %76,5 ile %91 arasında değiştiğini bildirmiştir (Holden ve ark., 2008).

## SONUÇ

Bu vaka raporunda yer alan dişlere eksternal kök rezorpsiyonu teşhisi koyulmuştur ve tedavilerinde MTA kullanılmıştır. Hastaların rutin takipleri yapıldığında klinik ve radyografik olarak olumlu sonuçlarla karşılaşılmıştır. Dişlerin asemptomatik olduğu, rezorpsiyon sürecinin kesintiye uğradığı ve apikalde kemik formasyonunda artış olduğu görülmüştür. Sonuç olarak doğru klinik uygulama, yeterli dezenfeksiyon ve uygun tamir materyali ile eksternal kök rezorpsiyonunun cerrahisiz tedavisi mümkündür.

## KAYNAKLAR

1. Abuabara A. Biomechanical aspects of external root resorption in orthodontic therapy. *Med Oral Patol Oral Cir Bucal*. 2007; 12(8): E610-3.
2. Benenati FW. Root resorption: Types and treatment. *Gen Dent*. 1997; 45:42-5.
3. Carrotte P. Endodontics: Part 9. Calcium hydroxide, root resorption, endo-perio lesions. *Br Dent J*. 2004; 197:735-43.
4. Cehreli ZC, Sara S, Uysal S, Turgut MD. MTA apical plugs in the treatment of traumatized immature teeth with large periapical lesions. *Dent Traumatol*. 2011; 27:59-62.
5. Friedman S, Rotstein I, Libfeld H, Stabholz A, Heling I. Incidence of external root resorption and esthetic results in 58 bleached pulpless teeth. *Dent Traumatol*. 1988; 4:23-6.
6. Fuss Z, Tsisis I, Lin S. Root resorption-diagnosis, classification and treatment choices based on stimulation factors. *Dent Traumatol*. 2003; 19:175-82.
7. St. George G, Darbar U, Thomas G. Inflammatory external root resorption following surgical treatment for intra-bony defects: a report of two cases involving Emdogain and a review of the literature. *J Clin Periodontol*. 2006; 33(6):449-54.
8. Heithersay GS. Management of tooth resorption. *Aust Dent J*. 2007; 52(1 Suppl): S105-21.
9. Holden DT, Schwartz SA, Kirkpatrick TC, Schindler WG. Clinical outcomes of artificial root-end barriers with mineral trioxide aggregate in teeth with immature apices. *J Endod*. 2008; 34:812-7.
10. Locker FG. Hormonal regulation of calcium homeostasis. *Nurs Clin North Am*. 1996; 31:797-803.
11. Mente J, Hage N, Pfefferle T, Koch MJ, Geletneký B, Dreyhaupt J, et al. Treatment outcome of mineral trioxide aggregate: repair of root perforations. *J Endod*. 2010; 36(2):208-13.
12. Mente J, Leo M, Panagidis D, Saure D, Pfefferle T. Treatment outcome of mineral trioxide aggregate: repair of root perforations, long-term results. *J Endod*. 2014; 40(6):790-6.
13. Mohammadi Z, Yazdizadeh M, Khademi A. Sealing ability of MTA and a new root filling material. *Clin Pesg Odontol Curtitiba*. 2006; 2:367-71.
14. Newman WG. Possible etiological factors in external root resorption. *Am J Orthod*. 1975; 67:522-39.
15. Opacić-Galić V, Zivković S. Frequency of the external resorptions of tooth roots. *Srp Arh Celok Lek*. 2004; 132(5-6):152-6.
16. Parirokh M, Torabinejad M. Mineral trioxide aggregate: a comprehensive literature review, III: clinical applications, drawbacks, and mechanism of action. *J Endod*. 2010; 36(3):400-13.
17. Rivera EM, Walton RE. Extensive idiopathic apical root resorption. A case report. *Oral Surg Oral Med Oral Pathol*. 1994; 78(5):673-7.
18. Sahara N, Okafuji N, Toyoki A, Ashizawa Y, Deguchi T, Suzuki K. Odontoclastic resorption of the superficial nonmineralized layer of predentine in the shedding of human deciduous teeth. *Cell Tissue Res*. 1994; 277:19-26.
19. Torabinejad M, Hong CU, Pitt Ford TR, Kettering JD. Cytotoxicity of four root end filling materials. *J Endod*. 1995; 21:489-92.
20. Utneja S, Garg G, Arora S, Talwar S. Nonsurgical endodontic retreatment of advanced inflammatory external root resorption using mineral trioxide aggregate obturation. *Case Rep Dent*. 2012; 624792.
21. Vizgirda PJ, Liewehr FR, Patton WR, McPherson JC, Buxton TB. A comparison of laterally condensed gutta-percha, thermoplasticized gutta-percha and mineral trioxide aggregate as root canal filling materials. *J Endod*. 2004; 30:103-6.
22. Weine FS. 6th ed. St. Louis, Missouri: Mosby. *Endodontic Therapy*; 2004.p. 532.

# Unilateral Dudak-Damak Yarıklı Erişkin Hastada Estetik Tedavi: Olgu Sunumu

## Aesthetic Rehabilitation for an Adult Patient with Unilateral Cleft Lip and Palate: Case Report

Elçin KESKİN ÖZYER<sup>1</sup>, Mine HELVACIOĞLU ÖZKARDEŞ<sup>2</sup>, Erkut KAHRAMANOĞLU<sup>3</sup>

### ÖZ

Dudak damak yarıkları (DDY), embriyonik ve erken fetal dönemde oluşan gelişim varyasyonlarının sonucu olarak meydana gelmektedir. DDY'li hastalar ilerleyen yaşamları boyunca sosyal, fonksiyonel ve psikolojik problemlerle karşılaşır. Bu olgu sunumunun amacı, estetik beklentisi yüksek unilateral DDY'li bir hastanın protetik tedavisini sunmaktır.

Marmara Üniversitesi Protetik Diş Tedavisi Anabilim Dalı Kliniği'ne ön dişlerinin estetik olmayan görüntüsü nedeniyle başvuran 21 yaşındaki dudak-damak yarıklı erkek hastanın yapılan klinik ve radyografik muayenesinde maksiller sol santral ve lateral dişler arasında yarık hattının mevcut olduğu gözlemlendi. Hastanın 11 ve 12 no'lu dişine laminate veneer ve 21-22 ve 23 no'lu dişlere 4 üyeli zirkonyum alt yapıli seramik köprü planlandı. Sabit tedavi bitiminde hasta; estetik görünüm, fonksiyon ve fonasyon açısından memnun olduğunu bildirdi.

Dudak damak yarığı hastalarında erişkin dönemde uygulanan bir çok daimi protetik rehabilitasyon yaklaşımı mevcuttur. Tam seramik sistemlerle planlanan sabit köprü protezler yüksek estetik sonuçlar vermektedir.

**Anahtar Kelimeler:** Dudak-damak yarığı, estetik, tam seramik sistemler

### ABSTRACT

Cleft lip and palate is one of the most common congenital malformations affecting the face and the jaws. These patients suffer from aesthetic, functional, social and psychologic problems. The objective of this case report is to present the prosthetic rehabilitation of the patient with unilateral cleft lip and palate, and highly aesthetic expectation.

Mine Helvacioğlu Özkardeş (✉)

Arş. Gör., Protetik Diş Tedavisi Anabilim Dalı, Diş Hekimliği Fakültesi, Marmara Üniversitesi, İstanbul, Türkiye  
e-mail: mine\_helvacioğlu@yahoo.com

Elçin Keskin Özyer  
PhD., Dt., İstanbul, Türkiye

Ercut Kahramanoğlu  
Doç. Dr., Protetik Diş Tedavisi Anabilim Dalı, Diş Hekimliği Fakültesi, Marmara Üniversitesi, İstanbul, Türkiye

Submitted / Gönderilme: 08.03.2022 Accepted/Kabul: 16.06.2022

A 21-year-old patient with cleft lip and palate was referred to Marmara University Prosthesis Department due to the non-aesthetic appearance of the anterior teeth. In clinical and radiographic examination, it was observed that there was a cleft line between the maxillary left central and lateral teeth. Laminate veneers were planned for the patient's teeth number 11 and 12, and zirconia-based all-ceramic bridge was planned for teeth number 21-22 and 23. After fixed prosthetic rehabilitation; the patient reported that he was satisfied with the aesthetic appearance, function and fonation.

There are numerous permanent prosthetic treatment alternatives for the patients with adult cleft lip and palate. Highly aesthetic results can be achieved with fixed bridge restorations with all ceramic systems.

**Keywords:** Aesthetic, cleft lip and palate, all ceramic systems

### GİRİŞ

Dudak damak yarıkları, embriyolojik dönemde medial nasal ve maksiller proseslerin füzyonu aşamasındaki hatalar sonucu meydana gelen ve dudak damak bütünlüğünün bozulmasına neden olan konjenital bir anomalidir (Meyer-Marcotty ve ark., 2011). Dudak damak yarıkları bir kamu sağlığı problemi olup, 650 doğumda bir görülerek en sık karşılaşılan anomalilerden biri olarak karşımıza çıkar (Dhakshaini ve ark., 2015; Silva ve ark., 1992).

Bu anomaliler hastalarda estetik kaygıya sebep olurken; fonksiyonel, periodontal ve restoratif problemlere de yol açabilmektedir. Bütün bu anomaliler göz önünde bulundurulduğunda, dudak damak yarıklarının tedavisi kompleks bir süreç olup; maksillofasiyal cerrah, ortodontist, protez uzmanı, KBB uzmanı ve konuşma terapistinden oluşan multidisipliner bir ekip tarafından sağlanmalıdır. Tedavide asıl amaç; hastanın fonksiyonel ve estetik ihtiyaçlarını giderirken, stabil bir okluzal ilişki sağlayıp relapsın önüne geçerek hastaların sosyal hayatlarındaki dezavantajları ortadan kaldırmaktır (Cannavale ve ark., 2013; Jugessur ve ark., 2009).



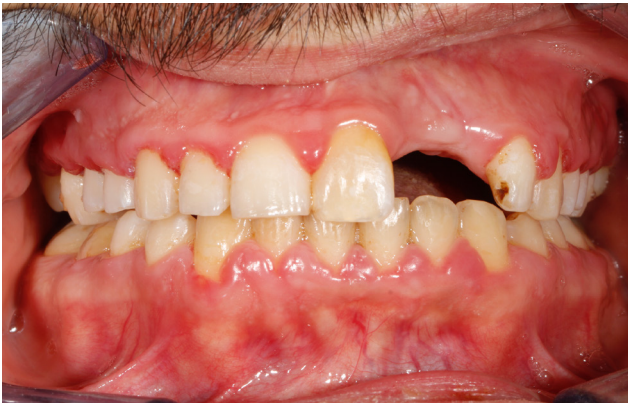Konuşma ve çiğneme olmak üzere iki temel fonksiyonel ihtiyaç, tedavinin başlangıcından itibaren palatal obturatörlerle ve speech aid protezleriyle giderilebilmektedir. Daha sonra okluzyon; konvansiyonel sabit protezlerle veya maryland gibi adeziv köprülerle, hareketli bölümlü protezler veya implant destekli protezlerle, bütün dişlerin ağızda olduğu ve malrotasyon gösterdiği durumlarda gerekliyse ortodonti tedaviiyle ve dişsiz hastalarda palatal lift proteziyle birlikte kullanılan implant destekli overdenture protezlerle sağlanabilmektedir (Deniz ve ark., 2014).

Dudak damak yarıklı hastaların protetik tedavisi hastada bulunan defektin büyüklüğüne, kalan dişlerin durumuna, hastanın sosyoekonomik durumuna ve yaşına bağlı olarak değişebilmektedir. Bu hastalarda premaksiller bölge protetik rehabilitasyon açısından oldukça önemlidir.

Bu vaka sunumunda kliniğimize başvuran 21 yaşında unilateral dudak damak yarıklı hastaya uygulanan sabit protetik rehabilitasyonun sunulması amaçlanmaktadır.

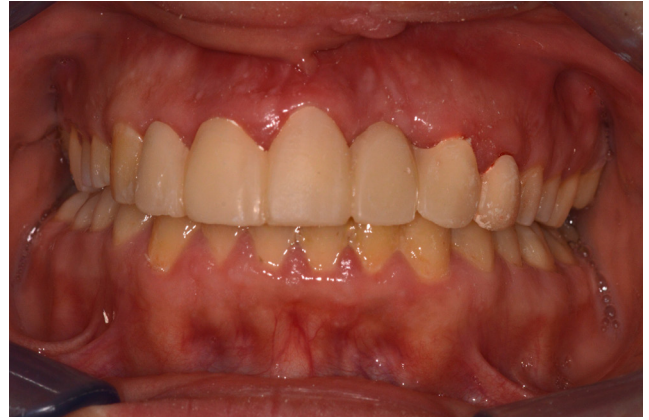## OLGU SUNUMU

Ortodontik ve cerrahi tedavileri tamamlanan 21 yaşında unilateral dudak damak yarıklı erkek hasta, estetik ve fonetik problemler nedeniyle Marmara Üniversitesi Diş Hekimliği Fakültesi Protetik Diş Tedavisi Anabilim Dalı'na başvurmuştur. Anamnezi alınan hastanın herhangi bir sistemik probleminin olmadığı tespit edilmiştir. Yapılan klinik ve radyolojik muayeneler sonucunda; hastanın herhangi bir diş eksikliği olmadığı, gördüğü ortodonti tedaviye rağmen maksiller sol santral ve lateral dişler arasında 8 mm'lik bir yarık hattının mevcut olduğu gözlenmiştir (Resim 1). Ayrıca lateral dişinin kama formu olduğu ve hafif mobilite (Miller sınıf 1) gösterdiği görülmüştür.



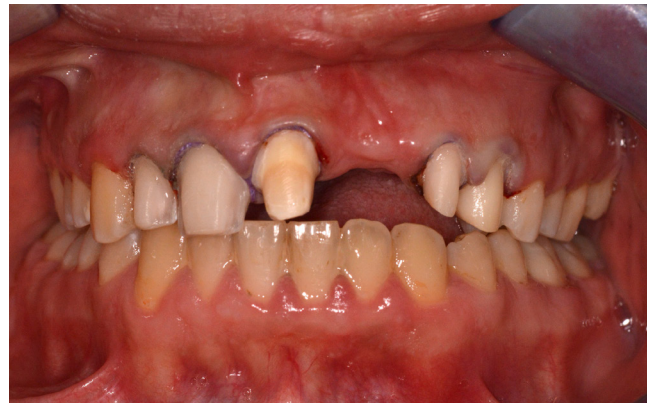**Resim 1:** Hastanın başlangıç durumu

Hastanın estetik gereksiniminin karşılanması ve dişsiz boşluğun kapatılması için, sağ santral ve sağ lateral dişlere laminate veneer; sol santral, sol lateral ve sol kanin dişlere 4 üyeli zirkonyum alt yapıli porselen köprü planlanmıştır. Öncelikle hastadan ölçü alınıp wax-up model oluşturulmuştur. Ardından bu modele uygun mock-up uygulaması yapılarak hasta ağızında uygulanmış ve gerekli düzenlemeler yapılmıştır. Mock-up'tan elde edilen akrilik protezler aynı zamanda geçici protez olarak da kullanılmıştır (Resim 2).



**Resim 2:** Elde edilen wax-up'ın geçici akrilik materyaliyle hasta ağızına uygulanmış hali

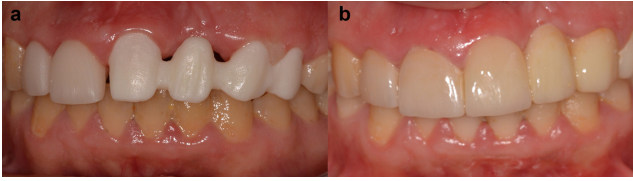21, 22 ve 23 numaralı dişlerin basamak preparasyonu chamfer bitim sınırına uygun olarak yapılmıştır. 11 ve 12 numaralı dişlerin kesimi 0.5-0.8 mm'lik standart lamina preparasyonuna uygun olarak yapılmış ve insizal yüzeylerin preparasyonu butt-joint bitim sınırıyla bitirilmiştir (Resim 3).



**Resim 3:** Prepare edilmiş dişlerin görüntüsü



Son olarak tek aşamalı teknikle polivinilsiloksan ölçü materyali kullanılarak ölçüleri alınmıştır. Üretilen zirkonyum altyapıların uyumu, gerekli mesafelerin kontrolleri ve IPS e.max Press (Ivoclar, Schann, Liechtenstein) materyalinden üretilen laminaların provaları yapılmıştır (Resim 4). Zirkonyum altyapılı köprünün feldspatik porselenden üretilen üst yapısının provasında aks düzenlemeleri yapılmıştır. Ardından kullanılan materyallere uygun olarak rezin simantasyonları yapılmıştır. Uygulanan protetik rehabilitasyon sonucu hastanın estetik ve fonksiyonel beklentileri karşılanmıştır.



**Resim 4:** Lamina ve zirkonyum altyapıların provası (a) ve restorasyonun bitirilmiş hali (b)

## TARTIŞMA

Dudak damak yarıklı bireyler ortodontik ve cerrahi tedavilerinin bitmesini takiben dişsiz boşlukların ve yarık hattının kapatılması amacıyla kalıcı protetik rehabilitasyona ihtiyaç duyarlar. Dudak damak yarıklı hastalarda erişkin dönemde uygulanan birçok tedavi seçeneği mevcuttur. Diş eksikliklerinin çok olmadığı durumlarda sabit tedaviler aynı zamanda splintlemeye de olanak tanıdığı için iyi sonuçlar vermektedir. Yeterli kemik varlığında implant uygulamaları da hareketli protezlere göre iyi bir alternatiftir. Diş eksikliğinin fazla olduğu durumlarda ve çocuk yaştaki hastalarda hareketli protez ve overdenture uygulamaları tercih edilmektedir. Estetik beklentinin yüksek olduğu, hastanın klasik iskelet hareketli protezleri tercih etmediği durumlarda Andrew's köprü tarzı hareketli protezler de yapılabilmektedir. Ayrıca oronazal açıklığın kapatılmadığı durumlarda fonasyon ve fonksiyonu sağlamak amacıyla obturatörler yapılmaktadır. Kawakami ve ark. 2004 yılında yayınladıkları çalışmada; bilateral dudak damak yarığı olan hastalarını ortodontik tedavinin ardından eksik dişlerinin yerine konulması amacıyla dental implantlar ile rehabilite etmişlerdir. Türkkahraman ve ark., 2005 yılında yayınladıkları vaka sunumunda; multidisipliner yaklaşımın önemini vurgulamış, dudak damak yarıklı hastaya cerrahi augmentasyonu takiben sabit protetik tedavi uygulamışlardır. Okada ve ark.'nın 2012 yılında yayınladıkları çalışmada bilateral dudak damak yarığı bulunan aşırı derecede kollaps olmuş maksiller çene, ekspansiyonu takiben anterior

segmentteki dişlerin çekimi yapılmış ve teleskop tutuculu hareketli parsiyel protez uygulaması yapılmıştır. Szmidi ve ark.'nın 2019 yılında yayınladıkları çalışmada, lateral diş eksikliği bulunan unilateral dudak damak yarıklı hastaya fiber destekli protez ve pembe kompozit uygulamışlardır. Deniz ve ark., 2014 yılında yayınladıkları çalışmada kanin ve lateral dişler arasında diastema mevcut olan hastaya implant uygulaması cerrahi sebeplerden ötürü kontraendike olduğu için zirkonyum altyapılı seramik köprü uygulanmıştır. Bu vaka sunumunda ise hastaya implant tedavisi ve protetik köprü rehabilitasyonu seçenekleri sunulmuştur. Sosyal endikasyonu da göz önünde bulunduran hastanın anterior dişlerinin protetik rehabilitasyonu planlanmıştır. İmplant tedavisi görmek istemeyen hasta, anterior dişlerinin köprü ve lamina ile protetik rehabilitasyonunu tercih etmiştir. Ortodonti ile yapılan konsültasyonlar sonucunda; yarık hattının sebep olduğu diastema miktarının çok olmadığı ve yarık hattının çok geniş olmayıp relaps riskinin oldukça az olduğu göz önünde bulundurularak, zirkonyum altyapılı seramik köprü uygulaması için yarık hattının karşısındaki taraftan tek santral diş ve yarık hattının bulunduğu taraftan lateral ve kanin dişler destek olarak seçilmiştir. Karşıt taraftaki santral ve lateral dişlere ise estetik nedenlerle lamina uygulaması yapılmıştır.

## SONUÇ

Dudak damak yarıklı bireylerin tedavisi bebeklik çağından erişkinliğe uzanan kompleks bir süreci kapsar. Dudak damak yarıklı hastalar hayatları boyunca sosyal, psikolojik ve fonksiyonel problemlerle karşılaşır. Tedavinin son aşaması olan protetik rehabilitasyon aşaması, bu problemlerin giderilmesinde rol oynayan en önemli faktörlerden biridir. Sabit veya hareketli kalıcı protetik tedavi uygulamaları ile diş eksiklikleri giderilebilir, okluzyon stabil hale getirilebilir, hastanın çiğneme ve konuşma problemleri giderilebilir ve defekt bölgesi kapatılabilir.

Bu vaka örneğinde, uygulanan sabit protetik restorasyonlar hastanın fonksiyonel, sosyal ve estetik beklentilerini karşılamıştır. 1 sene sonuna kadar yapılan kontrollerde negatif bir bulgu bulunmayıp, herhangi bir protetik komplikasyonla karşılaşmamıştır.

## Çıkar Çatışması İlişkisi

Yazarların makale ile ilgili çıkar ilişkisi oluşturabilen herhangi bir bağlantısı bulunmamaktadır.

## Teşekkür

Bu klinik vakanın gerçekleşmesine katkılarından dolayı laboratuvar işlemlerini yapan diş teknisyeni Aşkın Şahin'e ve Optimal laboratuvarına teşekkürlerimizi sunarız.

## KAYNAKÇA

1. Cannavale R, Matarese G, Isola G, Grassia V, Perillo L. Early treatment of an ectopic premolar to prevent molar-premolar transposition. *Am J Orthod Dentofacial Orthop.* 2013;143:559-69.
2. Deniz ŞT, Özkan P, Çelik E. All-ceramic fixed partial denture for cleft lip and palate patient: A case report. *Clin Den Res.* 2014;38(1):42-47.
3. Dhakshaini MR, Pushpavati M, Garhnayak M, Dhal A. Prosthodontic Management in Conjunction with Speech Therapy in Cleft Lip and Palate: A Review and Case Report. *J Int Oral Health.* 2015;7:106-111.
4. Jugessur A, Farlie PG, Kilpatrick N. The genetics of isolated orofacial clefts: from genotypes to subphenotypes. *Oral Dis.* 2009;15:437-53.
5. Kawakami S, Yokozeki M, Horiuchi S, Moriyama K. Oral rehabilitation of an orthodontic patient with cleft lip and palate and hypodontia using secondary bone grafting, osseointegrated implants, and prosthetic treatment. *Cleft Palate Craniofac J.* 2004;41(3):279-284.
6. Meyer-Marcotty P, Gerdes AB, Stellzig-Eisenhauer A, Alpers GW. Visual face perception of adults with unilateral cleft lip and palate in comparison to controls, an eye-tracking study. *Cleft Palate Craniofac J.* 2011;48:210-6.
7. Okada W, Fukui T, Saito T, Ohkubo C, Hamada Y, Nakamura Y. Interdisciplinary treatment of an adult with complete bilateral cleft lip and palate. *Am J Orthod Dentofacial Orthop.* 2012;141:S149-58.
8. Silva Filho OG, Ramos AL, Abdo RC. The influence of unilateral cleft lip and palate on maxillary dental arch morphology. *Angle Orthod.* 1992;62:283-90.
9. Szmids M, Górski M, Bendyk-Szeffer M, Stogiera A, Buczkowska-Radlińska J. An Alternative Prosthodontic Management of Maxillary Dentoalveolar Defect in a Patient With Cleft Palate and Lip: Case Report. *Cleft Palate Craniofac J.* 2019;56(9):1256-1259.
10. Türkkahraman H, Sarıoğlu M, Sayın MÖ, Baykul T, Aydın MA, Nasır S, Eroğlu E. Multidisciplinary treatment of adult patient with unilateral cleft lip and palate: a case report. *Türkiye Klinikleri J Dental Sci.* 2005;11:64-8.

# Numb Chin Syndrome Associated with Residual Ridge Resorption in Edentulous Mandible: Report of a Case

## Dişsiz Mandibulada Rezidüel Kret Rezorpsiyonu ile İlişkili Uyuşuk Çene Sendromu: Bir Olgu Sunumu

Melda Pelin AKKİTAP<sup>1</sup>, Birsay GÜMRÜ<sup>2</sup>, Sevilay DEVECİ<sup>3</sup>, Ender İDMAN<sup>4</sup>

### ABSTRACT

Residual ridge resorption (RRR), which follows a chronic, progressive, and irreversible course, is due to alveolar remodeling under the influence of cumulative effect of many local and systemic factors after tooth extraction. Decreased height of the mandible leads to change in the location of the mental foramina at the crest of the residual ridge and also subjective pain and paresthesia under mandibular dentures due to the pressure caused by the denture, a phenomenon known as “numb chin syndrome”. In this article, a case with excessive mandibular RRR is presented along with clinical and radiological findings.

Clinical and radiological examinations of a 61-year-old female patient who admitted to our clinic with tenderness and soreness complaints in the right mandibular edentulous alveolar ridge were performed. Intraoral examination revealed severe resorption of the edentulous mandibular alveolar ridge. The right mental foramen was observed to be close to the alveolar crest in panoramic radiograph. Cone beam computed tomography scan confirmed the severe mandibular atrophy and mental foramen exposure at the top of the alveolar crest, clearly revealing the cause of the patient’s tenderness and soreness complaints.

In the edentulous mandible, RRR predisposes the mental nerve to injury because of the proximity of the mental foramina to the alveolar crest. Chronic pressure on the mental nerve may cause pain in the mental nerve distribution region and numbness in the lower lip. Radiographic examinations should definitely be considered as

an indispensable component of diagnosis and prosthetic treatment planning, especially in edentulous patients with RRR.

**Keywords:** Residual ridge resorption, mental foramen, edentulous mandible, numb chin syndrome, cone beam computed tomography

### ÖZ

Kronik, progresif ve irreversibl bir seyir izleyen rezidüel kret rezorpsiyonu (RKR), diş kaybı sonrası birçok lokal ve sistemik faktörün kümülatif etkisi altındaki alveolar remodelinge bağlıdır. Mandibula yüksekliğinin azalması; mental foramenin rezidüel kretteki lokalizasyonunun değişmesine ve “uyuşuk çene sendromu” olarak bilinen mandibular protezlerin baskısı nedeniyle subjektif ağrı ve parestezi ortaya çıkmasına yol açar. Bu olgu sunumunda; mandibulada şiddetli RKR mevcut olan ve subjektif ağrı ve parestezi şikayeti ile başvuran hastanın klinik ve radyolojik bulguları sunulmaktadır.

Sağ mandibular dişsiz alveoler krette hassasiyet ve ağrı şikayeti ile kliniğimize başvuran 61 yaşındaki kadın hastanın klinik ve radyolojik muayenesi gerçekleştirilmiştir. İntraoral muayenede, dişsiz mandibular alveol kretinde şiddetli rezorpsiyon saptanmıştır. Panoramik radyografide, sağ mental foramenin alveol kret tepesine çok yakın lokalize olduğu izlenmiştir. Konik ışıklı bilgisayarlı tomografi görüntülemesi mandibuladaki şiddetli atrofiyi ve her iki taraftaki mental foramenin kret tepesinde konumlandığını doğrulayarak hastanın hassasiyet ve ağrı şikayetinin nedeni açıkça ortaya koymuştur.

Dişsiz mandibulada RKR, mental foramenin alveolar kret tepesine yakın konumlanmasından dolayı mental sinirin zarar görmesine yol açabilir. Mental sinirin kronik baskıya maruz kalması, mental sinirin dağılım bölgesinde ağrı ve alt dudakta uyuşukluk şikayetine neden olabilir. Özellikle RKR mevcut olan dişsiz ağızlarda, detaylı radyolojik inceleme kesinlikle tanı ve protetik tedavi planlamasının önemli bir bileşeni olarak düşünülmelidir.

**Anahtar Kelimeler:** Rezidüel kret rezorpsiyonu, mental foramen, dişsiz mandibula, uyuşuk çene sendromu, konik ışıklı bilgisayarlı tomografi

Birsay Gümrü (✉)

Prof. Dr., Department of Oral and Maxillofacial Radiology, Faculty of Dentistry, Marmara University, 34854, Istanbul, Turkey.  
e-mail: bgumru@marmara.edu.tr

Melda Pelin Akkitap

Department of Oral and Maxillofacial Radiology, Faculty of Dentistry, Marmara University, Istanbul, Turkey.

Sevilay Deveci

Marmara University Institute of Health Sciences, Department of Oral and Maxillofacial Radiology, Istanbul, Turkey.

Ender İdman

Beylikdüzü Oral Health Center, Istanbul, Turkey.

Submitted / Gönderilme: 18.02.2022

Accepted/Kabul: 31.05.2022

## INTRODUCTION

Residual ridge resorption (RRR) begins within a couple of months after tooth extraction and continues progressively (Kovačić et al., 2012; Al-Jabrah&Al-Shumailan, 2014). The resorption rate in the mandible is more striking in comparison to the maxilla (Tallgren, 1972; Al-Jabrah&Al-Shumailan, 2014; Dekker et al., 2018). In the later stages of resorption, up to 60% of the initial mandibular bone substance is lost (Dekker et al., 2018). RRR is among the primary causes of stability and retention loss in mandibular complete dentures (Knezović-Ziatarić&Celebić, 2003; Al-Jabrah&Al-Shumailan, 2014).

Tooth loss results in alveolar crest resorption, as well as significant alterations in the height of the mandible and the location of the mental foramen (Charalampakis et al., 2017). Severe atrophy of the mandibular alveolar process, which may cause the ridge to descend to the mental foramen, is more common in geriatric patients wearing mandibular dentures (Kale et al., 2010). The positioning of the mental foramen nearby the residual ridge crest has frequently been accompanied by the subjective pain and paresthesia felt under mandibular dentures due to pressure on the superficially located mental nerve (Murray, 1994; Närhi et al., 1997). This sensory neuropathy of the mental nerve, which is typically characterized by unilateral numbness in the chin and lower lip, is called “numb chin syndrome” (Rimmele et al., 2019).

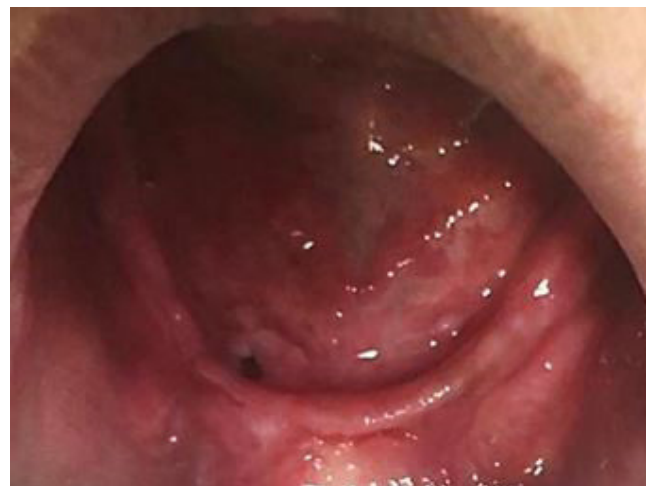Numb chin syndrome was first reported in 1830 by Charles Bell as numbness of the left side of the lower lip as a result of compression of mandibular metastasis on the inferior alveolar nerve (Bell, 1830). This syndrome was often referred to as “Vincent’s syndrome” after Vincent reported this syndrome in 1896 as hypoesthesia and anesthesia of the mental region following damage to the mandible (Vincent, 1896). The term “numb chin syndrome” was first adopted in 1963 by Calverley and Mohnac to describe five cases (Calverley&Mohnac, 1963). Since then, the term “numb chin syndrome” has been widely used to describe this syndrome in most studies (Baskaran et al., 2006; Yoshioka et al., 2009; Divya et al., 2010; Ryba et al., 2010; Chapa et al., 2014; Smith et al., 2015; Rimmele et al., 2019). Only a few studies have defined this condition as “Vincent’s syndrome”, “mental neuropathy”, or “numb lip syndrome” (Burt et al., 1992; Bar-Ziv&Slasky, 1997; Laurencet et al., 2000).

The purpose of this study is to present a case of numb chin syndrome with excessive mandibular RRR along with clinical and radiological findings.

## CASE PRESENTATION

A 61-year-old female patient, with the medical history of acetylsalicylic acid allergy, was admitted to our clinic with the complaints of tenderness, soreness, and intermittent paresthesia in the right mandibular edentulous alveolar ridge. The patient also reported wearing maxillary and mandibular complete dentures for more than 15 years and no control or maintenance therapy since then.

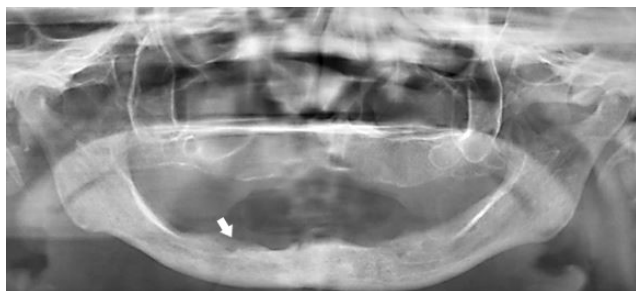
Intra-oral examination revealed severe resorption of the edentulous mandibular alveolar ridge. Epulis fissuratum, a benign fibrous connective tissue hyperplasia that develops as a reactive lesion to chronic mechanical irritation caused by a poorly fitting denture, was noted in the mandibular vestibule in the immediate vicinity of the denture flange. A residual root fragment on the lingual aspect of the alveolar crest in the anterior region was also observed (Figure 1).



**Figure 1.** Intra-oral clinical view of the patient.

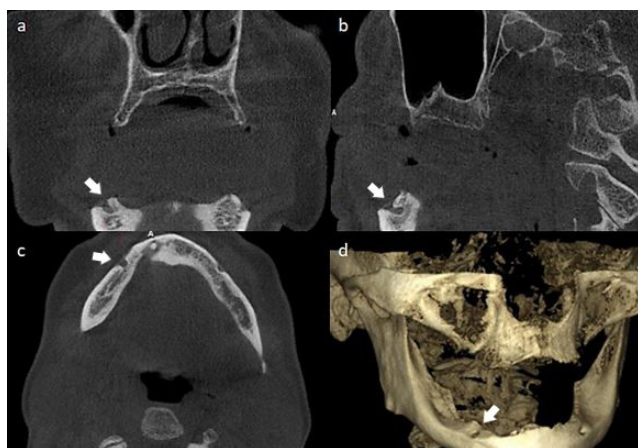
In panoramic radiograph, the right mental foramen was noted to be close to the alveolar crest. A residual root fragment was observed in the region of the extracted mandibular right lateral tooth (Figure 2).





**Figure 2.** Panoramic radiograph showing the right mental foramen located close to the alveolar crest.

The cone beam computed tomography scan confirmed severe atrophy of the mandible and exposure of the right mental foramen at the top of the alveolar crest explaining the cause of tenderness, soreness, and paresthesia complaints of the patient (Figure 3).



**Figure 3.** Cone beam computed tomography images of a) coronal, b) sagittal, c) axial planes, and d) 3D reconstruction.

Then the patient was referred to the department of oral and maxillofacial surgery and department of prosthetic dentistry with the diagnosis of numb chin syndrome for surgical and prosthetic reconstruction of the severely resorbed edentulous mandible.

## DISCUSSION

Tooth loss triggers continuous RRR in the alveolar bone. RRR is influenced by many systemic and local factors such as age and gender, ethnic characteristics, racial miscegenation, shape and size of neurocranium, head position, face biotype, size of the teeth, general health, dietary habits, status of edentulism, muscle forces, parafunctions, occlusion, quality of dentures, environmental influences, and several socioeconomic factors (Charalampakis et al., 2017).

However, the pathogenesis of RRR and the effect of these factors on the RRR rate have not yet been fully elucidated (Čelebić et al., 1993; Al-Jabrah&Al-Shumailan, 2014).

The bone loss severity is particularly correlated with aging, with most studies reporting that the rate of resorption increases with advancing age (Watanabe et al., 2007; Al-Jabrah&Al-Shumailan, 2014; Charalampakis et al., 2017). Gender-related differences are also considered important determinants of the amount of bone resorption, and several studies showed that women have significantly greater amount of mandibular RRR than men (Zarb et al., 1990; Watanabe et al., 2007; Amorim et al., 2008; Al-Jabrah&Al-Shumailan, 2014).

The duration of edentulism may be an influential factor in RRR, and generally more mandibular bone loss is observed with a long period of edentulism in comparison to shorter periods (Charalampakis et al., 2017). In addition, the duration of denture wearing was found to be directly related to RRR between genders. Significantly greater RRR was observed in women compared to men with respect to the duration of complete denture wearing (Arifin et al., 2005; Watanabe et al., 2007; Al-Jabrah&Al-Shumailan, 2014).

Bone loss in the edentulous mandible may be associated with systemic diseases such as estrogen deficiency (Xie et al., 1997; Al-Jabrah&Al-Shumailan, 2014). Experimental studies demonstrated that, in contrast to the dentate mandible, estrogen depletion contributes to a significant bone mass loss in the edentulous mandible (Arifin et al., 2005; Watanabe et al., 2007). However, one study reported that the resorption of maxillary bone is connected with denture-related local factors rather than systemic diseases (Xie et al., 1997).

While the bone resorption process occurs very rapidly in the first year following extraction and is progressive throughout life, there is a great interindividual variation in the resorption rate that may be influenced by several nutritional and physiological factors (Tallgren, 1972; Närhi et al., 1997). In most patients, slowly progressive resorption gives the mental nerves and vessels sufficient time to show adaptation to the anatomical alterations in the mental foramen region (Närhi et al., 1997).

Numb chin syndrome is a sensory neuropathy associated with altered sensation through the anatomical border of the nerve and most frequently affects the mental nerve. Although there are several studies reporting that the localization of the mental foramen at the top of the residual ridge may arouse problems in complete denture wearers, reports on



the frequency of symptoms and signs related to numb chin syndrome are scarce (Närhi et al., 1997).

Although numb chin syndrome is a rare condition, it has essential clinical signs and symptoms. This syndrome in generally emerges as unilateral numbness of the lips and chin, and senses resembling local anesthesia are described by the patients (Divya et al., 2010; Ryba et al., 2010; Chapa et al., 2014). Despite the fact that the symptoms are mostly unilateral, bilateral numbness has been reported in approximately 15% of cases (Laurencet et al., 2000; Smith et al., 2015; Rimmele et al., 2019). Furthermore, the sensory impairment is not restricted to only hypoesthesia, but may also demonstrate as paresthesia, dysesthesia or anesthesia with orofacial pain from mental nerve compression (Smith et al., 2015; Rimmele et al., 2019). Facial weakness and motor/taste disturbance are mostly absent, and lip and tongue functions, namely movement and taste, may appear to be normal (Bar-Ziv&Slasky, 1997; Laurencet et al., 2000; Yoshioka et al., 2009; Ryba et al., 2010; Chapa et al., 2014; Smith et al., 2015; Rimmele et al., 2019).

After tooth extraction, the cortical bone undergoes greater resorption in the vestibular region and thin and low alveolar crests are observed on radiographs. In edentulous patients, the only radiographic landmarks remaining in the mandibular corpus are the mandibular superior and inferior borders and the mental foramen (Čelebić et al., 1993). In the case of severe mandibular atrophy, the height of the bone between the alveolar crest and the mental nerve is very narrow, and patients may experience pain as a result of the pressure applied to this area (Kadioglu et al., 2014). In several studies, panoramic radiography was primarily preferred for the evaluation of the mandibular bone and mental nerve region (Arifin et al., 2005; Al-Jabrah&Al-Shumailan, 2014; Smith et al., 2015).

Numb chin syndrome frequently has a dental origin including iatrogenic causes, which may lead to injury to the nerves of the ramus and hypoesthesia, such as mandibular trauma, nerve damage due to extraction, mandibular surgery, ill-fitting dentures, and implants (Bar-Ziv&Slasky, 1997; Divya et al., 2010; Chapa et al., 2014). Other causes include tumors, radiotherapy, osteomyelitis, and dental abscess (Bar-Ziv&Slasky, 1997; Divya et al., 2010; Ryba et al., 2010; Chapa et al., 2014). Additionally, systemic diseases such as diabetes mellitus or disorders such as multiple sclerosis may cause nerve damage and neuropathies. Moreover, similar findings of chin numbness have been correlated with multiple sclerosis, which typically involves several cranial nerves together with the mandibular nerve (Colella et al., 2009;

Chapa et al., 2014). Apart from these reasons, if numbness symptoms without an obvious source are present, consultation with a specialist should be considered (Chapa et al., 2014).

As mentioned earlier, the origin of numbness is based on the various conditions, and a more in-depth imaging with computed tomography, cone beam computed tomography or magnetic resonance imaging techniques may be necessary for differential diagnosis (Smith et al., 2015). In addition, if facial sensory symptoms spread beyond the distribution area of the mental nerve, an electromyogram may contribute to broader assessment of trigeminal nerve dysfunction. More advanced evaluation with serological tests may be required for evaluation of inflammatory or infectious etiologies such as diabetes, Sjögren's syndrome, sarcoidosis, amyloidosis, and Lyme disease in isolated trigeminal neuropathy cases predominantly affecting the mandibular branch (Smith&Cutrer, 2011; Smith et al., 2015).

Numb chin syndrome, which is a result of RRR in edentulous mandible, often presents with symptoms mimicking Tic Douloureux and is manifested by sudden, severe, and sharp pain of short duration (Baskaran et al., 2006; Chapa et al., 2014). On closer consideration, it will be noticed that pain arises with functional loading of the denture and mastication stresses, and simulated symptoms may be induced by digital pressure on the mental foramen area.

Our case was a 61-year-old female patient with tenderness, soreness, and intermittent paresthesia complaints on the right mandibular alveolar ridge. Clinical and radiological examinations revealed that the complaints were related to the pressure of the denture on the exposed mental foramen.

## CONCLUSION

The bone loss severity and the high incidence of RRR are associated with osteoporosis, increase with advancing age, and favour the female sex for predisposition. In the edentulous mandible, the mental nerve becomes prone to damage due to close location of the mental foramina to the alveolar crest as a result of RRR. Chronic compression on the mental nerve may result in subjective pain and paresthesia in the mental nerve region under mandibular dentures. Radiographic examinations should be considered as an integral part of diagnosis and prosthetic treatment planning in edentulous patients with RRR.

## ACKNOWLEDGEMENT

This study is presented as a poster at the 2nd International Dental Symposium of Marmara University Faculty of Dentistry, April 29-30, 2019, Istanbul, Turkey.

## AUTHOR CONTRIBUTIONS

BG and MPA; contributed to study conception and design. MPA, SD and EI; collaborated for patient management and data collection. BG and MPA; drafted the manuscript. All authors reviewed and approved the manuscript.

## CONFLICT OF INTEREST

The authors declare that there is no conflict of interest.

## REFERENCES

1. Al-Jabrah O, Al-Shumailan Y. Association of complete denture wearing with the rate of reduction of mandibular residual ridge using digital panoramic radiography. *Int. J. Dent. Res.* 2014;2(1):20-25.
2. Amorim MM, Prado FB, Borini CB, Bittar TO, Volpato MC, Gropo FC, Caria PHF. The mental foramen position in dentate and edentulous Brazilian's mandible. *Int. J. Morphol.* 2008;26(4):981-987.
3. Arifin AZ, Asano A, Taguchi A, Nakamoto T, Ohtsuka M, Tsuda M, Kudo Y, Tanimoto K. Computer-aided system for measuring the mandibular cortical width on dental panoramic radiographs in identifying postmenopausal women with low bone mineral density. *Osteoporos Int.* 2006;17(5):753-759.
4. Bar-Ziv J, Slasky BS. CT imaging of mental nerve neuropathy: the numb chin syndrome. *Am. J. Roentgenol. (AJR)* 1997;168(2):371-376.
5. Baskaran RK, Krishnamoorthy, Smith M. Numb chin syndrome—a reflection of systemic malignancy. *World. J. Surg. Oncol.* 2006;4:52.
6. Bell C. *The nervous system of the human body.* London: Longman; 1830.
7. Burt RK, Sharfman WH, Karp BI, Wilson WH. Mental neuropathy (numb chin syndrome). A harbinger of tumor progression or relapse. *Cancer.* 1992;70(4):877-881.
8. Calverley JR, Mohnac AM. Syndrome of the numb chin. *Arch. Intern. Med.* 1963;112:819-821.
9. Čelebić A, Valentić-Peruzović M, Prpić G, Stipetić J. Alveolar ridge resorption as detected on panoramic radiographs. *Acta Stomatol. Croat.* 1993;27(1):17-23.
10. Chapa NJ. Numb chin syndrome: a signal of underlying concern. *J. Dent. Hyg.* 2014;88(6):348-352.
11. Charalampakis A, Kourkoumelis G, Psari C, Antoniou V, Piagkou M, Demesticha T, Kotsiomitis E, Troupis T. The position of the mental foramen in dentate and edentulous mandibles: clinical and surgical relevance. *Folia Morphol. (Warsz).* 2017;76(4):709-714.
12. Colella G, Giudice A, Siniscalchi G, Falcone U, Guastafierro S. Chin numbness: a symptom that should not be underestimated: a review of 12 cases. *Am. J. Med. Sci.* 2009;337(6):407-410.
13. Dekker H, Schulten EAJM, Ten Bruggenkate CM, Bloemena E, van Ruijven L, Bravenboer N. Resorption of the mandibular residual ridge: A micro-CT and histomorphometrical analysis. *Gerodontology.* 2018;35(3):221-228.
14. Divya KS, Moran NA, Atkin PA. Numb chin syndrome: a case series and discussion. *Br. Dent. J.* 2010;208(4):157-160.
15. Kadioglu MN, Senturk MF, Oncul AMT, Cambazoglu M. Repositioning of the mental nerve in case of severe mandibular atrophy: A case series. *Int. J. Experiment. Dent. Sci.* 2014;3(1):41-43.
16. Kale TP, Patel JN, Bhutani H. Mental nerve repositioning – A case report. *Int. J. Dent. Clin.* 2010;2(3):58-60.
17. Knezović-Ziatarić D, Celebić A. Mandibular bone mineral density changes in complete and removable partial denture wearers: a 6-month follow-up study. *Int. J. Prosthodont.* 2003;16(6):661-665.
18. Kovačić I, Knezović Zlatarić D, Celebić A. Residual ridge atrophy in complete denture wearers and relationship with densitometric values of a cervical spine: a hierarchical regression analysis. *Gerodontology.* 2012;29(2):e935-947.
19. Laurecet FM, Anchisi S, Tullen E, Dietrich PY. Mental neuropathy: report of five cases and review of the literature. *Crit. Rev. Oncol. Hematol.* 2000;34(1):71-79.
20. Murray D. Full dentures for the aging patient. Barnes IE, Walls A, editors. *Gerodontology.* Oxford: Wright; 1994, p.146-159.
21. Närhi TO, Ettinger RL, Lam EW. Radiographic findings, ridge resorption, and subjective complaints of complete denture patients. *Int. J. Prosthodont.* 1997;10(2):183-189.
22. Rimmele F, Maschke H, Großmann A, Jürgens TP. A case report: Numb Chin Syndrome due to thalamic infarction: a rare case. *BMC Neurol.* 2019;19(1):303.
23. Ryba F, Rice S, Hutchison IL. Numb chin syndrome: an ominous clinical sign. *Br. Dent. J.* 2010;208(7):283-285.
24. Smith JH, Cutrer FM. Numbness matters: a clinical review of trigeminal neuropathy. *Cephalalgia.* 2011;31(10):1131-1144.
25. Smith RM, Hassan A, Robertson CE. Numb Chin Syndrome. *Curr. Pain. Headache. Rep.* 2015;19(9):44.
26. Tallgren A. The continuing reduction of the residual alveolar ridges in complete denture wearers: a mixed-longitudinal study covering 25 years. *J. Prosthet. Dent.* 1972;27(2):120-132.
27. Vincent B. Sur un signe précoce de certaines ostéites du maxillaire inférieur se terminant par une nécrose. *Rev. Trimestr. Suisse d'Odontol.* 1896;6:148-163.
28. Watanabe PCA, Issa JPM, Oliveira TM, Monteiro SAC, Iyomasa MM, Regalo SCH, Siéssere S. Morphodigital study of the mandibular trabecular bone in panoramic radiographs. *Int. J. Morphol.* 2007;25(4):875-880.
29. Xie Q, Närhi TO, Nevalainen JM, Wolf J, Ainamo A. Oral status and prosthetic factors related to residual ridge resorption in elderly subjects. *Acta. Odontol. Scand.* 1997;55(5):306-313.

30. Yoshioka I, Shiiba S, Tanaka T, Nishikawa T, Sakamoto E, Kito S, Oda M, Wakasugi-Sato N, Matsumoto-Takeda S, Kagawa S, Nakanishi O, Tominaga K, Morimoto Y. The importance of clinical features and computed tomographic findings in numb chin syndrome: a report of two cases. *J. Am. Dent. Assoc.* 2009;140(5):550-554.
31. Zarb CA, Bolender CL, Hickey JC, Carlsson GE. *Boucher's Prosthodontic Treatment for Edentulous Patients*. St Louis: Mosby; 1990.

# Diş Eti Oluğu Kanı ve Tıbbi Diagnostik Değeri

## Gingival Crevicular Blood and its Medical Diagnostic Value

Hasan HATİPOĞLU 

### ÖZ

Diş hekimliği kapsadığı alan nedeniyle birçok tıp dalı ile birlikte çalışmayı zorunlu kılmaktadır. Bu ilişkinin bir diğer önemi dental tedavilerde tıbbi ortak noktalarının bulunmasıdır. Birçok oral ve sistemik tablo çift yönlü bir ilişki içerisinde. Hastalar bazen durumları ile ilgili yeterli bilgiye sahip olmayabilirler veya hastalıkları teşhis edilmemiş olabilir. Özellikle bazı sistemik hastalıkların mevcudiyeti dental tedavinin modifiye edilmesini gerektirebilir. Uygulamada, muayenede bilinen bazı önemli hastalık parametreleri ölçülmeye çalışılmaktadır. Bu açıdan bakıldığında diş eti oluğu kanı bu konuda göreceli olarak çalışılmış bir parametredir. Diş eti oluğu kanı özellikle periodontal hastalığı bulunanlarda rutin muayene sırasında görülebilmektedir. Girişimsel olmayan yollarla elde edilen bu kanın muayenede bazı testlere imkân verdiği gösterilmiştir.

Bu geleneksel derlemede diş eti oluğu kanı ve tıbbi diagnostik değeri tartışılacaktır.

**Anahtar Kelimeler:** Teşhis, kan, periodontal hastalık

### ABSTRACT

Dentistry makes it compulsory to work with many medical branches due to the area it covers. Another important aspect of this relationship is finding common points in treatments. Many oral and systemic disease/circumstances are in a bidirectional relationship. Patients sometimes do not have enough information about their condition or their disease may not be diagnosed. Particularly, the presence of certain systemic diseases may require modification of dental treatment. In practice, some known major disease parameters are tried to measure in the dental office. From this point of view, gingival crevicular blood is relatively studied in this regard. Gingival crevicular blood is seen during routine examination, especially in those with periodontal disease. It has been shown that this blood, which is obtained by non-invasive methods, allows some tests in the office.

In this traditional review, gingival crevicular blood and its diagnostic value will be discussed.

**Keywords:** Diagnosis, blood, periodontal diseases

Hasan Hatipoğlu (✉)

Assoc.Prof.Dr., Kutahya Health Sciences University, Faculty of Dentistry,  
Department of Periodontology, Kutahya, Türkiye  
e-mail: perio.hasan@gmail.com

Submitted / Gönderilme: 24.07.2021 Accepted/Kabul: 21.01.2022

### GİRİŞ

Diş hekimliği ilgi alanı nedeniyle bazı tıbbi durumlar ile sıkı ilişki içersindedir. Özellikle son yıllarda birçok sistemik rahatsızlık periodontal hastalıklar ile olan olası ilişkileri nedeniyle araştırma konusu olmuştur. Kardiyovasküler rahatsızlıklar (Nazir, 2017; Kim & Amar, 2006), olumsuz hamilelik sonuçları (Nazir, 2017; Kim & Amar, 2006), diyabet [Diabetes Mellitus-(DM)] (Nazir, 2017; Kim & Amar, 2006), metabolik sendrom (Hatipoglu ve ark., 2015), respiratuar hastalıklar (Nazir, 2017), kronik böbrek rahatsızlığı (Nazir, 2017), osteoporoz (Kim & Amar, 2006), romatoid artrit (Nazir, 2017), bilişsel bozukluklar (Nazir, 2017) ve kanser (Nazir, 2017) periodontal hastalıklar ile ilişkilendirilmiştir.

Patogenezi ve komplikasyonları en iyi bilinen rahatsızlıklardan biri DM'tur. DM, komplikasyonları ile yaşam kalitesini etkileyen, uzun ömürlülüğü ve tedavi maliyetleri bakımından karşımıza çıkan önemli bir rahatsızlıktır. DM, hiperglisemi ile karakterize bir grup metabolik bozukluğu tanımlamaktadır. Basit olarak diyabet türleri tip 1 , tip 2 ve gestasyonel (gebelik) diyabet olarak tanımlanabilir (Casanova ve ark., 2014). Periodontal hastalık diyabetin bir komplikasyonu olarak kabul edilmektedir (Löe, 1993). DM'un oral kavitede artmış bir periodontitis riski oluşturduğu belirtilmektedir (Casanova ve ark., 2014). Genelde incelenen tip 2 diyabet olsa da tip 1 diyabetin artmış periodontal hastalık riski taşıdığı ileri sürülmektedir (Casanova ve ark., 2014). DM ve periodontal hastalıkların çift yönlü bir ilişki ortaya koyduğu belirtilmektedir (Stanko & Izakovicova Holla, 2014; Preshaw ve ark., 2012). Dolayısıyla bu klinik tabloların kontrol altında olması, tıbbi ve dental tedaviler açısından doğru bir yaklaşım olacaktır. Ek olarak, periodontitisli hastalarda DM prevalansı periodontal olarak sağlıklı bireylere göre daha yüksektir

(Beikler ve ark., 2002). Periodontal hastalıktan kaynaklanan çözülme kronik enflamasyonun DM'un kontrolünü etkileyebileceğini belirtmek gerekir (Chapple ve ark., 2013). Bu nedenle oral sağlığın DM hastalık yönetiminin bir parçası olarak görülmesi gerektiği vurgulanmıştır (Preshaw ve ark., 2012). Diş eti oluşu sıvısı (DOS) ve tükürükte DM hastalarında DM olmayanlara göre artmış konsantrasyonlarda farklı tip sitokinlerin tespit edildiği bildirilmiştir (Chapple ve ark., 2013).

Periodontal hastalıklar kısaca iki ana formda izlenmektedir. Gingivitis, sadece diş etinin etkilendiği bir klinik tablo olarak karşımıza çıkar. Periodontitis ise diş eti yanında diş destek dokularının (periodontal ligament ve alveoler kemik yapısı) da etkilenmesi ile açıklanabilir (Pihlstrom ve ark., 2005; Kinane ve ark., 2017, Caton ve ark., 2018). Mikrobiyal dental plak periodontal hastalıkların başlaması ve ilerlemesi için gerekmektedir (Pihlstrom ve ark., 2005; Wolf ve ark., 1994). Ancak bunun yanında hassas bir konağa da ihtiyaç vardır (Pihlstrom ve ark., 2005; Kinane ve ark., 2017). Klinik periodontal sağlığa etki eden faktörler kısaca şu şekilde sıralanabilir; Mikrobiyal dental plak (sub-, supra-) yapısı, konak ile ilgili faktörler ve çevresel faktörler (sigara kullanımı vb.)'dir (Lang & Bartold, 2018). Klinik açıdan bozulmamış/azalmamış periodonsiyumda sondlamada kanama, eritem, ödem, ataşman ve kemik kaybı izlenmez (Chapple ve ark., 2018). Yapılan değerlendirmelerde sondlamada kanamanın mevcut diş eti enflamasyonunu tespit etmek adına güvenilir bir metot olduğu ortaya konulmuştur (de Souza ve ark., 2003). Özellikle periodontitise sahip bireylerde cep epitelinin incelendiği ve ülser alanlar görüldüğü belirtilmiştir (Davenport ve ark., 1982). Bu da klinik açıdan sondlamada kanama ile karakterize bir tablonun ortaya çıkmasını sağlamaktadır.

Periodontal hastalık tabloları geçici bakteriyemi nedeniyle oluşan metastatik enfeksiyon, bakterilerce gerçekleştirilen immünolojik hasar ile meydana gelen metastatik enflamasyon ve mikrobiyal toksinlerin oluşturduğu metastatik hasar yapabilmektedir (Thoden van Velzen ve ark., 1984). Öte yandan periodontal dokularda üretilen proenflamatuvar sitokinlerin yine genel dolaşıma karışabileceği belirtilmiştir (Page, 1998).

Diş hekimliği tedavileri açısından düşünüldüğünde, hastaların varsa sistemik hastalıklarının ne ve hangi aşamada olduğunu sorgulanması gerekmektedir. Özellikle mevcut DM hastalarının kan değerlerinin bilinmesi gerek hastalık, gerekse de periodontal tedavi seyri bakımından değerli

bilgiler vermektedir. Stabil olan bir hasta ile değerleri oldukça yüksek seyreden hastalarda tedavi stratejisi açısından farklı yaklaşımların olması kaçınılmazdır. Yine teşhis edilmemiş DM hastası ile dental klinikte karşılaşma olasılığı yüksektir.

Glukoz, kanda [a-Eski metotlar: (A:İndirgeyici metotlar ile B:Yoğunlaştırıcı metot); b-Yeni enzimatik metotlar (heksokinaz, glukoz oksidaz, glukoz dehidrojenaz); c-Glukometrede (glukoz oksidaz, glukoz dehidrojenaz, heksokinaz)], interstisyel sıvıda, idrarda, serebrospinal sıvıda, asitik ve pleural sıvıda tespit edilebilmektedir (Kubihal ve ark., 2021). DM açısından muayenehanede gerçekleştirilebilecek testler gündemdedir. Günümüzde evde ve muayenehanede hasta başı olarak gerçekleştirilebilecek testler DM hastaları için mevcut olup, hastalarca rahatsızlıklarının takibi açısından sıklıkla kullanılmaktadır. Bu testlerin evde kullanılabilirliği son yıllarda teknolojik gelişmelerin ışığında önemli bir konuma yükselmiştir. Bu açıdan düşünüldüğünde kanın yanında oral kavitede tükürük ve DOS temelli testlerin araştırıldığını söylemek mümkündür (Javaid ve ark., 2016; Carmagnola ve ark., 2012; Yamaguchi ve ark., 2004; Herman ve ark., 2015).

Literatür incelendiğinde bu amaçla özellikle "Diş Eti Oluşu Kanı (DOK)"nın DM ile ilişkilendirildiği ve sıklıkla çalışıldığı görülmektedir. DM'un yaygın oluşu ve klinikte komplikasyon oluşturma potansiyelinin olması nedeniyle bu tarz araştırmalarda sıklıkla çalışılmıştır. Teşhisi konulmuş ve konulmamış kişilerin DM parametrelerinin incelenmesi klinik açıdan yararlıdır. Diş hekiminin bilinen vakaların yanı sıra teşhisi konulmamış kişilerde anahtar rol oynayabileceği düşünülmelidir.

Bu derlemenin amacı bu alanda yapılmış çalışmalarını inceleyerek bu uygulamanın klinikteki yerini ve kullanılabilirliğini tartışmaktır.

### Diş Eti Oluşu Kanı ve DM İle İlgili Diagnostik Çalışmalar

Rutin muayenede periodontal hastalığa sahip bireylerde sondlamada kanama ek bir çaba sarf etmeden kendiliğinden oluşabilmektedir (Şekil-1). DOK ile araştırma yapılmasının nedeni bu tekniğin güvenli, gerçekleştirilmesi kolay ve hasta tarafından iyi bir şekilde tolere edilmesinden kaynaklanmaktadır (Beikler ve ark., 2002). Venöz kan (VK)'dan alınan örneklerin laboratuvarında değerlendirilmesi günümüzde altın standart olarak görülmektedir. Özellikle son yıllarda tıp alanındaki gelişmeler, evde uygulanabilir testlerin kullanılabilirliğini ciddi anlamda artırmıştır. Testlerin



ölçüm değerleri laboratuvar cihazları ile karşılaştırıldığında oldukça başarılı bir performans ortaya koymaktadır. Ev-ofislerde kullanım alanı bulan bu cihazlarda referans laboratuvar değerlerine göre  $\pm\%$  15'lik bir sapmanın kabul edilebilir olduğu görüşü hakimdir (Consensus Statement on self-monitoring of blood glucose, 1987).

DOK konusunda ilk çalışmalardan biri Parker ve ark. (1993) tarafından gerçekleştirilmiştir. Elli DM'u olan hasta çalışmaya dahil edilmiştir. Hastalardan DOK, parmak ucu-kapiller kan (PUK) örnekleri ve VK örnekleri elde edilmiştir. DOK ve PUK aynı cihazda değerlendirilirken, VK için laboratuvar da glikoz analizatöründe değerlendirme yapılmıştır. Çalışma sonunda DOK ve PUK arasında değerlerin benzer olduğu ve birbirinin yerine kullanılabilirliği belirtilmiştir (Parker ve ark., 1993).

Otuz iki DM olmayan hasta ile on üç DM'u bulunan orta ve şiddetli periodontitise sahip bireylerin dahil edildiği diğer bir çalışmada üst anterior dişlerde periodontal sondlama neticesinde izlenen DOK ve kontrol olarak PUK elde edilmiştir. Yapılan değerlendirmelerde hasta içi değerlendirmelerde olumlu bir ilişki gözlenmiştir (Beikler ve ark., 2002). Yine başka bir çalışmada tip 2 DM olan ve olmayan bireylerde bir önceki çalışma ile paralel sonuçlar elde edilmiştir (Khader ve ark., 2006). Ancak bu çalışmayı gerçekleştiren araştırmacılar yeterli miktarda DOK örneği alınmanın her zaman mümkün olmadığını ve bu yüzden klinik açıdan uygulamanın sınırlı olabileceğini bildirmişlerdir. Akılda tutulması gereken bir nokta da kontaminasyondur. Plak, DOS ve debrisin örneklemeyi etkileyebilecek hususlar olarak göze çarpmıştır (Khader ve ark., 2006). Öte yandan başka bir incelemede DOK farklı özellikleri olan iki çalışma grubundan elde edilmiştir. Sondlamada kanamanın yoğun olduğu ve cep derinliği esas alınan bölgelerden elde edilen DOK örnekleri birinci grubu oluştururken, ikinci grup DOK'nın az veya hiç izlenmediği alanlardan elde edilmiştir. Bu gruplarda PUK'da elde edilmiş olup glukometrede değerlendirilmiştir. Çalışma sonucuna göre yoğun diş eti kanamasının olduğu bölgeden edilen DOK'nın (gingival marjine veya dişe dokunma olmadığı durumlarda) glukoz tespiti için yeterli olduğu gösterilmiştir. Bu çalışmada dikkat çeken hususlar bulunmaktadır. Örneğin araştırmacılar  $\geq 4$  mm üzerindeki cep derinliğinde istenilen miktarda DOK'na ulaşmalarının kolay olduğunu ancak cep derinliği  $\leq 3$  mm olanlarda yeterli miktarda kanı elde etmek için üç veya daha fazla sondlamaya gereksinim duyulduğunu belirtmişlerdir (Strauss ve ark., 2009). Benzer grupların oluşturulduğu

ve benzer sonuçlar ortaya koyan araştırmalara rastlamak mümkündür (Waghmare ve ark., 2011).

Yine 70 hastanın (35 DM olan ve 35 DM olmayan) gingival indeks ve cep derinliğinin de eş zamanlı olarak değerlendirildiği alanlarda DOK, kontrol amaçlı olarak da VK elde edilmiştir. Çalışmada orta şiddetli gingivitis ve periodontitis hastaları değerlendirmeye alınmıştır. Bu hastalarda gingival skor hesaplanmıştır. Yapılan değerlendirmede DOK ve VK arasında önemli bir fark izlenmemiştir (Bhavsar ve ark., 2016). Bu yöntemin bilinen DM hastaların takibi ve durumunu bilmeyen kişiler için erken tanı aracı olarak kullanılabilirliği belirtilmiştir. Benzer şekilde gerçekleştirilen çalışmalarda DOK'nın glukometrik değerlendirmelerde kullanılabilirliği belirtilmiştir (Kaur ve ark., 2013; Parihar ve ark., 2016; Singh ve ark., 2019; Sande ve ark., 2020). DM hastaları ile DOK ve PUK'nın elde edildiği incelemelerde benzer sonuçlar ortaya koyulmuştur (Rajesh ve ark., 2016; Rapone ve ark., 2020).

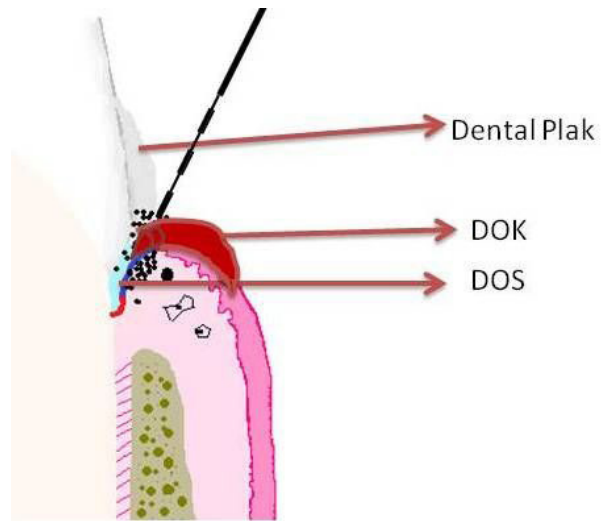
Strauss ve ark. (2012) tarafından gerçekleştirilen çalışmada kan glukoz değerlerinin yanında HbA1c (glikolize hemoglobün) değerlerine de bakılmıştır. Yazarlar bazı analizlerinde yeterli miktarda kan örneği (18/120) elde edemediklerini ve önlemlerin alınmasına rağmen kontaminasyonun önüne geçilemediğini belirtmişlerdir. Ancak yine de DOK'nda hastaların bir bölümünde HbA1c değerlerinin saptanabileceği belirtilmiştir (Strauss ve ark., 2012). Benzer olarak aynı grubun araştırmasında Hb1Ac değerlerinin incelenen örneklemin yaklaşık yarısında yüksek çıktığını ve prediyabet-diyabet aralık değerleri ortaya koyduğunu gösterilmiştir (Strauss ve ark., 2015). Hb1Ac seviyelerinin değerlendirildiği başka bir çalışmada, DOK ile yapılan değerlendirmelerin iyi tolere edildiği, bu uygulamanın hastalar için uygun ve kabul edilebilir olduğu ve diş hekimlerinin DM taraması yapması için uygun zaman sağladığı ve sorumluluk engellerini azalttığı belirtilmiştir (Rosdale & Strauss, 2012). Altmış hastada (18 DM olan ve 42 DM olmayan) orta-şiddetli periodontitisi olan bireylerde glukoz ve Hb1Ac değerlerine DOK ve PUK vasıtasıyla bakılmıştır. Rutin periodontal muayeneden elde edilen örneklerde kan glukoz ve HbA1c seviyelerinin analizlere izin verdiği görülmüştür (Wu ve ark., 2021). HbA1c değerlerini DOK vasıtasıyla ölçmeyi amaçlayan yüksek basınçlı sıvı kromatografisi [High-Pressure Liquid Chromatography – (HPLC)] yöntemi ile de başarılı sonuçlar elde edilmiş olup, dental ofiste DM taraması için kullanılabilirliği belirtilmiştir (Pesce ve ark., 2015).

DM olan ve DM olmayan bireylerde gerçekleştirilen başka değerlendirmelerde ise, DOK ve PUK elde edilmiştir. Sonuç olarak araştırmacılar DOK'nın rutin periodontal muayene sırasında DM taramasında girişimsel olmayan bir tanı aracı olarak kullanılabilirliğini göstermişlerdir (Shetty ve ark., 2013; Gupta ve ark., 2014). Buna karşın benzer bir popülasyonda benzer bir yöntem ile (DOK ve PUK) yapılan bir çalışmada DOK'nın, periodontal muayene sırasında kan glukozunu tayin etmek için kullanılamayacağı belirtilmiştir (Debnath ve ark., 2015).

Orta şiddetli periodontitisi bulunan 30 hastadan DOK ve PUK örnekleri alınmıştır. Yapılan değerlendirmelerde PUK ile DOK arasında istatistiksel açıdan önemli bir korelasyon izlendiği bildirilmiştir (Sibyl ve ark., 2017). Yine sondlamada kanaması olan gingivitis ve periodontitis hastalarında yapılan değerlendirmede, gingival kanama indeksi-periodontal hastalık indeksi ve cep derinliğinin yanı sıra DOK ve PUK elde edilmiştir. Bu değerlendirmeler ile DOK'nın rutin periodontal muayene sırasında kan glukozunu tarama kaynağı olarak kullanılabilirliği sonucuna varılmıştır (Gaikwad ve ark., 2013). Başka çalışmalarda benzer sonuçlar elde edilmiştir (Datta & Devaraj, 2015; Dwivedi ve ark., 2014).

Kronik periodontitis (KP) bulunan DM olan ve DM olmayan hastalarda, laboratuarda açlık kan şekeri (AKŞ) değerlerine ve glukometre ile DOK ve PUK değerlerine bakılmıştır. Araştırma sonunda DOK-PUK ve DOK-AKŞ ölçümleri arasında bir uyum gözlenmemiştir. DOK ile yapılan değerlendirmelerde tedavi edilmeyen KP hastalarında ofiste kan glukozunun değerlendirilmesinin uygun olmayabileceği belirtilmiştir (İntaranonvilai ve ark., 2016). Bir diğer çalışmada DM olan ve KP'i bulunan 50 kişiden açlık VK örneği alınmıştır. Bu örnekler laboratuvarında değerlendirilmiştir. Periodontal muayene sonrasında oluşan kanama ile DOK ve ardından PUK elde edilmiştir. Bu örnekler de glukometrede değerlendirilmiştir. DOK ile VK arasında istatistiksel açıdan bir ilişki saptanmış olup, diyabetik hastalarda DOK'nın kan glukoz seviyelerini analiz etmek için kullanılabilirliği belirtilmiştir (Penmetta ve ark., 2016). Başka bir incelemede gingivitis ve periodontitisi bulunan bireylerde açlık durumunda DOK ve PUK alınmış ardından postprandial olarak ölçümler tekrarlanmıştır. Açlık DOK ve PUK değerlerinde istatistiksel açıdan bir fark gözlenmezken, postprandial olarak istatistiksel olarak bir fark izlenmiştir (Jain ve ark., 2015). Benzer yöntem ile gerçekleştirilmiş başka bir incelemede açlık ve postprandial ölçümler arasında periodontitis olan bireylerde DOK ve

PUK'nda herhangi bir istatistiksel farklılık izlenmemiştir (Satyanarayan ve ark., 2017). Sonuçlara göre periodontal muayene de toplanan DOK'nın glukometrik analizi için uygun ve ofiste kullanılacak bir prosedür olabileceği belirtilmiştir (Satyanarayan ve ark., 2017; Shylaja ve ark., 2016). Sharma ve ark. (Sharma ve ark.,2018) orta ve şiddetli periodontitise sahip bireylerde periodontal tedavi öncesinden DOK ve PUK örnekleri almışlardır. Ardından bireylere faz-1 tedavisini uygulamışlardır. İşlemden 45 gün sonra örnekler tekrar edilmiştir. Sonuçlar DOK ve PUK değerlerinin DM hakkında değerli fikirler verebileceğini göstermiştir.



Şekil 1. DOK, DOS ve dental plağın şematik görünümü

Çalışmalarda örnek alma alanında standardizasyon açısından ve diş taşı varlığı ve tükürük bulaşmasını önlemek adına bazı etmenlerin göz önünde tutulduğu görülmektedir. Bölgenin yapısı düşünüldüğünde diş eti oluşu bölgesinde sub-ve supragingival plak, DOS ve diş taşı gibi eklentilerin olduğu bilinmektedir (Şekil 1). Bu anlamda DOK'nın elde edilmesi öncesinde supragingival diş taşlarının uzaklaştırıldığını (Parker ve ark., 1993), gazlı bez, pamuk rulo gibi araçlar ile bölgenin tükürük kontaminasyonuna karşı yalıtıldığı ve hava – su spreyi ile bölgenin kurutulduğu (Beikler ve ark., 2002; Parker ve ark., 1993; Khader ve ark., 2006; Waghmare ve ark., 2011; Bhavsar ve ark., 2016; Kaur ve ark., 2013) görülmektedir. Çalışmalarda süpürasyon izlenen alanların değerlendirmeye dahil edilmediği (Beikler ve ark., 2002; Khader ve ark., 2006) ve tükürük ile kontaminasyonu engellemek ve kolay ulaşım adına maksiller anterior bölgenin örneklemede tercih edildiği görülmektedir (Beikler ve ark., 2002, Khader ve ark., 2006; Strauss ve ark., 2009; Waghmare ve ark., 2011, Datta & Devaraj, 2015). Ancak literatürde maksiller anterior bölge yerine enflamasyonun

en fazla izlendiği alandan örnekleme işleminin yapıldığını görmekte mümkündür (Bhavsar ve ark., 2016). Öte yandan çalışmalarda tükürük kontaminasyonunu engellemek adına cihazlara örnek aktarımının farklı metotla yapıldığı görülmektedir. Bu amaçla örnek aktarımının pipet-şırınga (Parker ve ark., 1993; Waghmare ve ark., 2011; Penmetsa ve ark., 2016; Suneetha & Rambabu, 2012), cihazın kendi test stripi (Beikler ve ark., 2002; Khader ve ark., 2006; Strauss ve ark., 2009; Bhavsar ve ark., 2016; Banerjee ve ark., 2017), küçük kapiller tüp (Shetty ve ark., 2013) ile gerçekleştirildiği görülmektedir. Bir başka dikkat edilen husus da örneklerin elde edilen alanların cep derinliği açısından belli başlı özelliklere sahip olduğudur. Bu amaçla >3 mm ve <3 mm olan grupların oluşturulduğu (Waghmare ve ark., 2011), üst çene anterior bölgede  $\geq 5$  mm üzerinde cep olan bölgeler (Gupta ve ark., 2014) ile cep derinliği  $\geq 4$  mm ve klinik ataşman kaybının  $\geq 3$  mm olan vakaların (Singh ve ark., 2019) değerlendirmeye alındığı görülmektedir. Örnekleme alanında istenilen kan miktarı elde edilene kadar sondlamaya devam eden literatür verisine de rastlamak mümkündür (Sarlati ve ark., 2010).

## SONUÇ

Muayenehanede-evde gerçekleştirilen hasta başı ölçümleri ile kişinin özellikle DM durumu hakkında sağlık uygulayıcısına ve hastaya değerli bilgiler vermektedir. Yine teşhis konulmamış DM bulunan kişilerde bu yöntemin sistemik teşhis açısından değerli bilgiler ortaya koyabileceği düşünülmelidir. DOK ile yapılan çalışmalar genel olarak birbiri ile benzerlikler taşımaktadır. Genel olarak aralarında çok küçük farklılıklar vardır. Bu da bu derleme yazımını zorlaştırılmıştır. Ancak halen yöntem bakımından dikkat edilmesi gereken hususlar bulunmaktadır. Ofiste kullanılan bu tarz cihazların sadece glukoz değil, yakın zamanda farklı biyokimyasal parametrelerin de ölçülebildiği cihazların da geliştirilebileceği ve kullanıma sokulacağı düşünülmelidir. Bu konu yapılacak ileri düzeydeki çalışmalara açıktır.

**Teşekkür:** Yok.

**Çıkar çatışması:** Çalışmanın herhangi bir kişi ve kurumla çıkar çatışması bulunmamaktadır.

## KAYNAKLAR

1. Banerjee S, Ganguly R, Pal TK. Gingival crevicular blood: A noninvasive pathway to determine blood glucose level in periodontal patients. *Indian J Dent Sci* 2017; 9:220-224.

2. Beikler T, Kuczek A, Petersilka G, Flemmig TF: In-Dental-Office Screening for diabetes mellitus using gingival crevicular blood. *J Clin Periodontol* 2002; 29: 216-218.
3. Bhavsar MV, Brahmabhatt NA, Sahayata V, Bhavsar NV. Gingival crevicular blood for screening of blood glucose level in patients with & without diabetes: a chair-side test. *Int J Dent Hyg* 2016; 14: 92-97.
4. Carmagnola D, Demarosi F, Lodi G, Sardella A, Pontiroli A, Carrassi A. Screening for the undiagnosed diabetes at dental chair-side of an Italian university clinic. A pilot prospective study. *Minerva Stomatol* 2012; 61: 467-476.
5. Casanova L, Hughes FJ, Preshaw PM. Diabetes and periodontal disease: a two-way relationship. *Br Dent J* 2014; 217: 433-437.
6. Caton JG, Armitage G, Berglundh T, Chapple ILC, Jepsen S, Kornman KS, et al. A new classification scheme for periodontal and peri-implant diseases and conditions – Introduction and key changes from the 1999 classification. *J Clin Periodontol*. 2018; 45 Suppl 20:S1-S8.
7. Chapple IL, Genco R; working group 2 of the joint EFP/AAP workshop. Diabetes and periodontal diseases: consensus report of the Joint EFP/AAP Workshop on Periodontitis and Systemic Diseases. *J Periodontol* 2013; 84:S106-112.
8. Chapple ILC, Mealey BL, Van Dyke TE, Bartold PM, Dommisch H, Eickholz P, Geisinger ML, Genco RJ, Glogauer M, Goldstein M, Griffin TJ, Holmstrup P, Johnson GK, Kapila Y, Lang NP, Meyle J, Murakami S, Plemons J, Romito GA, Shapira L, Tatakis DN, Teughels W, Trombelli L, Walter C, Wimmer G, Xenoudi P, Yoshie H. Periodontal health and gingival diseases and conditions on an intact and a reduced periodontium: Consensus report of workgroup 1 of the 2017 World Workshop on the Classification of Periodontal and Peri-Implant Diseases and Conditions. *J Periodontol* 2018; 89:S74-S84.
9. Consensus statement on self-monitoring of blood glucose. *Diabetes Care* 1987;10: 95-99.
10. Datta S, Devaraj CG. Detection of blood glucose level through gingival crevicular blood – A pilot study. *J Res Med Den Sci* 2015; 3: 69-72.
11. Davenport RH Jr, Simpson DM, Hassell TM. Histometric comparison of active and inactive lesions of advanced periodontitis. *J Periodontol* 1982; 53:285-295.
12. de Souza PH, de Toledo BE, Rapp GE, Zuza EP, Neto CB, Mendes AJ. Reliability of bleeding and non-bleeding on probing to gingival histological features. *J Int Acad Periodontol* 2003; 5: 71-76.
13. Debnath P, Govila V, Sharma M, Saini A, Pandey S. Glucometric assessment of gingival crevicular blood in diabetic and non-diabetic patients: A randomized clinical trial. *J Oral Biol Craniofac Res* 2015; 5: 2-6.
14. Dwivedi S, Verma SJ, Shah M, Jain K. Can gingival crevicular blood be relied upon for assessment of blood glucose level? *N Y State Dent J*. 2014;80(6):38-42.
15. Gaikwad S, Jadhav V, Gurav A, Shete AR, Dearda HM. Screening for diabetes mellitus using gingival crevicular blood with the help of a self-monitoring device. *J Periodontal Implant Sci* 2013; 43: 37-40.

16. Gupta A, Gupta N, Garg R, Jain N, Atreja G, Walia SS. Developing a chair side, safe and non-invasive procedure for assessment of blood glucose level using gingival crevicular bleeding in dental clinics. *J Nat Sci Biol Med* 2014; 5: 329-332.
17. Hatipoglu H, Yaylak F, Gungor Y. A brief review on the periodontal health in metabolic syndrome patients. *Diabetes Metab Syndr* 2015; 9:124-126.
18. Herman WH, Taylor GW, Jacobson JJ, Burke R, Brown MB. Screening for prediabetes and type 2 diabetes in dental offices. *J Public Health Dent* 2015; 75: 175-182.
19. Intaranonvilai S, Promsudthi A. Gingival crevicular blood glucose in chronic periodontitis patients. *M Dent J* 2016; 36: 317-327.
20. Jain S, Shashikanth MC, Sur J, Khan F, Mujoo S, Dewangan D. Correlation of blood glucose level in gingival crevicular blood and finger capillary blood using glucometer. *J Indian Acad Oral Med Radiol* 2015; 27: 338-342.
21. Javaid MA, Ahmed AS, Durand R, Tran SD. Saliva as a diagnostic tool for oral and systemic diseases. *J Oral Biol Craniofac Res* 2016; 6: 66-75.
22. Kaur H, Singh B, Sharma A. Assessment of blood glucose using gingival crevicular blood in diabetic and non-diabetic patients: a chair side method. *J Clin Diagn Res* 2013; 7: 3066-3069.
23. Khader YS, Al-Zu'bi BN, Judeh A, Rayyan M. Screening for type 2 diabetes mellitus using gingival crevicular blood. *Int J Dent Hyg* 2006; 4: 179-182.
24. Kim J, Amar S. Periodontal disease and systemic conditions: a bidirectional relationship. *Odontology* 2006; 94:10-21.
25. Kinane DF, Stathopoulou PG, Papapanou PN. Periodontal diseases. *Nat Rev Dis Primers* 2017; 3: 17038.
26. Kubihal S, Goyal A, Gupta Y, Khadgawat R. Glucose measurement in body fluids: A ready reckoner for clinicians. *Diabetes Metab Syndr*. 2021;15(1):45-53.
27. Lang NP, Bartold PM. Periodontal health. *J Periodontol* 2018; 89: S9-S16.
28. Loe H. Periodontal disease. The sixth complication of diabetes mellitus. *Diabetes Care* 1993; 16: 329-334.
29. Nazir MA. Prevalence of periodontal disease, its association with systemic diseases and prevention. *Int J Health Sci (Qassim)* 2017; 11:72-80.
30. Page RC. The pathobiology of periodontal diseases may affect systemic diseases: inversion of a paradigm. *Ann Periodontol*. 1998; 3(1):108-120.
31. Parihar S, Tripathi R, Parihar AV, Samadi FM, Chandra A, Bhavsar N. Estimation of gingival crevicular blood glucose level for the screening of diabetes mellitus: A simple yet reliable method. *J Oral Biol Craniofac Res* 2016; 6: 198-203.
32. Parker RC, Rapley JW, Isley W, Spencer P, Killoy WJ. Gingival crevicular blood for assessment of blood glucose in diabetic patients. *J Periodontol* 1993; 64: 666-672.
33. Penmetsa GS, Devi JB, Dwarakanath CD. Assessment of blood glucose levels in diabetic patients with periodontitis: A three-way method using gingival crevicular, capillary, and venous blood. *Int Dent Med J Adv Res* 2016; 2: 1-4.
34. Pesce MA, Strauss SM, Rosedale M, Netterwald J, Wang H. Measurement of HbA1c in Gingival Crevicular Blood Using a High-Pressure Liquid Chromatography Procedure. *Lab Med* 2015; 46: 290-298.
35. Pihlstrom BL, Michalowicz BS, Johnson NW. Periodontal diseases. *Lancet* 2005; 366:1809-1820.
36. Preshaw PM, Alba AL, Herrera D, Jepsen S, Konstantinidis A, Makrilakis K, Taylor R. Periodontitis and diabetes: a two-way relationship. *Diabetologia* 2012; 55: 21-31.
37. Rajesh KS, Irshana R, Arun Kumar MS, Hegde S. Effectiveness of glucometer in screening diabetes mellitus using gingival crevicular blood. *Contemp Clin Dent* 2016; 7: 182-185.
38. Rapone B, Ferrara E, Santacroce L, Topi S, Converti I, Gnoni A, Scarano A, Scacco S. Gingival Crevicular Blood as a Potential Screening Tool: A Cross Sectional Comparative Study. *Int J Environ Res Public Health* 2020; 17: 7356.
39. Rosedale MT, Strauss SM. Diabetes screening at the periodontal visit: patient and provider experiences with two screening approaches. *Int J Dent Hyg*. 2012;10(4):250-258.
40. Sande AR, Guru S, Guru R, Gaduputi S, Thati DK, Siddeshappa ST. Gingival Crevicular Blood Glucose Levels: Is it a Reliable Tool for Screening Diabetes in a Dental Office? *J Contemp Dent Pract*. 2020;21(4):421-425.
41. Sarlati F, Pakmehr E, Khoshru K, Akhondi N. Gingival crevicular blood for assessment of blood glucose levels. *J Periodontol Implant Dent* 2010; 2: 17-24.
42. Satyanarayan A, Arun M, Kumar AS, Jayanti I, Divakaran M, Sakri MR. Gingival Crevicular Blood: Assessment of Blood Glucose Levels among Diabetic Patients. *Int J Prevent Public Health Sci* 2017; 2: 13-15.
43. Sharma D, Dahiya V, Shukla P, Shukla P, Malhotra G, Joshi CS. Comparative Evaluation of Gingival Crevicular Blood Glucose Levels Pre – and Postscaling and Root Planing with Capillary Blood Glucose Levels in Diabetic Patients with Chronic Periodontitis: A Clinical Study. *Int J Prev Clin Dent Res* 2018; 5: 15-20.
44. Shetty N, Shankarapillai R, Mathur LK, Manohar B, Mathur A, Jain M. Gingival crevicular blood: As a non-invasive screening tool for diabetes mellitus in dental clinics. *J Indian Soc Periodontol* 2013; 17: 472-477.
45. Shylaja MD, Punde PA, Sam G, Khan SN, Latheef AA, Thorat AJ. Noninvasive Technique for Estimating Blood Glucose Levels among Diabetic Patients. *J Contemp Dent Pract* 2016; 17: 248-252.
46. Sibyl S, Bennadi D, Kshetrimayum N, Manjunath M. Correlations between gingival crevicular blood glucose and capillary blood glucose: A preliminary report. *J Lab Physicians* 2017;9: 260-263.
47. Singh S, Bhardwaj A, Chopra P, Masamatti S. To compare the efficacy of plasma glucose level, finger capillary blood, and gingival crevicular blood to measure blood glucose level in chronic periodontitis patients. *Indian J Dent Sci* 2019; 11: 71-76.
48. Stanko P, Izakovicova Holla L. Bidirectional association between diabetes mellitus and inflammatory periodontal



- disease. A review. Biomed Pap Med Fac Univ Palacky Olomouc Czech Repub 2014;158: 35-38.
49. Strauss SM, Rosedale MT, Pesce MA, Rindskopf DM, Kaur N, Juterbock CM, Wolff MS, Malaspina D, Danoff A. The potential for glycemic control monitoring and screening for diabetes at dental visits using oral blood. *Am J Public Health* 2015; 105:796-801.
  50. Strauss SM, Tuthill J, Singh G, Rindskopf D, Maggiore JA, Schoor R, Brodsky A, Einhorn A, Hochstein A, Russell S, Rosedale M. A novel intraoral diabetes screening approach in periodontal patients: results of a pilot study. *J Periodontol* 2012; 83: 699-706.
  51. Strauss SM, Wheeler AJ, Russell SL, Brodsky A, Davidson RM, Gluzman R, Li L, Malo RG, Salis B, Schoor R, Tzvetkova K. The potential use of gingival crevicular blood for measuring glucose to screen for diabetes: an examination based on characteristics of the blood collection site. *J Periodontol* 2009; 80: 907-914.
  52. Suneetha K, Rambabu T. Gingival crevicular blood glucose assessment as a chairside test for diabetic patients with chronic periodontitis: A clinical study. *Indian J Endocrinol Metab* 2012;16: 665-666.
  53. Thoden van Velzen SK, Abraham-Inpijn L, Moorer WR. Plaque and systemic disease: a reappraisal of the focal infection concept. *J Clin Periodontol.* 1984; 11(4):209-220.
  54. Waghmare AS, Chawla RL, Savitha B, Vhanmane PB. Screening of gingival crevicular blood glucose and capillary finger blood glucose in the diagnosis of diabetes. *J Int Clin Dent Res Organ* 2011; 3: 53-57.
  55. Wolff L, Dahlén G, Aeppli D. Bacteria as Risk Markers for Periodontitis. *J Periodontol* 1994; 65: 498-510.
  56. Wu J, Lin L, Zhang R, Liu S, Sun W. Can gingival crevicular blood effectively screen for diabetes in Chinese patients with moderate to severe periodontitis? A pilot study. *J Dent Sci* 2021; 16: 1-6.
  57. Yamaguchi M, Kawabata Y, Kambe S, Wårdell K, Nystrom FH, Naitoh K, Yoshida H. Non-invasive monitoring of gingival crevicular fluid for estimation of blood glucose level. *Med Biol Eng Comput* 2004; 42: 322-327.



# Temporomandibular Rahatsızlıkların Tedavisinde Botulinum Toksin Kullanımı

## Use of Botulinum Toxin in the Treatment of Temporomandibular Disorders

Hatice Banu UYSAL ÖZEL<sup>1</sup>, Yılmaz Umut ASLAN<sup>2</sup>, Erkan SANCAKLI<sup>3</sup>

### ÖZ

Temporomandibular rahatsızlıklar (TMR), temporomandibular eklemler, çiğneme kasları ve tüm ilişkili dokuları kapsayan bir grup rahatsızlık olarak tanımlanmıştır. TMR'ı olan hastalarda eklem ve çiğneme kaslarında hassasiyet ve ağrı, ağız açmada kısıtlılık, eklem sesleri gibi semptomlar görülür. TMR tedavisi genellikle multidisipliner yaklaşım gerektirir. Tedavide öncelik geri dönüşümsüz etkileri olmayan konservatif tedavi seçenekleri olmalıdır. Günümüzde bu tedavi seçeneklerinden biri olan Botulinum toksin (BoNT) uygulanması diş hekimliğinin birçok alanıyla birlikte çeşitli TMR tedavisinde de kullanılmaktadır. BoNT, nöromusküler kavşakta asetilkolin salınımını inhibe eden ve hedef kasta kontraksiyonu engelleyen bir nörotoksindir. TMR tedavisinde BoNT, çeşitli temporomandibular hastalık ve semptomlara yol açan kas gerginliğini azaltmak amacıyla uygulanmaktadır. Bu derlemede, BoNT'in TMR tedavisindeki yeri, uygulama tekniği ve semptomlar üzerindeki etkisi literatürdeki çalışmalar ışığında değerlendirilmektedir.

**Anahtar Kelimeler:** Temporomandibular rahatsızlıklar, botulinum toksin, brüksizm, orofasiyal ağrı, anterior disk dislokasyonu

Hatice Banu Uysal Özel (✉)  
İstanbul Üniversitesi Diş Hekimliği Fakültesi Protetik Diş Tedavisi A.D. Çene Yüz Protezleri Bilim Dalı, İstanbul, Türkiye.  
e-mail: banuuyisal@yahoo.com

Yılmaz Umut Aslan  
Marmara Üniversitesi Diş Hekimliği Fakültesi Protetik Diş Tedavisi A.D., İstanbul, Türkiye.

Erkan Sancaklı  
İstanbul Üniversitesi Diş Hekimliği Fakültesi Protetik Diş Tedavisi A.D. Çene Yüz Protezleri Bilim Dalı, İstanbul, Türkiye.

Submitted / Gönderilme: 06.04.2022 Accepted/Kabul: 02.06.2022

### ABSTRACT

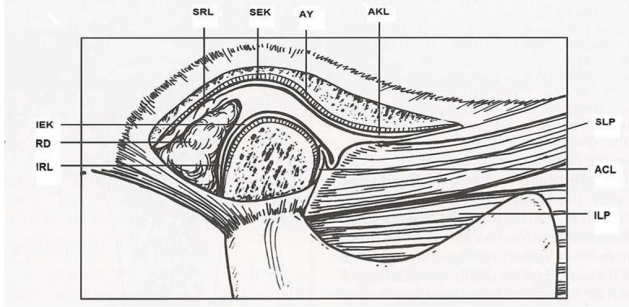
Temporomandibular disorder (TMD) is a term used to describe disorders that involve the temporomandibular joint, the masticatory muscles and associated structures. Patients with TMD have symptoms such as tenderness and pain in the joints and masticatory muscles, limitation in mouth opening, and joint sounds. TMD treatment usually requires a multidisciplinary approach and reversible conservative treatment options should be the first choice. Botulinum toxin (BoNT) injection, which is one of these treatment options, is used in many areas of dentistry, as well as in various TMD treatments. BoNT is a neurotoxin that inhibits the release of acetylcholine at the neuromuscular junction and inhibits contraction of the target muscle. In the treatment of TMD, BoNT is applied to reduce muscle tension that causes various temporomandibular diseases and symptoms. In this review, the place of BoNT injection in TMD treatment, its application technique and its effect on symptoms are evaluated in the light of literature.

**Keywords:** Temporomandibular disorder, botulinum toxin, bruxism, orofacial pain, anterior disc dislocation.

### GİRİŞ

Temporomandibular eklem (TME), temporal kemiğin fossa mandibularisi (glenoid fossa) ve mandibula kondili ile bunların arasında yer alan eklem diskinin oluşturduğu, ginglimoartroidal türde bir eklemdir. Eklemi çevreleyen fibröz kapsül etrafında mandibulanın aşırı protruziv, retruziv veya lateral hareketlerine engel olan sınırlandırıcı ve koruyucu ligamanlar bulunmaktadır. Diskin anterior kısmına lateral pterygoid kasın superior lifleri yapışır. Superior lateral pterygoid kas fonksiyon sırasında diski öne ve içe çeker, yalnızca mandibular kapanma ve kuvvet uygulamaları sırasında elevatör kaslarla birlikte çalıştığında aktif olur. Posteriora ise disk kendini kondil üzerinde geriye çeken, elastik liflerden oluşan superior retrodiskal laminayla timpanik plağa, kollajen liflerden oluşan inferior retrodiskal laminayla kondilin artiküler yüzeyinin

posterioruna bağlanır. Bu yapıların dışında TME, çenenin rotasyon, translasyon ve lateral hareketlerini sağlayan çiğneme kasları ve suprahiyoid kaslar ile de etkileşim halindedir (Okeson, 2015) (Şekil 1).



**Şekil 1.** AKL: Anterior kapsüler ligament, AY: Artiküler yüzey, SEK: Superior eklem kavitesi, SRL: Superior retrodiscal ligament, IEK: İnferior eklem kavitesi, RD: Retrodiskal dokular, IRL: İnferior retrodiscal ligament, SLP: Superior lateral pterigoid kas, AKL: Anterior kapsüler ligament, ILP: İnferior lateral pterigoid kas (Yengin, 2000).

### Botulinum Toksin Tarihçesi

Gram pozitif, basilli, sporlu ve anaerobik bir bakteri olan Clostridium botulinum bakterisi, botulinum toksin proteinininin 8 farklı serotipini (A, B, C $\alpha$ , C $\beta$ , D, E, F ve G) üretir. Tüm serotipler birbirine benzer yapıya sahiptir, ağır ve hafif zincirler disülfid bağı ile bağlanmıştır. Bu serotipler içinde C $\beta$  dışında diğer 7 serotip nörotoksindir. Botulinum toksin – A (BoNT-A) en potent olan ve en çok kullanılan tiptir. Hiperaktif kaslara verilmesiyle kaslarda belirli süre paralizisi oluşturur, bu süre doza bağlı olarak değişiklik gösterir (Majid, 2010).

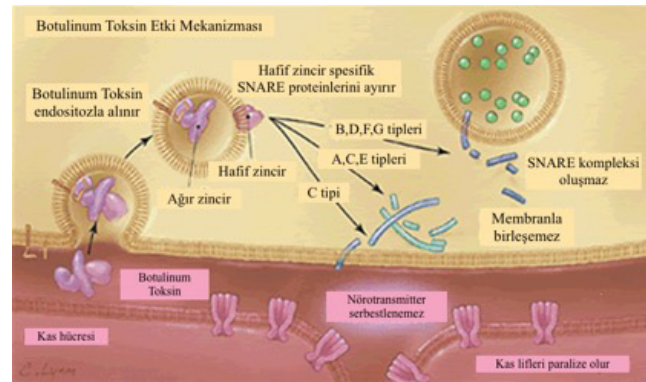
İlk kez 1820’de Alman fizikçi J. Kerner’in, bir gıda intoksikasyonunun çizgili kaslarda paraliziye neden olduğunu fark etmesiyle keşfedilmiştir (Erbguth & Naumann, 1999). 1870 yılında Alman Hekim Müller, bu intoksikasyonun sosis kaynaklı olduğunu bulmuş ve bu tabloya Latince sosis kelimesinden türetilmiş “Botulizm” adını vermiştir. 1895’te Emile Pierre van Ermengem Clostridium botulinumu izole etmiş, 1946’da Schantz kristalize botulinum toksin formunu elde etmiştir. 1949’da Burgen tarafından BoNT’in presinaptik asetilkolin (Ach) inhibisyonunda rol oynadığı keşfedilmiş bu da BoNT’in klinik olarak uygulanmasının temelini atılmasını sağlamıştır (Burgen, 1949; Kocaelli ve ark.,2012). 1980’de ilk olarak Scott tarafından şaşılık tedavisinde kullanılmıştır (Scott,1981). 1989’da ise 12 yaşından büyüklerde tedavi

amaçlı kullanımı için FDA onayı alınmıştır (Mahajan & Brubaker, 2007).

Daha sonraki yıllarda Carruthers ve Carruthers, blefarospazmı olan bir hastayı tedavi ederlerken BoNT kullanımının, glabellar bölgede mimikleri kontrol eden kasları gevşettiği sonucunu rapor etmişlerdir (Carruthers & Carruthers,1992). Bu gelişmelerle BoNT’in kullanım alanı; oftalmolojik ve nörolojik (fasiyal spazmlar, servikal ve ekstremal distoniler) bozuklukların tedavisine genişletilmiş, esas olarak iskelet kaslarının uygunsuz veya aşırı kasılmalarını rahatlatmak amacıyla kullanılmaya başlanmıştır (Kocaelli ve ark.,2012).

### BoNT Etki Mekanizması

BoNT genel olarak etkisini nöromüsküler kavşakta asetilkolin (Ach) serbestlenmesini inhibe ederek gösterir. Etki üç aşamada gerçekleşir: enjeksiyondan sonra sinaptik bölgede artan toksin kolinerjik sinir ucuna bağlanır ve hücre içine alınır. Hücre içinde hafif zincir toksik etki gösterir ve asetilkolin (Ach) taşıyan veziküllerin hücre membranına füzyonunu sağlayan proteinleri (SNARE) proteolize uğratar. BoNT-A, bu kompleksten Snap-25’e özgüdür. Ach vezikülleri hücre membranıyla birleşemez ve salınmaz (Binz ve ark., 1994; Montecucco ve ark.,1996). Bu sayede BoNT-A, presinaptik nöronlardan Ach salınımını bloke eder, postsinaptik nöronlar depolarize olamaz, kas kontraksiyonu engellenir, bölgesel bir paralitik etki oluşur (Şekil 2).



**Şekil 2.** BoNT etki mekanizmasının şematiği gösterimi (Arnon ve ark.,2001).

Klinik etki, uygulamadan sonra yaklaşık 3–7 gün içinde (tipik olarak 1-3 gün sonra) ortaya çıkar, ardından 1–2 haftalık maksimum etki, pik evresi gözlenir. Bunu 3–6 ay süreyle tam sinir iyileşmesine kadar orta düzeyde bir plato evresi takip eder. Giderek azalarak etkisini kaybetmeden önce 3-6 aylık (tipik olarak yaklaşık 3 ayda) bir süre zarfında

kaslarda hiperaktivasyonun inhibisyonuna ve analjeziye neden olur (Majid, 2010).

BoNT ağrı ve inflamasyon oluşumunda etkili glutamat, substance P, CGRP (Calsitonin gene-related peptid) gibi nörotransmitterlerin salınımını önleyerek ağrı kesici etki de göstermektedir (Clarck ve ark., 2007, Guo ve ark., 2013). BoNT'in ağrı tedavisinde faydalı olabileceğinin ilk göstergesi kırışıklık tedavisi gören hastaların baş ağrılarının hem sıklık hem de şiddet olarak azaldığını bildirmeleridir (Brin & ark., 1994). Günümüzde BoNT, gerilim tipi baş ağrıları, migren ve miyofasiyal ağrılarda analjezik etkisi için de kullanılmaktadır (Aurora & ark., 2010; Jackson ve ark., 2012).

#### Botulinum Toksin Preparatları

Antijenik olarak 8 farklı BoNT serotipinden sadece iki serotip: tip A (BoNT-A) ve tip B (BoNT-B) terapötik amaçla yaygın olarak kullanılır. Etkinliklerinin daha uzun olması, yüksek spesifite ve potenslikleri BoNT-A ve BoNT-B'yi terapötik uygulamalar için daha etkili ajanlar haline getirir. Günümüzde birçok ticari isimde, birçok farklı menşeli BoNT preparatları bulunmaktadır. Terapötik alanda kullanım için FDA tarafından onaylanmış 4 tane BoNT-A, 1 tane BoNT-B preparatı bulunmaktadır (Tablo 1), (Setler, 2002; Dressler & Benecke 2007; Dashtipour& Pedouim, 2016).

**Tablo 1.** FDA onaylı BoNT preparatları

	Ticari İsim	Toksin	Firma	FDA Onayı
BoNT-A	Botox	onabotulinumtoksin A	Allergan	1989'da FDA tarafından onaylanmıştır
	Dysport	abobotulinumtoksin A	Ipsen	2009'da FDA tarafından onaylanmıştır
	Xeomin	incobotulinumtoksin A	Merz	2010'da FDA tarafından onaylanmıştır
	Jeuveau/Newtox	prabotulinumtoksin A	Evolus	2019'da FDA tarafından onaylanmıştır.
BoNT-B	Myobloc/Neurobloc	rimabotulinumtoksin B	Solstice Neuroscience	2000'de FDA tarafından onaylanmıştır.

1989 yılında Allergan Firması, saflaştırılmış BoNT –A'yı "Botox" adı ile piyasaya sürmüştür. Şaşılık, blefarospazm, servikal distoni ve aksiller hiperhidrozun terapötik tedavisi için özel olarak FDA tarafından onaylanmıştır. Her bir Botox flakonu, 5 ng (100U) havada kurutulmuş toksin içerir (Majid, 2010).

Bir başka BoNT-A ürünü olan Dysport'ta (Ipsen, UK) her flakon 12,5 ng (500 U) havada kurutulmuş toksin içerir ve eşdeğerlik dozları 1 U Botox'a karşılık 2.5-5 U Dysport

şeklinde (Bottomley, 2019). Dysport daha yüksek difüzyon oranına sahip olduğundan daha geniş alanları tedavi etmek için tercih edilmektedir (Majid, 2010).

BoNT-A preparatlarının uygulamadan önce serum fizyolojik ile dilue edilmeleri gerekmektedir (Hellman&Torres-Russotto,2015). Botulinum toksinleri 2-8°C'de 2 yıl saklanabilir. Dilue edilmiş formu ise 4°C'de 6 hafta klinik etkinliğini koruyabilir (Soğancı&Yağcı,2016). Flakonlar üretici firmanın önerileri doğrultusunda saklanmalı ve doğrudan güneş ışığına veya toksindeki proteini denatüre edecek ısıya maruz bırakılmamalıdır. Güneş ışığına doğrudan maruz kalan toksin 1-3 saat içinde, 80°C'deki ısıda 30 dk.'da, 100°C'de ise 10 dk.'da inaktive olmaktadır (Chen&Dashtipour,2013).

BoNT-B, ilk olarak Amerika'da Solstice Firması tarafından Myobloc ismi ile piyasaya sürülmüştür, günümüzde Avrupa'da Elan Firması tarafından Neurobloc ismi ile de pazarlanmaktadır (Baumann & Black, 2003). BoNT-B, sıvı formülasyona sahip tek toksindir ve nöroglandüler bağlantılarda daha etkili görünmektedir. Bu özelliği sayesinde toksin, siyalore ve aşırı terleme tedavisinde başarılı sonuçlar verir (Baumann & Black, 2003, Dashtipour&Pedouim, 2016). BoNT-B, etkinliğini çabuk göstermesinin istendiği veya BoNT-A'ya karşı antikör üretimi ile ilgili endişelerin olduğu durumlarda yararlı olabilir. Etkinliği BoNT-A'ya kıyasla daha kısa olup, 2-5 ay arasında sürmektedir (Majid, 2010).

#### BoNT'in Kullanım Alanları

BoNT, tarihte ilk olarak oftalmoloji alanında kullanılmış, zamanla dermatoloji, gastroenteroloji, nöroloji, üroloji ve fizik tedavi gibi çok sayıda uzmanlık alanlarında kullanımı yaygınlaşmıştır. Günümüzde BoNT, diş hekimliğinde de temporomandibular eklem rahatsızlıkları, trigeminal nevralsi, gummy smile, siyalore ve Frey Sendromu, ortodontik tedavi relapsını önleme, kronik ağrı sendromları (Dashtipour&Pedouim, 2016), masseter kasının hipertrofisi ve bruksizm (Truong ve ark., 2009) tedavisi gibi birçok alanda kullanılmaktadır.

#### BoNT'in Kontrendikasyonları

BoNT'in herhangi bir bileşenine aşırı duyarlılığı olduğu bilinen hastalarda (albümin, laktöz, kazein, sodyum süksinat), hamilelik ve emzirme döneminde (FDA İlaç Sınıflamasında C grubundadır) enjeksiyon yapılacak bölgenin enfeksiyonu sırasında, çeşitli nöromusküler rahatsızlıklarda (myastenia gravis, kas distrofisi,

Eaton – Lambert sendromu, nöromiyopati, konjenital miyopatiler, miyotonik bozukluklar, mitokondriyal miyopati), nöromusküler blokasyon yapan ilaçları kullanan hastalarda (aminoglikozid antibiyotikler, siklosporin, D-penisilamin, kalsiyum kanal blokerleri, tubokürarin, pankuronyum, galamin, süksinilkolin, kinin, klorokin veya hidroksiklorokin) uygulanması kontrendikedir (Huang ve ark., 2000; Barnes,2003; Bakheit, 2006; Truong ve ark., 2009; Dashtipour&Pedouim, 2016).

#### BoNT'in Yan Etkileri

Botulinum toksini, terapötik kullanımından sonra daha sık görülen ancak kozmetik kullanımından sonra da gelişebilen ciddi yan etkilere neden olabilir. Ciddi yan etkilerden kaçınmak için tedavi edilen bölgenin anatomisi ve ilacın farmakolojisi hakkında bilgi sahibi olunması zorunludur (Yiannakopoulou, 2015).

BoNT'in yan etkilerinin çoğu hafiftir ve birkaç gün sonra kendiliğinden düzelir. Genellikle herhangi bir müdahale gerektirmezler. Bununla birlikte, kas güçsüzlüğü ve diğer semptomlar şiddetli olduğunda spesifik olmayan destekleyici tedavi gerekebilir. BoNT'in aşırı dozda alındığı durumlarda botulinum antitoksin bir an önce alınmalıdır. Nörona girdikten sonra BoNT'in etkili bir panzehiri yoktur. Bu nedenle, aşırı dozda BoNT'i botulinum antitoksin ile tedavi etmeye yönelik herhangi bir girişim, BoNT uygulamasından sonra en geç 24 saat içinde yapılmalıdır (Bakheit, 2006).

BoNT enjeksiyonu sonrası ağrı, ekimoz, eritem, hematoma, ödem, hassasiyet, hipoestezi, baş ağrısı, baş dönmesi, ağız kuruluğu, enfeksiyon, BoNT'nin enjekte edildiği kasta güçsüzlük, nezle benzeri geçici semptomlar ve senkop sık karşılaşılabilen yan etkilerdir (Barnes,2003; Bakheit, 2006; Tinastepe ve ark.,2015; Dashtipour&Pedouim,2016). Lokalize aşırı duyarlılık, komşu anatomik bölgelerde güçsüzlük, yaygın deri döküntüleri, yutkunma ve görme problemleri ise nadir görülen yan etkilerdir (Barnes,2003; Bakheit,2006; Dashtipour &Pedouim, 2016). Enjeksiyon sonrası görülebilecek ciddi yan etkiler ise disfaji, solunum yetmezliği, yaygın kas güçsüzlüğü, belirgin bilateral pitozis, botulizm veya anafilaktik şok sebebiyle ölümdür (Bakheit, 2006; Yiannakopoulou, 2015).

#### Temporomandibular Rahatsızlıkların Bulgu ve Semptomları

Temporomandibular rahatsızlıklar (TMR), temporomandibular eklem, çiğneme kasları, ligamanlar ile ilişkili yapıları ve bunların fonksiyonlarını etkileyen bir

grup patolojik durumu tanımlayan bir terimdir (Schwartz &Freund,2002). Bu rahatsızlıklar klinikte parafonksiyonel çene hareketleri, ağız açmada kısıtlılık, deviasyon ve defleksiyon, eklem sesleri (klik, krepatasyon), periaurikular ağrı, çiğneme kaslarında hassasiyet ve ağrı, bruksizm varlığı ve omuz-boyun kaslarında hassasiyet ve ağrı şeklinde semptom gösterebilmektedir (Okeson & de Leeuw, 2011).

Okluzal faktörler, travma, stres, derin ağrı uyarımı ve parafonksiyonlar TMR'lerin etyolojik faktörleridir (Okeson,2015).

#### TMR tedavisi

TMR tedavisi, genellikle multidisipliner bir yaklaşım gerektirir. Hastalığın özelliği ve seyrine göre dişhekimisi, fizik tedavi uzmanı, maksillofasiyal cerrah, nörolog, psikiyatrist ve KBB uzmanları gerektiğinde tedavi planlamasına dahil olurlar. Tedavideki ortak amaç; etyolojik faktörlerin belirlenmesi ve elimine edilmesi, günlük yaşam aktivitelerinin düzenlenmesi, semptomların giderilmesidir (Güreser, 2003).

TMR tedavisinde konservatif ve cerrahi yöntemler uygulanabilir. Tedavide başlangıç konservatif yaklaşımlar olmalı, bu tedavilerin yetersiz kaldığı durumlarda invaziv tedaviler tedavi planlanmasına eklenmelidir. (Okeson,2015; Gezer&Levendoğlu,2016). Davranış düzenlenmesi, okluzal splint tedavisi, farmakolojik tedavi, fizyoterapi, psikolojik tedavi ve intrartiküler/intramusküler enjeksiyonlar konservatif tedavilerdir. Protetik ve ortodontik tedavi, ortognatik cerrahi, artrosentez, artroskopi, artrotomi gibi cerrahi tedaviler ise irreversibl tedavilerdir (Yengin,2000).

#### Temporomandibular Rahatsızlıklarda BoNT Kullanımı

TMR'lerin konservatif tedavi yöntemlerinden BoNT'in intramusküler enjeksiyonu anterior disk dislokasyonu, tekrarlayan TME dislokasyonları gibi eklem içi rahatsızlıkların, masseter ve temporal kas hipertrofilerinin, bruksizm, miyofasiyal ağrı sendromu ve tetik noktaların tedavisinde önemli bir tedavi basamağı haline gelmiştir (Schwartz&Freund,2002; Gezer&Levendoğlu 2016).

TMR'nin tedavisinde BoNT kullanımı ilk kez 1998 yılında Freund ve arkadaşları tarafından gerçekleştirilmiştir. TMR'nin bruksizm, diş gıcırdatma (clenching), parafonksiyonlar gibi birçok türünde kas aktivitesini paralizasyonu yöntemiyle azaltarak semptomlarda iyileşme sağlayacaklarını düşünmüşlerdir. 15 vakalık çalışmalarında bilateral masseter ve temporal kaslara BoNT uygulamışlar ve ağrı, fonksiyon kaybı, ağız açmada kısıtlılık ve



hassasiyet semptomlarında anlamlı iyileşme gözlemişlerdir (Freund&Schwartz, 1998).

#### Miyofasiyal Ağrı Tedavisinde BoNT Kullanımı

Miyofasiyal ağrılar çok çeşitli sebeplerden olabilir. Çoğu vakada kas hiperaktivitesine rastlanılmasa da fizik tedavi ve farmakolojik yollarla kasların gevşetilmesi başarılı sonuçlar verir. Tetik noktalara BoNT enjeksiyonu miyofasiyal kökenli ağrıyı hafifletir, indirekt olarak da kasların kasılma gücünü düşürerek eklem gelen yükleri azaltır (Schwartz&Freund,2002; Orlova,2018).

Freund ve arkadaşları, 2000 yılında miyofasiyal ağrı, eklem içi düzensizlik, artralji tanısı konulan 46 kişi üzerinde bir çalışma yürütmüşlerdir. Tedavi olarak bilateral masseter ve temporal kaslara EMG rehberliğinde 150U BoNT vermişlerdir. 8 haftalık değerlendirme süresi sonucunda ağrı değerlendirme ölçeği olan VAS skoruna göre ağrıda ve palpasyona hassasiyette bir azalma görülmüş, ağız açma kısıtlılığında iyileşme gözlemişlerdir (Freund ve ark.,2000).

von Lindern ve arkadaşları, çiğneme kaslarında hiperaktiviteyle birlikte kronik fasiyal ağrı şikayeti olan hastalarla yaptıkları çalışmalarında BoNT-A enjeksiyonunun 1 ay sonunda ağrı şikayetlerinde anlamlı azalma sağladığını bildirmişlerdir (von Lindern ve ark.,2003).

Ihde ve Konstantinovic, kronik fasiyal ağrı şikayeti olan hastaların BoNT ile tedavilerinden 4 hafta sonra, hastaların %91'inde ağrı şikayetinde iyileşme gözlediklerini bildirmişlerdir (Ihde & Konstantinovic, 2007). Kurtoğlu ve ark., ise çalışmalarında disk dislokasyonu olan veya olmayan miyofasiyal ağrı şikayetli hastalara BoNT uygulamasından 28 gün sonra kas aktivitesinde ve ağrıda anlamlı derecede azalma gözlemişlerdir (Kurtoğlu ve ark.,2008).

Connelly ve arkadaşları tarafından yapılan çalışmaya çeşitli konservatif tedavilerden fayda görmeyen 71 kişi dahil edilmiştir. BoNT uygulaması sonrası 5 ve 10 haftalık takip sonucunda ağrıda belirgin bir azalma olduğu bildirilmiştir. Takip süresi 5 haftadan azsa, 5–10 haftalık takip süresine kıyasla daha az iyileşme gözlemişlerdir. Eş zamanlı olarak bruksizm tanısı olan hastalarda, bruksizm olmayan hastalara göre anlamlı olarak daha fazla iyileşme gözlenmiştir. Sonuç olarak TMR teşhisine eşlik eden durumlar ve enjeksiyon sonrası zaman aralığının, tedavinin etkinliğinde önemli olduğunu bildirmişlerdir (Connelly ve ark., 2017).

2003-2006 yılları arasında yapılan bir çalışmada kas disfonksiyonu olan 25 hastaya ilaç (analjezik-antienflamatuar, kas gevşetici, antidepressan), ilaç ve fizik

tedavi, oklüzal splint tedavisi ve BoNT tedavileri adım adım uygulanmıştır. Bu konservatif tedavilerle başarı sağlanamayan dokuz hastanın masseter, temporal ve lateral pterygoid kaslarına EMG rehberliğinde toplam 100U BoNT-A enjekte edilmiş, VAS skorlarına göre ağrıda önemli ölçüde azalma gözlenmiştir. Kassel temporomandibular eklem rahatsızlığının tedavisi için BoNT enjeksiyonunun konservatif tedavi yöntemlerine yanıt vermeyen hastalarda alternatif bir tedavi seçeneği olabileceği bildirilmiştir (Sipahi ve ark.,2019).

Bir başka çalışmada konservatif tedaviye rağmen 6 aydır süren miyofasiyal ağrı şikayeti olan 21 hastaya BoNT ve serum fizyolojik enjekte edilmiştir. Bir ay ve 3 aylık takipler sonunda gruplar arasında ağrıda azalma açısından istatistiksel olarak anlamlı fark bulunmadığı bildirilmiştir (Ernberg ve ark.,2011).

Kim ve arkadaşları tarafından 2016 yılında yayınlanan çalışmada, 21 kişi üzerinde BoNT uygulamasının TMR semptomları üzerine etkisi araştırılmıştır. Hastalara totalde 500 U Dysport (BoNT-A) bilateral olarak masseter ve temporal kaslarına enjekte edilmiş, tedavi sonucunda BoNT-A enjeksiyonlarının, hassasiyeti ve ağrıyı azalttığı gözlenmiştir. Tedavi öncesi ve sonrası sonuçlar RDC/TMR değerlendirme sistemine göre karşılaştırıldığında, ağrı skoru (VAS), karakteristik ağrı yoğunluğu (CGI), kısıtlanma puanları (DI), kronik ağrı derecesi (NSPI) ve spesifik olmayan fiziksel semptomların derecesi (NSPE), BoNT-A enjeksiyon tedavisinden sonra istatistiksel olarak anlamlı farklılıklar göstermiştir (Kim ve ark., 2016).

Villa ve arkadaşları tarafından, 2016-2017 yılları arasında yürütülen, TMR'si ve miyofasiyal ağrıları olan 28 kişinin dahil edildiği çalışmada 150U BoNT – A bilateral olarak temporal ve masseter kaslarına verilmiştir. BoNT-A enjeksiyonundan 1-3 ay sonra tüm hastaların QoL (yaşam standart değerlendirmesi) ve VAS skorlarında önemli iyileşmeler bildirilmiştir (Villa ve ark.,2019).

2021 yılında yayınlanan bir çalışmada; bruksizmi, orofasiyal ağrıları ve masseter palpasyonunda hassasiyetleri olan 40 hasta üzerinde BoNT tedavisi ve oklüzal splint tedavisinin etkinliği karşılaştırılmıştır. Çalışmaya alınan hastaların 20'sinin masseter kaslarına unilateral olarak 24U BoNT-A enjekte edilmiş, diğer 20 hastaya günde en az 8 saat oklüzal splint tedavisi uygulanmış, hastalar 3-6 ay periyotlarda takip edilmiştir. Takip sonucunda ağrı değerlendirildiğinde her iki yöntem de ağrının azaltılmasında etkili olmuş, BoNT enjeksiyonunun ağrıyı azaltmada daha az etkili olduğu görülmüş ancak iki yöntem arasında anlamlı

bir fark bulunmamıştır. Bu çalışmada düşük doz BoNT-A ve oklüzal splint kullanımının bruksizme bağlı ağrıyı gidermede etkili olduğu ancak birbirlerinden üstün olmadığı görülmüştür. Çalışma sonucuna göre çeşitli nedenlerle oklüzal splint kullanamayan hastalarda düşük doz BoNT enjeksiyonunun alternatif bir tedavi olarak düşünülebileceği bildirilmiştir (Kaya & Ataoğlu,2021).

#### Bruksizm Tedavisinde BoNT Kullanımı

Bruksizm, genellikle masseter ve temporal kasların hipertrofinin eşlik ettiği, istemsiz olarak ve sıklıkla geceleri görülen diş sıkma ve gıcırdatma alışkanlığı olarak tanımlanmaktadır. Bruksizm tek başına kasları etkileyebileceği gibi TMR'yi başlatan ya da bunlara eşlik eden bir faktör de olabilir (Sunil Dutt ve ark.,2015). Bruksizm tedavisinde BoNT uygulamasını ilk olarak Van Zandijcke ve Marchau gerçekleştirmişler, beyin hasarı olan şiddetli bruksist hastada 100U BoNT-A'yı masseter ve temporal kaslara enjekte etmişler ve efektif bir tedavi olduğunu bildirmişlerdir (Van Zandijcke ve Marchau,1990). BoNT-A'nın lokal enjeksiyonu, distoni, spastisite ve diğer aşırı kas aktivitelerinin tedavisinde başarılı sonuçlar vermiştir.

Monroy ve da Fonseca ile Guarda-Nardini ve arkadaşları da bruksist hastalarının bilateral masseter ve temporal kaslarına BoNT enjeksiyonu sonrası 1 ve 3 aylık takiplerinde ağrı şikayetlerinde iyileşme gözlediklerini bildirmişlerdir (Monroy& da Fonseca,2006; Guarda-Nardini ve ark.,2008).

2017 yılında yayınlanan bir sistematik derlemede uyku bruksizminde BoNT uygulamasının kasılma yoğunluğunu ve semptomları azaltan alternatif bir tedavi seçeneği olabileceği ancak daha ileri çalışmaların yapılması gerektiği bildirilmiştir (De La Torre Canales ve ark., 2017).

Ondo ve arkadaşlarının randomize klinik çalışmalarında ise polisomnografiyle uyku bruksizmi olduğu tespit edilen 23 kişinin masseter (60U) ve temporal (40U) kaslarına BoNT enjekte edilmiş, 4 haftanın sonunda bruksizm aktivitesinde ve VAS skorlarında azalma, toplam uyku süresinde artma gözlediklerini bildirmişlerdir (Ondo ve ark.,2018).

Patel ve arkadaşları yayınladıkları sistematik derlemede kassal TMR ve bruksizm tedavisinde yapılan çalışmaların limitasyonları olmasına rağmen elde edilen sonuçların umut vaad edici olduğunu bildirmişlerdir (Patel ve ark., 2019).

#### Masseter Hipertrofisi ve Baş Ağrılarının Tedavisinde BoNT Kullanımı

Masseter hipertrofisi ve baş ağrıları genellikle bruksizmle birlikte görülürler. Gerginlik tipi baş ağrıları genellikle masseter ve temporal kaslarıyla ilgilidir. Jensen temporal kastaki ağrının diş sıkmayla indüklendiğini bildirmiştir. BoNT'in subkutan enjeksiyonuyla kaslar atrofiye olur. BoNT-A enjeksiyonu, gerginlik tipi baş ağrılarının tedavisinde efektiftir (Jensen,1999; Smuts ve ark.,1999).

Isaac ve arkadaşları ile To ve arkadaşları da temporal ve masseter hipertrofinde BoNT enjeksiyonunun kaslarda hipertrofiyi azalttığını ve kas kütlelerini düşürdüğünü bildirmişlerdir (Isaac ve ark.,2000; To ve ark.,2001).

#### Anterior Disk Dislokasyonu Tedavisinde BoNT Kullanımı

Anterior disk dislokasyonu en sık görülen TMR'den biridir ve eklem seslerinin oluşmasına neden olur. Lateral pterygoid kas kapsüle, kondilin fovea pterygoidasına ve diske tutunur. Esas olarak kondilin horizontal hareketlerinden sorumludur ve unilateral kasılmayla lateral hareket, bilateral kasılmayla ileri hareket sağlar ve kondil-disk kompleksini stabilize eder (Okeson,2013).

Lateral pterygoid kasın superior ve inferior dallarının koordineli olmayan kasılmalarının, unstabil disk hareketlerine neden olduğu söylenmektedir. Ayrıca EMG çalışmalarında anterior disk dislokasyonu ile lateral pterygoid kas aktivitesi arasında yakın ilişki bulunmuştur (Juniper,1984).

Tintner ve Jankovic, lateral pterygoid kas hipertonisitesi sonucu gelişen bruksizmi BoNT enjeksiyonuyla tedavi etmiştir (Tintner & Jankovic, 2002). Bakke ve arkadaşları TME seslerinin tedavisi için lateral pterygoid kasa BoNT enjeksiyonu uygulamış ve 1 yıl boyunca eklem seslerinin tekrarlanmadığını bildirmişlerdir (Bakke ve ark.,2005). Aquilina ve arkadaşları, anterior disk dislokasyonu olan hastanın BoNT enjeksiyonu tedavisinden sonra ağrıda azalma, mandibula hareketlerinde normale dönme gözlemişler ve tedavinin 6 hafta boyunca efektif olduğunu belirtmişlerdir (Aquilina ve ark.,2004).

Karacalar ve arkadaşları ile Arinci ve arkadaşları anterior disk dislokasyonu olan hastalarında lateral pterygoid kasa BoNT enjekte etmişler ve ağrı şikayetlerinde azalma ve ağız açıklığında artma gözlediklerini bildirmişlerdir (Karacalar ve ark.,2005; Arinci ve ark.,2009).

Eklem sesi şikayeti olan 6 hastayla yapılan çalışmada lateral pterygoid kasına BoNT enjekte edilmiş ve bir eklem dışında ilk haftadan itibaren eklem sesinin kaybolduğu ve 3-4 ay boyunca eklem seslerinin tekrarlanmadığı bildirilmiştir (Emara ve ark.,2013). Anterior disk dislokasyonuna bağlı oluşan eklem kliğinin tedavisinde lateral pterygoid kas içine yapılan enjeksiyon sonrasında kas gerginliğinde azalma görüldüğü ve bununla birlikte eklem sesinin ortadan kalktığı bildirilmiştir (Orlova, 2018).

Pons ve arkadaşları tarafından yapılan bir çalışmada ise, 6 kronik miyojenik TMR vakasına lateral pterygoid, masseter ve temporal kaslara MR aracılığıyla intramuskuler olarak sırasıyla 20U, 30U ve 20 U BoNT uygulanmıştır. Araştırma sonucunda ağrı düzeyinde, ağız açıklığı miktarında anlamlı düzeyde iyileşme ve eklem seslerinde kaybolma gözlenmiştir (Pons ve ark.,2019).

#### TME Dislokasyonu Tedavisinde BoNT Kullanımı

TME dislokasyonu, kondilin artiküler emineste aşırı ileri hareketi sonucu mandibulanın disloke olması ve çenenin açık pozisyonda kilitli kalması durumudur. Manuel manipulasyon tedavisi ile birlikte tekrarlayan dislokasyonlarda lateral pterygoid kasa BoNT enjeksiyonu ile minimum 3 aylık rahatlama sağlanır (Bhogal ve ark.,2006).

1997 yılında Moore ve Wood, rekürrent TME dislokasyonunu lateral pterygoid kaslara EMG rehberliğinde BoNT enjeksiyonu ile tedavi etmişler ve etkinin 10 ay kadar sürdüğünü bildirmişlerdir (Moore & Wood, 1997).

Ziegler ve arkadaşları ise 2003 yılında, rekürrent TME dislokasyonu olan 21 kişi üzerinden 18 ay süren bir çalışma yürütmüşlerdir. Tedavi olarak lateral pterygoid kasa EMG rehberliğinde 3 ay aralıklarla 50-100 U Dysport verilmiştir. Çalışma öncesi fizik tedavi ve okluzal splint kullanımının başarısız olduğu 4 hasta BoNT tedavisi ile başarılı bir şekilde tedavi edilmiştir. 21 hastadan 19'u son enjeksiyondan sonra en az 8 ay boyunca başka bir disk dislokasyonu göstermemiş, 4 hastada ise son BoNT uygulamasından sonraki kontrollerde tek bir kez dislokasyon görülmüştür, 2 hastada ise BoNT tedavi sonrasında daha fazla dislokasyon gözlenmiştir (Ziegler ve ark.,2003).

Bir başka çalışmada ise spontan TME dislokasyonu olan 5 hastada kondilin manuel repozisyonu sonrası lateral pterygoid kaslara bilateral BoNT (25-50 U) enjeksiyonu yapılmıştır. İki yıl süresince yapılan takiplerde tüm hastalarda tedavinin başarılı olduğu, yeni bir enjeksiyon

ihtiyacı doğmadığı ancak BoNT enjeksiyonunun imediat etki göstermemesi nedeniyle, kondil repozisyonu sonrası 4-5 gün süreyle mandibulanın fiksasyonunun gerektiği bildirilmiştir (Fu ve ark.,2010).

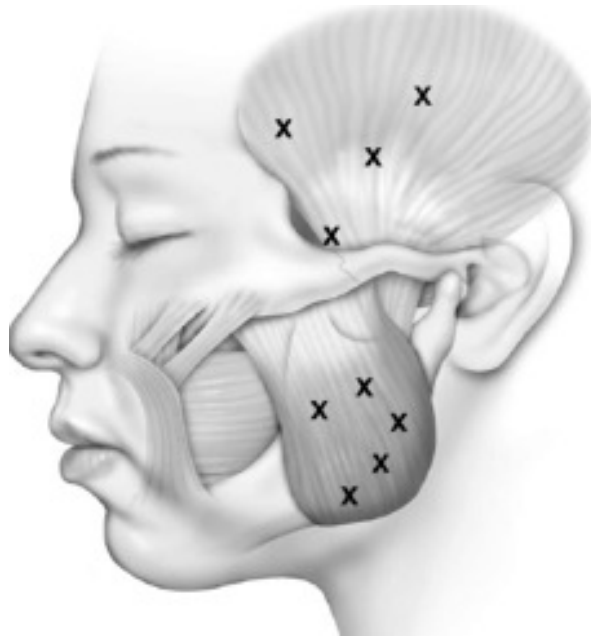#### BoNT'in Uygulanma Yöntemleri

BoNT'in kas içerisinde etkin bir şekilde yayılması ve optimum etkinin elde edilebilmesi için anatominin iyi bilinmesi gereklidir. Klinikte BoNT enjeksiyonu yapılacak ilgili kasın lokalizasyonu genellikle anatomik rehberler aracılığı ile saptanıp enjeksiyon yapılacak noktalar yüzeysel işaretleme yöntemi ile belirlenir. Ancak bazı kaslar için bu yöntem faydasız olabilir. Bu nedenle EMG veya ultrasonografi ya da nadiren bilgisayarlı tomografik (BT) rehberlik gerekli olabilir (Brin ve ark.,1994; Majid 2010).

#### Temporal Kasa BoNT Uygulaması

Temporal kas, linea temporalis inferiorundan başlayıp mandibulanın proc. coroneideusunda sonlanan yelpaze şeklinde hacimce büyük bir kastır. Temporalis kasına üzerindeki yağ tabakası ince olduğu için kolayca erişilebilir. Palpasyonla muayenede ağrılı bölgelerin tanımlanmasından sonra kasın sınırlarını izlemek için hastadan dişlerini sıkması istenir. Kasın anatomisini daha iyi hissetmek için iğne dişler sıkılı halde iken dokuya penetre edilmelidir (Orlova, 2018). Kas tonusunu yeterince azaltmak adına genellikle yüzeysel ve derin olmak üzere iki tür enjeksiyon yapılır. Kasın daha ince olan superior bölgesine yelpaze şeklinde yüzeysel 12.7 mm'lik insülin enjektörleri ile enjeksiyonlar yapılır.

Daha derin enjeksiyon anatomik olarak biraz daha risklidir. Bu bölgede, aralarında yağ bulunan iki yüzeysel fasya tabakası vardır ancak kas daha derinde yer alır. Temporal bölge BoNT enjeksiyonunda, yüzeysel temporal fasyaya ulaşmak için iğnenin zigomatik arkın yaklaşık 1.5 cm üstünden girmesi gerekmektedir. Hekim iğneyi ilerlettikçe el hassasiyeti ile iğnenin iki kez sıkı fasya dokusuna deldiği hissini almalıdır (Schwartz&Freund,2002; Sunil Dutt ve ark.,2015). Fasya tabakaları geçildiğinde coronoid çıkıntı yukarısında bulunan temporal kasın en geniş kısmına ulaşılır. Orta dereceli TMR'de temporal kasa toplamda üç enjeksiyon yeterli olur. Aşırı kas hipertrofisi olan ciddi vakalarda ise 5-6 enjeksiyon gerekebilir (Şekil 3). Enjeksiyon öncesi aspirasyon yapılması carotis externanın dalı olan a. temporalisin bu alandan geçmesi nedeniyle oldukça önemlidir (Orlova, 2018).



**Şekil 3.** Temporal ve masseter kaslarına BoNT enjeksiyon noktaları (Sunil Dutt ve ark.,2015).

#### Masseter Kasa BoNT Uygulaması

Çiğnemenin ana kaslarından biri olan Masseter kasının ön 2/3'lük yüzeysel kısmı zygomatik arkın altından ve ramusun lateralinden başlayıp aşağı-arka yönde ilerleyerek 2. büyük azı hizasında mandibulanın alt kenarına ve mandibula angulusuna yapışır. 1/3'lük arka kısmı ise zygomatik arkın daha posteriorundan başlayıp dikey yönde ramus boyunca aşağı uzanır. TMR semptomlarının orta dereceli olduğu durumlarda, BoNT masseterde üç ayrı noktaya enjekte edilebilir. Kas hipertrofi olan şiddetli bruksizmde 2-3 noktaya daha ek enjeksiyonlar yapılması gerekebilir (Şekil 3). Hastadan masseter kasının sınırlarını izlemek adına dişlerini sıkması istenir. İlk iki enjeksiyon kasın ön ve arka kenarları arasında, mandibula alt kenarının 1.5 cm yukarısına yapılır. Üçüncü nokta, eşkenar üçgenin tepesidir. Şiddetli vakada yapılan ek enjeksiyonlar tüm kas bölgesine yayılır. Yüzeysel, orta ve derin olmak üzere üç katmandan oluşan masseter kasının en derin kısmında iğne yerleştirme derinliği 12,7 mm'den 20-30 mm'ye kadar çıkabilir (Orlova, 2018).

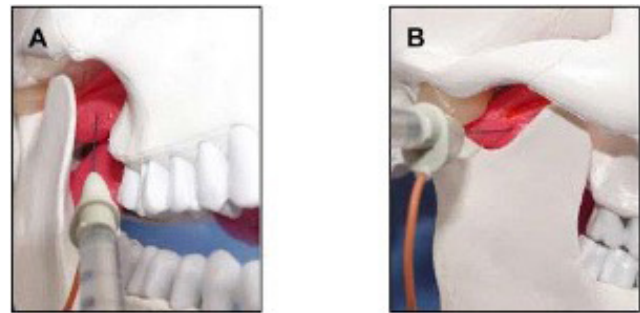
EMG görüntüleme yöntemi ile bakıldığında üzerinde en çok kas aktivasyonunun gösterildiği alanlar hedef alınır. Masseter kasına botoks uygulanması sırasında fazla yüzeysel kalınırsa yeterli klinik cevap alınmaz ayrıca toksinin yakındaki zygomaticus major'a difüzyonu sonucu ağız köşesinin kaldırılamaması şeklinde görülen asimetrik bir gülümsemeye neden olunabilir (Schwartz&Freund,2002; Sunil Dutt ve ark.,2015; Orlova, 2018).

Şiddetli TMR'lerde, bruksizmin eşlik ettiği, masseter kasının hipertrofik olduğu durumda 37 mm uzunluğunda bir iğne ve EMG aracılığı ile enjeksiyon yapılması BoNT'in etkin yayılımı açısından büyük destek sağlar. Daha iyi sonuç için, sadece yüzeysel değil aynı zamanda kasın daha derin katmanlarına ve özellikle maksillaya tutunan superior kısmına enjeksiyon yapılması gerekir (Orlova, 2018).

#### Lateral Pterygoid Kasa BoNT Uygulaması

Lateral pterygoid kasa BoNT enjeksiyonu sık olmasa da TME dislokasyonu, anterior disk deplasmanı, klik sesi varlığı, kas hiperaktivitesi ve miyofasiyal ağrı şikayeti olan hastalarda uygulanabilmektedir. Lateral pterygoid kas enjeksiyonu, nispeten küçük hacmi ve derin konumu nedeniyle EMG rehberliği gerektirir. EMG rehberliğinde 27 gauge monopolar elektrot iğnesi kullanılır. Lateral pterygoid kasa enjeksiyonda iki farklı yaklaşım bulunmaktadır: ekstraoral yaklaşım ve intraoral yaklaşım (Sunil Dutt ve ark.,2015; Orlova, 2018; Altaweel ve ark.,2019).

Ekstraoral yaklaşımda, rehber olarak kondil başının konumunun palpasyonla belirlenmesi gerekir, bunun için de tam bir çene açıklığı gerekmektedir. Hastaya ağızını olabildiğince açması söylenir, böylece kondil başı kolayca hissedilir. İğne, koronoid çentik bölgesinden sokulur ve kondil başını hissetmek için 45° posteriora ilerletilir. İğne daha sonra hafifçe geri çekilir ve daha öne ve biraz daha derine ilerletilir. Daha sonra hastadan mandibulayı diğer yana hareket ettirmesi istenir ve uygun pozisyon belirlendikten sonra aspirasyon ve enjeksiyon yapılır (Schwartz&Freund, 2002) (Şekil 4). Aspirasyon yapılması, lateral pterygoid kasın superior ve inferior lifleri arasından geçen a. maxillaris BoNT verilmesi riskini önlemek açısından önemlidir. Bu teknikle iğnenin a. maxillaris zarar vermesi nedeniyle kanama, hematoma ve ödem oluşabilir (Orlova, 2018; Altaweel ve ark.,2019).



**Şekil 4.** Lateral pterygoid kasa intraoral (A) ve ekstraoral (B) yaklaşımla BoNT uygulanması (Yoshida, 2018).

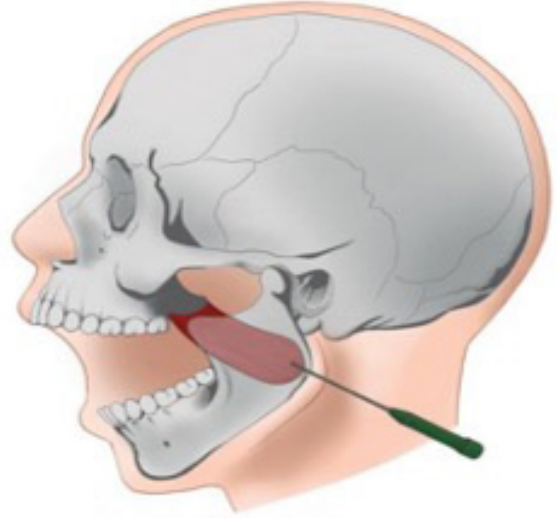


İntraoral yaklaşım, genellikle diş hekimleri ve çene yüz cerrahları tarafından daha çok tercih edilmektedir. Bu yaklaşım, diş tedavisinde rutin ağız içi enjeksiyonlar sırasında uygulanan yaklaşıma benzer olduğu için hasta tarafından daha az kaygıya yol açmaktadır. Ayrıca maksiller arterin hasar görme riski daha azdır (Yoshida, 2018). Lateral yönde maksiller tüberin posteriorundan lateral pterygoid kasa erişim sağlanır. İğne tüberal mukozaya posterior üst dişlerin üzerinden oklüzal düzleme paralel olarak sokulduktan sonra, hastanın kulağı rehber alınarak laterale ve arkaya yönlendirilir (Şekil 4). Pterygoid pleksusdaki yoğun damar içine BoNT enjeksiyonundan, infratemporal damar ağını zedelemekten kaçınmak adına infratemporal fossa bölgesine enjeksiyon yapılmamasına özen gösterilmelidir. Hastalara; BoNT'nin faringeal kaslara diffüzyon sonucu disfajiye neden olabileceği açısından işlemden 4 saat sonraya kadar dik oturmaları tavsiye edilmelidir (Sunil Dutt ve ark.,2015; Altaweel ve ark.,2019).

#### Medial Pterygoid Kasa BoNT Uygulaması

Medial pterygoid kas, fonksiyonel olarak çeneyi kapatan masseterin agonistidir. Mandibulanın iç yüzeyinde, mandibulanın dış yüzeyindeki masseter kasına paralel seyreder. TME rahatsızlıkları prosedüründe genellikle enjeksiyon yapılmayan bu kasa; güçlü çene kenetlemesi olan hastalarda terapötik etkiyi arttırmak için BoNT enjekte edilir. Medial pterygoid kasa submandibuler yolla ekstraoral olarak enjeksiyon yapılabilir. Bu enjeksiyon için iki farklı teknik kullanılabilir;

İnferior-medial teknik uygulamasında EMG elektrodu masseterin orta noktasının mandibula alt kenarına izdüşümü denk gelecek şekilde angular mandibulanın yaklaşık 0,5-1 cm önünde mandibular ramusa dik açıyla yerleştirilerek mandibula boyunca aşağıdan yükselecek şekilde EMG sesi alınana kadar yaklaşık 1,5-2 cm ilerletilir. Elektrodun uygun pozisyonu hastadan ağzını sıkması istenerek doğrulanabilir (Şekil 5). Uygulanacak doz, lateral pterygoidde olduğu gibi 7.5-10 U BoNT-A'dır. Bu yaklaşımın en büyük komplikasyonları fasiyal arter zedelenmesi ve enjeksiyonun fasiyal arter içine yapılmasıdır (Orlova, 2018; Yoshida, 2018; Skarmeta ve ark.,2018).



**Şekil 5.** Medial pterygoid kasa inferior-medial teknikle BoNT uygulanması (Skarmeta ve ark.,2018).

Superior-medial teknik ise daha karmaşıktır çünkü elektrot geniş miktarda doku ve damar ağından (pterygoid pleksus) transversal olarak geçirilir. Bu ekstraoral yaklaşımda, hasta tam yatar pozisyonda ağzı geniş açık olarak konumlandırılır. Enjeksiyon noktası, zygomatik kemiğinin alt sınırı, mandibular incisura, processus mandibula ve mandibular kondil tarafından sınırlandırılan boşluğun ortasıdır. Daha sonra elektrot iğnesi EMG sesi alınana kadar aşağıya doğru medial pterygoid kasına yönlendirilir (Skarmeta ve ark.,2018).

Her iki teknikte de medial pterygoid kas içinde kalmaya özen gösterilmelidir çünkü superior-medial enjeksiyon yöntemi infratemporal fossa ve içeriğindeki trigeminal sinir dallarını, eksternal karotid arter dallarını (a.facialis) ve farenks kaslarını olumsuz etkileyebilir. İnfierior medial enjeksiyona ise submandibular loca ve içeriğindeki submandibular bez ve ağız tabanı kaslarını etkileyebilmesi nedeniyle dikkat edilmelidir (Sunil Dutt ve ark.,2015).

Medial pterygoid kasın BoNT uygulamasında intraoral yaklaşımı, kasın palpe edilebilmesi, ekstraoral yonteme göre daha iyi görüş alanı sağlaması, medial pterygoid kasın superior liflerine de ulaşılabilirlik açısından avantajlıdır. İntraoral yaklaşımda teknik, enjeksiyon öncesi ağız içinden öncelikle medial pterygoidin palpe edilmesi ve iğne elektrodunun kasa ulaşılanaya kadar faringeal duvardan

geçirilmesi ile uygulanmalıdır. EMG iğnesi çenenin medialinden, raphe pterygomandibularenin lateralinden, buksinatör kası delerek ilerletilir (Sunil Dutt ve ark.,2015; Skarmeta ve ark.,2018).

Temporal, masseter ve medial pterygoid kaslar mandibulayı kapatan agonist kaslardır. Tüm kaslara enjeksiyon yapılmadığı durumlarda, enjeksiyon yapılmamış kasta oluşacak kompensasyon nedeniyle tedavi başarısız olabilir. Medial pterygoid kasta bu fenomen daha az görüldüğünden bu kasa enjeksiyon nadiren yapılır (Schwartz & Freund,2002).

#### Uygulanacak Doz Miktarı

Efektif doz miktarı kas kütesinin büyüklüğüne ve semptomların ağırlığına göre belirlenir ve optimal doz hakkında fikir birliği bulunmamaktadır (Munchau & Bhatia,2000; Schwartz & Freund,2002). Her bir enjeksiyon bölgesinde toksinin difüzyonu 1cm kadardır, bu nedenle daha çok bölgeye daha düşük konsantrasyonda (ör. 2.5U-5.0U/0.1 ml), daha büyük hacimlerde enjeksiyon yapılması önerilmektedir (Song ve ark.,2007).

TMR tedavisi için, fiziksel muayene ve semptomlar doğrultusunda kaslar hedeflenir, kas hassasiyet-ağrı skoruna (VAS) göre seçilen kas gruplarına verilen doz, sıklık ve hacim ayarlanır. Temporalis ve masseter kasları genel olarak en çok etkilenen kas gruplarıdır ve BoNT'in en sık enjekte edildiği kaslardır. Genellikle her temporal kas için 10–25 U doz ve masseter kasları için 25–50 U doz tercih edilmektedir. Eğer hastanın şikayetleri arasında yanak bölgesi altında belirgin ağrı varlığı, fark edilebilir çene deviasyonu, bruksizm ve diş gıcırdatma gibi önemli bir şikayet varsa lateral pterygoid kasa da 7.5-10 U enjeksiyon yapılır. Dozun yaklaşık yüzde 50'si masseterlere, yüzde 35'i temporalis kaslarına ve yüzde 15'i lateral pterygoid kasa enjekte edilir. Hafif TMR vakalarında, lateral pterygoid kas enjeksiyonları atlanabilir (Orlova,2018).

Bazı hastalarda toksine karşı antikor gelişimi gözlenebilir, bu duruma hangi faktörlerin neden olduğu tam olarak bilinmese de sık yapılan enjeksiyonların riski arttırdığı düşünülmektedir. Bu nedenle enjeksiyonların en az 12 hafta arayla yapılması önerilmektedir (Sunil Dutt ve ark.,2015).

Sonuç olarak TMR tedavisinde genel kanı olarak invaziv tedavilerden önce non-invaziv, konservatif tedaviler denenmelidir. BoNT enjeksiyonu konservatif tedavilerle yeterli başarı sağlanamadığı durumlarda bu tedavilerin

yanında ek olarak uygulanabilir. Özellikle kassal TMR'den miyofasiyal ağrısı olan hastalarda olmak üzere, TME disk dislokasyonu gösteren hastalarda, bruksizm vakalarında BoNT enjeksiyonunun, semptomların giderilmesinde ve hastanın yaşam kalitesinin artırılmasında etkili olduğu görülmüştür. Ancak BoNT'in TMR'de kullanımıyla ilgili daha çok randomize klinik çalışmanın yapılmasına ihtiyaç vardır.

#### KAYNAKLAR

1. Altaweel AA, Elsayed SAH, Baiomy AABA, Abdelsadek SE, Hyder AA. Extraoral Versus Intraoral Botulinum Toxin Type A Injection for Management of Temporomandibular Joint Disc Displacement With Reduction. *J Craniofac Surg*, 2019; 30(7): 2149–53.
2. Aquilina P, Vickers R, McKellar G. Reduction of a chronic bilateral temporomandibular joint dislocation with intermaxillary fixation and botulinum toxin A. *Br J Oral Maxillofac Surg*. 2004; 42: 272-273.
3. Arinci A, Güven E, Yazar M, Başaran K, Keklik B. Effect of injection of botulinum toxin on lateral pterygoid muscle used together with the arthroscopy in patients with anterior disk displacement of the temporomandibular joint. *Kulak Burun Bogaz Ihtis Derg*. 2009;19(3):122-9.
4. Arnon SS, Schechter R, Inglesby TV, Henderson DA, Bartlett JG, Ascher MS, Eitzen E, Fine AD, Hauer J, Layton M, Lillibridge S, Osterholm MT, O'Toole T, Parker G, Perl TM, Russell PK, Swerdlow DL, Tonat K. Working Group on Civilian Biodefense. Botulinum toxin as a biological weapon: medical and public health management. *JAMA*. 2001;285(8):1059-70.
5. Aurora SK, Dodick DW, Turkel CC, DeGryse RE, Silberstein SD, Lipton RB, Diener HC, Brin MF; PREEMPT 1 Chronic Migraine Study Group. OnabotulinumtoxinA for treatment of chronic migraine: results from the double-blind, randomized, placebo-controlled phase of the PREEMPT 1 trial. *Cephalalgia*. 2010 ;30(7):793-803.
6. Bakheit, AM. The possible adverse effects of intramuscular botulinum toxin injections and their management. *Current Drug Safety*. 2006; 1(3): 271–9.
7. Bakke M, Møller E, Werdelin LM, Dalager T, Kitai N, Kreiborg S. Treatment of severe temporomandibular joint clicking with botulinum toxin in the lateral pterygoid muscle in two cases of anterior disc displacement. *Oral Surg Oral Med Oral Pathol Oral Radiol Endod*. 2005; 100: 693-700.
8. Barnes M. Botulinum toxin – mechanisms of action and clinical use in spasticity. *J Rehabil Med*. 2003; 35(0): 56–9.
9. Baumann L, Black L. Botulinum toxin type B (Myobloc). *Dermatol Surg*. 2003; 29(5): 496–500.
10. Bhogal PS, Hutton A, Monaghan A. Review of the current uses of Botox for dentally-related procedures. *Dental Update*. 2006; 33(3): 165-8.
11. Binz T, Blasi J, Yamasaki S, Baumeister A, Link E, Südhof TC, Jahn R, Niemann H. Proteolysis of SNAP-25 by types

- E and A botulinum neurotoxins. *J Biol Chem.* 1994; 269(3): 1617-20.
12. Bottemly I. Comparing Neurotoxins: Botox, Dysport, Jeuveau and Xeomin. Erişim Tarihi (14.3.2022) <https://aedit.com/aediton/comparing-neurotoxin-botulinum-type-a-injections-botox-dysport-jeuveau-xeomin>
  13. Brin MF, Blitzer A, Herman S, Steward C. Oromandibular dystonia: Treatment of 96 patients with botulinum toxin A. In therapy with botulinum toxin. 1994; 19: 429–35.
  14. Burgin ASV, Dickens F, Zatman LJ. The action of botulinum toxin on the neuro-muscular junction. *J. Physiol.* 1949;109: 10-24.
  15. Carruthers JDA, Carruthers JA. Treatment of glabellar frown lines with botulinum A exotoxin. *J Dermatol Surg Oncol.* 1992;18:17–21.
  16. Chen JJ, Dashtipour K. Abo-, inco-, ona-, and rimabotulinum toxins in clinical therapy: a primer. *Pharmacotherapy.* 2013;33:304-18.
  17. Clark GT, Stiles A, Lockerman LZ, Gross SG. A critical review of the use of botulinum toxin in orofacial pain disorders. *Dent Clin North Am.* 2007; 51:245–61.
  18. Connelly ST, Myung J, Gupta R, Tartaglia GM, Gizdulich A, Yang J, Silva R. Clinical outcomes of Botox injections for chronic temporomandibular disorders: do we understand how Botox works on muscle, pain, and the brain? *Int J Oral Maxillofac Surg.* 2017;46(3):322-7.
  19. Dashtipour K, Pedouim F. Botulinum Toxin: Preparations for Clinical Use, Immunogenicity, Side Effects, and Safety Profile. *Semin Neurol.* 2016;36(1):29-33.
  20. De la Torre Canales G, Cãmara-Souza MB, do Amaral CF, Garcia RCMR, Manfredini D. Is there enough evidence to use botulinum toxin injections for bruxism management? A systematic literature review. *Clin Oral Investig.* 2017; 21(3):727–734.
  21. Dressler D, Benecke R. Pharmacology of therapeutic botulinum toxin preparations. *Disabil Rehabil.* 2007;29(23):1761-8.
  22. Emara AS, Faramawey MI, Hassaan MA, Hakam MM. Botulinum toxin injection for management of temporomandibular joint clicking. *Int J Oral Maxillofac Surg.* 2013;42(6):759-64.
  23. Erbguth FJ, Naumann M. Historical aspects of botulinum toxin: Justinus Kerner (1786–1862) and the ‘sausage poison’. *Neurology.* 1999;53:1850–3.
  24. Ernberg M, Hedenberg-Magnusson B, List T, Svensson P. Efficacy of botulinum toxin type A for treatment of persistent myofascial TMD pain: a randomized, controlled, double-blind multicenter study. *Pain.* 2011;152(9):1988-96.
  25. Freund B, Schwartz M. The use of botulinum toxin for the treatment of temporomandibular disorder. *Oral Health.* 1998 Feb;88(2):32-7.
  26. Freund B, Schwartz M, Symington JM. Botulinum toxin: new treatment for temporomandibular disorders. *Br J Oral Maxillofac Surg.* 2000 ;38(5):466-71.
  27. Fu KY, Chen HM, Sun ZP, Zhang ZK, Ma XC. Long-term efficacy of botulinum toxin type A for the treatment of habitual dislocation of the temporomandibular joint. *Br J Oral Maxillofac Surg.* 2010;48(4):281-4.
  28. Gezer AI, Levendoğlu F. Temporomandibular Eklem Rahatsızlıklarının Sınıflandırılması, Tanı ve Tedavisi, Genel Tıp Derg. 2016;26(1):34-40.
  29. Guarda-Nardini L, Manfredini D, Salamone M, Salmaso L, Tonello S, Ferronato G. Efficacy of botulinum toxin in treating myofascial pain in bruxers: a controlled placebo pilot study. *Cranio.* 2008; 26(2):126-35.
  30. Guo BL, Zheng CX, Sui BD, Li YQ, Wang YY, Yang YL. A closer look to botulinum neurotoxin type A-induced analgesia. *Toxicon.* 2013; 71:134-9.
  31. Güreşer G. Temporomandibular Eklem Hastalıkları. *Fiziksel Tıp.* 2003; 6(2):37-45.
  32. Hellman A, Torres-Russotto D. Botulinum toxin in the management of blepharospasm: current evidence and recent developments. *Ther Adv Neurol Disord.* 2015; 8:82-91.
  33. Huang W, Foster JA, Rogachefsky AS. Pharmacology of botulinum toxin. *J Am Acad Dermatol.* 2000;43(2 Pt 1):249-59.
  34. Ihde SK, Konstantinovic VS. The therapeutic use of botulinum toxin in cervical and maxillofacial conditions: an evidence-based review. *Oral Surg Oral Med Oral Pathol Oral Radiol Endod.* 2007; 104: e1-11.
  35. Isaac AM, Moss CE, Whear NM. Unilateral temporalis muscle hypertrophy managed with botulinum toxin type-A. *Br J Oral Maxillofac Surg.* 2000; 38:571–2.
  36. Jackson JL, Kuriyama A, Hayashino Y. Botulinum toxin A for prophylactic treatment of migraine and tension headaches in adults: a meta-analysis. *JAMA.* 2012;307(16):1736-45.
  37. Jensen R. Pathophysiological mechanisms of tension-type headache: a review of epidemiological and experimental studies. *Cephalalgia.* 1999;19:602–21.
  38. Juniper RP. Temporomandibular joint dysfunction: a theory based upon electromyographic studies of the lateral pterygoid muscle. *Br J Oral Maxillofac Surg.* 1984;22(1):1-8.
  39. Karacalar A, Yılmaz N, Bilgici A, Baş B, Akan H. Botulinum toxin for the treatment of temporomandibular joint disk disfigurement: clinical experience. *J Craniofac Surg.* 2005;16(3):476-81.
  40. Kaya DI, Ataoglu H. Botulinum toxin treatment of temporomandibular joint pain in patients with bruxism: A prospective and randomized clinical study. *Niger J Clin Pract.* 2021;24(3):412-417.
  41. Kim HS, Yun PY, Kim YK. A clinical evaluation of botulinum toxin-A injections in the temporomandibular disorder treatment. *Maxillofac Plast Reconstr Surg.* 2016 Jan 28;38(1):5.
  42. Kocaelli H, Çakarer S, Yalıtırık M. Botulinum Toksin (Btx) ve klinik kullanımı/Botulinum Toksin (Btx) And Clinical Usage. *J Istanbul Univ Fac Dent.* 2012; 38(3-4): 37-43.
  43. Kurtoglu C, Gur OH, Kurkcü M, Sertdemir Y, Guler-Uysal F, Uysal H. Effect of botulinum toxin A in myofascial pain patients with or without functional disc displacement. *J Oral Maxillofac Surg.* 2008; 66: 1644–51.
  44. Mahajan ST, Brubaker L. Botulinum toxin: from life-threatening disease to novel medical therapy. *Am J Obstet Gynecol.* 2007;196:7–15.

45. Majid OW. Clinical use of botulinum toxins in oral and maxillofacial surgery. *Int J Oral Maxillofac Surg.* 2010;39(3):197-207.
46. Monroy PG, da Fonseca MA. The use of botulinum toxin-A in the treatment of severe bruxism in a patient with autism: a case report. *Spec Care Dentist.* 2006;26(1):37-9.
47. Montecucco C, Schiavo G, Rossetto O. The mechanism of action of tetanus and botulinum neurotoxins. *Arch Toxicol Suppl.* 1996; 18:342-54.
48. Moore AP, Wood GD. Medical treatment of recurrent temporomandibular joint dislocation using botulinum toxin A. *Br Dent J.* 1997;183(11-12):415-7.
49. Münchau A, Bhatia KP. Uses of botulinum toxin injection in medicine today. *BMJ.* 2000 Jan 15;320(7228):161-5.
50. Okeson JP, de Leeuw R. Differential diagnosis of temporomandibular disorders and other orofacial pain disorders. *Dent Clin North Am.* 2011;55(1):105-20.
51. Okeson JP. Management of Temporomandibular Disorders and Occlusion. 8th ed. Elsevier;2015.p. 5-15,109,110,261-65.
52. Ondo WG, Simmons JH, Shahid MH, Hashem V, Hunter C, Jankovic J. Onabotulinum toxin-A injections for sleep bruxism. *Neurology.* 2018; 90(7): e559–64.
53. Orlova, O. Botulinum Toxin Therapy for Bruxism. Dirk Dressler, Eckart Altenmüller, Joachim K.Krauss editors. *Treatment of Dystonia.* Cambridge University Press; 2018. p.182–184.
54. Patel J, Cardoso JA, Mehta S. A systematic review of botulinum toxin in the management of patients with temporomandibular disorders and bruxism. *British Dental Journal.* 2019; 226(9), 667–72.
55. Pons M, Meyer C, Euvrard E, Weber E, Sigaux N, Louvrier A. MR-guided navigation for botulinum toxin injection in the lateral pterygoid muscle. First results in the treatment of temporomandibular joint disorders. *J Stomatol Oral Maxillofac Surg.* 2019;120(3):188-195.
56. Sakaguchi G. Clostridium botulinum toxins. *Pharmacol Ther.* 1982; 19:165–94
57. Schwartz M, Freund B. Treatment of temporomandibular disorders with botulinum toxin. *Clin J Pain.* 2002;18(6):198-203.
58. Scott AB. Botulinum toxin injection of eye muscles to correct strabismus. *Trans Am Ophthalmol Soc.* 1981;79:734-770.
59. Setler PE. Therapeutic use of botulinum toxins: background and history. *Clin J Pain.* 2002;18(6):119-24.
60. Sipahi Calis A, Colakoglu Z, Gunbay S. The use of botulinum toxin-a in the treatment of muscular temporomandibular joint disorders. *J Stomatol Oral Maxillofac Surg.* 2019 Sep;120(4):322-325.
61. Skármeta NP, Espinoza-Mellado P, Chana P. Orofacial Dystonia and Other Oromandibular Movement Disorders. *Dystonia – Different Prospects* 2018;10-36.
62. Smuts JA, Baker MK, Smuts HM, Stassen JR, Rossouw E, Barnard PW. et al. Prophylactic treatment of chronic tension-type headache using botulinum toxin type A. *Eur J Neurol.* 1999;6(4):99–102.
63. Soğancı G, Yağcı F. Diş Hekimliğinde Botoks: Derleme. *Atatürk Üniversitesi Diş Hekimliği Fakültesi Dergisi.* 2016; 26(2): 0-0.
64. Song PC, Schwartz J, Blitzer A. The emerging role of botulinum toxin in the treatment of temporomandibular disorders. *Oral Dis.* 2007; 13(3): 253-60.
65. Stephens MD, Talbot JC, Routledge PA. *Detection Of New Adverse Drug Reactions.* 4th ed. Groves Dictionaries, Incorporated London; 1998. p.32–44.
66. Sunil Dutt C, Ramnani P, Thakur D, Pandit M. Botulinum toxin in the treatment of muscle specific Oro-facial pain: a literature review. *J Maxillofac Oral Surg.* 2015 Jun;14(2):171-5.
67. Tinastepe N, Küçük BB, Oral K. Botulinum toxin for the treatment of bruxism. *Cranio.* 2015; 33(4):291-8.
68. Tintner R, Jankovic J. Botulinum toxin type A in the management of oromandibular dystonia and bruxism. *Scientific and therapeutic aspects of botulinum toxin.* Philadelphia: Lippincott Williams & Wilkins; 2002. p. 343-350.
69. Truong DD, Stenner A, Reichel G. Current clinical applications of botulinum toxin. *Curr Pharm Des.* 2009;15(31):3671-80.
70. To EW, Ahuja AT, Ho WS, King WW, Wong WK, Pang PC, Hui AC. A prospective study of the effect of botulinum toxin A on masseteric muscle hypertrophy with ultrasonographic and electromyographic measurement. *Br J Plast Surg.* 2001;54(3):197-200.
71. Van Zandijcke M, Marchau MM. Treatment of bruxism with botulinum toxin injections. *J Neurol Neurosurg Psychiatry.* 1990 Jun;53(6):530.
72. Villa S, Raoul G, Machuron F, Ferri J, Nicot R. Improvement in quality of life after botulinum toxin injection for temporomandibular disorder. *J Stomatol Oral Maxillofac Surg.* 2019 ;120(1):2-6.
73. von Lindern JJ, Niederhagen B, Bergé S, Appel T. Type A botulinum toxin in the treatment of chronic facial pain associated with masticatory hyperactivity. *J Oral Maxillofac Surg.* 2003;61(7):774-8.
74. Yengin E. Temporomandibular Rahatsızlıklarda Teşhis ve Tedavi. İstanbul: İstanbul Üniversitesi Diş Hekimliği Fakültesi Yayınları;2000.
75. Yiannakopoulou E. Serious and long-term adverse events associated with the therapeutic and cosmetic use of botulinum toxin. *Pharmacology.* 2015;95(1-2):65-9.
76. Yoshida K. Botulinum neurotoxin injection for the treatment of recurrent temporomandibular joint dislocation with and without neurogenic muscular hyperactivity. *Toxins (Basel).* 2018;10(5):174.
77. Ziegler CM, Haag C, Mühlhng J. Treatment of recurrent temporomandibular joint dislocation with intramuscular botulinum toxin injection. *Clin Oral Investig.* 2003 Mar;7(1):52-5.