




VAN VETERINARY JOURNAL

Year: 2023 / Volume: 34 / Issue:1

ISSN : 2149-3359
e-ISSN : 2149-8644





March - 2023



VAN VETERINARY JOURNAL

This journal previously published as: **Yüzüncü Yıl Üniversitesi Veteriner Fakültesi Dergisi**

ISSN: 2149-3359

E-ISSN: 2149-8644

Owner

Prof. Dr. Musa GENÇCELEP (Dean)

Editor-in Chief

Prof. Dr. Cumali ÖZKAN

Van YU, Faculty of Veterinary, Journal Editorial, 65080 - Campus / Van - Turkey

Tel: +90 (432) 225 10 28 Fax: +90 (432) 225 11 27 e-mail: vfd@yyu.edu.tr

Editors (Editorial Board)

Assist. Prof. Dr. Caner KAYIKCI (Co-Editor)	Assist. Prof. Dr. Halil Cumhuri YILMAZ (Electronic Journal Editor)
Assist. Prof. Dr. Nebi ÇETİN (Technical Editor)	Assoc. Prof. Dr. Bekir OĞUZ (Proof Quality Editor)
Assist. Prof. Dr. Yağmur KUŞCU (Technical Editor)	Assoc. Prof. Dr. Adnan AYAN (Proof Quality Editor)
Assoc. Prof. Dr. Gamze ÇAKMAK (Language Editor)	Assoc. Prof. Dr. Abdullah KARASU (Section Editor)
Assist. Prof. Dr. Mustafa ÖZBEK (Language Editor)	Assoc. Prof. Dr. Leyla MİS (Section Editor)
Prof. Dr. Abdullah YEŞİLOVA (Statistical Editor)	Assoc. Prof. Dr. Turan YAMAN (Section Editor)
Assoc. Prof. Dr. Sadi ELASAN (Statistical Editor)	Assist. Prof. Dr. Tuncer ÇAKMAK (Section Editor)
Assist. Prof. Dr. Ahmet Fatih DEMİREL (Electronic Journal Editor)	Assist. Prof. Dr. Çağrı KALE (Section Editor)
Res. Assist. Veysel DELİBAŞ (Electronic Journal Editor)	

Publication Board

Dr. Abdullah KAYAR (Istanbul University-Cerrahpasa)	Dr. Jose Ramiro GONZALEZ MONTANA (University of Leon - Spain)
Dr. Ahmet Cihat ÖNER (Van Yuzuncu Yil University)	Dr. M. Saleem AKHTAR (Bahauddin Zakariya University - Pakistan)
Dr. Ali Evren HAYDARDEDEOĞLU (Aksaray University)	Dr. Madalina G. ALBU KAYA (INCOTP Institute - Romania)
Dr. Ali Rıza BABAOĞLU (Van Yuzuncu Yil University)	Dr. Memiş BOLACALI (Siirt University)
Dr. Ardavan FARHADI (Shantou University - China)	Dr. Mian Muhammed AWAİS (Bahauddin Zakariya University - Pakistan)
Dr. Askarbek TULEBAEV (Manas University - Kyrgyzstan)	Dr. Mojtaba RAEİSİ (Golestan university - Iran)
Dr. Axel WEHREND (Giessen University - Germany)	Dr. Murat GÜZEL (Ondokuz Mayıs University)
Dr. Aynur ŞİMŞEK (Dicle University)	Dr. Okan EKİM (Ankara University)
Dr. Bahattin ÇAK (Van Yuzuncu Yil University)	Dr. Omar ATROOZ (Mutah University - Jordan)
Dr. Behnam ROSTAMİ (Zanjan University - Iran)	Dr. Omar BELLANDA (University of Republic - Uruguay)
Dr. Bengi ÇINAR KUL (Ankara University)	Dr. Orhan YILMAZ (Van Yuzuncu Yil University)
Dr. Cihat ÖZTÜRK (Kırşehir Ahi Evran University)	Dr. Ornampai JAPA (Phayao University - Thailand)
Dr. Cristian MAGDAS (SAMV University - Romania)	Dr. Reşit ALDEMİR (Van Yüzüncü Yıl University)
Dr. Ehab ABU-BASHA (Jordan University (JUST) - Jordan)	Dr. Serkan YILDIRIM (Atatürk University)
Dr. Ejaz AHMAD (Bahauddin Zakariya University - Pakistan)	Dr. Tahereh MOHAMMADABADI (Khuzestan University - Iran)
Dr. Faina SHAKİROVA (Kazan State Academy - Russia)	Dr. Tohid Rezaei TOPRAGGALEH (Tabriz University - Iran)
Dr. Feraye ESEN GURSEL (Istanbul-Cerrahpasa University)	Dr. Ulaş ACARÖZ (Afyon Kocatepe University)
Dr. Gert W. NIEBAUER (Vetmeduni Vienna - Austria)	Dr. Volkan KOŞAL (Van Yuzuncu Yil University)
Dr. Golam KİBRİA (CVAS University - Bangladesh)	Dr. Yeter DEĞER (Van Yuzuncu Yil University)
Dr. James M. MAY (Vanderbilt University - USA)	Dr. Yunus ÇETİN (Burdur Mehmet Akif Ersoy University)

Advisory Board

Dr. Abdullah KAYA (Van Yuzuncu Yil University)	Dr. Nihat MERT (Van Yuzuncu Yil University)
Dr. Abeer F. El NAHAS (Alexandria University - Egypt)	Dr. Oğuz KUL (Kirikkale University)
Dr. Alev Gürol BAYRAKTAROĞLU (Ankara University)	Dr. Ömer BEŞALTI (Ankara University)
Dr. Cenk YARDIMCI (Ondokuz Mayıs University)	Dr. Saadet BELHAN (Van Yuzuncu Yil University)
Dr. Durmuş Alpaslan KAYA (Hatay Mustafa Kemal University)	Dr. Suphi DENİZ (Van Yuzuncu Yil University)
Dr. Engin KENNERMAN (Bursa Uludag University)	Dr. Taylan AKSU (Van Yuzuncu Yil University)
Dr. Füsün TEMAMOĞLU (Harran University)	Dr. Turan CİVELEK (Ayfyon Kocatepe University)
Dr. Hüseyin KARADAĞ (Van Yuzuncu Yil University)	Dr. Yakup Can SANCAK (Van Yuzuncu Yil University)
Dr. Mecit YÖRÜK (Van Yuzuncu Yil University)	Dr. Yılmaz ARAL (Ankara University)
Dr. Nazmi ATASOY (Van Yuzuncu Yil University)	Dr. Zabit YENER (Van Yuzuncu Yil University)

This journal is published three times a year. Journal Title Abbreviation: Van Vet J

All articles in this journal are available free of charge from <https://dergipark.org.tr/tr/pub/vanvetj>

Year	Volume	Issue
2023	34	1

This journal indexed / abstracted in Asos Index, CAB Abstracts, EBSCOhost, Google Scholar, Index Copernicus, Sobiad, TR Dizin and Türkiye Atf Dizini



March - 2023



VAN VETERINARY JOURNAL

This journal previously published as: **Yüzüncü Yıl Üniversitesi Veteriner Fakültesi Dergisi**

Scientific Board of This Issue

Prof. Dr. Derviş ÖZDEMİR (Ataturk University)	Assoc. Prof. Dr. Muharrem EROL (Balikesir University)
Prof. Dr. Ertuğrul KAYA (Düzce University)	Assoc. Prof. Dr. Semra KAYA (Kafkas University)
Prof. Dr. Fatih Çağlar ÇELİKEZEN (Bitlis Eren University)	Assist. Prof. Dr. Ali SOYUÇOK (Burdur Mehmet Akif Ersoy University)
Prof. Dr. Halil Selçuk BİRİCİK (Afyon Kocatepe University)	Assist. Prof. Dr. Cihat ÖZTÜRK (Kirsehir Ahi Evran University)
Prof. Dr. Muhammed ALTUĞ (Hatay Mustafa Kemal University)	Assist. Prof. Dr. E. Sinem ÖZDEMİR SALCI (Bursa Uludag University)
Prof. Dr. Mustafa ARICAN (Selcuk University)	Assist. Prof. Dr. Ömer ÇAKMAK (İstanbul Esenyurt University)
Prof. Dr. Nihal Yaşar GÜL SATAR (Bursa Uludag University)	Assist. Prof. Dr. Pelin Fatoş POLAT DİNÇER (Dokuz Eylül University)
Prof. Dr. Şükrü Hakan ATALGIN (Balikesir University)	Assist. Prof. Dr. Sıtkıcan OKUR (Ataturk University)
Prof. Dr. Yavuz NAK (Bursa Uludag University)	Assist. Prof. Dr. Uğur AYDIN (Kafkas University)
Assoc. Prof. Dr. Bahat COMBA (Hitit University)	Assist. Prof. Dr. Uğur ERSOZ (Ataturk University)
Assoc. Prof. Dr. Cafer Tayer İŞLER (Hatay Mustafa Kemal University)	Assist. Prof. Dr. Yasin ŞENEL (Kırıkkale University)
Assoc. Prof. Dr. Funda EŞKİ (Cukurova University)	Res. Assist. Dr. Mehmet Emin AYDEMİR (Harran University)
Assoc. Prof. Dr. Gülseren KIRBAŞ DOĞAN (Kafkas University)	Res. Assist. Dr. Şehriban OĞUZ (Van Yuzuncu Yil University)
Assoc. Prof. Dr. İftar GÜRBÜZ (Burdur Mehmet Akif Ersoy University)	Dr. Halime KARA (Ankara Yıldırım Beyazıt University)
Assoc. Prof. Dr. İsmail DEMİRCİOĞLU (Harran University)	

This journal is published three times a year. Journal Title Abbreviation: Van Vet J

All articles in this journal are available free of charge from <https://dergipark.org.tr/tr/pub/vanvetj>

Year	Volume	Issue
2023	34	1

This journal indexed / abstracted in Asos Index, CAB Abstracts, EBSCOhost, Google Scholar, Index Copernicus, Sobiad, TR Dizin and Türkiye Atf Dizini

Original Articles

- **Yalçın H, Polat Z.** *Lactobacillus acidophilus* LA-5 ile Üretilen Probiyotik Yoğurdun Fonksiyonel Özelliği ve Bakteri Canlılığının Uzun Süreli (12 Hafta) Depolamada İncelenmesi (Investigation of Functional Properties and Bacterial Viability of Probiotic Yogurt Produced with *Lactobacillus acidophilus* LA-5 in Long-term (12 Weeks) Storage) **1-6**
- **Sipahi N.** Tavuk Kloakasında Laktozu Fermente Edemeyen Gram Negatif Bakteri Türlerinin ve Çoklu Antibiyotik Direnç Profillerinin Belirlenmesi (Investigation of Non-Lactose-Fermenting Gram Negative Bacteria From Cloaca of Chicken and Determination of Multiple Antibiotic Resistance) **7-13**
- **Sağlam K, Düz E.** Measurement of Tear Production in Van Cats with the Phenol Red Thread Test (Van Kedilerinde Gözyaşı Üretiminin Fenol Kırmızısı Emdirilmiş İplik Testi ile Ölçülmesi) **14-17**
- **Askerov F, Çakmak G, Karadağ H.** Features of the Spectra of Medium-Molecular Peptides of the Liver with Protein-Deficient Nutrition (Protein Eksikliği Olan Karaciğerde Medium Moleküler Peptitlerin Spektrumlarının Özellikleri) **18-24**
- **Çamlı HE, Kumandaş A.** Kedilerde Üst Üriner Sistem Hastalıklarının Değerlendirilmesinde Doppler Ultrasonografinin Kullanılması (Using Doppler Ultrasonography in the Evaluation of Upper Urinary System Diseases in Cats) **25-31**
- **Çakmak T, Sancak YC.** Determination of Biogenic Amine Formation, Microbiological and Sensory Changes in Carp (*Cyprinus carpio* L., 1758) Stored at Cold (4 °C) (Soğukta (4 °C) Muhafaza Edilen Sazan Balıklarında (*Cyprinus carpio* L., 1758) Biyojenik Amin Oluşumu, Mikrobiyolojik ve Duyusal Değişikliklerin Belirlenmesi) **32-42**
- **Kuşcu Y, Alkan İ.** Kornea Alkali Yanıklarının Sağaltımında Medikal Ozonun Farklı Uygulama Teknikleri: Deneysel Tavşan Modeli (Different Application Techniques of Medical Ozone in the Treatment of Corneal Alkali Burns: Experimental Rabbit Model) **43-50**
- **Okur S, Yanmaz LE, Gölgeci A, et al.** The Effectiveness of Thermography in Determining Localization of Orthopedic Diseases in Horses (Atlarda Ortopedik Hastalıkların Lokalizasyonunu Belirlemede Termografinin Etkinliği) **51-54**
- **Çetin N, Taşal İ.** Doğumu Erken Uyarılan Koyunlarda Kuzuların Neonatal Yaşama Kabiliyetlerinin Araştırılması (Investigation of Neonatal Viabilities of Lambs in Early Induction of Parturition) **55-62**
- **Gülersoy E, Balıkcı C, Kısmet E, et al.** Renal Ultrasonography Findings in Cats with Feline Infectious Peritonitis (Felin Enfeksiyöz Peritonitis'li Kedilerde Renal Ultrasonografi Bulguları) **63-69**

Original Articles

- **Dursun S, Yılmaz O.** Van Kedilerinde Manyetik Rezonans Görüntüleme Kullanılarak Normal Diz Eklemi Anatomisi (Anatomy of the Normal Stifle Joint Using Magnetic Resonance Imaging in Van Cats) **70-74**
- **Delibaş V, Soygüder Z, Çakmak G, Gündüz MS.** Morphological Examination of Tongue Papillae in Norduz Sheep: A Scanning Electron Microscopic Study (Norduz Koyununda Dil Papillalarının Morfolojik Olarak İncelenmesi: Bir Taramalı Elektron Mikroskop Çalışması) **75-80**

Case Report

- **Korkmaz UF, Kahraman D, Bozkurt MF, Ceylan E.** Bir Kedide Dirençli Piyotoraks Olgusu ve Tedavisi (A Case and Treatment of Resistant Pyothorax in a Cat) **81-85**



***Lactobacillus acidophilus* LA-5 ile Üretilen Probiyotik Yoğurdun Fonksiyonel Özelliği ve Bakteri Canlılığının Uzun Süreli (12 Hafta) Depolamada İncelenmesi**

Halil YALÇIN^{1,*} Zübeyde POLAT²

¹ Burdur Mehmet Akif Ersoy Üniversitesi, Veteriner Fakültesi, Gıda Hijyeni ve Teknolojisi Anabilim Dalı, 15030, Burdur, Türkiye
² Burdur Mehmet Akif Ersoy Üniversitesi, Sağlık Bilimleri Enstitüsü, Gıda Hijyeni ve Teknolojisi Programı, 15030, Burdur, Türkiye

Gönderim Tarihi: 21.09.2022

Kabul Tarihi: 21.12.2022

ÖZ

Bu çalışmada ticari yoğurt üretiminde kullanılan kültürler ve *Lactobacillus acidophilus* LA-5 kültürünün birlikte kullanılması ile probiyotik yoğurt üretilmiştir. Üretilen yoğurttaki 12 hafta boyunca (+4 °C) kültür canlılığı/depolama stabilitesi ve bazı hijyen kriteri olan bakteriler araştırılmıştır. Üretim üç paralelli, analizler ise iki tekerrürlü olarak yapılmış, elde edilen sonuçlar istatistiksel olarak değerlendirilmiştir. Araştırma sonuçlarına göre *Lactobacillus delbrueckii subsp. bulgaricus* düzeyi depolamanın 1. gününde 7.59 log kob/g, son depolama gününde ise 3.69 log kob/g olarak belirlenmiştir. Aynı zaman dilimlerinde *Streptococcus thermophilus*, *L. acidophilus* ve toplam aerobik mezofil bakteri sayısı sırasıyla 8.69-8.13, 7.43-3.8 ve 7.86/4.50 log kob/g düzeyinde tespit edilmiştir. Üretilen probiyotik yoğurttaki koliform grubu bakteri saptanmamıştır. Bununla birlikte 3. hafta analizlerinde maya-küf 3.35 log kob/g olarak tespit edilmiştir. 7. haftadan itibaren maya-küf düzeyinin <1 log kob/g olduğu belirlenmiştir. Ürünün pH değerleri 1. gün 4.73 son gün ise 4.19 olarak kaydedilmiştir. Probiyotik yoğurdun mikrobiyolojik kalitesi 3 hafta boyunca bozulmadan kalmıştır. Ürün 5. haftaya kadar bazı (maya-küf, toplam aerobik mezofil bakteri) mikrobiyolojik kalite kriterlerindeki değişikliklere rağmen fonksiyonel özelliğini (*L. acidophilus* LA-5 sayısı, >5 log kob/g) korumuştur. Fermente süt ürünlerinin depolama şartlarının, kültür kombinasyonlarının optimize edilmesi ve prebiyotik ilavesi ile daha fonksiyonel bir hale gelerek uzun süreli terapötik etki sağlayabilir. Çalışmada elde edilen verilerin yapılacak prebiyotik/probiyotik araştırmalarına ve yeni probiyotik ürün geliştirmeye katkı sağlayacağı değerlendirilmektedir.

Anahtar Kelimeler: Gıda, Gıda depolama, Mikrobiyoloji, Probiyotik, Yoğurt.

ABSTRACT **Investigation of Functional Properties and Bacterial Viability of Probiotic Yogurt Produced with *Lactobacillus acidophilus* LA-5 in Long-term (12 Weeks) Storage**

In this study, probiotic yogurt was produced by using the cultures used in commercial yogurt production and *Lactobacillus acidophilus* LA-5 culture together. Culture viability/storage stability and bacteria with some hygiene criteria were investigated in the yoghurt produced for 12 weeks (+4 °C). The production was performed in triplicate, the analyzes were performed in duplicate, and the results were evaluated statistically. According to the research results, *Lactobacillus delbrueckii subsp. bulgaricus* level was determined as 7.59 log cfu/g on the 1st day of storage and 3.69 log cfu/g on the last day of storage. At the same time intervals, the number of *Streptococcus thermophilus*, *L. acidophilus* and total aerobic mesophyll bacteria were determined as 8.69-8.13, 7.43-3.8 and 7.86/4.50 log cfu/g, respectively. No coliform bacteria were detected in the probiotic yoghurt produced. However, yeast-mold was determined as 3.35 log cfu/g in the 3rd week analysis. The yeast-mold level was determined to be <1 log cfu/g from the 7th week. The pH values of the product were recorded as 4.73 on the 1st day and as 4.19 on the last day. The microbiological quality of probiotic yogurt remained intact for 3 weeks. The product preserved its functional properties (*L. acidophilus* LA-5 count, >5 log cfu/g) until the 5th week despite the changes in some microbiological quality criteria (yeast-mold, total aerobic mesophyll bacteria). By optimizing the storage conditions, culture combinations and adding prebiotics, fermented milk products can become more functional and provide a long-term therapeutic effect. It is considered that the data obtained from the study will contribute to prebiotic/probiotic research and new probiotic product development.

Keywords: Food, Food storage, Microbiology, Probiotic, Yogurt.

*Corresponding author: hyalcin@mehmetakif.edu.tr



This work is licensed under a Creative Commons Attribution-NonCommercial 4.0 International License which allows users to read, copy, distribute and make derivative works for non-commercial purposes from the material, as long as the author of the original work is cited properly.

GİRİŞ

Prebiyotik ve prebiyotikler ile ilgili otorite olan uluslararası bilim derneğine göre prebiyotik, yeterli dozda verildiğinde tüketici sağlığını olumlu yönde etkileyecek canlı mikroorganizmalar olarak tanımlanmaktadır (ISAPP 2022). Prebiyotik ve prebiyotikler bazı hastalıklarla (metabolik, mental ve gastrointestinal hastalıklar) mücadele, sağlıklı yaşam seçeneği, yaşam kalitesinin artırılması, toplam kolesterolün düşürülmesi, sağlığın korunması ve geliştirilmesinde kullanılmaktadır (Kumari ve ark. 2020; Rugji ve ark. 2022). Ayrıca prebiyotik bakteriler ürünün tat, koku ve aromasına da etki ederek tüketici tercihini etkileyebilmektedir. Gıdalarla alınan prebiyotiklerden fayda sağlanabilmesi için üründe 106-107 kob/g düzeyinde kültür bulunmalıdır (Kaur Sidhu ve ark. 2020). Ülkemizde tüketici eğilimleri ve satış rakamları dikkate alındığında artan şehir nüfusu ile beraber prebiyotik ürünlere olan talebin artış gösterdiği ifade edilmektedir (Gök ve Ulu 2018). Çatak (2019), araştırmasına katılan bireylerde prebiyotik tüketim oranının %47,7 olduğunu ve bu kişilerin %49'unun haftada en az 2-3 defa yoğurt tükettiğini ortaya koymuştur. Son yıllarda prebiyotik yoğurt tüketim artışına bağlı olarak piyasaya birçok yeni prebiyotikli yoğurt sunulmuştur (Yeşilyurt ve ark. 2021). Dünyada prebiyotikli fonksiyonel gıda pazarının 2019 yılında 45 milyar dolara yaklaştığı belirtilmekte iken 2025 yılında bu rakamın 55 milyar dolara ulaşacağı tahmin edilmektedir. Bu pazar içinde prebiyotik yoğurt %71'lik bir paya sahiptir (IPA 2020). Jezewska-Zychowicz (2009), Polonya'da en çok tüketilen prebiyotik gıdanın yoğurt olduğunu belirtmektedir. Çelik ve ark. (2022) ise yaptıkları çalışmada prebiyotik yoğurdun tüketici tercihi 2. sırada yer aldığını ortaya koymuşlardır. Tüketiciler prebiyotik yoğurt ile beslenerek başta sindirim sistemi sorunları olmak üzere sağlık açısından fayda beklediklerini ifade etmektedirler (Çelik ve ark. 2022).

Fonksiyonel gıda ürünlerinde bakteriyel prebiyotik olarak genellikle *Lactobacillus*, *Bifidobacterium*, *Lactococcus* ve *Streptococcus* türleri ile diğer laktik asit bakterileri kullanılmaktadır (Azad ve ark. 2018). Kültürler "genel olarak güvenli kabul edilir" GRAS (Generally Regarded As Safe) statüde olmalıdır. *Lactobacillus acidophilus* suşu dâhil birçok prebiyotik intestinal mikroflora sayısına ve aktivitesine etki etmektedir (Azad ve ark. 2018). Prebiyotiklerin sağlık üzerine olumlu etki gösterebilmeleri için yüksek sayıda olması gerekmektedir. Yapılan araştırmalar yoğurdun raf ömrü boyunca prebiyotik miktarının azaldığını göstermektedir (Shori 2017). Depolama süresince prebiyotik sayısında rekabet ortamı, inokülasyon miktarı, ürünün pH'sı, depolama şartları, ortamdaki bakteriyosinler ve ambalajın oksijen geçirgenliği gibi faktörlerden kaynaklanan azalmalar olabilmektedir (Çelikel ve ark. 2018). Geleneksel yoğurt kültürleri *Lactobacillus delbrueckii subsp. bulgaricus* ve *Streptococcus salivarius subsp. thermophilus* bağırsak ortamında canlılıklarını kaybederler ve ayrıca safra asidine karşı da dirençsizdirler. *L. acidophilus* ve *Bifidobacterium bifidum* gastrointestinal sistemde asit ve safra tuzlarına dirençlilik göstererek faaliyetlerine devam edebilen kültürlerdendir (Shah 2000). *L. acidophilus* soğuk depolama şartlarına *Bifidobacterium spp.*'den daha dirençli ve canlılıklarını uzun süre devam ettirebilmektedir. Bununla birlikte depolama süresince prebiyotik bakterilerin sayısında azalma olduğu da ifade edilmektedir (Güler-Akın ve Akın 2007). *L. acidophilus*'lu yoğurt, laktoz intoleransı azaltabilmekte, serum kolesterol seviyesini düşürmekte, gastroenteriti önleyebilmekte, bazı

ürogenital hastalıklar ve ishali kontrol altına alabilmekte, alerjik reaksiyonları azaltabilmekte, antioksidan ve antikanserijenik etki gösterebilmektedir (Mishra ve ark. 2015).

L. acidophilus LA-5 dünyada en yaygın kullanılan prebiyotik bakterilerdendir (Kaur Sidhu ve ark. 2020). İyi bir yoğurt üretimi için pH değerinin 4.5'in altında olması istenir. Ancak bu pH değerinin *L. acidophilus* sayısında 3-4 log'luk düşümlere sebep olabileceği belirtilmektedir (Güler-Akın ve Akın 2007). Yoğurt üretiminde oligosakkaritler gibi prebiyotiklerin kullanılması ile prebiyotik gelişimi teşvik edilebilir (Akın ve Akın 2014). Prebiyotik kültürler çoğunlukla anaerobik ya da mikroaerofilik özelliktedirler. Bu nedenle depolama süresince ambajlardaki oksijen oranının düşük tutulması, prebiyotik yoğurdun sağlayacağı yararın uzun süre devamı etmesi açısından oldukça önemlidir (Çelikel ve ark. 2018). Prebiyotik yoğurdun raf ömrüne yönelik araştırmalar genellikle 21-28 gün sınırında çalışılmakla beraber 35 (Menezes ve ark. 2022) ve 39 gün süren (Hussien ve ark. 2022) depolama çalışmaları da yapılmıştır.

Prebiyotik bakterilerin insan vücudunda metabolik ve biyolojik aktivitelerinin devamı için gıda ile alım miktarı önemlidir. Bu tür gıdaların raf ömrü içerisinde ve depolama şartlarında prebiyotik bakteri sayısındaki değişimler ile diğer mikrobiyel kalite unsurlarının belirlenmesi tüketici sağlığını direkt olarak etkilemektedir. Bu çalışmada, prebiyotik kültürün kullanılması ile üretilen yoğurdun uzun depolama sürecinde bu özelliklerinde ve yoğurt kültüründe meydana gelen sayısal değişimlerin incelenmesi amaçlanmıştır.

MATERYAL VE METOT

Materyal

Prebiyotik yoğurt üretimi için gerekli çiğ süt Burdur Mehmet Akif Ersoy Üniversitesi-Tarım, Hayvancılık ve Gıda Araştırmaları Uygulama ve Araştırma Merkezi'nden sağlanmıştır. Üretimde *Lactobacillus delbrueckii subsp. bulgaricus* ve *Streptococcus salivarius subsp. thermophilus*'u karışık olarak içeren liyofilize yoğurt kültürü (YO-MIX 885 LYO 50, Danisco, Fransa) ve prebiyotik *L. acidophilus* LA-5 (NU-TRISH, Chr. Hansen, Türkiye) kullanılmıştır.

Metot

Yoğurt üretimi

Kültür aktivasyonu için 45 derecedeki 100 ml pastörize süte %1 oranında *L. acidophilus* LA-5 eklenerek belirtilen sıcaklıkta 40 dk. inkübe edilmiştir. Aynı işlem yoğurt kültürleri için de yapılmıştır. Çiğ süt pastörize (85 °C'de 15 dk.) edildikten sonra 45 dereceye soğutularak aktive edilmiş yoğurt kültürü ve prebiyotik ilavesi yapılmıştır. Daha sonra 40 °C'de pH değeri 4.6 olana kadar inkübasyon yapılmış ve prebiyotik yoğurt elde edilmiştir. İnkübasyon sonrası prebiyotik yoğurtlar 30 dk. oda ısısında (20 °C) bekletilmiştir. Bu sürenin sonunda 4 °C'de soğuk muhafazaya alınmış ve 24 saat sonra 1. gün (0. hafta) analizleri yapılmıştır. Takip eden 12 hafta boyunca örnekler her hafta aynı gün analiz edilmiştir.

Fiziko-kimyasal analizler

Çiğ süte, toplam kuru madde miktarı (%) Tekinşen (2002)'ye göre, yağ/özgül ağırlık (gr/cm³) / kül/titrasyon asitliği (% laktik asit) Kırdar (2019)'a göre, protein miktarı Anonim (2001)'e göre, antibiyotik testi BetaStar hızlı antibiyotik test kitleri (Peyma Chr-Hansen A.Ş., İstanbul, Türkiye) kullanılarak yapılmıştır. pH değeri ölçümlerinde

önceden kalibrasyonu yapılmış olan Mettler Toledo (Seven Compact, İsviçre) cihazı kullanılmıştır.

Mikrobiyolojik analizler

Probiyotik yoğurtun mikrobiyolojik analizleri için 10 gr örnek ve 90 ml steril peptonlu su (%0.1) kullanılarak 1/10 dilüsyon hazırlanmıştır. Daha sonra 10⁻⁸'e kadar seri dilüsyonlar hazırlanmış ve her bakteri için uygun dilüsyonlardan ekimler yapılmıştır. *L. bulgaricus* belirlenmesi için pH değeri 5.2'ye ayarlanmış Man, Rogosa ve Sharpe (MRS) Agar (Biokar, Fransa) kullanılmıştır. Ekim yapılan petripler 43 °C'de 72 saat anaerobik şartlarda inkübe edilmiş ve gelişen kolonilerin sayımı yapılmıştır (Ashraf ve Smith 2015). *S. thermophilus* tespiti M-17 (Biokar, Fransa) agar kullanılarak yapılmıştır. %10'luk laktoz (Oxoid L70) çözeltisinden 50 ml alınarak 950 ml M-17 agar içerisine eklenmiştir. Ekim yapılan petripler 37 °C'de 3 gün aerobik koşullarda inkübe edilmiştir (Ranasinghe ve Perera 2016). *L. acidophilus* LA-5 tespiti için ISO 20128/IDF192 tarafından bildirilen yöntem (2006) kullanılmıştır. MRS agara (Biokar, Fransa) 0.1 ppm klindamisin (Sigma-Aldrich, C2250000-20mg/10ml) 0.22 µm filtre ile sterilize edilerek eklenmiştir (0,5ml/lt). Uygun dilüsyonlardan yayma plak yöntemi ile ekimleri yapılan petripler anaerobik koşullarda 37 °C'de 72 saat inkübe edilmiştir. Petriplerde üreyen tüm tipik koloniler *L. acidophilus* bakterisi olarak değerlendirilmiştir.

Koliform bakteriler için Violet Red Bile (VRB) Agar (Merck, Almanya) kullanılmıştır. Plaklar 32±1 °C'de 24 saat fakültatif anaerobik inkübasyondan sonra değerlendirilmiştir (FDA-BAM, 2013). Maya-küf sayımı için %10'luk laktik asit ile (Merck, Almanya) pH'sı 3.5'e ayarlanmış Potato Dextrose Agar (PDA) (Biokar, Fransa) kullanılmıştır. Uygun dilüsyondan yüzey yayma yöntemi ile ekimi yapılan petripler 25 °C'de 5 gün süre ile inkübe edilip, gelişen kolonilerin sayımı yapılmıştır (Halkman 2014). Toplam aerobik mezofilik bakteri sayısının belirlenmesi için Plate Count Agar (PCA) (Biokar, Fransa) besi yeri kullanılmıştır. 30 °C'de 48 saat aerobik inkübasyondan sonra gelişen koloniler sayılmıştır (Halkman 2014). Probiyotik yoğurttaki bakteri sayıları log kob/g olarak hesaplanmıştır.

İstatistik Analiz

Depolama süresince elde edilen verilerin değerlendirilmesinde IBM SPSS Statics 25.0 paket programı kullanılmıştır. Yapılan tek yönlü varyans analizi sonucunda önemli (p<0.05) bulunan parametreler Duncan çoklu karşılaştırma testi ile incelenmiştir. Üretim 3 paralelli, analizler 2 tekerrürlü olarak yapılmıştır. Sonuçlar ortalama±SD olarak verilmiştir.

BULGULAR

Probiyotik yoğurt üretiminde kullanılan sütün genel özellikleri Tablo 1'de verilmiştir. Bu özellikler ile sütün Türk Gıda Kodeksi İçme Sütleri Tebliği'ne (2019/12) uygun olduğu belirlenmiştir. Araştırmada üretilen probiyotik yoğurt örneklerinin mikrobiyolojik analiz sonuçları ve pH değerleri Tablo 2'de verilmiştir.

Tablo 1. Araştırmada kullanılan sütün genel özellikleri.

Table 1. General characteristics of the milk used in the study.

Özellikler	Değerler
Antibiyotik testi	Negatif
pH	6.55±0.03
Toplam Kuru madde (%)	11.2±0.03
Yağ (%)	3.1±0.02
Özgül ağırlık (gr/cm ³)	1.0334±0.01
Kül (%)	0.84±0.03
Titrasyon asitliği (%Laktik Asit)	0.151±0.01
Protein (%)	3.47±0.01

L. bulgaricus sayımında 1. gün 7.59 log kob/g değeri elde edilmiştir. Bu bakterinin sayısı 2. hafta sonunda <7 log kob/g, 3. hafta sonunda <6 log kob/g düzeyine inmiştir. 3-4-5-6. haftalarda >5 log kob/g değerinde kalan sayım sonuçları, 7. haftadan sonra 4 log kob/g civarında, 11. haftadan sonra ise 3 log kob/g düzeyinde kalmıştır. Depolamanın son günü *L. bulgaricus* sayısının 3.6 log kob/g düzeyinde olduğu tespit edilmiştir. *S. thermophilus* 'un depolamanın başlangıcında 8.96 log kob/g olan sayısı 1. haftadan itibaren yükselmiş (p<0.05), 5. haftada (8.88 log kob/g) başlangıç seviyesine yaklaşmıştır. 5 ve 6. haftada istatistiksel açıdan fark olmadan >8 log kob/g civarında seyreden değerler 7-8-9. haftada >9 log kob/g değerine tekrar yükseldiği tespit edilmiştir. *S. thermophilus* sayısı depolamanın son 3 haftasında >8 log kob/g düzeyinde kalmış ve son analiz gününde 8.1 log kob/g olarak belirlenmiştir. Bu bakteri en yüksek değere (9.7 log kob/g) 3. haftada ulaşmıştır. *L. acidophilus* LA-5 1. günde 7.43 log kob/g olarak sayılmıştır. Bu bakterinin 4. haftada probiyotik özellik için kritik eşik olan 6 log kob/g'ın altına (5.52 log kob/g) düştüğü tespit edilmiştir. Örneklerdeki *L. acidophilus* LA-5 sayısı 6. haftada 5 log kob/g'ın altına, 11. haftada ise 4 log kob/g'ın altına (3.91) düştüğü saptanmıştır. 12 haftalık depolama sonunda *L. acidophilus* LA-5 sayısı 3.8 log kob/g olarak belirlenmiştir. İlk gün ile son gün arasında 3.63 log kob/g fark vardır (p<0.05).

Yoğurt örneklerinde depolama süresince koliform grubu bakteriye rastlanmamıştır (<1 log kob/g). PDA besi yerinde 3. haftada 3.35 log kob/g düzeyinde sayım yapılmış bu değer 4. haftada istatistiksel açıdan fark (p<0.05) oluşturarak 4.45 olarak belirlenmiştir. 5 ve 6. haftada PDA değerleri ile 3. hafta sonucu arasında istatistiksel açıdan fark yoktur. 7. hafta ve sonrasında PDA besiyerinde sayım alınamamıştır (<1 log kob/g). Üretilen probiyotik yoğurtta depolama sürecinde toplam aerobik mezofilik bakteri değerleri 7.86 log kob/g ile başlayıp 4.5 log kob/g ile bitmiştir (p<0.05). Bu değer 1. haftada 1.3 log kob/g yükselme göstererek tüm depolama boyunca en yüksek sayıya (9.16 log kob/g) ulaşmıştır. Toplam aerobik mezofilik bakteri sayısı 1. haftadan sonra 5 hafta boyunca (47. güne kadar) istatistiksel açıdan fark göstererek düşmüştür (p<0.05). 6-7, 8-9-10 ve 11-12. haftalarda elde edilen sonuçlar kendi içlerinde istatistiksel açıdan fark oluşturmamıştır (p>0.05). Örneklerin başlangıçtaki pH değeri 4.73, depolama sonunda ise 4.1 olarak ölçülmüştür.

Tablo 2. Depolama süresince probiyotik yoğurdun mikrobiyolojik analiz sonuçları ve pH değerleri (ortalama±SD).
Table 2. Results of microbiological analysis and pH values of probiotic yogurt during storage (mean±SD).

Analizler	Depolama (4 °C) süreci (Hafta)						
	0	1	2	3	4	5	6
<i>Lactobacillus delbrueckii</i> subsp. <i>bulgaricus</i>	7.59±0.15 ^a	7.01±0.14 ^b	6.49±0.13 ^c	5.95±0.12 ^d	5.88±0.12 ^d	5.73±0.11 ^d	5.17±0.10 ^e
<i>Streptococcus Salivarius</i> subsp. <i>thermophilus</i>	8.96±0.18 ^{cde}	9.42±0.19 ^{ab}	9.55±0.19 ^{ab}	9.75±0.19 ^a	9.17±0.18 ^{bcd}	8.88±0.18 ^{def}	8.70±0.17 ^{ef}
<i>Lactobacillus acidophilus</i> LA-5	7.43±0.15 ^a	7.66±0.15 ^a	7.09±0.14 ^b	6.80±0.14 ^c	5.52±0.11 ^d	5.03±0.10 ^e	4.37±0.09 ^{fg}
Koliform	<1	<1	<1	<1	<1	<1	<1
Maya-küf	<1	<1	<1	3.35±0.07 ^b	4.45±0.09 ^a	3.42±0.07 ^b	3.38±0.07 ^b
Toplam Aerobik Mezofilik Bakteri	7.86±0.16 ^d	9.16±0.18 ^a	8.68±0.17 ^b	8.24±0.16 ^c	7.52±0.15 ^e	6.58±0.13 ^f	5.87±0.12 ^g
pH	4.73±0.09 ^a	4.55±0.09 ^{ab}	4.60±0.09 ^{ab}	4.48±0.09 ^{bc}	4.46±0.09 ^{bcd}	4.46±0.09 ^{bcd}	4.41±0.09 ^{bcd}
Analizler	Depolama (4 °C) süreci (Hafta)						
	7	8	9	10	11	12	
<i>Lactobacillus delbrueckii</i> subsp. <i>bulgaricus</i>	4.40±0.9 ^f	4.36±0.9 ^{fg}	4.31±0.9 ^{fg}	4.14±0.8 ^g	3.83±0.8 ^h	3.69±0.7 ^h	
<i>Streptococcus salivarius</i> subsp. <i>thermophilus</i>	9.32±0.19 ^{bc}	9.35±0.19 ^{abc}	9.29±0.18 ^{bc}	8.50±0.17 ^{fg}	8.22±0.16 ^g	8.13±0.16 ^g	
<i>Lactobacillus acidophilus</i> LA-5	4.25±0.08 ^g	4.47±0.09 ^{fg}	4.83±0.10 ^e	4.53±0.09 ^f	3.91±0.08 ^h	3.80±0.08 ^h	
Koliform	<1	<1	<1	<1	<1	<1	
Maya-küf	<1	<1	<1	<1	<1	<1	
Toplam Aerobik Mezofilik Bakteri	5.78±0.12 ^g	5.32±0.11 ^h	5.45±0.11 ^h	5.30±0.11 ^h	4.65±0.09 ⁱ	4.50±0.09 ⁱ	
pH	4.44±0.09 ^{bcd}	4.40±0.09 ^{bcd}	4.33±0.09 ^{cdef}	4.25±0.08 ^{def}	4.21±0.08 ^{ef}	4.19±0.08 ^f	

TARTIŞMA VE SONUÇ

Türk Gıda Kodeksi Fermente Süt Ürünleri Tebliği'ne göre toplam spesifik mikroorganizmanın en az 107 log kob/g düzeyinde olması gerekmektedir. Çalışmamızdaki üründe bu değerler *L. bulgaricus*'ta 2. hafta <7 log kob/g seviyesinde tespit edilmiştir. *S. thermophilus* 'ta ise 12 hafta sonunda dahi >8 log kob/g düzeyinde olduğu belirlenmiştir. Araştırma için üretilen probiyotik yoğurtta *L. bulgaricus* sayısı başlangıca göre 12 hafta sonunda 3.9 log kob/g düşmüştür. *S. thermophilus* 'un 12 haftada sadece 0.83 log kob/g düşmesi dikkat çekici bir sonuç olarak kaydedilmiştir. Fermantasyon sırasında yoğurt bakterileri probiyotiklere göre daha hızlı çoğalırlar, bunların ürettiği organik asitler ve hidrojen peroksit probiyotiklerin canlılığını aşağı yönlü olarak etkileyebilmektedir (Çelikel ve ark. 2018).

Dirican (2017), yapmış olduğu çalışmada *L. bulgaricus* sayısını 1. günde 7.95, 21. günde ise 7.60 log kob/g belirlemiştir. Aynı sürelerde *S. thermophilus* 'u 7.87 ile 8.07 log kob/g olarak tespit etmişlerdir. Mutlu (2019), yapmış olduğu çalışmada *S. thermophilus* sayısını depolamanın 1. ve 21. gününde sırasıyla 9.48 ile 9.25 ve *L. bulgaricus* sayısını sırasıyla 9.15 ile 8.07 log kob/g düzeyinde belirlemiştir. Bayır ve Bilgin (2019) ise yaptıkları çalışmada 1. günde *S. thermophilus* sayısını 8.05 log kob/g, *L. bulgaricus* sayısını 6.70 log kob/g olarak saptamışlardır. Çakmakçı ve ark. (2019), yaptıkları çalışma sonucunda 1. ve 28. günlerde olmak üzere *L. bulgaricus* sayısını sırasıyla 6.65 ve 6.91 log kob/g, *S. thermophilus* sayısını ise sırasıyla 8.69 ve 8.68 log kob/g olarak belirlemişlerdir. Bu araştırmaların sonuçları yapmış olduğumuz çalışma ile kıyaslandığında *S. thermophilus* sayısının *L. bulgaricus* sayısına göre depolama boyunca daha yüksek olması bakımından benzerlik göstermektedir. Bakteri sayılarındaki farklılıkların başlangıç bakteri yükü, probiyotik bakterinin özelliği, prebiyotik etkili katkılar ile üretim ve depolama değişkenlerinden kaynaklanabileceği düşünülmektedir (Lourens-Hatting ve Viljoen 2001).

Öztürkoğlu-Budak ve ark. (2016), fındık, antep fıstığı ve badem ile zenginleştirdikleri yoğurtlarda *S. thermophilus* sayısında artışın olduğunu belirlemişlerdir. Bu durumdan

faklı olarak Yılmaz Ersan ve Toğçuoğlu (2019), rekonstitüe süt ile ürettikleri probiyotik yoğurtta *S. thermophilus* sayısının 21 günlük depolama boyunca 9 log kob/g civarında kaldığını ancak depolama sonuna doğru azaldığını tespit etmişlerdir. 1. gün ve 21. gün arasında p<0.01 düzeyinde istatistiksel açıdan fark olduğunu ifade etmişlerdir. Sonuçlar arasındaki farklılıkların rekonstitüe süt ve bakteriler arasındaki rekabet şartlarından kaynaklandığı varsayılmaktadır.

Probiyotik ürünlerden beklenen terapötik etki için aktif probiyotik bakteri sayısının en az 1.0x10⁶ kob/g, fonksiyonel etki için ise 1.0x10⁵ kob/g olması gerekmektedir (Mahmmodi ve ark. 2021). Araştırmamızdaki probiyotik yoğurt fonksiyonel özelliğini 35 gün süreyle muhafaza etmiştir. Bu aşamadan sonra depolama sonuna kadar azalmaların olduğu belirlenmiştir. Deneysel olarak üretilen probiyotik yoğurdun 6. haftada fonksiyonel özelliğini kaybetmesine rağmen üründeki rekabet ortamında *L. acidophilus*'un nasıl bir seyir ortaya koyacağını belirlemek için 12. haftaya kadar analizlere devam edilmiştir. Bu süre sonunda diğer parametrelerdeki analiz sonuçlarında değerlendirilerek analizlere son verilmiştir.

Yılmaz Ersan ve Toğçuoğlu (2019), badem sütü ilaveli yoğurt araştırmasında *L. acidophilus* sayısının depolama başlangıcına göre artış gösterdiğini (p<0.01) ortaya koymuşlardır. Araştırmacılar depolama sonunda (21 gün) *L. acidophilus*'un canlılık oranını %103.85 olarak tespit etmişlerdir. Benzer sonuçlar araştırmamızda 1. hafta sonunda belirlenmiştir. Mutlu (2019), akasya gamı ve siyah havuç ilaveli yoğurt araştırmasında *L. acidophilus* düzeyi depolama başlangıcında 8.25 log kob/g iken, 21. günde bu sayı 7.61 log kob/g olarak saptamıştır. Özbek ve ark. (2007), *L. acidophilus* (Lb.Acid 145) kullanarak ürettikleri yoğurtta (soya sütü ilaveli) bu bakteriyi 1. günde 8.35, 14. günde 8.97 log kob/g düzeyinde tespit etmişlerdir. Kaur Sidhu ve ark. (2020), probiyotik yoğurtta canlı *L. acidophilus* LA-5 sayısı 9.0 log kob/g düzeyinde iken, 5 haftalık depolama (4 oC) sonunda 7.40 log kob/g civarına düştüğünü belirlemişlerdir. Araştırmacıların prebiyotik (nohut unu) kullanmaları probiyotik canlılığını yukarı yönlü olarak etkilemiştir.

Faraki ve ark. (2020), *Auricularia auricula* bitkisinin sulu ekstraktının *L. acidophilus* LA-5'in canlılığını 28 gün sonunda kontrol grubuna göre yaklaşık 1 log kob/g düzeyinde arttırdığını ifade etmektedirler. Bazı probiyotiklerin kullanılması ile ürünlerde probiyotik bakterilerin sayıları artırılabilir. Araştırmamızda herhangi bir probiyotik katkı kullanılmamasına rağmen 1. hafta sonunda 0.23 log kob/g artışın olduğu belirlenmiştir. Beheshtipour ve ark. (2012), *L. acidophilus* LA-5 kültürü ile ürettikleri yoğurtlarda bu bakterinin 1. günde 7.27, 28. günde ise 6.30 log kob/g düzeyinde olduğunu tespit etmişlerdir. Çakmakçı ve ark. (2019), *L. acidophilus* kullanarak ürettikleri probiyotik yoğurtta (yeşil çay tozu ilaveli) bu bakterinin sayısını 1. günde 7.55, 21. günde 5.08, 28. günde ise <4 log kob/g düzeyinde saptamışlardır. Araştırmacılar *L. acidophilus*'un 7. günde en yüksek sayıya ulaştığını sonraki günlerde ise sayının azaldığını, ürünün probiyotik özelliklerini 14 gün boyunca muhafaza ettiğini ifade etmişlerdir. Araştırmacıların değerleri ile çalışmamızdaki sonuçlar benzerle beraber deneysel olarak ürettiğimiz yoğurt herhangi bir probiyotik ilavesi olmaksızın probiyotik özelliklerini 35 gün muhafaza etmiştir. Bu farklılık kullanılan suştan, bakteriyosinlerden ve yoğurttaki rekabet ortamından kaynaklanabilir. Rybka'ya (1994) göre *L. bulgaricus* yoğurtta *L. acidophilus*'un canlılığını etkilemektedir. Çiftçi ve Öncül (2022), piyasadan topladıkları örneklerde *L. acidophilus*'u $<2.00(\pm 0.000)$ - $7.28(\pm 0.091)$ log kob/mL olarak belirlemişlerdir. Araştırmacılar inceledikleri ürünlerin sadece %30'unun yönetmeliğe uygun olduğunu ifade etmişlerdir. Yoğurttaki probiyotik bakterilerin canlılığında bu bakterilerin başlangıç sayısı da önem arz etmektedir. Hussien ve ark. (2022), depolamanın ilk gününde 10.49 log kob/g olarak tespit ettikleri *L. acidophilus*'u depolamanın 21. gününde 7.54 log kob/g düzeyinde belirlemişlerdir. Araştırmacılar bu ürüne %2 inulin + %2 fruktooligosakkarit ilave ederek depolamanın 32. gününde *L. acidophilus*'u 7.32 log kob/g düzeyinde bulmuşlardır. Mani-López ve ark. (2014), probiyotik bakteriler ile ürettikleri yoğurtta başlangıçta 9 log kob/g dolaylarında olan *L. acidophilus* sayısını 35 günlük depolama (5 °C) sonunda ≥ 107 kob/mL olarak tespit etmişlerdir. Diğer yandan Menezes ve ark. (2022), keçi sütü ve *L. acidophilus* kullanarak ürettikleri probiyotik yoğurdun ilk gün 7.15 log kob/g olan *L. acidophilus* sayısının depolamanın (+4 °C) son günü (35. Gün) 6.65 log kob/g düzeyine düştüğünü, depolamanın ilk 25 gününde *L. acidophilus* sayısındaki azalmanın istatistiksel olarak önemli olmadığını belirtmişlerdir. Çalışmamızda ise, *L. acidophilus* LA-5 12 hafta boyunca canlılığını korumuş ancak 6. haftadan sonra terapötik dozun altında kalmıştır. Bu konu ile ilgili yapılan farklı bir çalışmada enkapsüle edilmiş *L. acidophilus*'un enkapsüle edilmemiş olana göre 7 hafta (49 gün) depolanan (4 °C) yoğurtta 2 log kob/g daha fazla canlı kaldığı ifade edilmektedir (Kailasapathy 2006). Bir diğer çalışmada ise araştırmacılar, -20 °C'de 11 hafta boyunca depoladıkları probiyotik yoğurtta *L. acidophilus* sayısının istatistiksel olarak değişmediğini belirtmektedir (Davidson ve ark. 2000). Çakmakçı ve ark. (2019), probiyotik yoğurt örneklerinin 28 günlük depolanmasında maya-küf değerini <2 log kob/g olarak tespit etmişlerdir. Çiftçi ve Öncül (2022), piyasadan temin ettikleri probiyotik içeceklerde koliform ve maya küf saptanmadığını bildirmişlerdir. Elde ettiğimiz sonuçlara göre koliform değeri açısından benzerlik görülmesine rağmen maya-küf gelişimi arasında farklılık gözlenmiştir. Rahmani ve ark. (2021), *L. acidophilus* kullanarak ürettikleri probiyotik yoğurdun ilk gün (7.78 log kob/g) ile

28. gün (7.75 log kob/g) arasında istatistiksel açıdan fark olmadan probiyotik özelliğini koruduğunu belirlemişlerdir. Aynı çalışmada depolamanın ilk günü 4.27 olan pH değeri depolama sonunda 3.95 olarak ölçülmüştür. Fermente süt ürünlerinde kullanılan starter kültürler inkübasyon boyunca laktozu parçalayarak laktik asit oluşturmakta ve pH değeri düşmektedir. Bu durum depolama boyunca azda olsa devam etmektedir. Bu düşüşte kültür kombinasyonu, cins, tür ve suşun özellikleri etkili olmaktadır. Dirican (2017), 1. ve 21 günlerde *L. acidophilus* sayısını sırasıyla 7.70 ile 7.53 log kob/g düzeyinde tespit etmiş, aynı günlerde pH değerini ise sırasıyla 4.59 ile 4.34 olarak ölçmüştür. Bayır ve Bilgin (2019), *L. acidophilus* sayısını 8.85 log kob/g düzeyinde, pH değerini ise 3.98 olarak belirlemişlerdir. Menezes ve ark. (2022), depolamanın başlangıcında 4.63 olarak belirledikleri pH değerini depolamanın son günü 4.42 olarak tespit etmişlerdir. Çakmakçı ve ark. (2019), *L. acidophilus* ilavesi ile ürettikleri probiyotik yoğurtun başlangıçta 4.69 olan pH değerinin depolamanın son günü (21. gün) 4.20 değerine düştüğünü belirtmişlerdir. Faraki ve ark. (2020), probiyotik yoğurtta 1. günde 4.09 olarak ölçtükleri pH değerini depolama (4 °C) sonunda 3.86 olarak saptamışlardır. Araştırmamızda pH değerlerinin 4.73 ile 4.19 arasında olduğu belirlenmiştir. Çalışmalar arasındaki farklılıkların, üretim-depolama şartları, çiğ süt kalitesi, probiyotik kültürün özellikleri, probiyotik ilave edilip edilmediği, karışık kültürler arasındaki rekabet gibi nedenlerden kaynaklanabileceği varsayılmaktadır. Gıdalarda canlı probiyotik sayısını arttırmak ya da stabil tutmak için safra ve asit ortama dayanıklı suşlar seçilmeli, ambalajların oksijen geçirgenliği azaltılmalı, mikroenkapsülasyon tekniği uygulanmalı, stres koşullarına adaptasyon sağlanmalı ve probiyotiklerin istedikleri besin elementlerinin ortama ilavesinin yapılması gerekmektedir (Çelikel ve ark. 2018). Sonuç olarak, tüm dünyada olduğu gibi ülkemizde de fonksiyonel ürünlere olan ilgi giderek artmaktadır. Bu ilginin özellikle probiyotik ihtiva eden gıdalara kaydığı görülmektedir. Tüketici sağlığı, beklenen yararların elde edilmesi ve piyasa normlarını karşılaması açısından probiyotik yoğurtların raf ömrü içerisinde tüketilmesi önemlidir. Bu anlamda ürünün raf ömrü boyunca fonksiyonel özelliklerinin hangi aşamada kaybolduğunun belirlenerek etiketlere işlenmesi dolayısı ile tüketicinin bilgilendirilmesi gerekmektedir. Bu çalışmada laboratuvar şartlarında probiyotik yoğurt üretilerek 12 hafta boyunca fonksiyonel özellikleri ve bazı bozulma kriterleri incelenmiştir. *L. acidophilus*'un depolama boyunca stabilitesi ortaya konulmuştur. Elde edilen veriler doğrultusunda alandaki çalışmalara ve sektöre yön vereceği değerlendirilmektedir. Fermente süt ürünleri odaklı probiyotik ürünlerin tüketimi ülkemizde ve Avrupa'da artış göstermektedir. İç ve dış pazara yönelik desteklerin artırılması, yeni ürün geliştirmenin teşvik edilmesi, süt ürünlerinden sağlanan katma değeri arttıracaktır. Probiyotik süt ürünlerindeki canlı probiyotik sayısının artırılması ya da depolama şartlarında stabil kalmasına yönelik araştırmaların sürdürülmesi önerilmektedir.

ÇIKAR ÇATIŞMASI

Yazarlar bu çalışma için herhangi bir çıkar çatışması olmadığını beyan ederler.

TEŞEKKÜR VE BİLGİLENDİRME

İngilizce kontrolü için Prof. Dr. Asım KART'a teşekkür ederiz. *Lactobacillus acidophilus* LA-5 için Doç. Dr. Erhan KEYVAN'a teşekkür ederiz.

YAZAR KATKILARI

Fikir/Kavram: HY, ZP
Denetleme/Danışmanlık: HY, ZP
Veri Toplama ve/veya İşleme: HY, ZP
Analiz ve/veya Yorum: HY, ZP
Makalenin Yazımı: HY, ZP
Eleştirel İnceleme: HY, ZP

KAYNAKLAR

- Akın MB, Akın MS (2014).** The effects of carob extract powder and sugar level on the some properties of acidophilus yoghurt. Balkan Agriculture Congress, p545, Edirne, Turkey.
- Anonim (2001).** ISO 8968-1:2001 (IDF 20-1: 2001). Milk-Determination of nitrogen content -Part 1: Kjeldahl method.
- Ashraf R, Smith SC (2015).** Selective enumeration of dairy based strains of probiotic and lactic acid bacteria. *Int Food Res J*, 22 (6), 2576-2586.
- Azad MAK, Sarker M, Li T, Yin J (2018).** Probiotic species in the modulation of gut microbiota: an overview. *Biomed Res Int*, 2018, 1-8.
- Bayır AG, Bilgin MG (2019).** The effect of clove on microbiological, chemical and sensory properties of probiotic yogurt. *Van Vet J*, 30 (2), 109-114.
- Beheshtipour H, Mortazavian AM, Haratian P, Darani KK (2012).** Effects of *Chlorella vulgaris* and *Arthrospira platensis* addition on viability of probiotic bacteria in yogurt and its biochemical properties. *Eur Food Res Technol*, 235 (4), 719-728.
- Çakmakçı S, Öz E, Çakıroğlu K ve ark. (2019).** Probiotic shelf life, antioxidant, sensory, physical and chemical properties of yogurts produced with *Lactobacillus acidophilus* and green tea powder. *Kafkas Univ Vet Fak Derg*, 25 (5), 673-682.
- Çatak Ş (2019).** Üniversite Öğrencilerinin Beslenme Alışkanlıkları ve Probiyotik Süt Ürünleri Tüketim Sıklıklarının Anksiyete Bozukluğuna Etkisi. Yüksek Lisans Tezi, Aydın Adnan Menderes Üniversitesi, Sağlık Bilimleri Enstitüsü, Aydın, Türkiye.
- Çelik AD, Sarıoğlu T, Dağistan E (2022).** Tüketicilerin probiyotik ürünlere yönelik tutum ve davranışlarının belirlenmesi: TR63 Bölgesi-Hatay, Kahramanmaraş, Osmaniye illeri örneği. *MKU Tar Bil Derg*, 27 (2), 278-287.
- Çelikel A, Göncü B, Akın MB, Akın MS (2018).** Süt ürünlerinde probiyotik bakterilerin canlılığını etkileyen faktörler. *Batman Üni Yaşam Bil Derg*, 8 (1-2), 59-68.
- Çiftçi M, Öncül N (2022).** Ticari probiyotik içeceklerin bazı mikrobiyolojik özellikleri. *Akademik Ziraat Derg*, 11 (1), 165-178.
- Davidson RH, Duncan SE, Hackney CR, Eigel WN, Boling JW (2000).** Probiotic culture survival and implications in fermented frozen yogurt characteristics. *Int J Dairy Sci*, 83 (4), 666-673.
- Dirican LK (2017).** Probiyotik Yoğurdun Fizyokimyasal, Mikrobiyolojik ve Duyusal Özellikleri Üzerine Çam Balının Etkisi. Yüksek Lisans Tezi, Namık Kemal Üniversitesi, Fen Bilimleri Enstitüsü, Tekirdağ, Türkiye.
- Farakı A, Noori N, Gandomi H, Banuree SAH, Rahmani F (2020).** Effect of Auricularia auricula aqueous extract on survival of *Lactobacillus acidophilus* La-5 and *Bifidobacterium bifidum* Bb-12 and on sensorial and functional properties of synbiotic yogurt. *Food Sci Nutr*, 8 (2), 1254-1263.
- FDA-BAM (2013).** Enumeration of *Escherichia coli* and the Coliform Bacteria. In "FDA's Bacteriological Analytical Manual, Edition 8, Chapter 4.
- Gök İ, Ulu EK (2018).** Functional foods in Turkey: marketing, consumer awareness and regulatory aspects. *Nutr Food Sci*, 49 (4), 1-19.
- Güler-Akın MB, Akın MS (2007).** Effects of cysteine and different incubation temperatures on the microflora, chemical composition and sensory characteristics of bio-yogurt made from goat's milk. *Food Chem*, 100 (2), 788-793.
- Halkman K (2014).** Merck Mikrobiyoloji El Kitabı. Prosigma Tasarım, Ankara.
- Hussien H, Abd-Rabou HS, Saad MA (2022).** The impact of incorporating *Lactobacillus acidophilus* bacteriocin with inulin and FOS on yogurt quality. *Sci Rep*, 12 (1), 1-8.

- International Standards Organisation (2006).** Milk products- enumeration of presumptive *Lactobacillus acidophilus* on selective medium-colony-count technique at 37 °C. ISO 20128: 2006 (IDF 192: 2006).
- IPA (2020).** European probiotic market insights-2019. Europe-international probiotics association. Erişim Tarihi:14.06.2022. Erişim Adresi: <https://www.ipaeurope.org/>
- ISAPP (2022).** International Scientific Association for Probiotics and Prebiotics: Probiotics. Erişim Tarihi: 13.03.2022. Erişim Adresi: <https://isappscience.org/forconsumers/learn/probiotics/>
- Jeżewska-Zychowicz M (2009).** Impact of beliefs and attitudes on young consumers' willingness to use functional food. *Pol J Food Nutr Sci*, 59 (2), 183-187.
- Kailasapathy K (2006).** Survival of free and encapsulated probiotic bacteria and their effect on the sensory properties of yoghurt. *LWT-Food Sci Technol*, 39 (10), 1221-1227.
- Kaur Sidhu M, Lyu F, Sharkie TP, Ajlouni S, Ranadheera CS (2020).** Probiotic yogurt fortified with chickpea flour: physico-chemical properties and probiotic survival during storage and simulated gastrointestinal transit. *Foods*, 9 (9), 1144.
- Kırdar SS (2019).** Süt ve Ürünlerinde Laboratuvar Uygulamaları ve Analiz Yöntemleri, 1. Baskı, Sidas Medya, İzmir.
- Kumari R, Singh A, Yadav AN, Mishra S, Sachan A, Sachan SG (2020).** Probiotics, prebiotics, and synbiotics: Current status and future uses for human health. *New and Future Devel Microbial Biotechnol Bioeng*, 2020, 173-190.
- Lourens-Hatting A, Viljoen BC (2001).** Yoghurt as probiotic carrier food. *Int Dairy J*, 11 (1-2), 1-17.
- Mahmmodi P, Khoshkhoo Z, Basti AA, Shotorbani PM, Khanjari A (2021).** Effect of Bunium persicum essential oil, NaCl, Bile Salts, and their combinations on the viability of *Lactobacillus acidophilus* in probiotic yogurt. *Qual Assur Saf Crop*, 13 (1), 37-48.
- Mani-López E, Palou E, López-Malo A (2014).** Probiotic viability and storage stability of yogurts and fermented milks prepared with several mixtures of lactic acid bacteria. *J Dairy Sci*, 97(5), 2578-2590.
- Menezes MUFO, Bevilaqua GC, Ximenes GNDC et al. (2022).** Viability of *Lactobacillus acidophilus* in whole goat milk yogurt during fermentation and storage stages: a predictive modeling study. *Food Sci Technol*, 42, 1-6.
- Mishra V, Shah C, Mokashe N et al. (2015).** Probiotics as potential antioxidants: A systematic review. *J Agric Food Chem*, 63, 3615-3626.
- Mutlu SK (2019).** Akasya Gamı ve Pektin İlavesinin Siyah Havuç Katkılı Probiyotik Yoğurtların Fonksiyonel ve Teknolojik Özelliklerine Etkisinin Araştırılması. Yüksek Lisans Tezi, Bursa Uludağ Üniversitesi, Fen Bilimleri Enstitüsü, Bursa, Türkiye.
- Özbeç Y, Topçu A, Saldamlı İ (2007).** Probiyotik yoğurt üretiminde soya sütü kullanımının yoğurdun kimyasal ve duyuşal özellikleri üzerine etkisi. *Gıda*, 32 (1), 3-11.
- Öztürkkoğlu-Budak S, Akal C, Yetişemiyen A (2016).** Effect of dried nut fortification on functional, physicochemical, textural, and microbiological properties of yogurt. *J Dairy Sci*, 99 (11), 8511-8523.
- Rahmani F, Gandomi H, Noori N, Faraki A, Farzaneh M (2021).** Microbial, physicochemical and functional properties of probiotic yogurt containing *Lactobacillus acidophilus* and *Bifidobacterium bifidum* enriched by green tea aqueous extract. *Food Sci Nutr*, 9 (10), 5536-5545.
- Ranasinghe JGS, Perera WTR (2016).** Prevalence of *Lactobacillus bulgaricus* and *Streptococcus thermophilus* stability in commercially available yogurts in Sri Lanka. *Asian J Med Sci*, 7 (5), 97-101.
- Rugji J, Çalışkan Z, Dınçoğlu AH et al. (2022).** Prebiotic effect of D-allulose and β-glucan on whey beverage with *Bifidobacterium animalis* and investigation of some health effects of this functional beverage on rats. *Food Sci Technol Campinas*, 42, e07022.
- Rybka S (1994).** The enumeration of *Lactobacillus*, *Streptococcus* and *Bifidobacterium* species in yogurt. B.Sc. dissertation, University of New South Wales, Sydney.
- Shah NP (2000).** Probiotic bacteria: Selective enumeration and survival in dairy foods. *J Dairy Sci*, 83, 894-907.
- Shori AB (2017).** Microencapsulation improved probiotics survival during gastric transit. *HAYATI J Biosci*, 24 (1), 1-5.
- Tekinşen OC, Atasever M, Keleş A, Tekinşen KK (2002).** Süt, Yoğurt, Tereyağı, Peynir Üretim Kontrol. 1. Baskı. Selçuk Üniversitesi Basımevi, Konya.
- Türk Gıda Kodeksi İçme Sütleri Tebliği (Tebliğ No: 2019/12).** Resmî Gazete, 27 Şubat 2019. Sayı: 30699, Ankara.
- Yeşilyurt N, Yılmaz B, Ağagündüz D, Capasso R (2021).** Involvement of probiotics and postbiotics in the immune system modulation. *Biologics*, 1 (2), 89-110.
- Yılmaz Ersan, L Topçuoğlu E (2019).** Badem sütü ile zenginleştirilmiş probiyotik yoğurtların mikrobiyolojik ve bazı fiziko-kimyasal özellikleri. *Bursa Uludağ Üniv Ziraat Fak Derg*, 33 (2), 321-339.



Tavuk Kloakasında Laktozu Fermente Edemeyen Gram Negatif Bakteri Türlerinin ve Çoklu Antibiyotik Direnç Profillerinin Belirlenmesi

Nisa SIPAHİ *^{ID}

Düzce Üniversitesi Geleneksel ve Tamamlayıcı Tıp Uygulama ve Araştırma Merkezi, 81620, Düzce, Türkiye

Gönderim Tarihi: 05.10.2022

Kabul Tarihi: 25.01.2023

ÖZ

Antibiyotik dirençliliği küresel bir sağlık problemidir. Özellikle tavuklar antibiyotik direncinin ve direnç genlerinin kaynağı konumundadır. Bu çalışmada kloakal svap ile alınan örneklerde laktozu fermente edemeyen Gram negatif bakteri türlerinin araştırılması ve antibiyotik direnç profillerinin belirlenmesi amaçlanmıştır. Bakterilerin tanımlanması MALDI-TOF-MS ile yapılmış ve sonrasında çoklu ilaç direnci disk difüzyon testleri ile belirlenmiştir. Ayrıca izolatlarda genişletilmiş spektrumlu beta laktamaz, AmpC ve karbapenemaz varlığı CLSI tarama ve doğrulama testleri ile araştırılmıştır. Toplamda elde edilen 27 izolatın 20'si *Escherichia coli*, 4'ü *E. fergusonii*, 1'er izolat *Pseudomonas fulva*, *Aeromonas media*, *Serratia marcescens* olarak tanımlanmıştır. Çalışmada 7 ayrı sınıftan 19 farklı antibiyotik diski kullanılmış ve buna göre izolatların %63'ünde 3 veya daha fazla sınıftan antibiyotiğe karşı direnç tespit edilmiştir. En yüksek direnç oranı tetrasiklinde (%74.07) görülürken imipenem karşı tüm izolatların duyarlı olduğu saptanmıştır. Karbapenemaz hiçbir izolatta tespit edilememişken *P. fulva*'da beta laktamaz ve AmpC direnci gözlenmiş ve aynı izolat blaCTX-M, CIT, blaKPC genleri yönünden PCR ile araştırılmıştır. Sadece blaCTX-M geni yönünden pozitif bulunmuştur. Sonuç olarak beta laktamaz varlığının düşük olması sevindirici olsa da bakterilerde yüksek çoklu ilaç direncine rastlanmıştır. Bu durum yeni terapötik yaklaşımlar gerektiğini düşündürmektedir. Ayrıca "Tek Sağlık" yaklaşımı düşünüldüğünde antibiyotik direncinin hayvan-insan çevre etkileşimi doğrultusunda sürekli izlenmesi ve değerlendirilmesi gerektiği ön görülmüştür. Çünkü direnç gelişimi bakteriler arasında sürekli değişim halindedir.

Anahtar Kelimeler: Antibiyotik, Beta laktamaz, Çoklu ilaç direnci, *E. coli*, *P. fulva*.

ABSTRACT

Investigation of Non-Lactose-Fermenting Gram Negative Bacteria from Cloaca of Chicken and Determination of Multiple Antibiotic Resistance

Antibiotic resistance is a global health problem. In particular, chickens are the source of antibiotic resistance and resistance genes. In this study, it was aimed to investigate the Gram-negative bacterial species that cannot ferment lactose from cloacal swap samples and to determine the antibiotic resistance profiles. Identification of the bacteria was performed with MALDI-TOF-MS and multidrug resistance was determined by disk diffusion test. In addition, the presence of ESBL, AmpC and carbapenemase in isolates was investigated by CLSI directions. Totally, 27 isolates were collected and 20 of them were *Escherichia coli*, 4 of them were *E. fergusonii* and 1 isolate of *Pseudomonas fulva*, *Aeromonas media*, *Serratia marcescens*. 19 different antibiotic discs from 7 different classes were used in the study and 63% of bacteria had resistance to antibiotics from 3 or more classes. While the highest resistance rate was observed in tetracycline (74.07%), all isolates were found that sensitive to imipenem. While carbapenemase could not be detected in any isolate, it was observed that *P. fulva* had ESBL and AmpC. Also, PCR was conducted for blaCTX-M, CIT, blaKPC genes in *P. fulva*. It was found that the bacterium had only blaCTX-M gene. As a result, although it is pleasing to find low presence of beta lactamase, high multidrug resistance has been determined in bacteria. This situation suggests newer therapeutic approaches. In addition, considering the "One Health" concept, antibiotic resistance should be constantly monitored with the interaction of the animal-human-environment. Because the development of resistance is in a constant state of change between bacteria.

Keywords: Antibiotic, Beta lactamase, *E. coli*, Multi drug resistance, *P. fulva*.



GİRİŞ

Hayvancılık sektörünün en gelişmiş ve teknolojiye en açık alanı olan kümes hayvancılığı, ülke ekonomilerinde oldukça önemli bir yere sahiptir. Kümes hayvancılığı teknolojik üretim tesisleri yanı sıra köy şartlarında yapılan geleneksel tip ile de insan gelirine katkı sağlamaktadır. Aynı zamanda hayvansal protein açığının kapatılmasında dünya genelinde en fazla önem taşıyan alanlardan biridir. Dolayısıyla kümes hayvancılığında verim artışı oldukça önemli bir durumdur (Bayraktar ve ark. 2019; TEPGE 2022).

Kümes hayvancılığında enfeksiyöz hastalıklar, verimi %20 oranında düşüren bir faktördür. Bunu önlemek için sıklıkla antibiyotik takviyesi yapılmaktadır. Hatta Dünya genelinde üretilen antibiyotiklerin %70'inden fazlası gıda-hayvan-yem üretiminde kullanılmaktadır. Avrupa Birliği antibiyotik kullanımını yasaklasa da sağlıklı büyümeyi teşvik etmek için antibiyotiklerin profilaktik olarak kullanımının düzenlenmesi ve izlenmesi tüm dünyada seyrekler. Dolayısıyla kümes hayvancılığında antibiyotik kullanımı oldukça yaygındır. Bu durum bazı yararlar sağlamaktadır; ancak aynı zamanda dirençli suşların baskın hale gelmesine neden olmuştur (Hedman ve ark. 2020; Tian ve ark. 2021). Bakteriyel enfeksiyonları önlemek için kullanılan antibiyotikler hem insan sağlığında hem de veteriner tıbbında önemli bir sorundur. Antibiyotik direnci, Amerika Birleşik Devletleri Hastalık Kontrol ve Önleme Merkezi (CDC), Avrupa Hastalık Kontrol ve Önleme Merkezi (ECDC) ile Dünya Sağlık Örgütü (WHO), tarafından küresel ve oldukça önemli bir sağlık sorunu olarak nitelendirilmektedir. Özellikle çoklu antibiyotik direnci gelecek için büyük endişeler yaratmaktadır (Prestinaci ve ark. 2015). Antibiyotik direnci ile ilişkili olarak en sık rapor edilen bakteri *Escherichia coli*'dir. Hayvanlarda ve insanlarda mikrobiyotanın yaygın bir üyesi olan *E. coli*, fırsatçı patojenler grubunda yer almakta ve genellikle lac+ (laktöz pozitif, laktözu fermente edebilen) özellik göstermektedir. Ancak lac- (laktöz negatif, laktözu fermente edemeyen) atipik varyantları da bulunmaktadır (Gajdacs ve ark. 2020). Laktöz permeaz enzimi (LacY proteini) *E. coli*'de laktözün kullanımını sağlayan önemli bir proteindir ve bu şekilde bakteriler laktöz hücre içerisine alarak kullanabilmektedir (Kırtıl ve ark. 2020; Sun 2022). *E. coli*'nin lac- varyantları, *Shigella spp.* türlerinin sebep olduğu şigeloz benzeri önemli diyarelerin nedeni olmakta ve teşhiste zorluklar yaratmaktadır (Gajdacs ve ark. 2020). Özellikle Enteroinvazif *E. coli* (EIEC) patotipleri laktöz negatif özellik göstermektedir. Laktözün fermantasyonu *E. coli*'nin biyokimyasal analizinde oldukça beklenen bir durum olması sebebiyle lac- suşlar identifikasyonda güçlükler neden olmaktadır. Lac- özellik gösteren *E. fergusonii* de şigeloz benzeri diyareye neden olan suşlardan biridir ve yüksek derecede *E. coli* ile genotipik ve fenotipik benzerlik göstermektedir. Bu da iki türün ayrımını zorlaştırmaktadır (Maheux ve ark. 2018). *Acinetobacter baoumanii* ve *Pseudomonas aeruginosa* ise ciddi enfeksiyonlara neden olan yüksek mortaliteye sahip laktöz fermente edemeyen diğer önemli gram negatif bakterilerdir. Özellikle de karbapenem dirençli *A. baoumanii* ve *P. aeruginosa* 2017 yılında WHO tarafından "kritik patojenler" CDC tarafından da "ciddi tehdit" olarak tanımlanmıştır (Jung ve ark. 2021). Bunun dışında antibiyotik direnci bakımından sıklıkla rapor edilen ve kümes hayvancılığında oldukça önemli olan *Salmonella* serovarları, kanatlı hayvan sağlığını ve insan sağlığını ciddi derecede tehdit eden bir başka mikroorganizma grubudur. (Simmons ve ark. 2016). *Salmonella* suşlarını *E. coli*'den

ayırmanın önemli özellik lac- olmasıdır ve maalesef kümes hayvancılığında *Salmonella*'nın düzenli taraması bulunmamaktadır. *Salmonella* suşları önemli zoonotik enfeksiyöz ajanların başını çekmektedir ve kanatlı hayvanlar da en önemli bulaş kaynağını oluşturmaktadır. Ülkemizde 2018 yılında Ulusal *Salmonella* Kontrol Programı uygulanmaya başlanmış olsa da köy tavukçuluğu ile ilgili araştırmalar ihmal edilmektedir (Güngördü ve Çelen 2018). Herhangi bir üretici tesise bağlı olmaksızın serbest gezen köy tavuklarında genellikle antibiyotik tedavisi pek uygulanmasa da bakterilerin direnç genlerini mobil elementlerle aktarabilmesi ve yemlere antibiyotik ilavesi sebebiyle çoklu antibiyotik direnci kozmopolit dağılım göstermektedir (Simmons ve ark. 2016; Babacan ve Karadeniz 2019; Singh ve ark. 2019). Köylerde geleneksel yöntemlerle yapılan kümes hayvancılığı kayıtlı/kayıtsız seyreden ve antibiyotik direnci bakımından saha taraması isteyen bir alandır. Bu sebeple bu çalışma, köy tavuklarında laktöz negatif özellik gösteren suşların identifikasyonunu ve antibiyotik direnç profillerinin araştırılmasını amaçlamaktadır.

MATERYAL VE METOT

Bu çalışmada İstanbul Üniversitesi-Cerrahpaşa Hayvan Deneyleri Yerel Etik Kurulu'nun 2022/12 no'lu kararına göre etik kurul iznine gerek duyulmamıştır.

Örnek Toplanması

Çalışmada denek olarak köy tavukları (Arnavutköy-İstanbul/Türkiye bölgesindeki köylerden) seçilmiştir. Herhangi özel bir takviye almayan serbest gezen ve sağlıklı görünen tavukların kloakasından swap ile alınan numuneler transport besiyeri içerisinde laboratuvara getirilmiştir. 7 farklı yumurtacı kümeden toplamda 96 tavuktan dışkı örneği alınmıştır.

Bakteri İzolasyonu ve İdentifikasyonu

Örnekler direk olarak Mac Conkey Agar'a (MAC, CondaLab) inoküle edilmiştir. 24 saat 37 °C'de inkübe edilen kültürlerden beyaz koloniler laktöz negatif olarak seçilmiş ve laktöz içeren sıvı besiyeri ile fermantasyon yetenekleri doğrulanmıştır. Bakterilerin kültüre edilmesinde Tyriptic Soy Agar (TSA, Merck) ve Tyriptic Soy Broth (TSB, Merck) besiyerleri kullanılmıştır. İzolatların gram boyama, katalaz, oksidaz, OF, sitrat, üreaz aktivitesi, jelatinaz aktivitesi, triple şeker iron test, H₂S oluşumu ve benzeri biyokimyasal testler ile fermantasyon test bulguları sonrası identifikasyon, matriks aracılı lazer desorpsiyon iyonizasyon uçuş süresi kütle spektrometrisi (MALDI TOF MS) yöntemi ile yapılmıştır. Mikrobiyal biyokütle analizi için MALDI-TOF MS cihazı (Bruker Daltonik MALDI Biotyper, Microflex LT, Almanya) ve Flex Control 3.0 yazılımı kullanılmıştır.

Antibiyotik Direnç Profillerinin Belirlenmesi

Tüm izolatların antibiyotik direnç profilleri Klinik ve Laboratuvar Standartları Enstitüsü (Clinical and Laboratory Standards Institute, CLSI) tarafından önerilen disk difüzyon testi ile belirlenmiştir (CLSI 2019; CLSI 2020). Çalışmada 7 ayrı sınıftan 19 farklı antibiyotik diski (Bioanalyse, Türkiye) kullanılmıştır. Bunlar, streptomisin (10µg), tetrasiklin (30 µg), kanamisin (30 µg), neomisin (30 µg), nitrofurantoin (300 µg), eritromisin (15 µg), imipenem (10 µg), gentamisin (10 µg), amoksisilin-klavulanik asit (30 µg), ampisilin sulbaktam (20 µg), kloramfenikol (30 µg), siprofloksasin (5 µg), ofloksasin (10 µg), nalidiksik asit (30 µg), seftazidim (30 µg), seftoksım (30 µg), aztrenoam (30 µg), seftriksion (30 µg), sefpodoksım (10 µg). Test sonuçları duyarlı (S), orta

duyarlı (I) ve dirençli (R) olarak değerlendirilmiştir. Testin yapılışında kontrol olarak *E. coli* ATCC 25922 suşu kullanılmıştır.

Çoklu Antibiyotik Direncinin Belirlenmesi

Beta-laktam, fenikol, aminoglikozid, kinolon, tetrasiklin, nitrofuran ve makrolid gruplarından 3 ya da daha fazlasına karşı direnç saptanan suşlar, çoklu dirençli olarak kabul edilmiştir (de Jong ve ark. 2018).

Beta Laktamaz ve Karbapenemaz Varlığının Fenotipik Araştırılması

Tüm izolatlar 1 mg/L sefotaksim içeren veya 1 mg/L seftazidim içeren Mac Conkey Agar besiyerine pasajlanmış ve üreme gösterip göstermedikleri kaydedilmiştir. (Wilson ve McCabe 2007). Daha sonra geniş spektrumlu beta laktamaz (GSBL) ve AmpC beta laktamazların varlığını fenotipik olarak belirlemek için CLSI tarafından önerilen tarama ve doğrulama testleri yapılmıştır. Karbapenemaz için modifiye Hodge testi uygulanmıştır (CLSI 2018). Modifiye Hodge testi için meropenem (10 µg), GSBL tarama testlerinde daha önce belirtilen 3. kuşak sefalosporinler ve monobaktam kullanılmıştır. Doğrulama testi için çift disk yönteminden yararlanılmış ve sefotaksim-klavulanik asit (40 µg), seftazidim-klavulanik asit (40 µg), AmpC beta laktamaz taraması için sefoksitin

(30 µg), sefepim (30 µg), diskleri (Bioanalyse, Türkiye) kullanılmıştır.

Beta Laktamaz ve Karbapenemaz Varlığının Genotipik Araştırılması

Şüpheli izolatlarda DNA ekstraksiyonu kaynatma yöntemiyle yapılmıştır. TSA'daki kültürlerden steril eküvyon ile alınan koloniler 1,5 ml'lik tüplerde 500 µl distile su içerisine konularak 10 dk kaynatılmış ve akabinde 12000 rpm'de 5 dk santrifüj edildikten sonra süpernatant PCR için kullanılmıştır. Beta laktamaz için blaCTX-M, CIT tip AmpC ve karbapenemaz için blaKPC genleri PCR yöntemiyle araştırılmıştır. PCR reaksiyonlarında kullanılan primerler Tablo 1'de verilmiştir. Her PCR reaksiyonu toplam hacim 25µl olacak şekilde 35 döngü olarak çalışılmıştır. Her üç gen için, PCR mix (K0171 Thermo Scientific) 10 pmol reverse ve forward primerler ve RNase DNase ari steril distile su kullanılmıştır. Her üç reaksiyonda 95 °C'de 5dk ön denatürasyon, 95 °C 30 sn denatürasyon 58 °C'de blaCTX-M, 53 °C'de CIT, 47 °C'de blaKPC için 30 sn primer bağlanma ısısı, 72 °C'de 45 sn sentez ve en son 72 °C'de 7dk son sentez olacak şekilde çalışılmıştır. *E. coli* NCTC 13461, *E. coli* ATCC 35218, *Klebsiella pneumoniae* ATCC 700603, *K. pneumoniae* BAA-1705 suşları kontrol olarak kullanılmıştır

Tablo 1. PCR için kullanılan primerler.

Table 1. Primers used for PCR.

Hedef Gen	Gen Dizilimi (5'-3')	Amplikon Büyüklüğü	Kaynak
<i>bla_{CTX-M}</i>	F-SCSATGTGCAGYACCAGTAA R-CCGCRATATGRTTGGTGGTG	550 bp	Saladin ve ark. 2002
CIT	F-TGGCCAGAAGTACAGGCAAA R-TTTCTCCTGAACGTGGCTGGC	462 bp	Pérez-Pérez ve Hanson, 2002
<i>bla_{KPC}</i>	F-GCTCCGATAATGAAAGCGT R-ACGACGGCATAGTCATTTC	583bp	Voets ve ark. 2011

BULGULAR

MALDI TOF MS Sonuçları

Çalışmada toplanan örneklerin %30'unda laktozu kullanamayan bakteriler tespit edilmiştir. Toplanan 96 svap örneğinden her bir izolat farklı svap örneğine ait olmak üzere toplamda 29 adet laktoz negatif özellik gösteren bakteri tespit edilmiştir. İki izolat kültür aşamasında üretilemediğinden kaybedilmiştir. Bu sebeple izolatların 27 tanesi tanıya edilmiş ve tanımlanan

Tablo 2: MALDI TOF MS Çalışma Sonuçları.

Table 2: MALDI TOF MS Assay Results.

İzolat Adı	Belirlenen Bakteri	Skor Değeri	İzolat Adı	Belirlenen Bakteri	Skor Değeri
TB1	<i>Escherichia coli</i>	2.374	TB17	<i>Escherichia coli</i>	2.237
TB2	<i>Escherichia coli</i>	2.038	TB18	<i>Escherichia coli</i>	2.275
TB3	<i>Escherichia coli</i>	2.422	TB19	<i>Escherichia coli</i>	2.257
TB5	<i>Escherichia coli</i>	1.875	TB20	<i>Escherichia coli</i>	2.401
TB6	<i>Escherichia coli</i>	2.472	TB21	<i>Escherichia coli</i>	2.552
TB7	<i>Escherichia coli</i>	2.438	TB22	<i>Pseudomonas fulva</i>	1.956
TB8	<i>Escherichia coli</i>	2.186	TB23	<i>Escherichia coli</i>	2.522
TB9	<i>Escherichia coli</i>	2.271	TB24	<i>Escherichia coli</i>	2.164
TB11	<i>Escherichia coli</i>	2.172	TB25	<i>Aeromonas media</i>	1.700
TB12	<i>Escherichia fergusonii</i>	2.163	TB26	<i>Escherichia coli</i>	2.435
TB13	<i>Escherichia fergusonii</i>	2.078	TB27	<i>Escherichia fergusonii</i>	2.228
TB14	<i>Escherichia fergusonii</i>	2.136	TB28	<i>Escherichia coli</i>	1.966
TB15	<i>Escherichia coli</i>	2.322	TB29	<i>Serratia marcescens</i>	2.136
TB16	<i>Escherichia coli</i>	1.728			

izolatlar Tablo 2'de verilmiştir. Analiz bulgularında zayıf spektruma rastlanmamış ve izolatların hepsi (%100) tür bazında tanımlanabilmiştir. Buna göre izolatların 20 tanesi *E. coli*, 4 tanesi *E. fergusonii*, 1 tanesi *Pseudomonas fulva*, 1 tanesi *Aeromonas media*, 1 tanesi *Serratia marcescens* olarak tanımlanmıştır. Svap örneklerinde *Salmonella* spp. türlerine rastlanmamıştır.

İzolatların Çoklu Antibiyotik Direnç Profilleri

İzolatlarda en fazla tetrasiklin direncine rastlanmıştır. Toplam 27 izolattın 20'sinde tetrasiklin (%74.07), 16'sında eritromisin (%59.25), 14 tanesinde neomisin (%51.85), kanamisin (%51.85) ve nalidiksik asit (%51.85) direncine rastlanmıştır. İzolatların 3 tanesinde ampisilin-sulbaktam (*P. fulva*, *E. coli* ve *S. marcescens*), 2 tanesinde (*P. fulva*, *S. marcescens*) amoksisilin klavulanik asit direncine rastlanmıştır. Çalışmada *E. fergusonii* olarak tespit edilen 4 izolattın 3'ünde en az 1 antibiyotiğe karşı direnç görülmüştür. *E. fergusonii* izolatlarından diğer 1'inde ise sadece tetrasiklin ve nitrofurantoin karşı orta derecede duyarlılık görülmüşken diğer tüm antibiyotiklere karşı tam duyarlı olduğu tespit edilmiştir. Çalışmada tespit edilen *A. media* izolattı tüm antibiyotik gruplarına karşı duyarlı tespit edilmişken *S. marcescens* izolattı 3 farklı sınıftan 4 antibiyotiğe karşı (TE, AMC, SAM ve E) direnç göstermiştir. Türlerine göre izolatların antibiyotik direnç durumları Tablo 3'te verilmiştir. İmipenem ve seftazidim antibiyotiklerine karşı tüm izolatlar duyarlı olarak tespit edilmişken izolatların yaklaşık %63'ünde (17/27) en az 3 veya daha fazla sınıftan antibiyotiğe karşı direnç tespit edilmiştir. Bu izolatların 12'si *E. coli*, 3'ü *E. fergusonii*, 1'i *P. fulva* ve 1'i *S. marcescens* türüne aittir. Genel olarak izolatların içinde bir izolat 10 farklı antibiyotiğe, 2 izolat 9 farklı antibiyotiğe, 5 izolat ise 8 farklı antibiyotiğe karşı dirençli bulunmuştur. 4 izolat test edilen tüm antibiyotiklere karşı duyarlı, geriye kalan 23 izolat ise en az 1 antibiyotiğe karşı dirençli bulunmuştur. Dirençli izolatlarla ilişkin sayısal veriler Şekil 1 ve 2'de gösterilmiştir. Bununla birlikte sadece *P. fulva* olarak tanımlanan izolatta beta laktam antibiyotiklere karşı dirence rastlanmış ve beta laktamaz taraması için ilgili testlere tabi tutulmuştur. Bunun dışında *P. fulva* amino penisilinlere, nitrofurantoin ve eritromisine karşı direnç göstermiş diğer tüm antibiyotiklere duyarlı olarak belirlenmiştir.

Tablo 3. Türe göre Antibiyotik dirençliliği.

Table 3. Antibiotic resistance for each species.

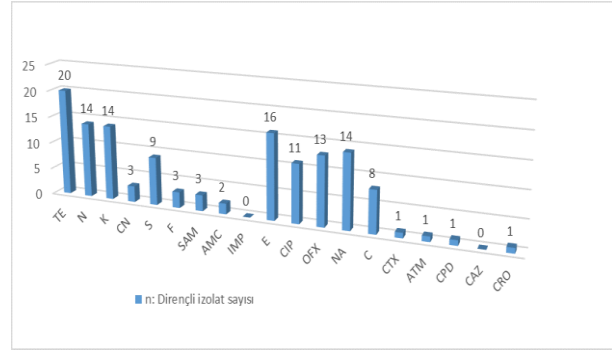
Bakteriler/ Toplam izolat sayısı:n	Antibiyotikler (Dirençli İzolat Sayısı)													
	TE	N	K	CN	S	F	SAM	AMC	IMP	E	CIP	OFX	NA	C
<i>E. fergusonii</i> n=4	3	2	2	2	3	1	0	0	0	2	3	3	3	2
<i>E. coli</i> n=20	16	12	12	1	6	1	1	0	0	12	8	10	11	6
<i>A. media</i> n=1	0	0	0	0	0	0	0	0	0	0	0	0	0	0
<i>P. fulva</i> n=1	0	0	0	0	0	1	1	1	0	1	0	0	0	0
<i>S. marcescens</i> n=1	1	0	0	0	0	0	1	1	0	1	0	0	0	0

Beta laktam grubu antibiyotiklere sadece *P. fulva* direnç göstermiştir. Bu sebeple tabloda yer verilmemiştir. TE: Tetrasiklin, N: Neomisin, K: Kanamisin, CN: Gentamisin, S: Streptomisin, F: Nitrofurantoin, SAM: Ampisilin-sulbaktam, AMC: Amoksisilin-klavulanik asit, IMP: İmipenem, E: Eritromisin, CIP: Siprofloksasin, OFX: Ofloksasin, NA: Nalidiksik asit, C: Kloramfenikol

Only *P. fulva* has shown resistance against beta-lactam group antibiotics. For this reason, it is not included in the table. TE: Tetracycline, N: Neomycin, K: Kanamycin, CN: Gentamicin, S: Streptomycin, F: Nitrofurantoin SAM: ampicillin-sulbactam, AMC: amoxicillin-clavulanic acid, IMP: Imipenem, E: Erythromycin, CIP: Ciprofloxacin OFX: Ofloxacin, NA: Nalidixic acid, C: Chloramphenicol.

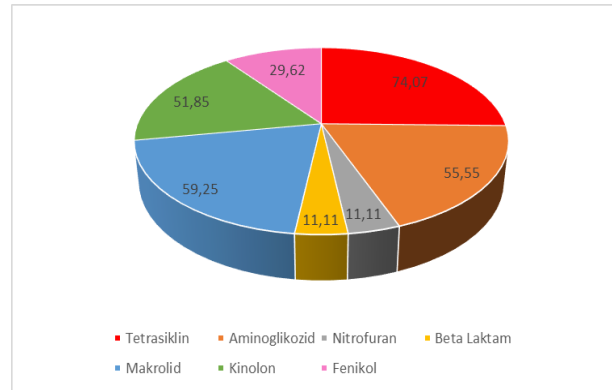
İzolatlarda Beta Laktamazların Varlığı ve PCR Sonuçları

Çalışmada elde edilen tüm izolatlar sefotaksim ve seftazidim içeren MAC besiyerine ekilmiş ve sadece *P. fulva* üreme göstermiştir. Daha sonra tüm izolatlar çift disk tarama testine ve modifiye Hodge testine tabi tutulmuştur. Tüm izolatlar her bir teste duyarlılık gösterirken *P. fulva*'da GSBL ve AmpC direncine rastlanmıştır. *P. fulva* için beta laktamazlara yönelik fenotipik tarama testi bulguları Tablo 4'te verilmiştir. Buna göre sefotaksim ve seftazidim zon çaplarının klavulanik asit ile olan zon çaplarında 5 mm'den daha fazla ilerleme göstermesi pozitif olarak değerlendirilmiştir. Modifiye Hodge testinde ise 27 izolattın



Şekil 1. Her bir antibiyotiğe karşı direnç gösteren izolat sayısı.

Figure 1. The number of isolates showing resistance to each antibiotic.



Şekil 2. Antibiyotik sınıflarına göre tüm izolatların direnç oranları.

Figure 2. Resistance rates of all isolates according to antibiotic classes.

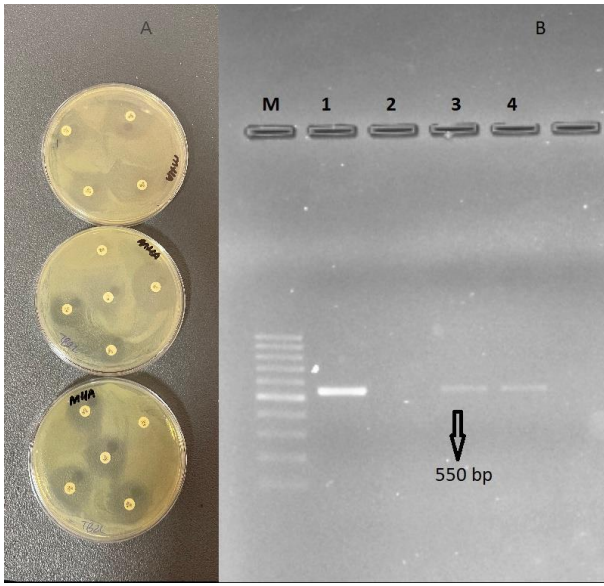
hiçbirinde *E. coli* ATCC 25922 suşu ile sinerji gözlenmemiş ve test negatif olarak değerlendirilmiştir. Sonuç olarak tüm izolatlarda fenotip bulguları negatif olarak, *P. fulva* için beta laktamaz ve AmpC pozitif olarak tespit edilmiştir (Şekil 3A). Bu sebeple blaCTX-M ve CIT-tip AmpC genleri ihtivasi açısından araştırılmıştır. *P. fulva* için modifiye Hodge testi negatif olmasına rağmen PCR yöntemiyle blaKPC geni de araştırılmıştır. PCR sonuçlarına göre *P. fulva*'da sadece blaCTX-M genine rastlanmış CIT ve blaKPC için PCR sonuçları negatif olarak tespit edilmiştir (Şekil 3B).

Tablo 4: *P. fulva* için beta laktamaz ve karbapenemaz fenotip test sonuçları.**Table 4.** Beta lactamase and carbapenemase phenotype test results for *P. fulva*.

Beta Laktamaz Tarama					Beta Laktamaz Doğrulama		AmpC		Modifiye Hodge Testi
Zon çapı (mm)					Zon çapı (mm)				
CTX	ATM	CPD	CAZ	CRO	CZC	CTC	FOX	FEP	MEM
21	20	R	30	21	32	25	R	30	Negatif

R: Dirençli (Resistant, zon çapı yok), CTX: Sefotaksim, ATM: Aztreonam, CPD: Sefpodosim, CAZ: Sefotaksim, CRO: Seftriakson, CZC: Seftazidim-klavulanik asit, CTC: Sefotaksim-klavulanik asit, FOX: Sefoksitin, FEP: Sefepim, MEM: Meropenem. Eşik değerler CSLI 2018'e göre belirlenmiştir; CTX: R ≤27, ATM: R ≤27, CPD: R ≤27, CAZ: R ≤22, CRO: R ≤25, FOX: R ≤14, FEP: R ≤18 olarak kabul edilmiştir.

R:Resistant (No zone diameter), CTX: Cefotaxime, ATM: Aztreonam, CPD: Cefpodoxime, CAZ: Ceftazidime, CRO: Ceftriaxone, CZC: Ceftazidime-clavulanic acid, CTC: Cefotaxime-clavulanic acid, FOX: Cefoxitin, FEP: Cefepime, MEM: Meropenem. The threshold values were determined according to CSLI 2018; CTX: R ≤27, ATM: R ≤27, CPD: R ≤27, CAZ: R ≤22, CRO: R ≤25, FOX: R ≤14, FEP: R ≤18 were accepted.



Şekil 3. *P. fulva* için Beta Laktamaz Taraması: A: Fenotip Direnç Taraması: Beta laktamaz ve AmpC için çift disk taraması. B: Genotip Direnç Taraması: blaCTX-M bulguları, M: Marker 100bpDNA ladder, 1: Pozitif kontrol, 2: Negatif kontrol, 3 ve 4. *P. fulva* DNA.

Figure 3. Research of Beta Lactamase for *P. fulva*: A: Phenotype Resistance Screening: Double disk assay for beta lactamase and AmpC. B: Genotype Resistance Screening: The results of blaCTX-M, M: Marker 100bpDNA ladder, 1: Positive control, 2: Negative control, 3 and 4. *P. fulva* DNA.

TARTIŞMA VE SONUÇ

Antibiyotik direnç araştırmalarında çoğunlukla enterik bakteriler tercih edilmektedir. Bunun nedeni çevrede ve canlı organizmalarda sıklıkla rastlanan geniş dağılım gösteren bakteriler olmasıdır (Wallace ve ark. 2020). En önemli yaygın patojen *E. coli*'dir; ancak tavuklarda *Salmonella* serovarlarının ihtivası *E. coli*'nin neden olduğu enfeksiyonlara göre daha fazla önem arz etmektedir. *Salmonella* türleri laktozu fermente edemez ve önemli kanatlı hastalıklarında da başı çekmektedir (Babacan ve Karadeniz 2019; Sipahi ve ark. 2019). Dışkı kökenli laktoz negatif diğer mikroorganizmalar arasında *P. aeruginosa* ve *A. baumannii* de nispeten daha az görülen bakteriler olmasına karşın; tespit edilen bakterilerde antibiyotik direnci insidansı giderek artmaktadır. (Jung ve ark. 2021). Öte yandan bu çalışmada *Salmonella* spp., *P. aeruginosa* ve *A. baumannii* bakterilerine rastlanmamıştır. Özellikle

ihbarı mecburi bazı *Salmonella* türlerinin olmaması, toplum sağlığı açısından oldukça olumlu bir sonuç olarak yorumlanmıştır. Bu çalışmada laktozu fermente edemeyen bakterilerin %70'inden fazlası *E. coli* olarak tanımlanmıştır. *E. coli*'nin lac+ özelliği, temel karakteristik özelliği olmasına karşın son yıllarda bu bir değişim içindedir. Laktoz permeaz enzim eksikliği *E. coli*'de artık çok sık görülen bir durum olmaktadır (Gajdacs ve ark. 2020; Pinto ve ark. 2021). Gajdacs ve ark. (2020) 4 yıl boyunca üriner sistem enfeksiyonlarından izole ettikleri *E. coli*' lerde lac- özellik gösteren suşların lac+ özelliğe sahip suşlardan sayıca daha fazla olduğunu bildirmişlerdir. Asembe ve ark. (2018) klinik olarak tavuklardan izole ettikleri bakterilerin %55'ini *E. coli* ve %44'ünü "non lactose fermenter" laktozu fermente edemeyen bakteriler olarak tanımlamıştır. Başka bir çalışmada ise tavuk etinden izole edilen bakterilerde %86 oranında lac+ bakteri izole edilmiş ve bu bakteriler *E. coli*, *Klebsiella* spp, *Citrobacter* spp. olarak tanımlanmıştır. Geriye kalan %14'lük kısım lac- bakteriler *Salmonella* spp. ve *Shigella* spp. olarak rapor edilmiştir (Qader ve ark. 2019). Bu çalışmada 96 örnekten 27 lac- özellikli bakteri izole edilmiş ve 20'si *E. coli*, 4'ü *E. fergusonii* ve 1'er izolat ise *P. fulva*, *A. media* ve *S. marcescens* olarak tanımlanmıştır. Bu araştırmada bakteri tanımlaması MALDİ TOF MS ile yüksek spektrumla gerçekleştirilmiştir. Geleneksel yöntemlerle bakteri tanımlanması nispeten pahalı ve zaman alan işlemler içermesi nedeniyle, son yıllarda MALDİ TOF MS ile bakteri tanımlaması oldukça yaygınlaşmaktadır. MALDİ TOF MS 10 yılı aşkın bir süredir mikrobiyoloji rutininde kullanılmaktadır ve özellikle son 5 yıldır doğruluk ile maliyet açısından neredeyse biyokimyasal testlerin yerini almıştır. Ayrıca klinik araştırmalarda yüksek verim, hassasiyet ve spesifik uygulamalara da olanak tanımaktadır (Burckhardt ve Zimmermann 2018; Clark ve ark. 2018; Topić Popović ve ark. 2021).

Tavuklardan izole edilen bakterilerin tanımlanması ve antibiyotik direnç profillerinin belirlenmesi oldukça önemli bir araştırma alanıdır. Çünkü tavuk işletmeciliği ya da köy tavukçuluğu insan gelirinin ve beslenmesinin iyileştirilmesinde önemli bir rol oynamaktadır. Ancak buna rağmen köy tavukçuluğu ile ilgili araştırmalar ihmal edilmektedir (Güngördü ve Çelen, 2018). Sürdürülebilir bir yaşam ve optimal sağlığa ulaşmak için yerel, bölgesel, ulusal ve küresel düzeylerde faaliyet gösteren hayvanların, bitkilerin ve onların ortak ekosisteminin düzenli olarak araştırılması gerekmektedir. Bu sebeple bu çalışmada köy tipi tavuklarda antibiyotik direnci araştırılmıştır. Çünkü gıda-tarım ve hayvancılık sektöründe verim artışı ve enfeksiyöz hastalıkların önlenmesi için sıklıkla antibiyotik kullanımı söz konusudur (Rüegg ve ark. 2018; Delesalle ve

ark. 2022). Antibiyotikler bir yandan fayda sağlarken bir yandan da gıda güvenliği ve insan sağlığı açısından büyük risk oluşturmaktadır. Bazı uzmanlar tarafından 2050 yılında kadar antibiyotik direnciyle ilişkili her yıl 10 milyon ölümün olacağı tahmin edilmektedir (Tian ve ark. 2021). Bu çalışmada laktozu fermente edemeyen mikroorganizmalar tanımlanarak direnç karakterleri belirlenmiştir. Buna göre izolatların 23'ünde (%85.18) test edilen 19 farklı antibiyotikten en az 1 antibiyotiğe karşı direnç görülmüştür. Ayrıca 17 izolatta (%63) çoklu ilaç direncine rastlanmıştır. Bu oranın oldukça yüksek olduğu düşünülmektedir. Çünkü örnekler ticari çiftliklerden toplanmamış, test materyal kaynağı olarak geleneksel tip köy tavukları seçilmiştir. Bu tavuklar herhangi özel bir vitamin, antibiyotik ve benzeri bir takviye almamaktadır. Dolayısıyla ticari tavuk çiftliklerinden alınan örneklerde bu oran daha da yüksek olabilmektedir. Önceki bir çalışmada tavuk dışkılarından (ticari tavuk çiftliklerinden toplanmış) izole edilen *E. coli*'lerde %100 oranında çoklu ilaç direncine rastlanmıştır (Al-Azad ve ark. 2019). Diğer bir çalışmada *Salmonella* serovarları için bu çoklu ilaç direnci oranı %89.51 olarak bildirilmiştir (Şahan ve ark. 2016). Genel olarak antimikrobiyal ajana maruz kalan bakterilerde bir süre sonra farklı mekanizmalarla gerçekleşen bir direnç gözlenmektedir. Bu dirençler ekzojen genlerle veya kromozomal mutasyonlarla edinilmektedir. Ancak bakteriler bu genleri horizontal ve vertikal olarak türler arası yayabilmektedir (Read ve Woods, 2014; Andersson ve ark., 2020). Dolayısıyla direnç gelişimi için antibiyotiğe maruz kalmak zaruri bir durum değildir. Bu sebeple bu çalışmada köy tavuklarından elde edilen izolatlarda görülen yüksek antibiyotik direnci "olası" bir durum olarak değerlendirilmiştir. Zaten tavuk çiftlikleri ve tavukların yaşam alanları çoğunlukla antimikrobiyal dirençli bakteriler ve direnç genleri yönünden bir rezervuar olarak nitelendirilmektedir (Wang ve ark., 2021). Musa ve ark. (2020) çalışmasında GSBL üreten *Salmonella* spp varlığını rapor etmiş ve ticari tavuk eti ürünleri ile antibiyotik kullanılmayan geleneksel tip tavuklardan elde edilen ürünler arasında GSBL genleri yönünden bir fark olmadığını vurgulamıştır. Yapılan diğer bir çalışmada Simmons ve ark (2016) farklı çiftliklerdeki broylerden 245 *E. fergusonii* izolatı elde etmiş ve izolatların hepsinin meropenem ve siprofloksasin duyarlı olduğunu bildirmişlerdir. Aynı çalışmada *E. fergusonii* izolatlarının sırayla en yüksek direnç oranlarını ampisilin (75.1%), streptomisin (62.9%) ve tetrasiklin (57.1%) şeklinde bulmuşlardır. Gerçekleştirilen bu çalışmada sadece 4 farklı *E. fergusonii* izolatı elde edilmiş ve 3 tanesi 11 farklı antibiyotiğe karşı bir ya da birden fazla direnç göstermiştir. Bu çalışmadaki *E. fergusonii* izolatlarının tetrasiklin, streptomisin, siprofloksasin, ofloksasin ve nalidiksik asit direnci tür içinde %75 olarak tespit edilmiştir. Simmons ve ark (2016)'nın çalışmasına benzer şekilde, bu çalışmadaki *E. fergusonii* ve diğer tüm izolatların hiçbirinde meropenem ve imipenem direncine rastlanmamıştır. Bunun nedeni karbapenemlere direncin diğer antibiyotiklere göre daha az rastlanır olması olabilir. Çünkü karbapenemaz varlığı diğerlerine göre daha az rapor edilmekte; ancak yapılan insan klinik çalışmaları, geçen zamanda bir önceki yıllara göre artış olduğunu vurgulamaktadır (Tümtürk ve ark. 2019; Karamanlıoğlu ve ark. 2019; Telli 2022). Aynı durumu vurgulayan hayvansal kaynaklı çalışmalarda bulunmaktadır (Bonardi ve Pitino 2019; Ilyas ve ark. 2021). Bu durum gelecek için endişe yaratmakta ve karbapenem direncinin sıklıkla monitorize edilmesi gerektiğini düşündürmektedir. Ayrıca bu çalışmada fenotip ve genotip olarak karbapenem

direncinin görülmemesi olumlu bir sonuç olarak değerlendirilmiştir.

Gerçekleştirilen bu çalışmada beta laktamaz taraması tüm izolatlar için yapılmış ancak fenotip testi pozitif olarak değerlendirilen tek izolat *P. fulva* olmuştur. Bu sebeple *P. fulva* için PCR protokolleri uygulanmış ve *bla_{CTX-M}* geni ihtiva ettiği görülmüştür. Zaten GSBL'lerin çoğu Ambler sınıf A'ya aittir ve ana enzimden CTX-M, SHV, TEM ve türevleri (SHV-1,SHV-2, TEM-1, CTX-M-1, CTX-M-15 gibi) genler sorumludur. Özellikle CTX-M ve CTX-Ms (CTX-M türevleri) *Enterobacteriaceae* ailesinde oldukça yaygın olarak bulunmaktadır (Peirano ve Pitout 2019). Yapılan epidemiyolojik çalışmalar coğrafi farklılıklara rağmen dünyada özellikle hayvansal gıda kaynaklı izolatlarda CTX-M varyantlarının yaygın olduğunu göstermektedir (Cormier ve ark. 2019; Uyanık 2022). Ayrıca beta laktam antibiyotiklerin yaygın kullanımı nedeni ile bakterilerde bu direncin belirlenmesi oldukça ilgi çekici olmaktadır (Maus ve ark. 2020). Bu çalışmada *E. coli*'lerde beta laktam direncinin görülmemesi olumlu bir sonuç olmakla birlikte, bu durum şaşırtıcı bir sonuç olarak yorumlanmıştır. Çünkü çiftlik hayvanlarından izole edilen *E. coli* suşlarında sıklıkla beta laktam direnci rapor edilmektedir (Dahms ve ark. 2015). Feng ve ark. (2018) çalışmalarında %22,9 oranında GSBL *E. coli* olduğunu bildirmiştir. Yapılan diğer çalışmalarda bu oran %90'a kadar varabilmektedir (Cormier ve ark. 2019; Fournier ve ark. 2020). Bunun dışında bu çalışmada *P. fulva* fenotip olarak AmpC pozitif olmasına rağmen CIT geni yönünden PCR bulguları negatif çıkmıştır. Bunun nedeni olarak dirençten sorumlu bir başka gen ihtivasi olabileceği düşünülmüştür. Çünkü son yıllarda plazmid aracılı AmpC için CMY, DHA, MOX, FOX, EBC ve ACC gibi birçok gen bildirilmiştir. Hatta DHA-1, CMY-1 ve CMY-2 ve benzeri alt varyantlar da bildirilmektedir (Pietsch ve ark. 2018; Oikarainen ve ark. 2019; Carvalho ve ark. 2021).

Sonuç olarak bu çalışmadan elde edilen izolatlarda yüksek antibiyotik direnci görülmüştür. Çoklu antibiyotik direnç oranı sadece fenotip olarak değerlendirilmiştir. İleriki çalışmalarda dirençlerden sorumlu genlerin araştırılması yararlı olabilir. Diğer yandan beta laktamaz ihtivasi fenotipik ve genotipik olarak araştırılmıştır. Buna göre sadece tek bir izolatın pozitif olması sevindirici olsa da hayvan-çevre-insan etkileşimi ele alındığında, mevcut durumun direnç dağılımı yönünden sürekli izlenmesi gerektiği düşünülmektedir. Direnç gelişiminin bakteriler arasında sürekli değişim halinde olduğu unutulmamalıdır.

ÇIKAR ÇATIŞMASI

Herhangi bir çıkar çatışması bulunmamaktadır.

TEŞEKKÜR VE BİLGİLENDİRME

Çalışmada MALDI TOF-MS analizleri T.C. Sağlık Bakanlığı Halk Sağlığı Genel Müdürlüğünde yapılmıştır. Analize katkı sağlayan Yasemin Numanoğlu Çevik'e ve örnek toplanması sırasında katkı sağlayan Veteriner Hekim Arş. Gör. Ayşe İlgin Kekeç'e teşekkür ederim.

YAZAR KATKILARI

Fikir/Kavram: NS
Denetleme/Danışmanlık: NS
Veri Toplama ve/veya İşleme: NS
Analiz ve/veya Yorum: NS
Makalenin Yazımı: NS
Eleştirel İnceleme: NS

KAYNAKLAR

- Al Azad MA R, Rahman M M, Amin R et al. (2019). Susceptibility and multidrug resistance patterns of *Escherichia coli* isolated from cloacal swabs of live broiler chickens in Bangladesh. *Pathogens*, 8 (3), 118.
- Andersson D I, Balaban N Q, Baquero F (2020). Antibiotic resistance: turning evolutionary principles into clinical reality. *FEMS Microbiol Rev*, 44 (2), 171-188.
- Asambe A, Babashani M, Salisu US (2018). In vitro comparative activity of ciprofloxacin and enrofloxacin against clinical isolates from chickens in Benue State, Nigeria. *Nigerian Vet J*, 39 (3), 199-208.
- Babacan O, Karadeniz H. (2019). Çiğ tavuk etlerinden izole edilen *Salmonella* spp. suşlarının antibiyotik duyarlılıklarının araştırılması. *Vet Hekim Der Derg*, 90 (2), 105-114.
- Bayraktar E, Şekeröglü A, Duman M (2019). Artvin ilinde farklı rakımlarda köy tavukçuluğu yapan işletmelerin kümes ve tercih edilen kanatlıların özellikleri ile hastalıklara yaklaşım durumlarının belirlenmesi. In Congress Book, 4th International Anatolian Agriculture, Food, Environment and Biology Congress-2019 (p. 292).
- Bonardi S, Pitino R (2019). Carbapenemase-producing bacteria in food-producing animals, wildlife and environment: A challenge for human health. *Ital J Food Saf*, 8 (2), 77-92.
- Burckhardt I, Zimmermann S (2018). Susceptibility testing of bacteria using MALDI-TOF mass spectrometry. *Front Microbiol*, 9, 1744.
- Carvalho I, Safia Chenouf N, Cunha R et al. (2021). Antimicrobial resistance genes and diversity of clones among ESBL-and acquired AmpC-producing *Escherichia coli* isolated from fecal samples of healthy and sick cats in Portugal. *Antibiotics*, 10 (3), 262.
- Clark CM, Costa MS, Sanchez LM, Murphy BT (2018). Coupling MALDI-TOF mass spectrometry protein and specialized metabolite analyses to rapidly discriminate bacterial function. *Proc Natl Acad Sci USA*, 115 (19):4981-4986.
- CLSI (2018). M100S 28th Edition. Wayne, PA:Quinn PJ, Carter ME, Markey B, Carter GR. Clinical Veterinary Microbiology. London: Wolfe Publishing; 1994. p. 42-126.
- CLSI (2019). Performance Standards for Antimicrobial Susceptibility Testing. 29th ed. CLSI supplement M100. Wayne, PA ABD.
- CLSI (2020). Performance Standards for Antimicrobial Disk and Dilution Susceptibility Test for Bacteria Isolated from Animals; Approved Standard Document 5th ed. CLSI supplement VET01S.
- Cormier A, Zhang PL, Chalmers G (2019). Diversity of CTX-M-positive *Escherichia coli* recovered from animals in Canada. *Vet Microbiol*, 231, 71-75.
- Dahms C, Hübner N O, Kossow A et al. (2015). Occurrence of ESBL-producing *Escherichia coli* in livestock and farm workers in Mecklenburg-Western Pomerania, Germany. *PloS one*, 10 (11), e0143326.
- de Jong A, Simjee S, El Garch F et al. (2018). Antimicrobial susceptibility of enterococci recovered from healthy cattle, pigs and chickens in nine EU countries (EASSA Study) to critically important antibiotics. *Vet Microbiol*, 216, 168-175.
- Delesalle L, Sadoine M L, Mediouni S et al. (2022). How are large-scale One Health initiatives targeting infectious diseases and antimicrobial resistance evaluated? A scoping review. *One Health*, 100380.
- Fournier C, Aires-de-Sousa M, Nordmann P, Poirel L. (2020). Occurrence of CTX-M-15-and MCR-1-producing Enterobacterales in pigs in Portugal: Evidence of direct links with antibiotic selective pressure. *Int J Antimicrob Agents*, 55 (2), 105802.
- Gajdacs M, Ábrók M, Lázár A, Burián K (2020). *Differential epidemiology and antibiotic resistance of lactose-fermenting and non-fermenting Escherichia coli: Is it just a matter of taste?* *Biologia Futura*, 71 (1), 175-182.
- Güngördü, S, Celen M F (2018). Batman İli köy tavukçuluğunun durumu. *Batman Üniv Yaşam Bilim Derg*, 8 (2/2), 37-59.
- Hedman H D, Vasco KA, Zhang L (2020). A review of antimicrobial resistance in poultry farming within low-resource settings. *Animals*, 10 (8), 1264.
- Ilyas S, Rasool M H, Arshed M J et al. (2021). The *Escherichia coli* sequence type 131 harboring extended-spectrum beta-lactamases and carbapenemases genes from poultry birds. *Infect Drug Resist*, 14, 805.
- Jung H, Pitout J D, Mitton B C et al. (2021). Evaluation of the rapid ResaPolymyxin Acinetobacter/Pseudomonas NP test for rapid colistin resistance detection in lactose non-fermenting Gram-negative bacteria. *J Med Microbiol*, 70 (6), 001373.
- Karamanhoğlu D, Aysert-Yıldız P, Kaya M, Sarı N (2019). İdrar kültürlerinden izole edilen enterik bakterilerde genişlemiş spektrumlu β-laktamaz oluşturma sıklığı ve antibiyotik duyarlılıkları. *Klinik Derg*, 32 (3), 233-9.
- Kırtıl HE, Metin B, Arıcı M (2020). Peynir küfü olarak *Penicillium roqueforti*'nin taksonomisi, morfolojik, genetik ve metabolik özellikleri. *The J of Food*, 45 (6) :1188-1200.
- Maheux AF, Brodeur S, Bérubé É et al. (2018). Method for isolation of both lactose-fermenting and non-fermenting *Escherichia albertii* strains from stool samples. *J Microbiol Methods*, 154, 134-140.
- Maus A, Bisha B, Fagerquist C, Basile F. (2020). Detection and identification of a protein biomarker in antibiotic-resistant *Escherichia coli* using intact protein LC offline MALDI-MS and MS/MS. *J Appl Microbiol*, 128 (3), 697-709.
- Musa L, Casagrande Proietti P, Branciarri R et al. (2020). Antimicrobial susceptibility of *Escherichia coli* and ESBL-producing *Escherichia coli* diffusion in conventional, organic and antibiotic-free meat chickens at slaughter. *Animals*, 10 (7), 1215.
- Oikarainen PE, Pohjola LK, Pietola ES, Heikinheimo A (2019). Direct vertical transmission of ESBL/pAmpC-producing *Escherichia coli* limited in poultry production pyramid. *Vet Microbiol*, 231, 100-106.
- Peirano G, Pitout JD (2019). Extended-spectrum β-lactamase-producing Enterobacteriaceae: update on molecular epidemiology and treatment options. *Drugs*, 79 (14), 1529-1541.
- Pietsch M, Irrgang A, Roschanski N(2018). Whole genome analyses of CMY-2-producing *Escherichia coli* isolates from humans, animals and food in Germany. *BMC Genom*, 19, 601.
- Pinto C, Melo-Miranda R, Gordo I, Sousa A (2021). The selective advantage of the lac operon for *Escherichia coli* is conditional on diet and microbiota composition. *Front Microbiol*, 12.
- Prestinaci F, Pezzotti P, Pantosti A (2015). "Antimicrobial resistance: a global multifaceted phenomenon", *Pathog Glob Health*, 109 (7), 309-318.
- Qader M B A, Alkhafaji M H (2019). Detection of bacterial contamination of imported chicken meat in Iraq. *Iraqi J Sci*, 60 (9), 1957-1966.
- Read AF, Woods RJ (2014). Antibiotic resistance management. *Evol Med Public Health*, 2014 (1), 147.
- Rüegg S R, Nielsen L R, Buttigieg S C (2018). A systems approach to evaluate One Health initiatives. *Front Vet Sci*, 5, 23.
- Simmons K, Islam M R, Rempel H et al. (2016). Antimicrobial resistance of *Escherichia fergusonii* isolated from broiler chickens. *J of Food Prot*, 79 (6), 929-938.
- Singh A, Chhabra D, Sharda R et al. (2019). Antibiotic resistance in *E. coli* isolated from poultry. *Int J Curr Microbiol Appl Sci*, 8 (10), 89-94.
- Sipahi N, Karakaya E, İkiz S (2019). Phenotypic and genotypic investigation of the heavy metal resistance in *Escherichia coli* isolates recovered from cattle stool samples. *Turkish J Vet Anim Sci*, 43 (5), 684-691.
- Sun H (2022). Equilibrium properties of *E. coli* lactose permease symport—A random-walk model approach. *PloS One*, 17(2), e0263286.
- Şahan Ö, Aral E M, Aden M A, et al. (2016). Türkiye'deki broyler tavuk işletmelerinden izole edilen *Salmonella* serovarlarının antimikrobiyel direnç durumu. *Ankara Üniv Vet Fak Derg*, 63 (1), 1-6.
- Tarım Ekonomisi ve Politika Geliştirme Enstitüsü (TEPGE) (2022). Durum ve Tahmin Kümes Hayvancılığı, *TEPGE Yayınları*, Haziran 2022, 352.
- Telli M (2022). Klebsiella pneumoniae Klinik Suşlarında, 2012-2020 Yılları Arasında Karbapenem Direnç Oranlarındaki Değişimin ve Direnç Genlerinin Araştırılması. *Türk Mikrobiyol Cem Derg*, 95.
- Tian M, He X, Feng Y et al. (2021). Pollution by antibiotics and antimicrobial resistance in livestock and poultry manure in China, and countermeasures. *Antibiotics*, 10 (5), 539.
- Topić Popović N, Kazazić S P, Bojanić K et al. (2021). Sample preparation and culture condition effects on MALDI-TOF MS identification of bacteria: A review. *Mass Spectrom Rev*, 2021, 1-15.
- Tümtürk A, Tezer Tekçe AY, Şanal L (2019). Nozokomiyal infeksiyon etkeni Gram negatif bakterilerde karbapenem direnç oranları: Üçüncü basamak bir hastaneden retrospektif bir çalışma. *Ortadoğu Tıp Derg*, 422-426.
- Uyanık T (2022). Samsun İlindeki Hastane Kantinlerinde Satışa Sunulan Tüketime Hazır Sandviçlerde Genişlemiş Spektrumlu Beta-Laktamaz Üreten *Escherichia coli* Varlığının Araştırılması. *Erciyes Üniv Vet Fak Derg*, 19 (1), 37-42.
- Wallace M J, Fishbein S R S, Dantas G (2020). Antimicrobial resistance in enteric bacteria: current state and next-generation solutions. *Gut Microbes*, 12 (1), 1799654.
- Wang Y, Lyu N, Liu F et al. (2021). More diversified antibiotic resistance genes in chickens and workers of the live poultry markets. *Environ Int*, 153, 106534.
- Wilson G, McCabe D (2007). The use of antibiotic-containing agars for the isolation of extended-spectrum β-lactamase-producing organisms in intensive care units. *Clin Microbiol Infect*, 13 (4), 451-453.



Measurement of Tear Production in Van Cats with the Phenol Red Thread Test

Kamil SAĞLAM^{1,*} Erkan DÜZ²

¹ Ondokuz Mayıs University, Faculty of Veterinary Medicine, Department of Surgery, 55139, Samsun, Türkiye

² Van Yuzuncu Yil University, Gevas Vocational School, Veterinary Department, 65080, Van, Türkiye

Received: 20.10.2022

Accepted: 21.12.2022

ABSTRACT

The aim of this study is to determine normal tear secretion levels in healthy Van cats by PRT test and to investigate the relationship between tear level and gender and age. Twenty adult Van cats, who were brought to the clinic and found to be healthy after examination, were included in the study. These cats were tested without the use of any medicine. The cats who took part in the experiment ranged in age from two to five years, with a mean age of 3.25 ± 1.07 . There were 12 female cats and 8 male cats in the group. Commercial kits were utilized for the testing. The mean PRT value for the Van cat was determined as 12.3 ± 1.895 (9-18) mm/15 sec. Males had a mean of 11.875 ± 1.246 (10-13) mm/15 sec. and females had a mean of 12.583 ± 2.234 (9-18) mm/15 sec. There was no statistically significant difference in the mean of males and females in the group and no difference as age increased ($p > 0.05$). In conclusion, the PRT test findings in this study can be used as reference values in the diagnosis of eye diseases affecting the tear production ability of Van cats.

Keywords: PRT test, Tear production, Van cats.

öz

Van Kedilerinde Gözyaşı Üretimini Fenol Kırmızısı Emdirilmiş İplik Testi ile Ölçülmesi

Bu çalışmanın amacı, sağlıklı Van kedilerinde normal gözyaşı salgı düzeylerinin PRT testi ile belirlenmesi ve gözyaşı düzeyi ile cinsiyet ve yaş arasındaki ilişkinin araştırılmasıdır. Çalışmada kliniğe getirilen ve muayene sonrası sağlıklı olduğuna karar verilen yirmi yetişkin Van kedisi yer aldı. Bu kedilerde herhangi bir ilaç kullanılmadan test edilmiştir. Deneye katılan kedilerin yaşları iki ile beş yıl arasında değişmekte olup, ortalama yaş 3.25 ± 1.07 'dir. Grupta 12 dişi ve 8 erkek kedi vardı. Test için ticari kitler kullanıldı. Van kedisi için ortalama PRT değeri 12.3 ± 1.895 (9-18) mm/15 sn olarak belirlendi. Erkeklerde ortalama 11.875 ± 1.246 (10-13) mm/15 sn. dişilerde ise ortalama 12.583 ± 2.234 (9-18) mm/15 sn. olarak ölçüldü. Grupta dişi ve erkek ortalamaları arasında istatistiksel olarak anlamlı bir fark bulunmadı ve yaş arttıkça fark yoktu ($p > 0.05$). Sonuç olarak, bu çalışmadaki PRT testi bulguları Van kedilerinin gözyaşı üretme kabiliyetini etkileyen göz hastalıklarının tanısında referans değer olarak kullanılabilir.

Anahtar Kelimeler: Gözyaşı üretimi, PRT test, Van kedileri.

INTRODUCTION

The PRT test has been used to define and publish normal PRT reference values in various animals (Biricik et al. 2003; Alkan et al. 2004a; Kılıç and Kulualp 2012; Gilgers 2017; Kulualp et al. 2019) and humans (Ghislandi and Lima 2016). In Turkey, the Van cat breed is legally protected, and it is one of the well-known breeds. It is a native breed of eastern Turkey's Van Lake region. It has white coat and golden or blue eyes. Van cats sometimes have different colored eyes (Ates 2000).

Adequate tear secretion is required for the maintenance of eye health. A decrease in the amount of tear is defined as dry eye or keratoconjunctivitis sicca (KCS) and is corneal and conjunctival inflammation (Martin 2010). When dry eye is suspected, measuring the quantity of tears is an

important diagnostic tool (Piccione et al. 2008). It has been reported that the breed variable influences tear secretion of animals, and that even when the same tests are used, the results obtained differ depending on the breed (Saito and Kotani 2001; Alkan 2004b; Kulualp 2019). KCS is typically diagnosed due to clinical changes, and Schirmer tear test (STT) levels. When clinically misdiagnosed as KCS, it can lead to more severe eye damage (Alkan et al. 2004a). As a result, full ocular and clinical findings are sometimes used for determining primary reason for KCS, while hematological work or different manipulations may be required to provide a definitive diagnosis (Maggs et al. 2017).

Dry eye is formed by several conditions, and it is a condition with multiple causes and occurs in species



where appropriate test intervals are unknown, diagnosing dry eye is often challenging and complex (Moor et al. 2009; Selk Ghaffari et al. 2017).

Several methods are useful to measure the decrease in tear production that causes dry eye. The Schirmer tear test (STT) is the most commonly used of these (Collins et al. 1994; Kaswan et al. 1995). The Schirmer test has drawbacks as varying healthy levels between species, taking a long time to administer, and causing negative eye influence due to the big test strip (Ghishlandi and Lima 2016). For these reasons, the phenol red impregnated cotton yarn test (PRT) was created as different method to STT (Biricik et al. 2003). The PRT test has the advantage of stimulating low-grade reflex tears in a short period of time as 15 seconds. A 75 mm long thread with a 3 mm twist at one end is impregnated with phenol red, a pH indicator, for the PRT test. For 15 seconds, the thread is inserted into the conjunctival fornix (Hamano et al. 1983; Saito and Kotani 2001).

There was no study that examined the amount of tear production specific to Van cats in the literature review. The aim of this study is to determine normal tear secretion levels in healthy Van cats by PRT test and to investigate the relationship between tear level and gender and age.

MATERIAL AND METHODS

Ethical approval for this study was obtained from Van Yuzuncu Yil University Animal Experiments Ethical Board on 11.01.2022 with the number 2755.2122-604.01.02-2630. This study included 20 healthy Van cats, 8 male and 12 females, aged 2 to 5 years, coming to the veterinary clinic. Clinical examination of the cats revealed no systemic or eye disorders. A helper manually restrained the cats. Aggressive cats were excluded from the study. The study did not use of any sedatives or anesthetics. The same researcher and an assistant carried out all tests in August and September, between 12-15 pm, at 25-30 °C air temperature and 20-30% humidity. The test eye was chosen at random (Oria et al. 2015). The test used sterile cotton threads of 75 mm length that had been treated with phenol red and had folded ends of 3 mm (Zone-Quick; AYUMI Pharmaceutical Corp. Tokyo, Japan).

Each cat's eyelids were opened with the fingers for the measurement, and the PRT test thread was inserted into the lateral fornix of the lower eyelid at a distance of around one third (Figure 1). After waiting for 15 seconds for the thread to become wet with tears, it was removed. With the aid of the millimetric ruler on the yarns' packaging, the yellow of the phenol red-impregnated yarn and the wet region, which turns orange red due to the effects of slightly alkaline tears, were measured immediately (Sebbag et al. 2015).

Table 1. PRT and age comparisons by gender.

	Mean± SD.	Median (min-max)	Mean±SD.	Median (min-max)	Mean± SD.	Median (min-max)	p*
PRT (mm/15sec)	12.583± 2.234	12 (9 - 18)	11.875± 1.246	12 (10- 13)	12.3 ± 1.895	12 (9 - 18)	0.577
Age	3.333 ± 0.985	3 (2 - 5)	3.125 ± 1.246	3 (2 - 5)	3.25 ± 1.07	3 (2 - 5)	0.512
	Female (n=12)		Male (n=8)		Total (n=20)		



Figure 1. Measurement of tear secretion in a Van cat using a PRT test thread.

Statistical Analysis

IBM SPSS for Windows, ver. 23 was used to analyze the study's data. The Shapiro Wilk test was used to determine whether the data followed the normal distribution. Power analysis of the data was performed. To compare PRT values that did not exhibit a normal distribution by gender, the Mann Whitney U test was performed. The association between advancing age and PRT levels was investigated using the Spearman correlation coefficient, one of the non-parametric techniques. The threshold for significance was set at p<0.05. The descriptive statistics of the mean amount of tear production in the study group and the standard deviation of the mean were calculated. The group means were calculated, and the correlation between PRT values and gender and age was assessed.

RESULTS

The PRT values in the study are given Table 1. Group mean tear PRT value for healthy Van cats was determined as 12.3±1.895 (9-18) mm/15 sec. According to gender, the mean value was 12.583±2.234 (9-18) mm/15 sec. in females and 11.875±1.246 (10-13) mm/15 sec. in males. The group's average age was found to be 3.25 ±1.07. Males had a mean age of 3.125±1.246 while females had a mean age of 3.333±0.985.

There was no statistically significant difference in PRT median values based on gender ($p=0.577$). Males had a median value of 12 while females also had a median value of 12 ($p=0.577$). Similarly, no statistical difference in median age values was found ($p=0.512$). Males had a median age of three, while females also had a median age of three.

When the relationship between age and PRT was tested using Spearman rank correlation, it was found that there was no statistically significant relationship ($r=0.045$; $p=0.852$). In females, the relationship between age and PRT was $r=-0.123$, while in males, the relationship was $r=0.069$. Both of these values were not statistically significant (p values of 0.702 and 0.871, respectively).

DISCUSSION AND CONCLUSION

Many researchers have reported average PRT values in healthy cats (Brown et al. 1997; Oria et al. 2015; Sebbag et al. 2015). Age, gender, race, lacrimal system diseases, topical and systemic drugs, stress, environmental temperature, and humidity can all have an impact on tear secretion (Beech et al. 2003; Margadant et al. 2003; Piccione et al. 2008; Ghaffari et al. 2010, Ghaffari et al. 2012; Maggs et al. 2017; Dedousi et al. 2019). It has been reported that the stress of ophthalmic evaluation manipulation in cats can result in disorders that reduce tear production (Ghaffari et al 2012). The short duration of the PRT test and the minimal discomfort it causes are regarded as significant advantages (Hamano et al. 1983; Ghislandi and Lima 2016). Some authors reported the mean amount of tear production in cats by PRT as follows: Maggs et al. 2017 reported it as 23 mm/15 sec, Oria et al. 2015 as 27.95 ± 4.79 (26.49 - 29.41) mm/15 sec, Sebbag et al. 2015 as 29 mm/15 (15-37) mm/15 sec, and Brown M. et al. 1997 as 23.04 ± 2.23 mm/15 sec. In the present study, the mean amount of tear produced in healthy Van cats was determined as 12.3 ± 1.895 (9-18) mm/15 sec by PRT test. The normal amount of tears produced in healthy Van cats is quite low compared to previous studies. Because the study was conducted on hot summer days, it could have been influenced by seasonal environmental conditions.

Dry eye has been reported to occur in advanced ages in humans and dogs (Barnett 1988; Vashisht and Singh 2011; Ghishlandi and Lima 2016; Rajaei et al. 2019). In their Schirmer tear test (STT) study, Sendhas et al. reported similar results in elderly cats (Sandhas et al. 2018). In this study, the relationship between increasing age and PRT was not statistically significant in either males or females (p values 0.702 and 0.871, respectively). Because of the young age of the Van cats in the study, it was thought that age-related dry eye had not yet occurred.

Rajaei et al. 2019, found no relationship between gender and tear production in their study with STT in cats. Gender did not affect PRT values in cats, according to Sebbag et al. 2015). In this study, there was no statistically significant difference in mean PRT values by gender between males and females ($p=0.577$). Gender-related findings are consistent with the data provided by the researchers (Sebbag et al. 2015).

Although PRT has traditionally been based on the principle that yellow cotton thread turns orange or light red when wetted with alkaline tears (Hamano et al. 1983), thread color change in this study was not always very pronounced and the color change was very slight as reported by Sebbag et al. 2015. However, wetness could still be detected (Figure 1).

As a result of the PRT test, the normal amount of tear production and reference range in healthy Van cats were determined. In conclusion, the PRT test findings in this study can be used as reference values in the diagnosis of eye diseases affecting the tear production ability of Van cats.

CONFLICTS OF INTEREST

The authors declare that there is no conflict of interest for this study.

AUTHOR CONTRIBUTIONS

Idea / Concept: KS, EA
Supervision / Consultancy: KS
Data Collection and / or Processing: KS, EA
Analysis and / or Interpretation: KS, EA
Writing the Article: KS
Critical Review: KS

REFERENCES

- Alkan F, İzci C, Tepeli C, Koc Y (2004a). Evaluation of the Schirmer tear test in clinically normal Turkish hunting dogs. *Vlaams Dier Tijdschrift*, 73, 263-279.
- Alkan F, İzci C, Tepeli, C, Koç Y (2004b). Evaluation of the Schirmer tear test in two Turkish breeds of shepherd dogs. *Revue Méd Vét*, 155 (2), 67-70.
- Ates CT (2000). Investigation of Morphological and Physiological Properties of the Distribution of Single-Eye Van Cat. Ph.D. thesis, Institute of Health Sciences, Van Türkiye.
- Barnett K (1988). Keratoconjunctivitis sicca: sex incidence. *J Small Anim Pract*, 29, 531-534.
- Beech J, Zappala RA, Smith G, Lindborg S (2003). Schirmer tear test results in normal horses and ponies: effect of age, season, environment, sex, time of day and placement of strips. *Vet Ophthalmol*, 6, 251-254.
- Biricik HS, Oğuz H, Köse M (2003). Kuzularda gözyaşı sekresyonunun iplik testi ile klinik olarak değerlendirilmesi. *F Ü Sağ Bil Vet Derg*, 17, 211-215.
- Brown, M. H., Brightman, A. H., Butine, M. D., & Moore, T. L. (1997). The phenol red thread tear test in healthy cats. *Vet and Comp Ophthalmol*, 7 (4), 249-252.
- Collins BK, Johnson PJ, Moore CP, Collier LL (1994). Immune-mediated keratoconjunctivitis sicca in a horse. *Vet and Comp Ophthalmol*, 4 (2) 61-65.
- Dedousi A, Karatzia MA, Katsoulos PD (2019). Reference values of Schirmer tear test in sheep and the effect of season on the test results. *Acta Vet Hung*, 67 (4), 553-560.
- Ghaffari MS, Hajikhan R, Sahebjam F, Akbarein H, Gdezardy H (2012). Intraocular pressure and schirmer tear test result in clinically normal Long-Eared Hedgehogs (*Hemiechinus auritus*): reference values. *Vet Ophthalmol*, 15, 206-209.
- Ghaffari MS, Malmasi A, Bokaie S (2010). Effect of acepromazine or xylazine on tear production as measured by Schirmer tear test in normal cats. *Vet Ophthalmol*, 13 (1), 1-3.
- Ghislandi GM, Lima GC (2016). Comparative study between phenol red thread test and the Schirmer's test in the diagnosis of dry eyes syndrome. *Rev Bras Oftalmol*, 75, 438-442.
- Gilgers BC (2017). Equine Ophthalmology. Third Edition. Ames, Iowa, USA. John Wiley & Sons Inc, 1-39.
- Hamano H, Hori M, Hamano T et al. (1983). A new method for measuring tears *Clao*, 9 (3), 281-289.
- Kaswan RL, Bounous D, Hirsh SG (1995). Diagnosis and management of keratoconjunctivitis sicca. *Vet Med*, 90, 539-560.
- Kılıç S, Kulualp K (2012). Farelerde modifiye evaporatif kuru göz (kg) modelinin bazı klinik parametreler yönünden değerlendirilmesi. *F Ü Sağ Bil Vet Derg*, 26, 21-26.
- Kulualp K, Yurdakul İ, Kılıç S (2019). Kangal Irkı Köpeklerde Fenol Kırmızısı Pamuk İpliği Testi (FKPT) Kullanılarak Fizyolojik Aköz Gözyaşı Üretim Miktarının Belirlenmesi. *Harran Univ Vet Fak Derg*, 8, 64-69.
- Maggs D, Miller P, Ofri R (2017). Slatter's Fundamentals of Veterinary Ophthalmology E-Book. (pp. 193-495). Elsevier Health Sciences.

- Margadant DL, Kirkby K, Andrew SE et al. (2003).** Effect of topical tropicamide on tear production as measured by Schirmer's tear test in normal dogs and cats. *Vet Ophthalmol*, 6, 315-320.
- Martin CL (2010).** Lacrimal system. In: *Ophthalmic Disease in Veterinary Medicine*, (pp. 219-240). Manson Publishing Ltd, London.
- Moore JE, Graham JE, Goodall EA et al. (2009).** Concordance between common dry eye diagnostic tests. *Br J Ophthalmol*, 93, 66-72.
- Oriá A, Martins Filho E, Raposo AC, Araújo N, Junior DG (2015).** Lacrimal production of cats: Schirmer tear test, phenol red thread tear test and endodontic absorbent paper point. *Enciclopedia Biosfera*. 11 (22), 2085-2091.
- Piccione G, Giannetto C, Fazio F et al (2008).** Daily rhythm of tear production in normal horse. *Vet Ophthalmol*, 1, 57-60.
- Rajaei SM, Faghihi H, Williams DL, Aftab G (2019).** Evaluation of tear production using the Schirmer tear test I in healthy cats; effect of age, life stage, sex, breed and neuter status. *Vet Rec*, 184 (26), 799.
- Saito A, Kotani T (2001).** Estimation of lacrimal level and testing methods on normal beagles. *Vet Ophthalmol*, 4, 7-11.
- Sandhas E, Merle R, Eule, JC (2018).** Consider the eye in preventive healthcare—ocular findings, intraocular pressure and Schirmer tear test in ageing cats. *J Feline Med Surg*, 20 (12), 1063-1071.
- Sebbag L, Kass PH, Maggs DJ (2015).** Reference values, intertest correlations, and test-retest repeatability of selected tear film tests in healthy cats. *J Am Vet Med Assoc*, 246 (4), 426-435.
- Selk Ghaffari M, Sabzevari A, Ghamsari S, Shad H (2017).** Determination of reference values for intraocular pressure and Schirmer tear test results in clinically normal domestic donkeys (*Equus asinus*). *Vet Rec*. 181, 565.
- Vashisht S, Singh S (2011).** Evaluation of Phenol Red Thread test versus Schirmer test in dry eyes: A comparative study. *Int J App Basic Med Res*, 1, 40-42.



Features of the Spectra of Medium-Molecular Peptides of the Liver with Protein-Deficient Nutrition

Fakhraddin ASKEROV¹ Gamze ÇAKMAK^{2,*} Hüseyin KARADAĞ³

¹ Azerbaijan National Academy of Sciences, Institute of Physiology N.A. Abdulla Karayev, 1148, Baku, Azerbaijan

² University of Van Yuzuncu Yil, Faculty of Veterinary, Department of Anatomy, 65080, Van, Türkiye

³ University of Istanbul Gelisim, Faculty of Dentistry, Dentistry, 34315, Istanbul, Türkiye

Received: 21.10.2022

Accepted: 25.01.2023

ABSTRACT

With this study, the determination of three spectra of medium molecular peptides (SMP) in liver tissue can provide a basis for ideas about the relationship between exogenous and endogenous proteins, the degree of damage to nucleotides and proteins, and enable certain judgments to be made. The work was carried out on 45 outbred white rats against the background of full-fledged protein-vitamin nutrition and under conditions of 60% protein deficiency in the diet. The experimental animals were divided into 3 groups, 15 rats in each group. The first group (Group I) of rats in all subgroups served as controls, kept in a vivarium; rats of the 2nd group (Group II) received a complete protein-vitamin diet; Group III received the same diet, but with a 60% protein (casein) deficiency in the diet. Experimental animals of groups II and III received food for 20, 30 and 40 days. The results of studies on the background of a monthly feeding of animals with a protein-vitamin complex with a deficiency of 60% protein in the recipe showed that the content of medium molecular peptides (MMP) fractions at a wavelength of 230 nm significantly increases compared with the control group and is 124%. The results of these studies indicate that 40-day feeding of animals with a full-fledged protein-vitamin diet and 60% protein deficiency causes significant changes in the MMP content at 254 and 280 nm wavelengths, and in the MMP subfractions at 230 nm wavelength, there is a moderate increase in the MMP subfractions, which is possibly due to the peculiarities of the substitution of the genetic apparatus of hepatocytes.

Keywords: Liver, Peptides, Protein, Spectrum.

ÖZ

Protein Eksikliği Olan Karaciğerde Medium Moleküler Peptitlerin Spektrumlarının Özellikleri

Bu çalışma ile karaciğer dokusunda medium moleküler peptitlerin (SMP) üç spektrumunun belirlenmesi, eksojen ve endojen proteinler arasındaki ilişki, nükleotidler ve proteinlere verilen hasarın derecesi hakkında fikirler için bir temel oluşturabilir ve belirli yargılarda bulunmayı mümkün kılabilir. Çalışma, protein-vitamin beslenmesinde diyetin %60 kazein eksikliğinde 45 beyaz sıçan üzerinde gerçekleştirilmiştir. Deney hayvanları her grupta 15 rat olacak şekilde 3 gruba ayrılmıştır. Tüm alt gruplardaki ilk sıçan grubu (Grup I), bir vivaryumda tutulan kontrol grubu olarak belirlenmiştir. İkinci grubun (Grup II) sıçanlarına tam bir protein-vitamin diyeti verilmiştir. Grup III'e ise aynı diyet %60 protein (kazein) eksikliği ile uygulanmıştır. Grup II ve III'teki deney hayvanları 20, 30 ve 40 gün boyunca beslenmiştir. %60 protein eksikliği olan bir protein-vitamin kompleksi ile beslenen hayvanların aylık beslenmesi üzerine yapılan çalışmaların sonuçları, 230 nm dalga boyundaki medium moleküler peptitlerin (MMP) fraksiyonlarının içeriği ile karşılaştırıldığında kontrol grubuna göre bu grupta önemli ölçüde %124 oranında artış gösterdiği belirlenmiştir. Bu çalışmaların sonuçları, protein-vitamin diyeti ve %60 protein eksikliği olan hayvanların 40 günlük beslenmesinin, 254 ve 280 nm dalga boylarında MMP içeriğinde ve 230 nm dalga boyunda MMP alt fraksiyonlarında önemli değişikliklere neden olduğunu göstermektedir. Muhtemelen hepatositlerin genetik özelliklerinden dolayı MMP alt fraksiyonlarında orta derecede bir artış söz konusudur.

Anahtar Kelimeler: Karaciğer, Peptitler, Protein, Spektrum.



INTRODUCTION

It is no accident that the liver, which affects the metabolic state of the body, performs a complex digestive function in the body, physiologists call the liver the laboratory of the body. In the liver, the main amount of blood plasma proteins is synthesized - albumin, globulins, blood coagulation factors (prothrombin, afibrinogen, etc.). In hepatocytes, glycogen is synthesized and deposited, from which, with an increase in energy costs (for example, muscle activity), glucose is formed to maintain a constant level of its concentration in the blood. This occurs under the influence of activation of the sympatho-adrenal system (adrenaline, glucagon). In hepatocytes, fats are also broken down into fatty acids. The liver has an indirect effect on metabolism, deactivates intermediate toxic metabolites, hormones. Protein-peptide hormones are deactivated by proteinases, steroid-hydroxylases, catecholamines and monooxidases (Ibragimova et al. 2011)

The liver protects the body from poisonous digestive products coming from the intestines - indole, phenol, skatole and from foreign substances. Neutralization of toxic substances by hepatocytes is carried out due to their oxidation. The restoration of the connection with glucuronic and sulfuric acids, glycine and glutamine, leads to the formation of non-toxic products. When deamination of intermediate products of protein metabolism in hepatocytes, toxic ammonia is formed, which is inactivated due to the synthesis of urea from it, etc. (Tkachenko 2005).

Currently, it is believed that 80% of SMP are products of protein metabolism disorders, and an increase in the content during restorative-destructive processes is associated with enhanced proteolysis (Bergstrom and Turst 1983; Drukker et al. 2012). It is possible that individual fractions of polypeptides of this group are the products of the vital activity of bacteria and viruses, and the spectra of SMP obtained during the biodegradation of fibrinogen, albumin, α_2 -macroglobulin, and other proteins have a structure similar to known bioregulators: angiotensin, bradicanin, enkephalin, etc. (Jornvalin et al. 1981). In recent years, neurobiology has developed an understanding of the important role of relatively low and medium molecular weight peptides in processes specific to the central nervous system (CNS), such as learning, memory, emotional behavior, attitude to pain and in sleep processes (Koroleva and Ashmarin 2005).

Our previous biochemical, morphological and morphometric studies in various tissues (liver, heart, kidneys, brain and blood) have shown that protein-free nutrition causes a significant increase in the content of lipid peroxidation products (LPO) and SMP, a decrease in live weight and organ weight, an increase in the organ index and is accompanied by morphological changes of a dystrophic nature, i.e. protein-free food has a prooxidant effect. Protein nutrition, on the other hand, lowers LPO and SMP, increases live weight and organ weight, lowers the organ index and leads to morphological changes of a reparative nature, accompanied by functional hypertrophy of the cellular elements of internal organs, i.e., has an antioxidant effect (Kafarova and Askerov 2009).

To date, the biological effect of SMP has been studied in sufficient detail. Many of them have neurotoxic activity, inhibit the processes of protein synthesis, are able to suppress the activity of a number of enzymes, uncouple the processes of oxidation and phosphorylation, disrupt the mechanisms of regulation of the synthesis of adenyl nucleotides, act on phagocytosis, are able to block receptors of any cell and can interact with components of

homeostasis systems (Nikonorov et al. 1973). Due to the presence of peptide bonds and cyclic amino acids in the structure of the SMP, the content of the SMP can be established by registering the effect of absorption of monochromatic ultraviolet light flux caused by it. In this case, it is possible to isolate three fractions of SMP molecules: a) bound to nucleic acids (at 230 nm), b) not containing amino acids - products of incomplete degradation of proteins, having a toxic effect (at 254 nm), containing non-toxic aromatic amino acids (mediators, hormones) (Kafarova and Askerov 2009).

Thus, various fractions of SMP can serve as a basis for judging the degree of damage to nucleoproteins and proteins of various tissues of the body, and also allow one to make certain judgments about the degree of oxidative modification of protein metabolites in various compartments of the cells of the body (Nikonorov et al. 1973).

The aim of this work was to study the effect of high-grade protein-vitamin nutrition and under conditions of 60% protein deficiency in the composition of the diet specially prepared for experimental animals according to Nikonorov's recipe in our modification on the MMP content in the liver tissue of white rats in within 20, 30 and 40 days (Nikonorov et al. 1973; Oyarzabal et al. 2019; Li et al. 2022).

MATERIAL AND METHODS

The study protocol was approved by the Azerbaijan Republic National Committee on Bioethics, Ethics of Sciences and Technology on the date 28 December 2021 with the decision number 03/21. The work was carried out on 45 outbred white rats against the background of full-fledged protein-vitamin nutrition and under conditions of 60% protein deficiency in the diet. The experimental animals were divided into 3 groups, 15 rats in each group. Each group was also subdivided into 3 groups of 5 rats each. The first group of rats in all subgroups served as controls, kept in a vivarium; rats of the 2nd group received a complete protein-vitamin diet; Group 3 received the same diet, but with a 60% casein deficiency in the diet. Experimental animals of groups II and III received food for 20, 30 and 40 days.

The content of medium-molecular peptides in the homogenate of the liver tissue of white rats was determined by the method of Ermakov at various wavelengths (230 nm, 254 nm and 280 nm) on a spectrophotometer (Cary WIN UV NON 21 CFR11, America) (Ermakova 2006).

The results were expressed in conventional units of optical density. Statistical processing of the results was carried out by the method according to the Student's t-test.

RESULTS

As can be seen from Table 1, against the background of 20 daily feeding of experimental animals with a full-fledged protein-vitamin complex, the content of fractions of MMP at a wavelength of 230 nm in comparison with control animals does not change and is 106%. And at 254-280 nm, the content of MMP tends to increase and is, respectively, 114-116% ($p < 0.05$) compared to the control level. In rats fed food with 60% protein deficiency in the diet, the content of MMP fractions at 230nm significantly decreases to 74% ($p < 0.5$), and at 254nm, the content MMP fractions is within the normal range, i.e. 100% ($p < 0.05$), at 280 nm

the content of MMP fractions decreases to 85% ($p < 0.01$) compared to control animals.

These data indicate that the observed changes in all MMP subfractions at 20-day feeding of animals with full-value protein-vitamin and 60% protein deficiency in the diet are within physiological limits. A significant decrease in the SMP of subfractions at a wavelength of 230 nm against the background of 60% protein deficiency in the diet is of a compensatory nature and is possibly associated with the detoxic properties of nucleoproteins in the nuclear apparatus of hepatocytes, and changes at a wavelength of 254 nm in subfractions, changes at the level of the norm of the MMP indicate that microsomal the level of protein renewal is not disturbed, and as for a certain significant decrease ($p < 0.001$) at 280 nm in subfractions of the MMP to 85% is evidence of the normal course of intracellular mediator-hormonal regulatory processes in hepatocytes during these feeding periods of experimental animals.

Thus, with a 20-day high-grade protein-vitamin diet and under conditions of 60% protein deficiency in the diet, intracellular protein plasticity is not significantly impaired. At the same time, first of all, intracellular regulatory mechanisms of plasticity of protein synthesis are connected, in particular the content of peripheral and integral proteins in the membranes of hepatocytes of the liver of vertebrates (Medvedeva 1993), and there is also evidence of the important role of exogenously introduced low molecular weight and medium-molecular peptides in processes specific to the central nervous system, such as learning, memory, emotional behavior, attitude to pain and in sleep processes (Koroleva and Ashmarin 2005). A slight decrease in the content of SMP in subfractions 230 and 280 nm is possibly associated with some disturbance of the transmembrane transport of proteins and protein biosynthesis against the background of 60% protein deficiency in the diet (Tanadenko and Guly 1973).

Based on the analysis of the data obtained, it can be concluded that 20 days of complete protein-vitamin nutrition and 60% of protein deficiency in the diet do not cause significant changes in protein biosynthesis at the microsomal level of hepatocytes and do not disrupt the exchange of aromatic amino acids, the synthesis of peptide hormones and mediators in hepatocytes, but lead to a moderate activation of nucleoproteins in the nuclei of hepatocytes, which is in good agreement with the literature data (Sushkova and Guly 1981).

As can be seen from Table 2, against the background of 30-day feeding of experimental animals of the 2nd subgroup with a high-grade protein-vitamin feed, the content of all 3 fractions of medium-molecular peptides at a wavelength of 230 nm does not undergo significant changes in comparison with control animals, which, respectively, is 101%, and the content of 254 nm fractions is reduced to 70% in comparison with the control animals. The MMP content at 280 nm increases moderately.

The results of these studies indicate that against the background monthly full-fledged protein-vitamin feeding of animals the genetic apparatus functions within a genetically determined program. Therefore, there are no significant changes in the content of nucleotides. The observed decrease in the MMP at a wavelength of 254 nm indicates that no changes are observed in the products of defective protein breakdown with a toxic effect (amino acids) for this period of feeding. These data give reason to conclude that against the background of 30-day feeding of animals with a protein-vitamin complex, the mechanism of protein renewal at the microsomal level occurs within

physiological limits, i.e. within the physiological deterministic program.

Moderate increase in aromatic amino acid content, i.e. non-toxic substances MMP (mediators, hormones) MMP in the spectrum of 280 nm indicates that for this period of feeding, the inducing effect of exogenously introduced casein-vitamin nutrition is triggered in the liver tissues. We observed this natural mechanism in our early experiments with general starvation (Askerov 1991), where a phased mobilization of the hypothalamic-insular-adrenal and thyroid endocrine regulatory systems was found to mobilize metabolites from various tissues of the body. It should be noted that we observed this pattern during protein starvation in the structures of the central nervous system (Askerov and Akimova 2008). With prolonged protein starvation, a noticeable increase in the content of toxic fractions of MMPs was observed, and against the background of protein nutrition, a noticeable decrease in toxic fractions of MMPs was observed in comparison with control animals.

It should be noted one important point in our experiments against the background of 30 days of feeding, the content of 254 nm and 280 nm of MMP subfractions in both groups of experimental animals are within the normal range and lower in comparison with control animals. This state of subfractions 254 nm and 280 nm MMP in both groups indicates that for this period of nutrition, intracellular protein plasticity and the detoxification mechanism function within physiological limits. This state of the MMP can also be explained by the fact that the experimental animals simultaneously receive the entire set of fat-soluble and water-soluble vitamins in the feed. Therefore, for this period of nutrition, almost all intracellular processes associated with protein and energy plasticity and detoxification mechanisms function within the physiological limits of the norm, which is in good agreement with the literature data (Boldyrev et al. 2011; Fletcher et al. 2018) on the role of carnosine in restorative and protective processes. In the tissues of the body, especially in the neurodegenerative processes of the brain.

The results of studies on the background of a monthly feeding of animals with a protein-vitamin complex with a deficiency of 60% protein in the recipe showed that the content of MMP fractions at a wavelength of 230 nm significantly increases compared with the control group and is 124%. These data indicate that the genetic apparatus of hepatocytes senses a protein deficiency in the diet. Apparently, due to the lack of protein in the body, hepatocytes by modifying the genetic apparatus of protein synthesis switches to another level of protein plasticity. If, with a full-fledged protein diet, the microsomal level of protein synthesis from the MMP is directed towards detoxification, then at the level of protein deficiency in the diet it is directed towards the modification of intermediate products of protein metabolism and the normalization of the MMP content. The observed changes in subfractions at a length of 254 nm showed that the content of MMP is within the normal range compared to the control animals. The results obtained indicate that, against the background of a 60% protein deficiency in the diet, intracellular protein plasticity is not significantly impaired. These data show that the products of incomplete breakdown of proteins, which have a toxic effect, do not exceed the norm. However, at a wavelength of 280 nm, the content of MMP fractions significantly decreases, which may be a consequence of a significant weakening of the inducing effect on the mediator-hormonal status against the background of protein deficiency, and intracellular

adaptive-compensatory mechanisms are compensated by intracellular protein plasticity of hepatocytes.

As can be seen from Table 3, against the background of 40 daily protein-vitamin feeding of animals of the 3rd subgroup, the content of MMP subfractions increases to 114.9% in the liver compared to control animals at a wavelength of 230 nm. In the content of subfractions of MMP at a wavelength of 254 nm, almost the same regularity remains. At 280 nm, the content of subfractions increased significantly and amounted to 180.9% compared to the control animals. It should be noted that almost the same pattern persists against the background of protein deficiency in the recipe, because at 230 nm, the content of MMP increases (118%), and the content at 254 nm and 280 nm increases to 146.5 and 149.2%, respectively, compared with control animals.

The results of these studies indicate that 40-day feeding of animals with a full-fledged protein-vitamin diet and 60% protein deficiency causes significant changes in the MMP content at 254 and 280 nm wavelengths, and in the MMP subfractions at 230nm wavelength, there is a moderate increase in the MMP subfractions, which is possibly due to the peculiarities of the substitution of the genetic apparatus of hepatocytes. This indicates that 40-day feeding in both groups of experimental animals does not cause significant changes in the content of MMP, i.e., nucleoproteins of the nuclear apparatus of hepatocytes do not undergo oxidative modification in comparison with

control animals. Thus, the obtained data indicate that that both types of nutrition contribute to an increase in the functions of the genetic apparatus within the physiological norm, i.e., the genetically determined function of hepatocytes is not disturbed after feeding the animals with a full-fledged protein-vitamin diet. And as for a more noticeable increase in the content of subfractions at 254 nm in both types of feeding, an increase in the products of incomplete breakdown of proteins, which have a toxic effect within certain limits, i.e. 146.5-147% in comparison with control animals indicate that in the microsomal apparatus of hepatocytes there are apparently certain limits of enzymatic activity of proteolytic enzymes that contribute to the renewal of the pool of microsomal proteins. We encountered such cases in our previous experiments, carried out at different periods of protein starvation in the central nervous system (Ibragimova et al. 2011). A more noticeable increase in the content of MMP subfractions at 280 nm (up to 180%) in comparison with control animals indicates that against the background of a longer period of feeding with a protein-vitamin diet, in addition to participation in the normal course of metabolic processes, exogenous casein behaves as an inducing factor for mobilization endocrine glands and metabolites from other body tissues. A number of authors have proven that selective induction of enzymatic activity closely depends on hormonal activity and dietary factors (Kritsman and Konkova 1968).

Table 1. The content of MMP in the liver of white rats against the background of a 20-day full protein-vitamin complex and 20-day deficiency of 60% protein in the diet (conventional unit).

No	LIVER	Wavelength - γ		
		230 nm	254 nm	280 nm
	I group	0.427 ± 0.07	0.818 ± 0.035	0.196 ± 0.004
	II group	0.453 ± 0.065	0.940 ± 0.009	0.227 ± 0.007
1.	%	106	114	116
2.	p	<0.5	<0.05	<0.01
	III group	0.316 ± 0.02	0.821 ± 0.045	0.167 ± 0.004
3.	%	74	100	85
4.	p	>0.05	<0.05	<0.01

1, 3 is the percentage of comparison of II and III groups with I group; 2, 4 - reliability of comparison of II and III groups with I group.

Table 2. The content of MMP in the liver of white rats against the background of a 30-day full protein-vitamin complex and 30-day deficiency of 60% protein in the diet, (conventional unit).

No	LIVER	Wavelength - γ		
		230 nm	254 nm	280 nm
	I group	0.416 ± 0.09	1.114 ± 0.02	0.133 ± 0.0002
	II group	0.421 ± 0.003	0.783 ± 0.20	0.147 ± 0.03
1.	%	101	70	111
2.	p	>0.05	<0.01	<0.05
	III group	0.517 ± 0.05	1.156 ± 0.0	0.07 ± 0.003
3.	%	124	103	52
4.	p	<0.01	>0.0	<0.001

1, 3 is the percentage of comparison of II and III groups with I group; 2, 4 - reliability of comparison of II and III groups with I group.

Table 3. The content of MMP in the liver of white rats against the background of a 40-day full protein-vitamin complex and 40-day deficiency of 60% protein in the diet (conventional unit).

No	LIVER	Wavelength - γ		
		230 nm	254 nm	280 nm
	I group	0.408±0.005	0.760±0.02	0.142±0.004
	II group	0.469±0.03	1.1178±0.18	0.257±0.06
1.	%	114.9	147	180.9
2.	p	>0.05	>0.05	>0.05
	III group	0.482±0.02	1.1134±0.119	0.212±0.029
3.	%	118	146.5	149.2
4.	p	>0.05	<0.05	<0.01

1, 3 is the percentage of comparison of II and III groups with I group; 2, 4 - reliability of comparison of II and III groups with I group.

DISCUSSION AND CONCLUSION

The inductive effect of dietary factors on various enzymes of amino acid metabolism has been discovered by a number of authors. Thus, feeding rats for 7 days with protein food containing 90% casein leads to a significant increase in the activity of tyrosine dehydrogenase. The authors, continuing experiments in this direction, showed that even a single administration of growth hormone or testosterone to thyroidectomized, hypophysectomized, and castrated rats causes a significant increase in the activity of Mg+2 activated by RNA polymerase of the liver nuclei. In this case, there is a proportionality between the degree of changes in liver growth and the activity of enzymes. A large number of works are devoted to the study of induced enzymes in the animal body, the inducible enzymatic activity of tryptophan hydroxylase in the liver and tyrosine aminotransferase, which play a key role in the synthesis of aromatic amino acids; as well as urea and other non-toxic amino acids. As these authors show, hydrocortisone is an almost universal inducer. It has superconjugated bond systems, which make it possible to be an active carrier of electrons (Kritsman and Konkova 1968).

Thus, aromatic amino acids play a special role in the protein molecule. They are separate islands of conjugated structures in the saturated chain of a protein molecule. These include phenylalanine, tyrosine, histidine, and tryptophan. All of these amino acids have either a benzene or indole ring as a component (Kritsman and Konkova 1968).

When studying the electron-donor properties, the ability of this amino acid to interact with substances such as the redox coenzymes flavin mononucleotide (FMN), nicotinamide adenine dinucleotide (NAD), nicotinamide adenine dinucleotide phosphate (NADP), which has a low free molecular orbit (Kritsman and Konkova 1968).

It is interesting to note that the product of the conversion of tryptophan arising from the cleavage of its side chain, indoleacetic acid, is a strong stimulator of cell growth. It is highly likely that this function is due to its special electronic structure. Also necessary is the electronic properties of the imidosal ring of histidine, which is characterized by a special behavior of the tertiary and secondary nitrogen atoms. The tertiary nitrogen atom of this ring, giving off a p-electron (p-electron) to a conjugated orbit, has a total negative charge and is

therefore an electrophilic attack bridge, while another nitrogen atom, which has an indivisible pair of n-electrons in a conjugated orbit, has a positive charge and tends to replace the proton with other groups. The subsequent rearrangement of electrons inside this molecule leads to the fact that the initial pyridine nitrogen atom becomes parallel and vice versa. These properties of the nitrogen atoms of the imidazole ring play an important role in the formation of high-energy phosphate bonds and mainly in the catalytic function of that amino acid residue, since the histidine residue is the main part of the hydrolytic amino acids. Therefore, when assessing the value of the electronic structure of aromatic amino acids, it is necessary to take into account this feature of the electrical processes occurring in complex molecules, combined with a cooperative effect, conformational shifts, and a number of other structural transformations of the protein that enhance the effect of the electron donor function of these conjugated chemical compounds. An essential feature of such groups is that the atoms that are part of them, i.e. carbon and nitrogen have a positive charge and, consequently, are ruptured by the action of hydrolyzing enzymes. A striking example of double-positive bonds is the peptide bond (Kritsman and Konkova 1968). It should be noted that the double-positive relationship is an insignificant factor in determining enzymatic hydrolysis. This process is influenced by the geometry of the molecules, the degree of polarization, electrical interactions within the molecule, and electrical forces acting at a distance. All these factors, in the case when they contribute to an increase in the positive charge, complement each other's actions in the direction of increasing the activity of the enzyme. It is likely that the interaction of the substrate with the enzyme involves not only the active center of the enzyme, but also other parts of its molecule, which in turn can change the rate of enzymatic catalysis. At the same time, the leading moment that determines the enzymatic hydrolysis reaction as such is the deficiency of electrons conjugated with the two-positivity of atoms that are involved in the formation of bonds. It is possible that during transreactions this moment is also essential, determining the initial stage of this reaction, which may end not with the breaking of the bond, but with the formation of a new connection between the parts of the reacting molecules (transamination reaction).

Induction is always associated with qualitative and quantitative changes in the induced enzyme, therefore the

mechanism of this phenomenon is closely related to the laws that determine the dynamism of the action of enzyme systems (Kritsman and Konkova 1968). In this regard, induction may depend on an increase in the reactivity of the enzyme protein molecules, since the catalysis carried out occurs with their direct participation in the formation of an intermediate complex with a substrate.

The reactivity of complex protein molecules is largely determined not only by the dynamics of submolecular processes, in particular, by the features of the electronic structure, but also largely by the spatial arrangement of their constituent parts.

Thus, in protein molecules in which double bonding to carbon-oxygen atoms occurs, a change in the rotation at the level of peptide bonds can occur; this is apparently very important for the manifestation of the variability of biological, including catalytic, properties of protein molecules.

The observed increase in the number of MMP fractions at 280 nm can be associated with limited proteolysis at the level of protein molecules in hepatocytes in animals that received complete protein nutrition in the form of a protein (casein) - vitamin complex and 60% protein deficiency.

The scientific positions put forward by us are supported by literary and our research (Kritsman and Konkova 1968; Bernhard 1971; Askerov et al. 1990; Askerov et al. 1991) which note that almost all proteolytic enzymes have some of the same type of polypeptide chains. It has been shown that trypsin, chymotrypsin, trypsin, and elastase contain the same peptide chain, which is directly related to the active center of these enzymes. In addition, they all contain a histidine residue, which is located in a different part of the polypeptide chain, but which approaches the above fragments due to the geometry of the molecules, due to the secondary and tertiary structure of the protein. Due to this, the imidazole ring of histidine contributes to the high reactivity of the serine residue, which is an integral part of the active center, probably by increasing its nucleophilicity. It is quite possible that factors that change the secondary and tertiary structures of proteolytic enzymes, for example, changes in the ratio of conformational forms of peptide fragments that make up the active center of enzymes, as well as hydrophobic bonds and a number of other phenomena associated with a change in the balance of processes within the molecule can affect the manifestation of the activity of these enzymes, i.e., on the rate of reactions catalyzed by them. From this point of view, all influences leading to an increase in the nucleophilicity of active centers participating in the attack can be considered as prerequisites for the induction of these biocatalysts (Kritsman and Konkova 1968). We also believe that a partial deciphering of the mechanism of action of proteolytic enzymes in terms of the concepts of quantum mechanics is one of the significant advances in this area. Much more developed thanks to a series of studies by Pullmann (Pullmann and Pullmann 1965), the quantum-biochemical basis of the mechanism of action of coenzymes. Almost all enzymes work in conjunction with coenzymes, although there are significantly fewer coenzymes than enzymes (Bezerra et al. 2022; de Paula Junior et al. 2022). Considering the fact that in our experiments the recipe we compiled included the entire set of fat-soluble and water-soluble vitamins, it becomes necessary to give some clarification about the role of vitamins in the oxidative modification of peptides in various tissues of the body. In this aspect, let us dwell on

the role of folic acid in the catalysis of many reactions. This compound is a condensation product of three components: a substituted pterizin ring, a para-aminobenzoic acid residue, and a glutamic acid residue. The author believes that when catalyzing the transformation of a number of substrates with the participation of folic acid into various hydroforms, this, in turn, can change the degree of manifestation of the catalytic activity of both proteids and other folic acid derivatives. Under conditions when the less active form of this coenzyme is converted back into a more active one, which can take place under the action of various environmental factors, the activity of the enzyme system increases, i.e. the reaction rate increases, and this phenomenon can be characterized as induction (Puhlmann and Puhlmann 1965). The observed effect in the subfractions of the MMP at 280 nm of changes in substrate-enzyme relationships is associated with the content of non-toxic aromatic amino acids (mediators, hormones), which play an important role in synchronizing and desynchronizing factors in the intercellular environment of hepatocytes - as monoamines and other factors (Nechaeva et al. 2005). Brodsky et al. (2013) believe that dopamine disorganizes the rhythm of protein synthesis and disrupts the self-organization of hepatocytes (in vitro). The authors believe that dopamine disorganizes the conditioning of the extracellular environment by gangliosides. The lack of this endogenously synchronizing effect in the intercellular environment blocks the self-organization of the protein synthesis rhythm (Brodsky et al. 2005).

Thus, unlike (previously studied) norepinephrine and serotonin, gangliosides, these regulate the population rhythm of protein synthesis, while dopamine disrupts the rhythm and causes direct intercellular interactions. And also in the literature there is evidence that there is a relationship between the level) of circulating corticosterone and the level of carbolation of proteins in the liver during short-term hypokinesia. An increase in the duration of hypokinesia led to an aggravation of violations of the negative feedback mechanism in the hypothalamus-pituitary-adrenal axis and an increase in protein carbolation in the liver (Tseilikman et al. 2013).

All these data indicate that a longer use (40 days) of a full-fledged protein-vitamin complex contributes to a noticeable violation of genetically determined programming of protein metabolism in the body. Longer use of a full-fledged protein-vitamin complex leads to a significant increase in the number of subfractions at 280 nm, changes in substrate-enzyme relationships (apparently, the intracellular fund of proteolytic enzymes begins to deplete). Therefore, the exogenously introduced protein (casein) is not fully hydrolyzed to amino acids, and against this background, the amount of under-oxidized proteins in the liver increases, which contributes to an increase in the number of subfractions at a wavelength of 280 nm. This state of non-toxic amino acids (phenylalanine, tyrosine, tryptophan, and histidine) of mediators and hormones is apparently necessary to connect the inducing effect of the protein-vitamin complex on the secondary and tertiary structures of enzymes that change the ratio of conformational forms of peptide fragments at the level of microsomal and cytosolic peptides in hepatocytes. Due to the presence of peptide bonds and cyclic amino acids in the structure, the content of average weight molecules can be established by registering the effect of absorption of monochromatic ultraviolet light flux caused by it. Isolation of three SMP fractions at different wavelengths 230 nm, 254 nm, and

280 nm, i.e. spectra of SMP can serve as a basis for judging the degree of damage to nucleoproteins and proteins of various tissues of the body, as well as (allow us to make certain judgments) oxidative modification of protein metabolites in various compartments of hepatocytes.

These scientific provisions set out in this article are in good agreement with our earlier studies (Askerov et al. 2018a; Askerov et al. 2018b; Bakshaliyeva 2020; Ibrahimova 2020; Askerov et al. 2021).

CONFLICTS OF INTEREST

The authors declare that there were no conflicts of interest in the realization of this research.

AUTHOR CONTRIBUTIONS

Idea / Concept: FA

Supervision / Consultancy: FA, HK, GÇ

Data Collection and / or Processing: FA

Analysis and / or Interpretation: FA

Writing the Article: FA, HK, GÇ

Critical Review: HK, GÇ

REFERENCES

- Askerov FB (1991).** Morphochemical patterns of adaptive-compensatory reactions of the nuclei of the hypothalamus when changing food and drinking motivation. Abstract. Diss. to apply for an account. PhD thesis, University of Kiev, Kiev, Ukraine.
- Askerov FB, Akimova NM (2008).** Influence of protein starvation on the content of lipid peroxidation in the brain structures of white rats in postnatal ontogenesis. 1. Edition. Adiloglu Publishing House, Baku.
- Askerov FB, Alekperova SA, Velikhanova GR (1991).** Protein content and activity of peptide hydrolases in subcellular fractions of the hypothalamus at different levels of food motivation. *Ukr Biochem J*, 63 (1), 38-43.
- Askerov FB, Alekperova SA, Velikhanova GR, Velikhanov EE (1990).** Protein catabolism. As the basis for structural renewal of the adaptive compensatory reactions of the neuron. Academy of Sciences of Azerbaijan, Baku.
- Askerov FB, Azimova AM, Kadimova SO, Ibragimova SA, Yunusova VRI (2018a).** Feature of changes in medium-molecular peptides spectrum of various tissues in protein-deficient nutrition. In: International Congress Neuroscience for Medicine and Psychology, Sudak, Crimea, Russia.
- Askerov FB, Kadimova SO, Ibragimova SA, Azimova AM (2018b).** Peculiarities of the spectra of aromatic amino acids of medium molecular weight peptides in various tissues with low-protein nutrition of the body. In: International Congress Neuroscience for Medicine and Psychology, Sudak, Crimea, Russia.
- Askerov FB, Kadimova SO, Ibragimova SA, Azimova AM (2021).** Peculiarities of the spectra of aromatic amino acids of medium molecular weight peptides in various tissues with low-protein nutrition of the body. In: International Congress Neuroscience for Medicine and Psychology, Sudak, Crimea, Russia.
- Bakshaliyeva AY (2020).** Effect of short-term protein-deficient nutrition on learning and memory. In: International Congress Neuroscience for Medicine and Psychology, Sudak, Crimea, Russia.
- Bergstrom J, Furst P (1983).** Replacement of renal function by dialysis. Drukker W, Parsons FM, Maher FM (Ed). Uremic toxins (pp. 354-390). Hague-Dozdrecht- Lancaster Mortinus Nijhoff, Boston.
- Bernhard SA (1971).** The structure and function of enzymes. 1. Edition. Publishing House Mir, Moscow.
- Bezerra EM, de Alvarenga EC, Dos Santos RP et al. (2022).** Losartan as an ACE inhibitor: a description of the mechanism of action through quantum biochemistry. *RSC Adv*, 12 (44), 28395-28404.
- Boldyrev AA, Arzumanyan ES, Kulebyakini TT (2011).** New mechanisms of brain plasticity. *Neurochimia*, 28 (4), 340-344.
- Brodsky VYa, Dubovaya TK, Zvezdina ND, Konchenev DS, Mal'chenko LA (2013).** Dopamine disorganizes the rhythm of protein synthesis, disrupting the self-organization of hepatocytes In Vitro. *Bull Exp Biol Med*, 156 (7), 48-50.
- Brodsky VYa., Nechaeva NV, Zvezdina ND et al. (2005).** Age-related features of protein synthesis rhythm in hepatocytes. Effects of extracellular medium. *Ontogenez*, 36 (1), 9-17.
- de Paula Junior VF, van Tilburg MF, Morais PA et al. (2022).** Quantum Biochemistry and MM-PBSA Description of the ZIKV NS2B-NS3 Protease: Insights into the Binding Interactions beyond the Catalytic Triad Pocket. *Int J Mol Sci*, 23 (17), 10088.
- Ermakova AV (2006).** Diagnostics of the onset of death from drug poisoning by determining the level of medium-molecular compounds. *J Forensic Sci*, 6 (10), 74-79.
- Fletcher JL, Murray SS, Xiao J (2018).** Brain-derived neurotrophic factor in central nervous system myelination: a new mechanism to promote myelin plasticity and repair. *Int J Mol Sci*, 19 (12), 4131.
- Ibragimova SA, Askerov FB, Movsumov GD (2011).** Interhemispheric difference in the content of medium molecular weight peptides in the structures of the brain and liver in stress-resistant rats against the background of protein-free nutrition during audiogenic stress. Phd thesis. National Academy of Sciences of Azerbaijan, Proceedings of the Institute of Physiology, Baku, Azerbaijan.
- Ibrahimova SA (2020).** Interhemispheric differences in the content of medium molecular peptides (SMP) in the brain structures and liver of stress-resistant and stress-unresistant rat on the background of high-grade protein feeding. In: International Congress Neuroscience for Medicine and Psychology, Sudak, Crimea, Russia.
- Kafarova IV, Askerov FB (2009).** Oxidation of lipids and body proteins during protein starvation. 1. Edition. Publishing house, Baku.
- Koroleva SB, Ashmarin IP (2005).** Functional regulatory peptides that enhance anxiety, the search for complexes that are optimal as a basis for the development of inhibitory therapeutic agents. *RPJ*; 31 (1), 13-11.
- Kritsman MG, Konkova LS (1968).** Induction of enzymes (in health and disease). 1. Edition. Publishing House Medicine, Moscow.
- Li Y, Li L, Yang W, Yu Z (2022).** Effects of zinc deficiency in male mice on glucose metabolism of male offspring. *Chem Pharm Bull*, 70 (5), 369-374.
- Medvedeva TN (1993).** Comparative study of peripheral and integral proteins in the membranes of vertebrate liver microsomes *Zh Evol Biokhim Fizio*, 29 (3), 244-249.
- Nikonorow M, Urbanek-Karłowska B, Karłowski K (1973).** Protein deficient diets. Activity of selected enzymes of protein and carbohydrate metabolism, *Toxicology*, 1 (4), 263-276.
- Oyarzabal A, Marin-Valencia I (2019).** Synaptic energy metabolism and neuronal excitability, in sickness and health. *JIMD*, 42(2), 220-236.
- Puhlmann B, Puhlmann A (1965).** Quantum biochemistry, 1. Edition. Publishing House Mir. Moscow.
- Sushkova VV, Guly MF (1981).** On the action of an excess of individual amino acids on the background of protein starvation on the formation of amino-acetyl-tRNA *Ukr Biochem J*, 53(6), 55-58.
- Tanadenko OK, Guly MF (1973).** DL-tryptophan on the inclusion of alanine in proteins at different stages of their synthesis. *Ukr Biochem J*, 45 (2), 97-100.
- Tkachenko BI (2005).** Normal human physiology. Textbook for higher educational institutions, (p. 928) Medicine Publishing, Moscow.
- Tseilikman VE, Ravinina VE, Tseilikman OB, Sinitskiy AI, Deev RK (2013).** Effect of glucocorticoid antagonist on protein carbonylation in rat liver with daily one-hour immobilization. *Bull Exp Biol Med*, 156 (7), 38-40.



Kedilerde Üst Üriner Sistem Hastalıklarının Değerlendirilmesinde Doppler Ultrasonografinin Kullanılması

Hikmet Elif ÇAMLİ¹ Ali KUMANDAŞ^{1,*} ¹ Kırkkale Üniversitesi, Veteriner Fakültesi, Cerrahi Anabilim Dalı, 71450, Kırkkale, Türkiye

Geliş Tarihi: 27.10.2022

Kabul Tarihi: 07.03.2023

ÖZ

Doppler ultrasonografi ile böbrek hastalığından şüphelenilen kedi ve köpeklerde olası böbrek hastalıklarının teşhisine yönelik çeşitli çalışmalar yapılmaktadır. Bu çalışmada, kedilerde böbrek hastalıklarının erken tanısında Doppler ultrasonografinin kullanılabilirliğinin belirlenmesi amaçlanmıştır. Doppler ultrasonografi erken tanı için böbrek hastalığı olan hayvanların ayırt edilebilirliğini veya farklılıklarını belirlemek için kullanıldı. Üriner sistem rahatsızlığı olduğu belirlenen 10 adet kedi ve herhangi bir rahatsızlığı olmayan sağlıklı olduğu tespit edilen 11 adet kedi olmak üzere toplam 21 adet farklı ırklarda kedi çalışmaya dahil edildi. Tüm kedilerin her iki böbreği ultrasonografik olarak incelenerek Doppler yardımıyla Renal Pulsative index (RPI) ve Renal Resistive index (RRI) değerleri belirlenmeye çalışılmıştır. Çalışmaya dahil edilen hayvanlar sakin mizaçlı oldukları için sedasyona gerek kalmadan muayeneler yapıldı. Klinik muayenelerinin ardından alınan kan örnekleri hemogram ve biyokimyasal testlere tabi tutuldu. Daha sonra ultrasonografik olarak böbrekler değerlendirilmiştir. Çalışmada Doppler sonrası elde edilen veriler kayıt altına alınarak hastalık ilişkisi kurulmaya çalışılmıştır. Sağlıklı kedilerde, sağ böbrek ve sol böbrek arasında RRI açısından istatistiksel olarak anlamlı bir fark yoktu. Sol böbrek için, RI, kronik böbrek ve akut böbrek hasarı olan hayvanlarda önemli ölçüde daha yüksekti ($p<0.001$). Kan biyokimya değerleri karşılaştırıldığında ise özellikle Kreatinin, BUN, ve BUN/CRE değerlerinin gruplar arasında anlamlı şekilde değişiklik gösterdiği belirlenmiştir. Her iki grupta da böbrekteki RI değeri üzerinde yaş veya cinsiyetin anlamlı bir etkisinin olmadığı gözlemlendi. Sonuç olarak böbrek hastalığı veya hasarı olan pet hayvanlarda RI değerleri değişkenlik gösterdiğinden taramalarda saptanan hem RI hem de PI değerlerinin erken dönemde değişikliklerin klinik olarak belirlenmesi ve akut böbrek yetmezliklerinde erken teşhis için faydalı olabileceği düşünülmüştür.

Anahtar Kelimeler: Böbrek yetmezliği, Doppler ultrasonografi, Evcil kediler, Renal kan akımı.

ABSTRACT

Using Doppler Ultrasonography in the Evaluation of Upper Urinary System Diseases in Cats

Doppler ultrasonography is carried out for the diagnosis of possible kidney diseases in cats and dogs suspected of kidney disease. This study, it is aimed to determine the usability of doppler ultrasonography in the early diagnosis of kidney diseases in cats. A total of 21 different breed cats, including 10 cats determined to be urinary system disease and 11 cats found to be healthy without any discomfort, were included in the study. Both kidneys of all cats were examined ultrasonographically and the values of renal pulsative index (RPI) and renal resistive index (RRI) values were tried to be determined with the help of doppler. Since the animals included in the study were calm temperaments, examinations were performed without sedation. Blood samples taken after clinical examinations were subjected to hemograms and biochemical tests. Later, the kidneys were evaluated ultrasonographically. In the study, the data obtained after Doppler was recorded and the disease relationship was tried to be established. In healthy cats, there was no statistically significant difference in RRI between the right kidney and the left kidney. For the left kidney, the RI was significantly higher in cats with chronic kidney disease and acute kidney injury ($p<0.001$). When blood biochemistry values were compared, it was determined that especially creatinine (CRE), Blood Urea Nitrogen (BUN), and BUN/CRE values differed significantly between the groups. It was observed that there was no significant effect of age or gender on the RI value in the kidney in both groups. As a result, since RI values vary in pet animals with kidney disease or damage, it is thought that it would be useful for the clinical determination of early changes of RRI and RPI detected in scans and for early diagnosis of acute kidney failure.

Keywords: Domestic cats, Doppler ultrasonography, Renal blood flow, Renal failure.



GİRİŞ

Son yıllarda renal hastalıklarının kedi ve köpeklerdeki insidansının artmasıyla birlikte renal kan akımındaki değişiklikler doppler metoduyla detaylı olarak incelenmeye başlanmıştır. Bu amaçla (Nyland ve ark. 1993) sağlıklı köpeklerde ilk kez Doppler ultrasonografi ile böbrek arterlerinden renal rezistive indeks (RI) ve pulsatil indeks (PI) değerlerini ölçerek yayınlamıştır. Renal hastalıklı köpeklerde yapılan çalışmalar bildirilmiştir (Karen ve ark. 1996; Rivers ve ark 1997; Novellas ve ark. 2008).

Duplex doppler ultrasonografi, gerçek zamanlı olarak böbreğin anatomisine ve dinamiğine ilişkin bilgilerin alınmasına olanak sağlamaktadır (Novellas ve ark. 2007). Böbrek hastalıkları şekillendiği zaman, normal vazokonstriktif ve vazodilatör faktörler arasındaki denge de zamanla bozularak intrarenal vazokonstriksiyon oluşmaktadır. Burada oluşan doku perfüzyonuna karşı olan direncin hesaplanmasında (RI) ve (PI) ölçümleri yapılmaktadır (Mitchell ve ark. 1998; Novellas ve ark. 2007; Polzin 2011). Bununla birlikte RI ve PI değerleri üriner tıkanıklığa, diüretik etkilere, akut ve kronik böbrek yetmezliğine ve konjenital displaziye bağlı kan akımı değişimlerinin incelenmesinde de kullanılmaktadır (Nyland ve ark. 2002; Novellas ve ark. 2007).

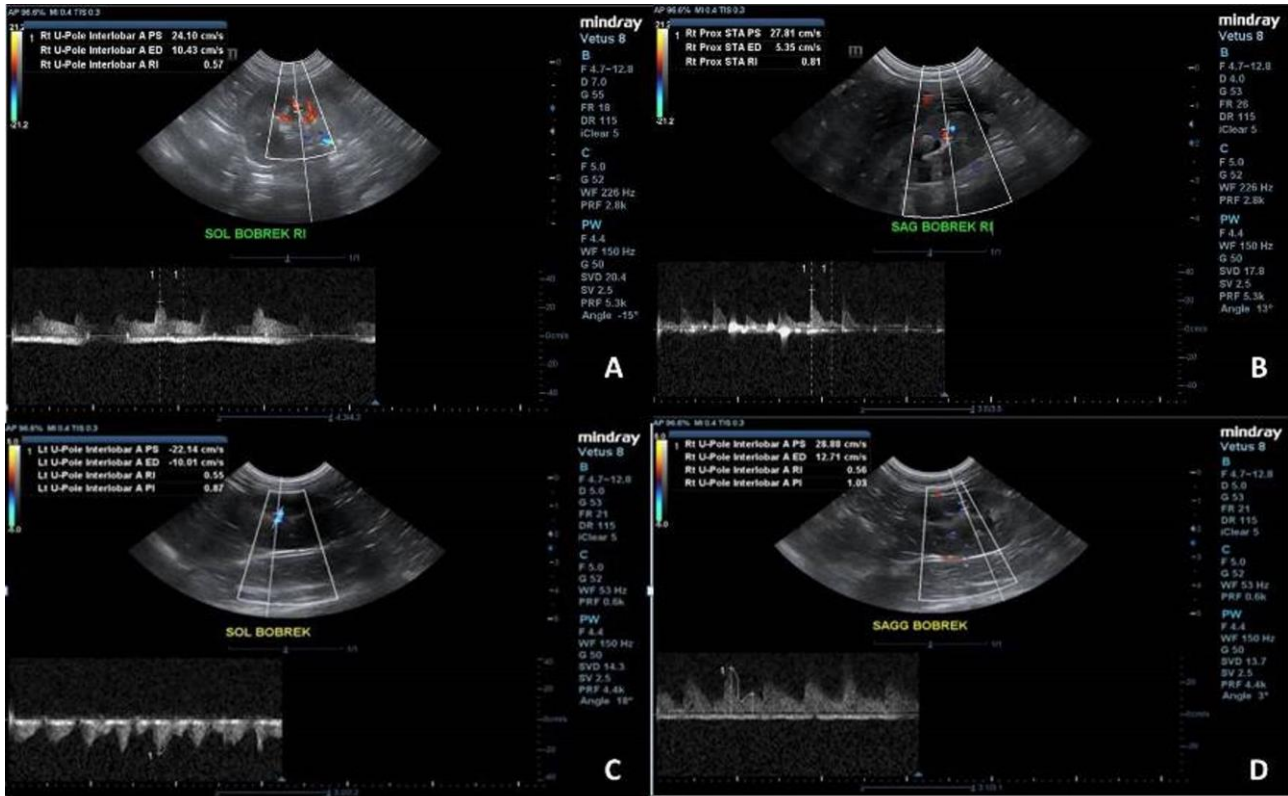
Yapılan incelemelerde hayvanlarda PI ve RI değerlerinin üst üriner sistem hastalıklarında belirleyici rol oynayıp oynamadıklarını gösteren literatür verilerin sınırlı olduğu görüldü. Kediler Değişik ırk yaş ve cinsiyette kedilerde

böbrek hastası hayvanların ayırt edilebilirliğinin veya erken teşhis için farklılıklarının belirlenmesinde Doppler ultrasonografi ve renkli Doppler kullanılabilirliğinin araştırılması amacıyla bu çalışma planlanmıştır. İncelemeler sonrası elde edilecek veriler ile erken dönem böbrek hastalıklarını ortaya koymaya yönelik çalışmalara katkı sağlayacağı düşünülmektedir.

MATERYAL VE METOT

Bu Çalışma Kırıkkale Üniversitesi Hayvan Deneyleri Yerel Etik Kurulu'ndan 21.01.2021 tarihinde 2021-01 sayılı toplantının 02 nolu kararına istinaden izin alınarak yapılmıştır.

Cerrahi kliniğine getirilen önceden üriner sistem hastalığı teşhisi konulmuş takibi yapılan veya idrar yapamama şikayeti olan ilk defa getirilmiş kediler hasta grubu olarak, sağlıklı olduğu düşünülen kediler ise kontrol grubu olarak değerlendirildiler. Olguların tamamında hasta sahiplerinin rızası alınarak çalışmaya dahil edildi. Bu amaçla Cerrahi Kliniklere getirilen 21 adet kediden elde edilen veriler değerlendirildi. Bu kedilerin 11 tanesi sağlıklı rutin kontrole getirilen hayvanlardan oluşurken 10 tanesi ise üriner sistem rahatsızlığı bulunan kedilerdi. Çalışmada Renkli Doppler cihazı (Vetus® 8, Mindray) ve Renkli Doppler cihazı (Z60 Vet® Mindray) kullanılarak ölçümler yapıldı. Kan biyokimyasal analizleri için biyokimya analizörü (Dri-Chem Nx600V® Fuji), ve kan sayım cihazı (BC5000 Vet® Mindray) kullanıldı.



Şekil 1. Sağlıklı ve böbrek hastalığı olan kedilerde böbrek doppler ultrasonografisi. Renkli doppler ile KBY olan hastada RI değerlerinin saptanması, A: Sol böbrek, B: Sağ böbrek, C: Sağlıklı bir kedide PI ve RI değerlerinin bir arada görülmesi sol böbrek, D: Sağlıklı bir kedide PI ve RI değerlerinin bir arada görülmesi sağ böbrek.

Figure 1. Renal Doppler ultrasonography in cats with healthy and renal diseases. Detection of RI values in a patient with chronic renal failure by color Doppler, A: Left kidney, B: Right kidney, C: Coexistence of PI and RI values in a healthy cat's left kidney, D: Coexistence of PI and RI values in a healthy cat's right kidney.

Çalışmaya dahil edilen hayvanların tamamında B-mod ultrason görüntüleme yapıldı. Ultrasonografik inceleme sonrası yeterli veri toplandığında böbreklerin Doppler görüntülerinin literatür veriler ışığında sağlıklı kedilerden elde edilen normal görüntülerle kıyaslanma ve ölçüm değerlerinin karşılaştırılması yoluyla değerlendirmeler yapıldı. İntrarenal nabız-doppler ölçümleri, anestezi veya sedasyona alınmamış kedilerde hep aynı kişi tarafından yapıldı. Bu ölçümlerde renal arterlerden, interlober veya arcuate arterlerden herhangi biri kullanıldı. B-mod ultrasonda böbrekler bulunduktan ve morfolojik yapı hakkında bilgi edinildikten sonra intra-renal damarlaşmayı görüntülemek için renkli doppler moduna geçildi. İnterlober ve arcuat arterlerden herhangi biri belirlendikten sonra nabız doppler moduna geçildi. Bu esnada örnek alınacak olan damarın üstünde başka damar bulunmamasına dikkat edildi. Doppler açısı ise 0 derece ile 60 derece aralığında seçilerek ölçüm hataları minimuma indirildi. RI ve PI değeri değerleri cihaz tarafından otomatik olarak hesaplandı (Şekil 1).

İstatistiksel Analiz

Elde edilen sayısal verilerin istatistiksel değerlendirilmesinde tek değişkenli General Linear Model (GLM) analizi yapıldı. Bu analizde çalışmaya dahil edilen

kedilere ait hastalık durumu (hastalıklı, sağlıklı), cinsiyet ve kısırılık durumu gibi değişkenlerin hastalık oluşumu üzerinde etkisinin olup olmadığı tahmin edilmeye çalışılmıştır. Örneklem büyüklüğü küçük olduğundan ve veriler normal dağılmadığından, istatistiksel analiz için ANOVA yapıldı. Gruplar arası anlamlılık düzeyi Mann-Whitney U testi ile karşılaştırıldı. İstatistiksel anlamlılık, eşit varyans ve iki taraflı güven aralığı varsayımıyla değerlendirilerek minimum önemlilik seviyesi $p < 0.05$ kabul edilmiştir. İstatistiksel analizler SPSS Versiyon 25 paket programı kullanılarak yapıldı (SPSS Inc. IBM Company, 233 S.Wacker Drive, Chicago, Illinois 60606).

BULGULAR

Sağlıklı olan gruptaki hayvanların 4 tanesi dişi 7 tanesi erkek kediden oluştu. Dişilerden bir tanesi kısırlaştırılmış iken erkeklerden 3 tanesi kısır idi. Hasta hayvanlardan 6 tanesi erkek 4 tanesi dişi kediden oluştu. Dişilerin 2 tanesi erkeklerinde 3 tanesi kısır idi. Çalışmada kullanılan Üriner sistem hastalığı teşhisi konulmuş 10 kediye ait ırk, cinsiyet, yaş, kısır/ kastre durumu, teşhis ve semptomlar, PI ve RI değerleri Tablo 1’de sağlıklı hayvanlara ait veriler ise Tablo 2’de gösterilmiştir.

Tablo 1. Üriner sistem hastalığı teşhisi konulmuş kedilere ait veriler.

Table 1. Data on cats diagnosed with urinary system disease.

Hayvan No (n=10)	İrk	Yaş (yıl)	Cinsiyet	Semptomlar	Teşhis	RI Değeri Sağ Böbrek	RI Değeri Sol Böbrek	PI Değeri Sağ Böbrek	PI Değeri Sol Böbrek
1	İran Kedisi	1.5	♂	Güçsüzlük, halsizlik, iştahsızlık, ara ara kusma	Kronik Böbrek Yetmezliği	0.79	0.79	1.47	1.45
2	Melez	9	♂	6-8 aydır aralıklı devam eden kusma, halsizlik, yorgunluk, iştahsızlık, tüylerde karışıklık, deri elastikiyetinde azalma (sonrasında kusma günde 3-4 kez görülmüştür ve önlenememiştir.)	Kronik Böbrek Yetmezliği	0.78	0.75	2.07	1.43
3	Melez	10	♂	Yapılan düzenli Check- up lar sonucu Böbrek değerlerinin yavaş yavaş artış gösterdiği tespit edildi.	Kronik Böbrek Yetmezliği	0.38	0.47	0.48	0.74
4	Melez	8	♀	İdrar yapamama. İdrar kesesinde dolgunluk.	İdrar yolu tam tıkanıklığı.	0.51	0.62	0.80	1.08
5	British Shorthair	3	♂	İdrar yapamama şikayetiyle gelmiştir.	Urethral obstruksiyon	0.49	0.77	0.77	1.43
6	Melez	2	♂	İdrar miktarında azalma. Palpasyonda fark edilen böbrek büyümesi.	Akut Böbrek Yetmezliği	0.85	0.67	1.35	1.05
7	İran Kedisi	15	♀	Güçsüzlük, halsizlik, iştahsızlık, ara ara kusma, ağız kokusu. Ağızda ülserleşmeye varan lezyonlar.	Kronik Böbrek Yetmezliği (teşhis 5 yıl önce konuldu).	0.69	0.75	1.22	1.16
8	British Shorthair	5	♀	Pollaküri, strangüri, kusma, karın ağrısı	Hidronefroz	0.65	0.45	1.05	1.42
9	Norveç Orman Kedisi	5	♀	İdrar miktarında azalma. Palpasyonda fark edilen böbrek büyümesi ve abdominal ağrı.	Akut Böbrek Yetmezliği	0.73	0.65	1.25	1.12
10	Scottish Fold	3.5	♂	Artan susuzluk, sık sık idrara çıkma, mide bulantısı, kusma.	Polikistik Böbrek Hastalığı	0.55	0.63	0.85	1.10

♂: Erkek cinsiyet, ♀: Dişi cinsiyet Tablo altı açıklama, RI: renal rezistive indeks, PI: pulsatil indeks.

Tablo 2. Sağlıklı kedilerde belirlenen RI ve PI değerleri.**Table 2.** Determined RI and PI values in healthy cats.

Hayvan No	İrk	Cinsiyet	Yaş	Kısır/Kastre Durumu	Sağ Böbrek RI	Sol Böbrek RI	Sağ Böbrek PI	Sol Böbrek PI
1	Melez	♀	3	Kısırlaştırılmamış	0.61	0.64	1.06	1.11
2	Sarmal	♂	3	Kısırlaştırılmamış	0.73	0.51	1.26	0.94
3	Tekir	♂	3	Kısırlaştırılmış	0.53	0.58	0.85	1.02
4	Scottish	♂	2	Kısırlaştırılmamış	0.74	0.59	1.32	0.99
5	Melez	♀	4	Kısırlaştırılmış	0.39	0.48	0.55	0.63
6	Melez	♀	3	Kısırlaştırılmamış	0.58	0.59	0.84	1.05
7	Melez	♂	2	Kısırlaştırılmış	0.56	0.55	1.03	0.87
8	Melez	♂	2	Kısırlaştırılmış	0.41	0.61	0.51	0.94
9	Melez	♀	6 ay	Kısırlaştırılmamış	0.58	0.44	1.01	0.62
10	Melez	♂	6 ay	Kısırlaştırılmamış	0.51	0.51	0.83	0.84
11	Melez	♂	6 ay	Kısırlaştırılmamış	0.42	0.63	0.61	1.31

♂: Erkek cinsiyet, ♀: Dişi cinsiyet, RI: renal rezistive indeks, PI: pulsatil indeks.

Çalışmaya dahil edilen tüm hayvanlardan elde edilen PI ve RI değerleri incelendiğinde dişiler ile erkekler arasında az da olsa farklılıklar olmasına karşın cinsiyet (RI için $p=0.638$, PI için $p=0.637$) ve fertilitte (RI için $p=0.610$, PI için $p=0.494$) bakımından kıyaslandığında istatistiksel olarak anlamlı farklılık tespit edilememiştir (Tablo 3).

Tablo 3. Korelasyon testi sonuçları.**Table 3.** Correlation test results.

	İstatistik verilerin ortalamaları	Standart Hata	Korelasyon Katsayısı	P	
PI	Hastalık durumu	1.04	0.11	0.47	0.032
	Cinsiyet	1.01	0.10	-0.11	0.637
	Fertilitte (Kısırlık Durumu)	1.43	0.11	-0.16	0.494
RI	Hastalık durumu	0.60	0.11	0.46	0.035
	Cinsiyet	1.01	0.10	-0.11	0.638
	Fertilitte (Kısırlık Durumu)	1.43	0.11	-0.12	0.610

RI: renal rezistive indeks, PI: pulsatil indeks, P: olasılık değeri.

Pearson korelasyonu ile hasta ve sağlıklı hayvanlar kıyaslandığında hem PI ($p=0.032$) ve hem de RI ($p=0.035$) değerleri bakımından gruplar arasında pozitif bir korelasyon tespit edilmiştir. Çalışmaya dahil edilen kedilere ait PI ve RI değerlerinin cinsiyet ve kısırlık durumu gibi fertilitte verileri bakımından kıyaslanmasında ise negatif bir korelasyon tespit edilmiştir (Tablo 3).

Tablo 4. Sağlıklı ve hasta kedi gruplarında PI ve RI değerlerinin istatistiksel karşılaştırılması.**Table 4.** Statistical comparison of PI and RI values in healthy and urinary system disease cat groups.

Grup	RI (Ortalama±SS)	PI (Ortalama±SS)
Sağlıklı	0.55±0.09	0.92±0.23
Hasta	0.65±0.13	1.16±0.35
P Değeri	0.035	0.032

Değerler ortalama ve standart sapma (SS) olarak verilmiştir.

İstatistiki değerlendirmelere göre anlamlı sonuçlar elde edilmiş olsa da hastalığın klinik seyri ve elde edilen değerlerin birbirlerine ortalama değer olarak yakın olması kesin teşhis konusunda bu değerlerin belirleyici rol oynamalarını sınırlandırıcı bir faktör olarak değerlendirilmiştir. İstatistiksel olarak dişi ile erkekler arasında aynı zamanda sağ ve sol böbrekler bakımından da anlamlı fark tespit edilememiştir ($p>0.05$). Hasta ile sağlıklı gruplar kendi aralarında karşılaştırıldığında anlamlı bir farklılık olduğu tespit edilmiştir $p<0.05$ (Tablo 4).

Kan biyokimya değerleri karşılaştırıldığında ise özellikle Kreatinin, BUN, ve BUN/CRE değerlerinin gruplar arasında anlamlı şekilde değişiklik gösterdiği belirlenmiştir. Özellikle böbrek yetmezliği bulguları saptanan hayvanlarda doppler ultrasonografi bulgularını destekler nitelikte değişiklikler tespit edilmiştir (Tablo 5). Bunların dışında kalan serum ALP, ALT, TP, Glukoz değerlerinde küçük çaplı değişiklikler fark edilmesine karşın istatistiksel olarak anlamlı bir ilişki bulunamamıştır. Tam kan ve enfeksiyon bulgularında gruplar arasında istatistiksel olarak anlamlı fark tespit edilememiştir $p>0.05$.

Tablo 5. Üriner sistem hastalığı teşhisi konulmuş hayvanlara ait kan biyokimya bulguları.

Table 5. Blood biochemistry findings of animals with urinary system disease.

	Hasta grubun Ortalama±SS	Referans Değerler (min-max)	P
CRE (mg/dl)	4.49 (±4.8)	0.8-1.8	0.034
ALP (IU/ml)	23.2 (±6.4)	9-53	0.063
BUN/CRE(mg/dl)	20.74 (±9.9)	4-33	0.036
ALT (U/L)	64.4 (±42.2)	22-84	0.456
BUN (mg/dl)	74.88 (±44.7)	17,6-32,8	0.001
GLU (mg/dl)	108.5 (±28.5)	71-148	0.119
TP (mg/dl)	7.12 (±2.1)	5.7-7.8	0.236

CRE: Kreatinin, ALP: Alkalen Fosfataz, BUN/CRE: Üre Kreatinin, ALT: Alanin Aminotransferaz, BUN: Kan Üre Azotu, GLU: Glukoz, TP: Total Protein.

TARTIŞMA VE SONUÇ

Üriner sistem hastalıklarında özellikle böbreklerin değerlendirilmesi için USG vazgeçilmez bir görüntüleme yöntemi olarak bildirilmektedir. Böbrek hastalıklarında lezyonlar klinik bulgulardan çok daha önce başlamaktadır. Bu durum hastalıkların teşhisini zorlaştırmakta erken müdahale şansını azaltmaktadır. Dolayısıyla özellikle üst üriner sistem hastalıklarında erken teşhis çok önemlidir. Erken teşhis için en iyi yöntemlerden bir tanesi de doppler USG'dir. Böbrek hastalıklarının doppler USG ile incelenmesinde kullanılan parametreler PI ve RI değerleri olarak sıralanabilir. Böbrek nakillerinin takibi ve incelenmesinde obstruktif ve nonobstruktif hastalıkların ayrılmasında, akut renal yetmezliğin tanısına yardımcı olarak hastalığın ilerleyişinin ve tedaviye alınan cevabın takibinde bu değerler önem arz etmektedir (Novellas ve ark. 2007).

RI ve PI değerleri üriner obstrüksiyon durumlarında, akut veya kronik böbrek yetmezliklerinin değerlendirilmesinde, kongenital displazi durumlarında, akut tubuler nekroz nedenli vasküler rezistanstaki değişikliklerin incelenmesinde kullanıldığı bildirilmektedir (Novellas ve ark. 2007; Novellas ve ark. 2008). RI ve PI değerleri ile yaş, kronik böbrek hastalığının şiddeti ve seyri, sistemik hipertansiyonu olan hastalarda sistolik basınç ve böbreklerde olabilecek organ hasarı ile pozitif bir ilişki olduğu bildirilmektedir (Petersen ve ark. 1997; Sığırcı ve ark. 2006; Novellas ve ark. 2007). Sedasyon veya anestezi uygulanan hayvanlarda da bu indikatörlerin değerlerinin değişebileceği bildirilmektedir (Novellas ve ark. 2007). Çalışmamızda hastalık ilişkili olarak PI ve RI değerlerinin değişiminde pozitif bir korelasyon olduğu tespit edilmiştir. Çalışmaya dahil edilen hayvanların hiçbirisi anestezi veya sedasyona alınmadığından literatürde belirtilen değiştirici faktörlerden etkilenmediği düşünülmektedir.

Kronik böbrek yetmezliği olduğu düşünülen kedilerde klinik olarak gözlenen zayıflık, halsizlik, iştahsızlık, sık sık idrar yapma gibi semptomların yanında birçoğunda görülen kusma ve göz mukozalarında anemik belirtilerin teşhis edilen kronik böbrek yetmezliğinin tipik bulguları olduğu bildirilmektedir (Börkü ve ark. 2000; Altıntaş ve ark. 2006; Bonazzi ve ark. 2007). Yapılan mevcut çalışmada, literatürle uyumlu olarak klinik bulgular hasta grupta 7 yaş ve üzeri hayvanlarda daha fazla bulunmuştur. Elde edilen bu veri kronik böbrek yetmezliğinin pek çok faktöre bağlı olarak her yaşta kedide görülmesi mümkün olsa da daha çok yaşlı kedilerde görüldüğü bulgusunu (Bartges 2012) destekler niteliktedir. Yapılan çalışmada literatür verilere benzer şekilde daha çok yaş olarak ileri olan grupta kronik böbrek yetmezliği bulgularına rastlanmış ve Doppler verileriyle de desteklenerek RI ve PI değerlerinin yüksek bulunması hipotezimizi doğrularak üst üriner sistem hastalıklarında bu değerlerin bir indikatör olabileceğini göstermiştir.

Kronik böbrek yetmezliği teşhisi konulmuş kediler üzerinde yürütülen başka bir çalışmada (Martignoni 2000) hematokrit değerlerinin değişiminin böbreklerde görülen bozukluğun derecesi ile ilişkilendirilmiştir. Yapılan bu çalışmada ise enfeksiyon belirteçleri bakımından referans verilere göre farklılık olsa da istatistiksel olarak anlamlı fark tespit edilememiştir. Kronik böbrek yetmezliği ile enfeksiyon bulgusu bakımından pozitif bir korelasyon tespit edilememiştir.

Bazı çalışmalarda anemi ile yüksek RI arasında doğrudan bir ilişki bulunduğu bildirilmiştir. Orta ila şiddetli kronik böbrek yetmezliği genellikle böbrek tarafından eritropoietin üretiminin olmaması nedeniyle komplike hale gelir (Pozniak ve ark. 1988). Anemi böbrekte hipoksik bir duruma neden olabilir ve bu durum öncelikle endotel hücrelerinden salgılanan endotelin salınımı ile damarların daralmasına neden olur (Graurer ve Lane 1985). Bu sonuç artmış vasküler direnç ve renal RI yükselmesine neden olabilir. Çalışmaya dahil edilen hayvanlarda anemik durum sekonder olarak böbrek yetmezliğine neden olsa da, bu bulgu daha şiddetli böbrek hastalığının renal RI'deki bir artışla ilişkili olduğunu düşündürdüğü bildirilmiştir. Ancak aynı çalışmada RI ile BUN veya şiddetli böbrek yetmezliğinde de yükselen kreatinin arasında istatistiksel bir ilişki bulunamamıştır. Mevcut çalışmada elde edilen veriler literatür bilgisiyle uyumlu olarak BUN ve CRE değerlerinin KBY tespit edilen hayvanlarda RI ve PI değerlerinde de yükselmesiyle doğrudan ilişkili bulunmuştur. Bu durum PI değerlerinin yüksek olduğu hayvanlarda organ ve doku hasarının daha ileri seviyede olduğunu gösterir niteliktedir.

Kedilerde üriner sistem hastalıklarının klinik muayene bulguları ile laboratuvar bulguları arasında farklılıkların olması, bazı hayvanlarda klinik belirtiler minimal düzeydeyken laboratuvar bulguları olarak üriner sistem hastalığı teşhisi konulabilecek düzeyde belirtilerin saptanması karşılaştırmaları zorlaştırdığı belirlenmiştir. ALP kemik oluşumu ve iyileşmelerde yapım aşamasında fazla miktarda üretildiği için genel kemik etkinliği hakkında iyi fikir verir. Serum ALP seviyelerindeki değişiklikler ve aktiviteler kemik, karaciğer, böbrek, plasenta ve bağırsakta üretilen izoenzimlerin etkilerine bağlıdır. Ancak, en büyük kısmı kemik ve karaciğer izoenzimleri tarafından oluşturulur (Kaneko ve ark. 1997). Yapılan çalışmada serum ALP, ALT ve GLU değerlerindeki değişimlerin istatistiksel olarak hastalıkla anlamlı bir ilişkisinin olmadığı belirlenmiştir ($p>0.05$).

Renal fonksiyon renal kan akımına, glomerüler ve tübüler fonksiyona ve idrar akımına bağlıdır (Becker 1991). Klinik ortamda böbrek kan akışını değerlendirme yeteneği, böbrek hastalığının tanı, tedavi ve prognozuna katkıda bulunabilir. Akış, bir kaptaki basınç farkının dirence bölünmesi olarak tanımlanır. Vasküler dirençteki artış, kalp fonksiyonu ve hidrasyon durumu normal olduğunda kan akışının azalmasının en olası nedeni olduğu bildirilmektedir (Nelson ve Pretorius 1988). Böbreğe giden kan akımı özel tekniklerle ölçülebilse de böbrekteki damar direncini ölçmenin kesin bir yolu yoktur. RI'nin böbrekteki vasküler dirençle korelasyonunun iyi olduğu öne sürülmekle birlikte ve ayrı raporlarda RI'nin vasküler direnci yansıttığı genel olarak kabul edilmektedir (Norris ve ark. 1984; Trudinger ve ark. 1987). Yapılan çalışmadan elde edilen verilere göre KBY teşhisi koyulan hayvanlarda RI değerlerinin artış göstermesi literatür verileriyle benzer şekilde böbrek fonksiyonlarının etkilendiğini gösteren ancak değişkenlik gösterebilen bir gösterge olduğu düşünülmektedir.

PI ve RI'nin kıyaslandığı bazı çalışmalarda anormal dalga şekillerinin ayırt edilmesinde PI değerinin RI değerinden daha duyarlı olduğu belirtilmiş (Sığircı ve ark. 2006; Novellas ve ark. 2007; Novellas ve ark. 2008), benzer şekilde başka bir çalışmada hasta hayvanlarda sadece PI değerinin arttığı ve RI değerinin normal sınırlar içinde kaldığı bildirilmektedir (Novellas ve ark. 2008). Yapılan başka bir çalışmada ise karşılaştırılan hiperekoik korteksler, heterojen korteksler ve renal mineralizasyon veya taş varlığı gibi ultrasonografik muayene bulgularının hiçbirinin renal RI'deki değişikliklerle ilişkili bulunmadığı bildirilmektedir. Bu durum yalnızca B-modu ile değerlendirmenin ardından herhangi bir anormallik kaydedilmediği zaman rutin ultrasonografik muayeneye alternatif bilgi sunmada RI'nin önemli olduğunu vurgulamaktadır (Karen ve ark. 1996). Yapılan bu çalışmada ise B-mod ultrasonografik değerlendirmede problem görülmeyen hayvanlarda RI değerlerinin literatürde belirtilen değer aralıklarından farklı çıkması RI değerinin değişken olduğunu ve değerlendirmede tek başına yeterli olmadığını göstermektedir.

İnsanlarda yapılan bir çalışmada her bir anormal grup sınıflandırmasından elde edilen ortalama renal RI, normal böbrekler için ortalama renal RI'ye göre önemli ölçüde yükselmiştir. Sağlıklı böbrekleri olduğu belirlenen hastaların (0.63) ve çeşitli böbrek parankimal hastalıkları olan hastaların (0.82) ortalama renal RI'leri arasında da anlamlı bir fark bulunduğu bildirilmiştir (Kim ve ark. 1992). Kedilerde yapılan bu çalışmada hasta hayvanlar ile sağlıklı hayvanlar arasındaki RI ve PI değerlerinde artışın olması, Doppler USG ile değerlendirmede, PI ve RI değerlerinin birlikte referans alınması gerektiği kanaatini doğurmuştur.

RI değerleri nabız dalgalanmasına bağlı olarak oluşan kanın akışı, dalga dağılımının niteliği ve kan akış hızı devamlı olarak değişiklik göstermektedir. Aynı zamanda dalga şekilleri, kardiyak output, egzersiz, stres ve sindirim sisteminin aktifliğinden etkilendiği bildirilmektedir (Novellas ve ark. 2007). İnsanlarda yapılan bir çalışmada sistemik hipotansiyon, belirgin olarak düşen kalp ritmi ve perinefrik sıvı toplanmasının renal RI değerinin artmasına yol açtığı bildirilmektedir (Norris ve ark. 1984). Hayvanlarda yapılan bazı çalışmalarda RI ve PI nin köpeklerde ise insanlardakinin aksine, arter basıncı, kalp ritmi ve yaşla ilişkisinin olmadığı ileri sürülmektedir (Karen ve ark. 1996; Novellas ve ark. 2008). Mevcut çalışmada RI ve PI değerlerinin yaş, cinsiyet ve hayvanların kısır olup olmamasıyla ilişkili olmadığı düşünülmektedir.

Ölçülen RI değerinin sağlıklı kediler için bildirilmiş (Novellas ve ark. 2007) üst sınırı (0.70) geçmediği (0.64), PI değerinin ise bildirilen üst sınırdan (1.29) daha yüksek olduğu (1.75) görülmüştür. Çalışmadan elde edilen veriler değerlendirildiğinde sağlıklı olduğu tespit edilen kedilerden 2 adet erkek kedinin RI değerlerinin sırasıyla 0.73 ve 0.74 olduğu belirlenmiş olup literatür veriden farklı olduğu gözlemlenmiştir. Yine de sağlıklı kedilerde PI ve RI değerlerinin ortalamalarının literatür veride belirtilen sınırlar içerisinde olduğu tespit edilmiştir.

Sonuç olarak; çalışmadan elde edilen verilere dayanarak Doppler ultrasonografi kullanılarak yapılacak incelemelerde, daha önce insanlarda ve köpeklerde yapılmış çalışmalara benzer şekilde kedilerde de böbrek hastalıklarının teşhisinde ve hastalıkların tedavi süreçlerinin takibinde RI ve PI değerlerinin değişkenliğinin takibinin kolaylıkla yapılabileceği kanaatine varılmıştır. Bu değerlerdeki değişikliklerin böbrek hastalıklarıyla ilişkisinin olabileceği ve klinik semptomlar göstermeyen hastalarda da ayrıntılı muayenelerin yapılmasında uyarıcı rol oynayabileceği ve erken teşhise katkı sağlayabileceği düşünülmüştür. RI değerlerinin hayvanlarda farklılık gösterebileceği bazen yanıltıcı sonuçlar oluşabileceği literatür verilerde daha önce belirtilmişti (Novellas ve ark. 2007). Bu çalışmada da RI değerlerinin kedilerde değişkenlik gösterebileceği yine de PI değerleriyle birlikte değerlendirildiğinde hastalık belirteci olabileceği kanaatine varılmıştır. Zira özellikle PI değerleri böbreğe ait fonksiyon değişikliklerinden etkilendiği, ancak diğer damarsal değişikliklerden fazla etkileneceği görüşünü destekleyici veriler elde edilmiştir. Dolayısıyla doppler ultrasonografinin hem kolay uygulanabilen bir muayene yöntemi olması hem de ucuz bir yöntem olması dolayısıyla rutinde kullanılmasının veteriner hekimler için böbrek hastalıklarında erken teşhis koymada faydalı olacağı kanaatine varılmıştır.

ÇIKAR ÇATIŞMASI

Yazarlar bu çalışma için herhangi bir çıkar çatışması olmadığını beyan ederler.

TEŞEKKÜR VE BİLGİLENDİRME

Bu çalışmada desteklerini esirgemeyen sayın Uzm. Vet. Hek. Görkem TOKSOY ve Vet. Hek. Celal EĞDİR'e teşekkür ederiz.

Bu çalışma Hikmet Elif ÇAMLı isimli yazarın yüksek lisans tezinden özetlenmiştir. Bu çalışmanın bir kısmı '2. International Marmara Scientific Research And Innovation Congress' isimli kongrede sözlü sunu olarak sunulmuş, kongre kitabına özet metin olarak basılmıştır.

YAZAR KATKILARI

Fikir/Kavram: HEÇ, AK
Denetleme/Danışmanlık: AK
Veri Toplama ve/veya İşleme: HEÇ, AK
Analiz ve/veya Yorum: HEÇ, AK
Makalenin Yazımı: HEÇ, AK
Eleştirel İnceleme: HEÇ, AK

KAYNAKLAR

- Altıntaş A, Pekcan M, Karadeniz A, Kırmızıgül AH (2006). Kronik böbrek yetmezliği belirtileri gösteren kedilerde biyokimyasal ve hematolojik değişiklikler. *Ankara Üniv Vet Fak Derg*, 53 (2), 97-109.
- Bartges JW (2012). Chronic kidney disease in dogs and cats. *Vet Clin Small Anim*, 42 (4), 669-692.

- Becker JA (1991)**. Evaluation of renal function. *Radiology*, 179 (2), 337-338.
- Börkür MK, Kurtdede A, Aydın Y, Durgut R, Pekaya S, Özkınlar Y (2000)**. Kronik böbrek yetmezliđi belirtileri gösteren kedi ve köpeklerde klinik, laboratuvar ve patolojik bulgular. *Ankara Üniv Vet Derg*, 47 (3), 281-289.
- Bonazzi M, Volta A, Gnudi G, Bottarelli E, Gazzola M, Bertoni G (2007)**. Prevalence of the polycystic kidney disease and renal and urinary bladder ultrasonographic abnormalities in Persian and exotic shorthair cats in Italy. *J Feline Med Surg*, 9 (5), 387-391.
- Kaneko JJ, Harway JW, Bruss ML (1997)**. Calciumregulating hormones and diseases of abnormal mineral metabolism. Kaneko JJ (Ed). *Clinical Biochemistry of Domestic Animals* (pp. 673-674). Academic Press, U.S.A
- Karen LM, Mowafak DS, Michael RL, Robert W (1996)**. Comparison of the Resistive Index to Clinical Parameters in Dogs with Renal Diseases. *Vet Radiol Ultrasound*, 37 (3), 193-199.
- Kim SH, Kim WH, Choi BI, Kim CW (1992)**. Duplex Doppler US in patients with medical renal disease: resistive index vs serum creatinine level. *Clin Radiol*, 45 (2), 85-87.
- Mitchell SK, Toal RL, Daniel GB, Rohrbach BW (1998)**. Evaluation of Renal Hemodynamics in Awake and Isoflurane-Anesthetized Cats with Pulsed Wave Doppler and Quantitative Renal Scintigraphy. *Vet Radiol Ultrasound*, 39 (5), 451-458.
- Nelson TR, Pretorius DH (1988)**. The Doppler signal: where does it come from and what does it mean? *AJR*, 151 (3), 439-447.
- Norris CS, Pfeiffer JS, Rittgers SE, Barnes RW (1984)**. Noninvasive evaluation of renal artery stenosis and renovascular resistance. *J Vasc Surg*, 1 (1), 192-201.
- Novellas R, Espada Y, Ruiz De Gopegui R (2007)**. Doppler Ultrasonographic Estimation of Renal and Ocular Resistive and Pulsatility in Normal Dogs and Cats. *Vet Radiol Ultrasound*, 48 (1), 69-73.
- Novellas R, Ruiz de Gopegui R, Espada, Y (2008)**. Increased Renal Vasculer Resistance in Dogs with Hepatic Disease. *Vet J*, 178 (2), 257-262.
- Nyland TG, Fisher PE, Doverspike M, Hornof WJ, Olander HJ (1993)**. Diagnosis of Urinary Tract Obstruction in Dogs Using Duplex Doppler Ultrasonography. *Vet Radiol Ultrasound*, 34 (5), 348- 352.
- Nyland TG, Matton JS, Erresegele EJ, Isner, ER (2002)**. Physical Principles, Instrumentation and Safety of Diagnostic Ultrasound. Nyland, TG, Mattoon, JS. (Eds). *Small Animal Diagnostic Ultrasound* (pp. 1-18). WB Saunders, Philadelphia.
- Petersen LJ, Petersen JR, Talleruphuus U, Ladefoged SD, Mehlsen J, Jensen HAE (1997)**. The pulsatility index and resistive index in renal arteries. Associations with long-term progression in chronic renal failure. *Nephrol Dial Transplant*, 12 (7), 1376-80.
- Polzin DJ (2011)**. Chronic kidney disease in small animals. *Vet Clin N Am Small Ann Pract*, 41 (1), 15-30.
- Pozniak MA, Kelcz F, Stratta RJ, Oberly TD (1988)**. Extraneous factors affecting resistive index. *Invest Radiol*, 23 (12), 899-904.
- Rivers BJ, Walter PA, Polzin DJ, King VL (1997)**. Duplex Doppler Estimation of Intrarenal Pourcelot Resistive Index in Dogs and Cats with Renal Disease. *JVIM*, 11 (4), 250-260.
- Sıđırcı A, Hallaç T, Akıncı A ve ark. (2006)**. Renal interlobar artery parameters with duplex doppler sonography and correlations with age, plasma renin, and aldosteron levels in healthy children. *AJR*, 186 (3), 828-32.
- Trudinger BJ, Stevens D, Connelly A et al. (1987)**. Umbilical artery flow velocity waveforms and placental resistance: the effects of embolization of the umbilical circulation. *Am J Obstet Gynecol*, 157 (6), 1443-48.



Determination of Biogenic Amine Formation, Microbiological and Sensory Changes in Carp (*Cyprinus carpio* L., 1758) Stored at Cold (4 °C)

Tuncer ÇAKMAK¹ *^{ORCID} Yakup Can SANCAK¹ ^{ORCID}

¹ Van Yuzuncu Yil University, Faculty of Veterinary Medicine, Department of Food Hygiene and Technology, 65080, Van, Türkiye

Received: 24.11.2022

Accepted: 25.01.2023

ABSTRACT

In this research; it was aimed to determine the shelf life of whole (Cold Whole Fish/CWF) and gutted (Cold Guttet Fish/CGF) carp samples (*Cyprinus carpio* L., 1758) stored at 4 °C for 14 days by analyzing microbial load, chemical parameters, and sensory analysis scores and concentrations of biogenic amines. 0, 2nd, 4th, 6th, 8th, 10th, 12th, and 14th on days of storage microbiological analyzes, chemical, sensory analysis evaluation, and biogenic amines levels were detected by using High Performance Liquid Chromatography (HPLC). According to the research results; it was determined that Total Aerobic Psychrophilic Microorganism (TAP) and *Pseudomonas* spp. formed the dominant microflora during storage in CWF and CGF samples the acceptable limits were not exceeded until the 10th day in terms of TVB-N values, and according to the sensory analysis evaluations, carp samples were not consumable after the 6th day. In both application forms of the carp samples stored in the cold, putrescine and cadaverine were dominant biogenic amines. It has been determined that keeping the carp whole is safer than keeping it after gutted, based on the microbiological values of the 8th day when the samples were rejected sensory. In addition, it is thought that putrescine and cadaverine can be evaluated as indicator biogenic amines in determining the freshness of carp fish.

Keywords: Biogenic amines, Carp, Chromatography, Microbiology, Storage.

ÖZ

Soğukta (4 °C) Muhafaza Edilen Sazan Balıklarında (*Cyprinus carpio* L., 1758) Biyojenik Amin Oluşumu, Mikrobiyolojik ve Duyusal Değişikliklerin Belirlenmesi

Bu araştırmada; 4 °C'de 14 gün süreyle muhafaza edilen bütün (Soğukta Bütün Balık/SBB) ve temizlenmiş (Soğukta Temiz Balık/STB) sazan balığı örneklerinin (*Cyprinus carpio* L., 1758) mikrobiyal yükü, kimyasal parametreleri, duyu analizi puanları ve biyojenik amin konsantrasyonları haftanın raf ömürlerinin belirlenmesi hedeflenmiştir. Depolamanın 0, 2., 4., 6., 8., 10., 12., ve 14. günlerinde sazan örneklerinin mikrobiyolojik, kimyasal ve duyu analizi değerlendirmeleri ile örneklerin yüksek basınçlı sıvı kromatografisiyle (HPLC) biyojenik amin düzeyleri saptanmıştır. Araştırmanın sonuçlarına göre; SBB ve STB örneklerinde muhafaza süresince Toplam Aerobik Psikrofilik Mikroorganizma (TAP) ve *Pseudomonas* spp.'lerin hakim mikroflorayı oluşturdukları, TVB-N yönünden 10. güne kadar kabul edilebilir değerlerin aşılmadığı ve duyu analizi değerlendirmelerine göre ise 6. günden sonra tüketilebilir nitelikte olmadıkları tespit edilmiştir. Soğukta muhafaza edilen örneklerin her iki uygulama şeklinde de putresin ve kadaverinin dominant biyojenik aminler olduğu belirlenmiştir. Örneklerin duyu olarak reddedildiği 8. gündeki mikrobiyolojik değerler baz alındığında sazan balıklarının bütün halde muhafaza edilmesinin temizlenerek muhafaza edilmesinden daha güvenli olduğu saptanmıştır. Ayrıca, sazan balıklarında tazeliğin belirlenmesinde putresin ve kadaverinin indikatör biyojenik aminler olarak değerlendirilebileceği düşünülmektedir.

Anahtar Kelimeler: Biyojenik aminler, Kromatografi, Mikrobiyoloji, Muhafaza, Sazan.

INTRODUCTION

Decarboxylation of amino acids in foods is carried out by naturally occurring enzymes (endogenous decarboxylase enzymes) or enzymes produced by microorganisms (exogenous decarboxylase enzymes) (Müller et al. 2022). Formation of biogenic amines (BAs) with decarboxylation

of amino acids is achieved by the removal of the α -carboxyl group in the structure of the related amino acid. When this process is carried out by microbial decarboxylases, they are called as biogenic amines (Ozogul and Ozogul 2019). In addition, BAs can also be formed as a result of reductive amination and transamination of aldehydes and ketones, or as a result of body tissue activity (Ozogul and Ozogul



2019; Martuscelli et al. 2021). In addition to the presence and amount of free amino acids and the presence of microorganisms with decarboxylase activity factors such as presence of fermentable carbohydrates and co-enzymes, presence of vitamins, water activity (a_w), presence of carbon sources, oxygen density, pH and temperature play a role in the production of BAs in foods (Buňka et al. 2012; Sivamaruthi et al. 2021; Vasconcelos et al. 2021; Wójcik et al. 2021). BAs most commonly found in foods and beverages include histamine (HIS), β -phenylethylamine (PAE), tyramine (TYM), cadaverine (CAD), putrescine (PUT), tryptamine (TRM), spermidine (SPD), spermine (SPM) and agmatine (AGM) (Vasconcelos et al. 2021). In addition to these, it has been reported that octopamine and dopamine can be found in fish in addition to meat and some meat products (Abuhlega and Ali 2022). Since BAs are thermostable, they are difficult to be removed once formed (Müller et al. 2022). BAs, which are enzymatic degradation products, have special importance in terms of public health due to their toxic effects as well as being a quality indicator and having microbial deterioration index, especially in fish and fish products (Ruiz-Capillas ve Herrero 2019; Ucar et al. 2021; Wójcik et al. 2021). In fish, spoilage begins in a short time due to reasons such as loose connective tissue, intense enzymatic activity, high pH, water content and storage conditions (Ruiz-Capillas and Herrero 2019; Abuhlega and Ali 2022). The most important factors in degradation are postmortem enzymatic autolysis, natural microflora, microbial contaminations and oxidation of lipids (Speranza et al. 2021; Müller et al. 2022). The microflora of the skin, gills, and intestinal contents, as well as the water itself, are responsible for primary contamination. Physical contaminants such as hunting/harvesting, processing, transport and sales/marketing can cause secondary contamination. Both situations can cause deterioration and food poisoning occurs as a result of consuming these products (Sheng and Wang 2021; Speranza et al. 2021). Basically, four criteria are used to evaluate and monitor the quality of fish and these are physical, sensory, chemical and microbial qualities. Sensory features mainly include the fish's appearance (eyes, skin and gills), texture, smell and color (Wu et al. 2021). It is quite common to use parameters such as pH, Trimethylamine/Trimethylamineoxide (TMA/TMAO), Total Volatile Basic Nitrogen (TVB-N), Thiobarbituric acid (TBA), BAs, sensory analyzes and microbiological analyzes (*Enterobacteriaceae*, *Pseudomonas* spp., lactic acid bacteria, yeast etc.) (Ozogul 2009; Tavares et al. 2021). Also adenosine triphosphate (ATP), adenosine diphosphate (ADP), adenosine monophosphate (AMP) and inosine monophosphate (IMP), inosine, hypoxanthine formation and K value, free fatty acids, peroxide value and total proteolytic activity, BAs are used in the evaluation of spoilage in fish and fish products (Ocano-Higuera et al. 2011; Tavares et al. 2021; Wu et al. 2021). Toxic substances such as BAs are formed with deterioration which can be harmful to human health. Determination of the presence and concentration of BAs provides important benefits in determining the toxicological risks for public health as well as demonstrating the hygiene quality of fish and processed fish products (Wójcik et al. 2021). For maintaining the freshness of the fish and extending the shelf life, many methods such as smoking, marinating, cold and freezing are applied to inhibit autolytic enzyme activity and microorganism growth (Ochrem et al. 2014).

In this study, it was aimed to determine the shelf life of carp fish stored in the cold as whole and cleaned. For

this purpose, changes in microbiological, chemical, sensory parameters and BAs levels were determined in carp stored in the cold.

MATERIAL AND METHODS

Van Yuzuncu Yil University Animal Researches Local Ethic Committee decided that the study "does not need Animal Researches Local Ethic Committee approval" in the approval certificate dated 28/09/2017 and numbered 2017/09.

Supply of Samples and Preparation for Analysis

The samples (N:165) used in the study were selected according to their lengths (32.77 ± 2.49 cm) and weights (416.77 ± 37.70 g) from a total of 300 fish (Sarimehmet Dam Lake/VAN) caught at one time by Van Lake Fisheries Enterprise in February/2011.

The samples were brought to the laboratory in a short time (~1 h) in frosted polyethylene styrofoam boxes and the preparation stage was started without waiting. While fish in the first lot are packaged as a whole (Cold Whole Fish/CWF); fish in the second lot were washed with cold water in previously sterilized buckets, which are used as drinking water, after removing the heads, internal organs and gills under aseptic conditions using sterile gloves, scalpel and scissors (Cold Guttet Fish/CGF). Then they were manually packed in sterile styrofoam plates with at least 3 fish (~1.250 kg) on each plate and wrapped with cling film after being filtered for 15 minutes in sterile strainers. Except for the initial analysis (day 0), samples were kept in a refrigerator (Arcelik, 8825 SBS NY, TR) at 4 ± 1 °C until the day of analysis. On the 0, 2nd, 4th, 6th, 8th, 10th, 12th, and 14th days of storage, muscle tissues (dorsal and lateral) were taken from the samples under aseptic conditions, and microbiological and chemical analyzes were performed with two replications from the prepared homogenates.

Microbiological Analyses

Decimal dilutions (10^{1-8} cfu/ml) of the samples homogenized (5 min) in the stomacher (Interscience Bag Mixer 400 P, Germany) as 10 g homogenate + 90 ml sterile PTS (physiological saline with peptones) in sterile stomacher bags were prepared and microbiological analyzes were carried out after inoculation of relevant medium (Table 1).

Chemical Analyses

For pH analysis, homogenate (10 g) of each sample was first diluted with distilled water (1:1) and then measured with the help of a pH-meter (Hanna® PH890, USA) (Manthey et al. 1988). In order to determine the amount of Total Volatile Basic Nitrogen (TVB-N), 10 g were taken from the homogenized samples, transferred to Kjeldahl tubes, and silicon defoamer (2-3 drops) +1 g magnesium oxide (MgO, Merck, Germany) +100 ml distilled water was added. Distillation was carried out by placing the tubes in the Kjeldahl distillation apparatus (Elektromag-MX 425, Turkey). A flask containing 100 ml of distilled water and 10 ml of 3% boric acid (H_3BO_3 , Merck, Germany) and a Tashiro's indicator (7-8 drops, 0.5 g Methyl Red (Merck 1.06076, Germany) +250 ml ethanol (95%, Merck, Germany)) is placed at the distillation outlet. Approximately 200 ml of distillate was collected. The collected distillate was titrated with 0.1 N hydrochloric acid (37% HCl, Merck, Germany) until an opaque color was obtained. TVB-N level in the samples ($TVB-N$ (mg 100 g⁻¹) = 0.1 N HCl used in the titration (ml) \times 1.4 \times 100 / Sample amount (g)) was calculated (Varlık et al. 1993).

Biogenic Amines Analyses

BAs analysis was performed according to the method of Eerola et al. (1993), and consists of the stages of sample extraction, derivatization and injection into High Performance Liquid Chromatography (HPLC) device.

a- Derivatization of amine standards:

The amine standards (tryptamine hydrochloride-93650, β -phenylethylamine-77905, putrescine dihydrochloride-

P7505, cadaverine dihydrochloride-33220, histamine dihydrochloride-53300, tyramine hydrochloride-93820, spermidine trihydrochloride-85580 and spermine tetrahydrochloride-85607, Sigma, UK), which are going to be used in this study, were weighed in a volumetric flask with a precision balance (ANDGR 200, Japan) and master stock solutions (1000 ppm) were prepared by making up to 25 ml with ultrapure water.

Table 1. Media and incubation conditions for microbiological analysis.

Microorganism	Medium	Supplement	Incubation			References
			Temperature	Time (h/day)	Condition	
Total Aerobic Mesophilic Microorganisms (TAM)	Plate Count Agar (PCA) (Oxoid® CM463) (Pour plate)	-	37 °C	24-48 h	Aerobic	Pichhardt, 1993
Total Aerobic Psychrophilic Microorganisms (TAP)	Plate Count Agar (PCA) (Oxoid® CM463) (Pour plate)	-	7 °C	7-10 day	Aerobic	Pichhardt, 1993
<i>Pseudomonas</i> spp. (PS)	<i>Pseudomonas</i> Agar (PSA) (Oxoid® CM559) (Spread plate)	Glycerol (5 mL) + (Oxoid® SR103)	25 °C	48-72 h	Aerobic Oxidase (+) (Oxidase Identification Sticks, Oxoid® BR64)	Pichhardt, 1993
Yeast and Molds (Y/M)	Potato Dextrose Agar (PDA) (Oxoid® CM139B) (Pour plate)	Tartaric Acid (10%) (pH=3.5±0.1)	20-25 °C	5-7 day	Aerobic	Koburger ve Marth, 1984
Coliform Group Microorganisms (CG)	Violet Red Bile Agar (VRBA) (Oxoid® CM107) (Pour plate)	-	37±1 °C	24-48 h	Aerobic	Harrigan ve Mc Cance, 1976; Pichhardt, 1993
Fecal Streptococci (FS)	Slanetz & Bartley Agar (S&B) (Oxoid® CM377) (Pour plate)	-	35+44-45 °C	4 h+44 h	Aerobic	Pichhardt, 1993
<i>Enterobacteriaceae</i> (EB)	Violet Red Bile Glucose Agar (VRBGA) (Oxoid® CM485) (Pour plate)	-	30±1 °C	24 h	Aerobic	Pichhardt, 1993
<i>Lactobacillus-Leuconostoc-Pediococcus</i> group Microorganisms (LB)	Rogosa Agar (RA) (Oxoid® CM0627) (Pour plate)	Glacial Acetic Acid (pH=5.7)	35±1 °C	72 h	Anaerobic	Pichhardt, 1993

Dilutions of 100 and 10 ppm were prepared from the main stock solution. Amine stock solution mixtures in the form of 12.5 μ l, 25 μ l, 50 μ l and 100 μ l amine stock solutionx8 (mix, 100 ppm), 20 μ lx8 (mix, 1000 ppm) and 50 μ lx8

(mix, 10 ppm) were prepared in different 5 ml volumetric flasks, 50 μ l of internal standard (1.7 Diamino heptane, Merck, Germany) was added to the stock solution and then made up to 1 ml with 0.4 M perchloric acid (70% HClO₄,

Merck, Germany) in order to determine the curves for amine standards. 200 µl of 2 N sodium hydroxide (NaOH, Merck, Germany), 300 µl of saturated bicarbonate (NaHCO₃, Merck, Germany) and 2 ml of dansyl chloride (5-dimethylaminonaphthalene-1-sulfonyl chloride, D2625-5G, Sigma-Aldrich, UK) were added to this mixture, respectively and vortexed for 20 seconds (Heidolph Reax Top D-91126, USA). The mixture was left incubation in an incubator (45 min at 40 °C). Afterwards, the incubation temperature was reduced to room temperature by keeping it in the dark for 15 min. 100 µl of 25% ammonia (25% NH₃, Merck, Germany) was added and mixed in a vortex for 20 seconds and kept in a dark environment at room temperature for 30 min. It was completed up to 5 ml with a mixture of ammonium acetate (CH₃COONH₄, Merck, Germany): Acetonitrile (CH₃CN, Merck, Germany) (1:1, v:v), was vortexed and was centrifuged at 2500 rpm for 5 minutes at 4 °C (Sigma® 3-30K, Germany). Centrifugates were filtered through an injector-tipped filter (Millex®-LCR Syringe type filter, 0.45µm, Ireland) and taken into 2 ml amber vials (LC/MS Certified Amber Glass 12 x 32mm Screw Neck Vial, 2 ml, Waters, USA) and calibration was completed by making analyzes with HPLC (Table 2).

b- Extraction and derivatization of the samples:

During the extraction process of the samples, 125 µl of internal standard and 10 ml of 0.4 M perchloric acid (70% HClO₄, Merck, Germany) were added onto the homogenate (2 g) in the centrifuge tube and passed through a homogenizer (IKA® Yellowline DI Basic, USA) for 3 minutes in a cooled alcohol-ice bath. Then it was centrifuged at 3000 rpm/10 min at 4 °C and the upper clear part was collected by filtration through filter paper (Filter lab® 1240 90 mm, Spain). 10 ml of perchloric acid was added to the centrifuge tube again and mixed in the vortex, and filtered after centrifugation and taken on the first filtrate. The collected filtrate was collected up to 25 ml with perchloric acid. Extraction of the samples was performed in triplicate. For derivatization of the samples, 1 ml was taken from the collected filtration into 5 ml amber volumetric flasks. After this stage, the procedures applied for derivatization of BA standards were followed and three repetitive analyzes were performed for each sample in HPLC.

c- Configuration of the HPLC Device:

C 18 (Inertsil® ODS-2, 5 µm, 4.6 x 150 mm, Japan) column was used for BAs analysis. HPLC (Prominence LC-20A Modular HPLC System, Japan) configuration was determined as follows: injection amount: 20 µl, flow rate: 0.8 ml/min, Diode-Array Detection (DAD), column oven temperature 40 °C, mobile phase A (Ammonium acetate), mobile phase B (Acetonitrile 50%-90% 16th min, 16-22nd min 90%, 22-30th min 50%, post-run), 254 nm wavelength (Eerola et al. 1993).

Sensory Analyses

Sensory analyzes were carried out by a group of 6 panelists. Panelists are between the ages of 33 and 40 working at Van YU Faculty of Veterinary Medicine, it was made by 6 panelists 3 women and 3 men who are associates. During the study, attention was paid to the presence of the same panelists. The samples were scored and evaluated according to the hedonic scale (0-9 points) in terms of color, odor, taste and general acceptability criteria as “very good” (9.00-7.00), “good” (6.90-4.10), “can be consumed” (4.00) and “spoiled” (3.90-1.00) (Ekici et al. 2011).

Statistical Analysis

Descriptive statistics for the continuous variables were presented as Mean and Standard deviation, while count and percentages for categorical variables. Kruskal-Wallis test was performed to compare groups. Following the Kruskal-Wallis test, Dunn multiple comparison test was used to determine different storage days. Pearson correlation coefficients were calculated separately in groups to determine the relationship between traits. Statistical significance level was considered as 5% and SPSS (ver: 23) statistical program was used for all statistical computations (Özdamar 2010).

RESULTS

The results of the microbiological counts (log₁₀ cfu/g), chemical parameters, sensory analyses, and BAs levels (mg kg⁻¹-ppm/wet weight) of the CWF and CGF samples taken in the stated days were given in Table 3. The correlation data between the examined parameters of the fish samples stored at 4 °C as whole (CWF) and gutted (CGF) are given in Table 4-5.

Table 2. HPLC values of biogenic amines standard solutions *RSD%*, *CV%*, *LOD* and *LOQ*.

Amin Standards	<i>RSD%</i>	<i>CV%</i>	<i>LOD</i>	<i>LOQ</i>
Tryptamine	6.52	1.24	0.025	0.311
β-phenylethylamine	9.02	2.40	0.038	0.014
Putrescine	1.35	1.97	0.028	0.086
Cadaverine	2.73	0.96	0.039	0.117
Histamine	2.72	1.56	0.033	0.101
Tyramine	6.41	1.27	0.309	0.937
Spermidine	5.13	0.79	0.114	0.436
Spermine	3.24	1.80	0.109	0.331

RSD%: Relative Standard Deviation, *CV%*: Coefficient of Variation, *LOD*: Limit of Detection, *LOQ*: Limit of Quantification.

Table 3. Changes in the parameters analyzed during storage in fish stored at 4 °C as whole and gutted.

Parameters examined		Storage Time (day)								Statistical Values		
Number of microorganisms (log ₁₀ cfu/g)	App. form	0 day	2 nd day	4 th day	6 th day	8 th day	10 th day	12 th day	14 th day	Min.	Max.	Mean
TAM	WF	3.10±0.08 ^D	#4.42±0.04 ^C	#4.23±0.35 ^C	4.99±0.14 ^B	5.07±0.12 ^B	5.28±0.33 ^B	5.47±0.08 ^B	6.10±0.20 ^A	3.04	6.24	4.83±0.90
	GF	3.14±0.10 ^D	3.08±0.17 ^D	3.14±0.08 ^D	4.56±0.06 ^C	5.15±0.16 ^B	5.55±0.05 ^A	5.20±0.13 ^B	5.53±0.22 ^A	2.96	5.69	4.42±1.09
TAP	WF	5.85±0.25 ^E	#6.90±0.13 ^D	7.35±0.25 ^{CD}	7.39±0.13 ^{CD}	7.75±0.21 ^{BC}	#7.95±0.05 ^{AB}	8.28±0.16 ^A	8.24±0.33 ^{AB}	5.68	8.47	7.46±0.79
	GF	5.63±0.04 ^E	5.32±0.09 ^E	6.34±0.22 ^D	7.36±0.17 ^C	7.77±0.02 ^B	8.31±0.10 ^A	8.25±0.27 ^A	8.58±0.10 ^A	5.26	8.65	7.20±1.23
<i>Pseudomonas</i> spp.	WF	3.09±0.13 ^E	#3.72±0.10 ^{CD}	3.63±0.06 ^D	#3.98±0.08 ^C	3.79±0.13 ^{CD}	4.57±0.12 ^B	4.44±0.19 ^B	6.15±0.11 ^A	3.00	6.22	4.16±0.90
	GF	2.98±0.09 ^E	2.80±0.08 ^E	3.31±0.11 ^D	3.07±0.23 ^{DE}	4.17±0.12 ^C	4.25±0.07 ^C	4.78±0.06 ^B	6.46±0.06 ^A	2.75	6.50	3.98±1.19
Yeast/Mold (Y/M)	WF	1.85±0.21 ^D	#3.05±0.13 ^B	3.07±0.10 ^B	3.55±0.09 ^A	#2.44±0.04 ^C	#2.27±0.05 ^C	3.57±0.11 ^A	3.28±0.32 ^A	1.70	3.65	2.88±0.62
	GF	1.47±0.10 ^D	2.24±0.05 ^C	3.26±0.12 ^{AB}	3.14±0.15 ^B	3.47±0.18 ^{AB}	3.51±0.03 ^B	3.17±0.21 ^B	3.57±0.13 ^A	1.40	3.66	2.98±0.72
Coliform group (CG)	WF	1.82±0.16 ^D	#3.48±0.09 ^B	#3.78±0.11 ^A	#3.90±0.09 ^A	3.20±0.13 ^{BC}	3.31±0.10 ^B	2.95±0.18 ^C	4.01±0.11 ^A	1.70	4.09	3.30±0.69
	GF	1.64±0.14 ^E	2.60±0.08 ^C	2.56±0.06 ^D	2.44±0.03 ^D	2.99±0.12 ^D	3.48±0.04 ^C	3.33±0.07 ^B	3.81±0.11 ^A	1.54	3.86	2.86±0.67
Fecal streptococci (FS)	WF	<1	1.17±0.13 ^C	#2.58±0.07 ^A	#2.38±0.10 ^{AB}	#2.33±0.14 ^{AB}	#2.30±0.04 ^{AB}	2.15±0.21 ^B	2.52±0.10 ^A	<1	2.63	2.05±0.60
	GF	<1	<1	1.15±0.21 ^D	1.45±0.21 ^C	1.61±0.19 ^C	2.61±0.05 ^{AB}	2.50±0.02 ^B	2.82±0.01 ^A	<1	2.82	1.77±0.74
<i>Enterobacteriaceae</i> (EB)	WF	2.10±0.11 ^E	#4.04±0.11 ^D	#4.77±0.04 ^C	4.78±0.23 ^C	4.82±0.16 ^C	#4.97±0.02 ^{BC}	#5.27±0.09 ^B	#5.79±0.24 ^A	2.02	5.96	4.56±1.08
	GF	2.34±0.06 ^G	3.28±0.06 ^F	4.15±0.07 ^E	4.43±0.14 ^D	5.31±0.14 ^C	5.51±0.02 ^C	6.05±0.13 ^B	6.63±0.06 ^A	2.30	6.67	4.71±1.39
Lactobacilli (LB)	WF	1.59±0.16 ^E	#3.20±0.09 ^D	#3.13±0.05 ^D	#4.43±0.11 ^C	#5.61±0.04 ^A	#5.54±0.05 ^A	#4.92±0.01 ^B	4.86±0.06 ^B	1.48	5.64	4.16±1.36
	GF	2.13±0.10 ^F	2.28±0.04 ^F	2.57±0.09 ^E	3.56±0.06 ^D	4.07±0.10 ^C	5.26±0.07 ^A	5.30±0.10 ^A	4.68±0.16 ^B	2.06	5.37	3.72±1.26
pH	WF	6.54±0.23 ^C	6.64±0.04 ^{BC}	6.49±0.12 ^C	#6.58±0.04 ^{BC}	#6.62±0.06 ^{BC}	#6.81±0.01 ^{AB}	#6.60±0.01 ^{BC}	6.89±0.01 ^A	6.38	6.90	6.64±0.15
	GF	6.52±0.06 ^D	6.65±0.00 ^C	6.78±0.01 ^B	6.75±0.04 ^B	6.89±0.04 ^A	6.67±0.02 ^C	6.78±0.04 ^B	6.95±0.02 ^A	6.48	6.96	6.75±0.13
TVB-N (mg 100 g ⁻¹)	WF	11.34±0.20 ^E	#11.41±0.10 ^E	#12.67±0.10 ^{DE}	14.35±0.50 ^{CD}	#16.45±0.50 ^C	26.95±0.50 ^B	28.00±1.98 ^B	30.80±1.98 ^A	11.20	32.20	18.99±7.93
	GF	11.76±0.20 ^{CD}	12.32±0.20 ^C	10.50±0.20 ^D	11.97±0.89 ^{CD}	13.51±0.30 ^C	25.69±0.69 ^B	30.45±0.49 ^A	26.61±1.57 ^B	10.36	30.80	17.85±7.95
Sensory analysis	WF	9.00±0.00 ^A	7.92±0.65 ^B	6.62±0.16 ^C	4.04±0.35 ^D	1.87±0.42 ^E	1.00±0.00 ^F	1.00±0.00 ^F	1.00±0.00 ^F	1.00	9.00	4.08±3.20
	GF	9.00±0.00 ^A	8.50±0.31 ^B	6.54±0.32 ^C	4.08±0.29 ^D	2.08±0.29 ^E	1.00±0.00 ^F	1.00±0.00 ^F	1.00±0.00 ^F	1.00	9.00	4.15±3.26

#: ↓ For a variable, the difference between whole and gutted applications within the same storage days is statistically significant (p<0.05). A, B, ...,H: → Shows the difference between storage days within the same application method (p<0.05). App.: Application, TAM: Total Aerobic Mesophilic Microorganisms, TAP: Total Aerobic Psychrophilic Microorganisms; TVB-N: Total Volatile Basic Nitrogen, BAs: Biogenic Amines, ND: Not Detected (<LOD), WF: Whole Fish, GF: Gutted Fish.

Table 3. Following.

BAs (<i>n</i> =3) (mg kg ⁻¹ -ppm) (wet weight)		0 day	2 nd day	4 th day	6 th day	8 th day	10 th day	12 th day	14 th day	Min.	Max.	Mean
Tryptamine (TRM)	WF	#1.25±0.06 ^F	1.10±0.08 ^G	#1.54±0.15 ^{CD}	#1.61±0.07 ^C	1.47±0.09 ^{DE}	#2.72±0.04 ^B	#2.90±0.05 ^A	#1.36±0.17 ^{EF}	0.98	2.94	1.75±0.65
	GF	0.92±0.07 ^F	1.04±0.14 ^F	1.26±0.15 ^E	1.51±0.04 ^D	1.53±0.04 ^D	3.41±0.20 ^C	4.92±0.07 ^B	5.67±0.20 ^A	0.83	5.99	2.53±1.79
β-phenylethylamine (PEA)	WF	#1.36±0.09 ^C	#0.43±0.02 ^F	#1.02±0.09 ^D	#1.80±0.11 ^B	#0.71±0.08 ^E	#2.40±0.30 ^A	#0.76±0.05 ^E	#0.12±0.04 ^G	0.08	2.90	1.07±0.71
	GF	1.05±0.11 ^B	1.05±0.12 ^B	2.06±0.10 ^A	1.12±0.06 ^B	1.06±0.10 ^B	0.59±0.06 ^C	0.62±0.08 ^C	0.45±0.04 ^D	0.41	2.26	1.00±0.48
Putrescine (PUT)	WF	1.65±0.04 ^H	#3.44±0.26 ^F	#2.20±0.32 ^G	#5.66±0.26 ^E	#7.34±0.29 ^D	#14.29±0.34 ^B	#16.24±0.11 ^A	#10.85±0.41 ^C	1.58	16.37	7.71±5.25
	GF	1.68±0.10 ^E	0.94±0.07 ^F	1.60±0.18 ^E	1.15±0.16 ^{EF}	2.57±0.16 ^D	15.59±0.11 ^C	21.07±0.32 ^B	24.61±0.09 ^A	0.85	25.46	8.65±9.52
Cadaverine (CAD)	WF	#1.64±0.04 ^H	#3.45±0.08 ^G	#4.51±0.42 ^F	#17.29±0.61 ^G	#41.81±1.22 ^A	#37.87±0.75 ^C	#36.05±0.45 ^D	#38.67±0.33 ^B	1.57	42.96	22.66±16.8
	GF	0.40±0.01 ^F	0.52±0.20 ^F	0.30±0.02 ^F	1.51±0.08 ^E	5.39±0.10 ^D	17.85±0.51 ^C	32.55±0.47 ^B	38.99±0.76 ^A	0.27	39.86	12.19±14.9
Histamine (HIS)	WF	#1.30±0.04 ^D	#0.32±0.04 ^F	#ND	#0.74±0.03 ^E	#2.49±0.21 ^C	#4.89±0.08 ^A	#3.14±0.08 ^B	#1.25±0.03 ^D	ND	5.03	1.77±1.56
	GF	ND	ND	0.15±0.03 ^D	0.16±0.01 ^D	0.23±0.01 ^D	0.75±0.04 ^C	2.43±0.07 ^A	2.25±0.28 ^B	ND	2.57	0.75±0.96
Tyramine (TYM)	WF	#1.25±0.01 ^F	#1.41±0.04 ^E	#1.37±0.03 ^E	#2.00±0.03 ^D	#2.41±0.07 ^C	3.32±0.19 ^A	#2.52±0.06 ^B	#2.43±0.05 ^{BC}	1.23	3.56	2.09±0.68
	GF	1.07±0.03 ^F	0.96±0.03 ^G	1.53±0.04 ^D	1.29±0.05 ^E	1.36±0.05 ^E	3.37±0.06 ^B	3.52±0.02 ^A	2.84±0.06 ^C	0.93	3.76	1.99±1.01
Spermidine (SPD)	WF	#1.24±0.00 ^E	#1.13±0.01 ^F	1.27±0.02 ^E	#1.45±0.02 ^D	#1.42±0.03 ^D	#1.76±0.02 ^D	#1.57±0.01 ^C	#1.66±0.02 ^B	1.11	1.79	1.44±0.21
	GF	1.18±0.01 ^E	1.05±0.04 ^F	1.23±0.03 ^D	1.35±0.01 ^C	1.22±0.03 ^D	1.33±0.01 ^D	1.96±0.01 ^A	1.85±0.03 ^B	1.00	1.98	1.40±0.31
Spermine (SPM)	WF	#1.28±0.02 ^E	#1.25±0.06 ^F	#1.15±0.01 ^G	#1.54±0.02 ^B	#1.11±0.01 ^H	#1.67±0.01 ^A	#1.31±0.01 ^D	#1.48±0.01 ^C	1.10	1.69	1.35±0.19
	GF	1.19±0.02 ^D	1.05±0.02 ^F	1.34±0.01 ^C	1.33±0.04 ^C	1.52±0.02 ^B	1.14±0.00 ^E	1.55±0.04 ^B	1.77±0.02 ^A	1.02	1.79	1.36±0.23

#: ↓ For a variable, the difference between whole and gutted applications within the same storage days is statistically significant ($p < 0.05$). A, B, ..., H: → Shows the difference between storage days within the same application method ($p < 0.05$). App.: Application, TAM: Total Aerobic Mesophilic Microorganisms, TAP: Total Aerobic Psychrophilic Microorganisms; TVB-N: Total Volatile Basic Nitrogen, BAs: Biogenic Amines, ND: Not Detected (<LOD), WF: Whole Fish, GF: Gutted Fish.

Table 4. Correlations between parameters examined in fish stored at 4 °C as a whole (*: p<0.05, **: p<0.01).

Parameters examined	pH	TVB-N	SA	TAM	TAP	PS	Y/M	CG	FS	EB	LB	TRM	PEA	PUT	CAD	HIS	TYM	SPD	SPM
pH	1																		
TVB-N	,667**	1																	
Sensory analysis	-,558*	-,871**	1																
TAM	,645**	,808**	-,896**	1															
TAP	,514*	,783**	-,901**	,934**	1														
<i>Pseudomonas</i> spp.	,738**	,855**	-,730**	,848**	,740**	1													
Yeast/Mold (Y/M)	-,041	,264	-,300	,529*	,506*	,411	1												
Coliform group (CG)	,335	,244	-,381	,650**	,595*	,529*	,668**	1											
Fecal streptococci (FS)	,251	,488	-,694**	,692**	,783**	,535*	,428	,681**	1										
<i>Enterobacteriaceae</i> (EB)	,423	,679**	-,815**	,917**	,949**	,750**	,646**	,785**	,832**	1									
Lactobacilli (LB)	,475	,676**	-,932**	,863**	,876**	,582*	,285	,486	,703**	,823**	1								
Tryptamine (TRM)	,187	,675**	-,649**	,431	,592*	,277	,167	-,038	,378	,427	,513*	1							
β-phenylethylamine (PEA)	-,019	-,054	-,030	-,183	-,139	-,265	-,330	-,153	,071	-,197	,071	,433**	1						
Putrescine (PUT)	,523*	,920**	-,881**	,772**	,808**	,657**	,269	,146	,447	,656**	,763**	,838**	,100	1					
Cadaverine (CAD)	,561*	,822**	-,967**	,833**	,827**	,672**	,137	,250	,606*	,711**	,919**	,541**	-,029	,838**	1				
Histamine (HIS)	,404	,642**	-,673**	,383	,452	,251	-,298	-,233	,194	,239	,616*	,799**	,470**	,801**	,718**	1			
Tyramine (TYM)	,587*	,775**	-,895**	,715**	,733**	,558*	-,023	,208	,541*	,606*	,873**	,715**	,319*	,882**	,893**	,867**	1		
Spermidine (SPD)	,607*	,891**	-,896**	,756**	,742**	,711**	,110	,235	,624**	,633**	,773**	,671**	,292*	,862**	,847**	,748**	,917**	1	
Spermine (SPM)	,560*	,516*	-,421*	,437	,314	,507*	,117	,278	,241	,298	,371	,420**	,575**	,497**	,322*	,464**	,605**	,696**	1

TVB-N: Total Volatile Basic Nitrogen, SA: Sensory analysis, TAM: Total Aerobic Mesophilic Microorganisms, TAP: Total Aerobic Psychrophilic Microorganisms.

Table 5. Correlations between parameters examined in fish stored at 4 °C as a gutted (*: p<0.05, **: p<0.01).

Parameters examined	pH	TVB-N	SA	TAM	TAP	PS	Y/M	CG	FS	EB	LB	TRM	PEA	PUT	CAD	HIS	TYM	SPD	SPM
pH	1																		
TVB-N	,334	1																	
Sensory analysis	-,659**	-,790**	1																
TAM	,596*	,756**	-,967**	1															
TAP	,669**	,773**	-,984**	,966**	1														
<i>Pseudomonas</i> spp.	,714**	,791**	-,786**	,767**	,808**	1													
Yeast/Mold (Y/M)	,776**	,460	-,825**	,740**	,801**	,597*	1												
Coliform group (CG)	,683**	,804**	-,869**	,815**	,826**	,842**	,806**	1											
Fecal streptococci (FS)	,498*	,929**	-,910**	,883**	,905**	,869**	,653**	,890**	1										
<i>Enterobacteriaceae</i> (EB)	,794**	,788**	-,954**	,894**	,940**	,874**	,863**	,937**	,895**	1									
Lactobacilli (LB)	,510*	,880**	-,971**	,948**	,951**	,745**	,719**	,849**	,933**	,906**	1								
Tryptamine (TRM)	,538*	,936**	-,780**	,752**	,800**	,923**	,549*	,853**	,939**	,859**	,820**	1							
β-phenylethylamine (PEA)	-,177	-,722**	,587**	-,704**	-,568*	-,599*	-,179	-,583*	-,703**	-,525*	-,659**	-,696**	1						
Putrescine (PUT)	,447	,965**	-,754**	,730**	,769**	,895**	,474	,817**	,934**	,813**	,819**	,985**	-,717**	1					
Cadaverine (CAD)	,529*	,941**	-,758**	,740**	,779**	,928**	,495	,828**	,921**	,839**	,805**	,993**	-,714**	,987**	1				
Histamine (HIS)	,540*	,903**	-,703**	,661**	,722**	,885**	,450	,757**	,850**	,803**	,745**	,965**	-,623**	,940**	,970**	1			
Tyramine (TYM)	,329	,961**	-,805**	,765**	,809**	,750**	,575*	,817**	,937**	,803**	,901**	,882**	-,609**	,911**	,862**	,829**	1		
Spermidine (SPD)	,520*	,847**	-,704**	,648**	,723**	,813**	,424	,655**	,795**	,766**	,724**	,920**	-,555**	,883**	,920**	,968**	,781**	1	
Spermine (SPM)	,843**	,483	-,656**	,618*	,701**	,815**	,564*	,567*	,581*	,758**	,544*	,682**	-,287*	,604**	,697**	,718**	,404**	,769**	1

TVB-N: Total Volatile Basic Nitrogen, SA: Sensory analysis, TAM: Total Aerobic Mesophilic Microorganisms, TAP: Total Aerobic Psychrophilic Microorganisms.

DISCUSSION AND CONCLUSION

The determination of the total microbial load is one of the important parameters for the determination of spoilage due to the lack or insufficiency of thermal measures in all transport, processing and preservation stages of the food, starting from the raw material supply, with the full compliance of the hygiene and sanitation rules of the food enterprises. Besides, it also provides valuable data in terms of determining the onset of spoilage and the possible shelf life according to the food product, and providing information about the contamination level during the production processes (Temiz 2003). TAM counts at the beginning of storage in CWF and CGF samples were 3.10 ± 0.08 and 3.14 ± 0.10 \log_{10} cfu/g, respectively. According to our results and low initial TAM counts indicate the good quality of samples (Table 3). According to International Commission on Microbiological Specifications for Foods (ICMSF) (1986), it has been reported that the microbial load during harvest or fishing for most aquatic products can vary between 2-5 \log_{10} cfu/g (< 5.69 \log_{10} cfu/g good quality). Although there are studies which have similar results to our research for TAM count at the beginning of storage (Fan et al. 2009; Zhang et al. 2011) reports with different results are also available (Krizek et al. 2004; Hasani and Hasani 2014). It is thought that microbial flora and load in the waters from which the samples were obtained, hunting/harvest period, preparation processes, transport conditions and durations, and possible contaminations might be effective on the differences between the research results. Microflora of the water and temperature are effective on the initial microbial load in freshwater fish (Ehsani and Jasour 2012). It was evaluated that TAM counts were 5.07 ± 0.12 and 5.15 ± 0.16 \log_{10} cfu/g, respectively, on the 8th day when spoilage was observed at both application forms (CWF and CGF) in terms of sensory analysis, however it was determined that the limit (7 \log_{10} cfu/g) determined for TAM count in marine and freshwater fish according to ICMSF (1986) and Erdem et al. (2022) were not exceeded during the 14-day storage period. Correlation was found between TAM counts and TAP, *Pseudomonas* spp. (PS), Coliform group (CG), Fecal Streptococci (FS), *Enterobacteriaceae* (EB), Lactobacilli (LB), pH, TVB-N, sensory analysis, putrescine, cadaverine, tyramine and spermidine ($p < 0.01$) and Yeast/Mold (Y/M) ($p < 0.05$) (Table 4). On the other hand, in CGF samples, a correlation at $p < 0.01$ was determined between TAM count and TAP, PS, Y/M, CG, FS, EB, LB, TVB-N, sensory analysis, tryptamine, β -phenylethylamine, putrescine, cadaverine, histamine, tyramine and spermidine; and a correlation at $p < 0.05$ was determined between TAM count, and pH and spermine (Table 5). It is expected that the values of other microorganism groups will be high if TAM count is high. There is a positive correlation between the TAM counts of the samples in both groups and the other microorganism groups at different levels in terms of statistical analysis. At the same time, other microorganism groups can grow in the medium and incubation conditions at which the TAM count is determined. At the end of the storage period, the TAP count of the samples was found to be 2 \log_{10} cfu/g more than the TAM count on average (Table 3). This can be related to the microflora differences of the samples at the beginning of storage, and the fact that the samples were composed of fish caught in the winter season and psychrophilic microorganisms formed the dominant microflora. It was determined that a correlation of TAP count was present with sensory analysis results and chemical parameters at different levels ($p < 0.01$, $p < 0.05$)

(Table 4-5). In this study, it was thought that psychrophilic microorganisms are more effective on the formation of BAs in both applications. The level of increase in the number of PS is similar to the increase in TAM count and PSs were found to constitute the majority of the microbial load in the samples. Microflora, which was initially heterogeneous in fresh fish kept in cold aerobic conditions, became dominant in the later stages due to competition with psychrotrophic *Pseudomonas* and *Shewanella* species, and as a result, spoilage has occurred (Sterniša et al. 2020). Increases and decreases in the PS count during the storage process can be due to inhibition as a result of competition between microorganisms. It was determined that PS counts were statistically significantly increased ($p < 0.05$) in CWF and CGF samples, and reached 6.15 ± 0.11 and 6.46 ± 0.06 \log_{10} cfu/g on the 14th day, respectively (Table 3). It was determined that the PS count in all fish was generally higher than the cleaned ones, but the PS count increased more in the cleaned fish starting from the 8th day of storage (Table 3). In this study, it was seen that *Pseudomonas* spp. are dominant microorganisms in CWF and CGF samples. Significant ($p < 0.05$) increases and decreases were observed in CG and Y/M counts during storage and these values were found to be 4.01 ± 0.11 and 3.81 ± 0.11 \log_{10} cfu/g, and 3.28 ± 0.32 and 3.57 ± 0.13 \log_{10} cfu/g, respectively, in CWF and CGF samples on the 14th day (Table 3). It has been determined that the Y/M counts were generally similar in both applications. At the beginning of storage (0 day), the number of CGs in the CWF and CGF samples were determined 1.82 ± 0.16 \log_{10} cfu/g and 1.64 ± 0.14 \log_{10} cfu/g, respectively. It may be related to possible cross-contaminations of the water in which the samples are caught, the tools-equipment used in the fishing and the boat and/or transport process or during the preparation of the samples. Coliform microorganism contamination can occur both from the waters where fish are caught/harvested, and from transportation and all other processes following the fishing/harvest process. For this reason, two processes should be evaluated together in the detection of these microorganisms, which are considered as indicators (Patir and Inanli 2005).

While fecal streptococcus (*Enterococcus* spp.) counts in CWF and CGF samples was found to be < 1 \log_{10} cfu/g at the beginning of storage; it was found to be 2.52 ± 0.10 \log_{10} cfu/g in CWF samples and 2.82 ± 0.01 \log_{10} cfu/g in CGF samples at the end of storage (Table 3). In both applications, it was determined that the *Enterobacteriaceae* count has increased during storage, and the highest values of 5.96 and 6.67 \log_{10} cfu/g were determined in CWF and CGF samples, respectively (Table 3). While some of the species in the *Enterobacteriaceae* family have fecal origin and pathogenic characteristics, some of them are saprophytic. This family is accepted as a hygiene and sanitation indicator rather than an indicator of fecal contamination (Temiz 2003). *Enterobacteriaceae* count is evaluated as a quality index from a different aspect in the processes of cleaning, washing and cooling the internal organs of fish with the help of ice. It is recommended to monitor these microorganisms in the evaluation of fish quality, and *Enterobacteriaceae* in the entire food chain from production to consumption is taken into account. *Pseudomonas* microorganism count is evaluated in the establishment of new practices and regulations for food safety, food tracking and traceability systems. For the risk management process determined in fish, it is very important to obtain clear information by means of such microorganisms in order to better

understand and determine the danger at all stages, including technological product processing, transportation and storage, sales and supply (Popovic et al. 2010). It was determined that there were increases and partial decreases in lactobacilli count (*Lactobacillus-Leuconostoc-Pediococcus*) during storage (Table 3). Reproduction of microorganisms can be affected by different environmental factors. Lactobacilli can produce lactic acid and bacteriocins, and this may contribute to the selective growth of these microorganisms in the environment during the spoilage processes (Li et al. 2011). It is considered that the initial high lactobacillus load may be due to differences in fish species and/or sample preparation. In this study, it was determined that some microorganism counts in CGF samples were partially higher than that in CWF samples on different days of storage. Although repeated washing was performed during the preparation of CGF samples, blood clots and other residues formed during the cleaning of internal organs are thought to be effective. Microbial quality in fish meat may vary depending on the characteristics of the water in which catch/harvest is performed and the sanitation conditions between the fish markets and sales points. When the fish is cleaned, the edible muscle parts can be contaminated because of microorganisms originating from gills and the internal organs during the cleaning processes (Krizek et al. 2004; Abuhlega and Ali 2022).

The pH value of fish and fish products is accepted as one of the important parameters for determining the freshness. It is stated that the pH of fish can vary between 5.5 and 7.1 depending on the season and species, but a value between 6.8-7.0 is generally recommended (Varlık et al. 1993; Ozogul 2009). It was determined that there were fluctuations in pH values in both applications during the storage period, the pH values increased in the following periods, and reached the level of 6.89 ± 0.01 and 6.95 ± 0.02 in CWF and CGF samples, respectively, at the end of storage (Table 3). It has been reported that the decrease in the pH level at the beginning of storage is due to the inorganic phosphates released as a result of the accumulation of lactic acid, the increase in the amount of dissolved CO₂ or the destruction of ATP during the energy production by anaerobic glycolysis. On the other hand, it has also been reported that the increase in the subsequent periods is caused by volatile bases such as NH₃, TMA and alkaline products such as BAs due to endogenous enzymes and microbial activities (Fan et al. 2009; Ochrem et al. 2014; Yu et al. 2016). TVB-N, which is another indicator of spoilage in fish, is mainly formed by the degradation of primary, secondary and tertiary amines, proteins and non-protein nitrogen (NPN) components (such as ammonia), and is more related to microbial activities (Shi et al. 2012). According to our study results, the increases in TVB-N and BAs are compatible with each other. It is seen that the samples have a shelf life of 10 days in terms of TVB-N values according to Regulation on Seafood (2008) (<20 mg 100 g⁻¹) in both applications (Table 3). According to the sensory analysis results of CWF and CGF samples, it was determined that the samples were spoiled on the 8th day of storage. Hasani and Hasani (2014) and Ocherm et al. (2014), results on sensory analyzes in carp fillets are similar to our research results.

The general condition of the fish during catching, the operations applied during the hunting/harvest processes and the hygienic conditions throughout the storage, the hygienic condition of vehicles such as boats, the level of their cooling systems, the capacity and hygienic characteristics of the cooling units may cause different

levels of BAs to occur in various fish species (Ehsani and Jasour 2012). BAs, an enzymatic degradation product used as an indicator of spoilage; have a special importance especially in fish and fish products in terms of public health due to both quality indicator and microbial deterioration index and their toxic effects (Krizek et al. 2002; Ruiz-Capillas and Herrero 2019; Ucar et al. 2021; Wójcik et al. 2021). In our study, fluctuations in the amount of tryptamine and β-phenylethylamine were determined during the storage period (Table 3). It was determined that the amount of β-phenylethylamine varied between 0.08 and 2.90 ppm as the lowest and highest values, respectively. On the other hand, the amount of tryptamine was found to be 1.47 ± 0.09 and 1.53 ± 0.04 ppm in whole and cleaned samples, respectively on the 8th day when the samples were evaluated as "spoiled" in terms of sensory. Bakar et al. (2010) and Yu et al. (2016) stated in their research that there were fluctuations in tryptamine and β-phenylethylamine concentrations during storage, but these fluctuations were insignificant and could not be taken into account. Tryptamine and β-phenylethylamine can cause migraine and various cardiovascular disorders such as narrowing of the vessels, increase in blood pressure and hypertension. While no toxic dose is reported for tryptamine in foods, the toxic dose for β-phenylethylamine is reported to be 30 ppm (Mah et al. 2019; Wójcik et al. 2021). It is observed that the concentration of β-phenylethylamine in the samples during the entire storage period is less than 3 ppm and remains within the safe limits for human consumption. Especially the *Enterobacteriaceae* family and *Pseudomonas* species are accepted as sources of cadaverine and putrescine (Buňka et al. 2012). Zhang et al. (2015) reported that putrescine and cadaverine were dominant BAs during storage in common carp fillets stored for 18 days and reported that these BAs increased during storage and would be appropriate for measuring quality changes in common carp fillets. Kordiovská et al. (2006), stated that the amines which have best correlation with microorganism counts in the samples are putrescine and cadaverine, and reported that these two amines can be considered as the most objective indicator in the evaluation of quality in carp fish. In general, putrescine and cadaverine suppress histamine oxidation and increase histamine toxicity in humans (Buňka et al. 2012; Abuhlega and Ali 2022). It has been reported that two amines, histamine and tyramine, cannot be used as quality indicators of carp fish since the increase in the concentration of these two amines is revealed during the matrix decomposition phase. On the other hand, it is reported that the amount of putrescine or putrescine+cadaverine can be evaluated together in the evaluation of quality (<20 mg kg⁻¹ good quality, 20-45 mg kg⁻¹ acceptable and >45 mg kg⁻¹ bad quality for putrescine+cadaverine) since putrescine and cadaverine have similarly flat kinetics and cause slow pre-sensory manifestations (Krizek et al. 2002; Krizek et al. 2004).

According to our research results within the framework of this evaluation, the amount of putrescine and cadaverine in CWF and CGF samples was 7.34 and 2.57 ppm and 41.81 and 5.39 ppm, respectively on the 8th day of sensory rejection of samples. On the 6th day of storage, the amount of putrescine+cadaverine in CWF and CGF samples was found to be 22.95 and 2.66 ppm, respectively (Table 3). It was observed that the amount of cadaverine detected in the CGF samples in the first 12 days of the storage was lower than in the CWF samples. Low cadaverine level may be associated with lower proteolytic enzyme activity in

CGF samples compared to CWF samples. BAs are formed by decarboxylation of free amino acids as a result of the activity of bacteria containing decarboxylase enzymes (Shi et al. 2012). It was determined that the amount of putrescine in CWF samples decreased on the 14th day of the storage. Microbial deamination and decarboxylation activities of many kinds of amino acids decreased in the late period of storage, which might be due to the inhibition effects of microbial metabolites like ammonia and amines (Zhuang et al. 2023). In both applications, the amount of putrescine+cadaverine was found to be of poor quality with 49.15 ppm in CWF samples and good quality with 7.96 ppm in CGF samples on the 8th day of sensory rejection of the samples (Table 3). A correlation of ($p < 0.05$ - $p < 0.01$) was determined between the amount of putrescine and the amount of cadaverine, tryptamine, β -phenylethylamine, histamine, tyramine, spermidine and spermine in CWF and CGF samples (Table 4-5). According to the results of that study; an increase in the amount of putrescine and cadaverine was determined in accordance with the increase of microorganisms in both applications during the whole storage period, similar to the literature and it was observed that the changes in the amount of TVB-N showed parallelism. It is considered that these two BAs can be considered as suitable quality indicators (index) in determining the quality of mirror carp stored in the cold.

According to our research results, it was determined that the increase in histamine and tyramine concentrations in the samples was limited during the storage period and the amount of histamine and tyramine in CWF and CGF samples was 2.49-0.23 ppm and 2.41-1.36 ppm, respectively, on the 8th day when sensory spoilage was observed (Table 3). While histamine is considered to be one of the important problems in marine fish, it is ignored in freshwater fish, where the amount is low compared to marine fish (Abuhlega and Ali 2022). For tyramine, less than 800 ppm is defined as a safe dose, while even 6 ppm can cause poisoning reactions in people taking MAO inhibitors. The first signs of poisoning appear 1 to 2 hours after consumption and may cause migraine, gastrointestinal complaints, tachycardia, increase in blood sugar, noradrenaline release and hypertension. It is reported that the daily intake of tyramine should not exceed 800 ppm, and the level of 1080 ppm is accepted as a toxic dose according to the recommendations of the European Food Safety Authority (EFSA). Tyramine can react with nitrite in the presence of acidic environments and turn into mutagenic components such as 3-diazotyramine (Mah et al. 2019; Wójcik et al. 2021). In both applications, it was determined that the amount of tyramine during the entire storage period was well below the limit values specified in the literature. Histamine poisoning causes allergic reactions such as tingling in the tongue, rash, vomiting, diarrhea, burning sensation, headache and dizziness, nausea, drop in blood pressure, vasodilation, intracranial bleeding, palpitations or difficulty breathing, itching and redness of the skin, fever and hypertension (Mah et al. 2019; Wójcik et al. 2021). According to Turkish Food Codex (2011) and Regulation on Seafood (2008), legal limits for histamine are regulated as minimum 100 ppm and maximum 200 ppm (100-200 ppm) (n:9/c:2). It is seen that the histamine level in both applications during storage is below the limits allowed by Turkish Food Codex (2011), Regulation on Seafood (2008), FDA (Food and Drug Administration) and EC (European Community). While the amount of spermidine and spermine in CWF samples were between 1.11 and 1.79

ppm and 1.10 and 1.69 ppm, respectively; a fluctuation was observed for the amount of spermidine and spermine between 1.00 and 1.98 ppm and 1.02 and 1.79 ppm in CGF samples (Table 3). It is stated that the amount of spermidine and sperm is clearly in low concentration and fluctuates, there can be a tendency for the amount of spermidine to decrease slowly over time, the low and fluctuating concentrations of spermidine and sperm make it difficult to establish a relationship with these amines in defining the decomposition process, these two amines are toxicologically insignificant in carp fillets stored in the cold which have a low correlation with other parameters and are not important as a quality indicator (Krizek et al. 2002; Krizek et al. 2004; Zhang et al. 2015).

In the light of the results of the samples stored in the cold; it was determined that TAM, TAP and *Pseudomonas* spp. increased during the whole storage period and constituted the dominant flora. It was also determined that there were high correlations between BAs and other parameters and these microorganisms. It was determined that putrescine and cadaverine were the highest increasing BAs during storage, and they were positively correlated with other parameters and negatively correlated with sensory analysis scores. According to the results, it was concluded that the evaluation of putrescine and cadaverine as indicator BAs in determining the freshness of carp fish can be appropriate. Although there is not much difference microbiologically between keeping fish samples as a whole or cleaned, it is considered that the whole preservation is safer than the preservation after cleaning based on the average microbiological values on the 8th day when the samples were rejected in a sensory manner.

CONFLICTS OF INTEREST

The authors declare that there has no conflict of interests.

ACKNOWLEDGMENT

This article was prepared from the Doctorate Thesis titled "Biogenic Amine Formation and Determination of Microbiological Changes in Carp (*Cyprinus Carpio* L., 1758) Frozen and Stored at 4 °C".

This article; The "VIII. National II. International Veterinary Food Hygiene Congress" was presented as a "Poster Statement" and printed as a summary the congress book.

This research was supported by Van Yuzuncu Yil University Scientific Research Projects Department as a Doctorate Thesis project numbered 2009-SBE-D081.

We would like to thank to Prof. Dr. Filiz KARADAŞ and Dr. Mehmet Reşit KARAGEÇİLİ for their contributing to laboratory studies, and to Prof. Dr. Sıddık KESKİN and Assoc. Dr. Memiş BOLACALI for their interpretation of statistical data.

AUTHOR CONTRIBUTIONS

Idea / Concept: TÇ, YCS

Supervision / Consultancy: TÇ, YCS

Data Collection and / or Processing: TÇ, YCS

Analysis and / or Interpretation: TÇ, YCS

Writing the Article: TÇ, YCS

Critical Review: TÇ, YCS

REFERENCES

- Abuhlega TA, Ali MR (2022).** Biogenic amines in fish: Prevention and reduction. *J Food Process Preserv*, 00:e16883.
- Bakar J, Yassoralipour A, Bakar FA, Rahman RA (2010).** Biogenic amine changes in barramundi (*Lates calcarifer*) slices stored at 0 °C and 4 °C. *Food Chem*, 119 (2), 467-470.
- Buňka F, Budinský P, Čechová M et al. (2012).** Content of biogenic amines and polyamines in beers from the Czech Republic. *J Inst Brew*, 118 (2), 213-216.
- Eerola S, Hinkkanen R, Lindfors E, Hirvi T (1993).** Liquid chromatographic determination of biogenic amines in dry sausages. *J AOAC Int*, 76 (3), 575-577.
- Ehsani A, Jasour MS (2014).** Determination of short-term icing and frozen storage characteristics of ungutted silver carp (*Hypophthalmichthys molitrix*). *J Food Process Preserv*, 38 (2), 713-720.
- Ekici K, Sağun E, Sancak YC, et al. (2011).** Dondurulmuş olarak muhafaza edilen inci kefalinde (*Chalcalburnus tarichi*, Pallas 1811) biyojen amin oluşumu ve mikrobiyolojik değişimlerin belirlenmesi. *YYÜ Vet Fak Derg*, 22 (2), 93-99.
- Erdem N, Karakaya M, Babaoglu AS, Unal K (2022).** Effects of sous vide cooking on physicochemical, structural, and microbiological characteristics of cuttlefish, octopus, and squid. *J Aquat Food Prod Technol*, 31 (7), 636-648.
- Fan W, Sun J, Chen Y et al (2009).** Effects of chitosan coating on quality and shelf life of silver carp during frozen storage. *Food Chem*, 115 (1), 66-70.
- Harrigan WF, Mc Cance ME (1976).** Laboratory Methods in Food and Dairy Microbiology. Academic Press Inc Ltd, London.
- Hasani S, Hasani M (2014).** Antimicrobial properties of grape extract on Common carp (*Cyprinus carpio*) fillet during storage in 4 °C. *Int J Fish Aquat Stud*, 1 (3), 130-136.
- ICMSF (International Commission on Microbiological Specifications for Foods) (1986).** Sampling plans for fish and shellfish. In *Microorganisms in Foods. Sampling for Microbio. Analysis: Principles and Scientific App.* (ICMSF, ed.), University of Toronto Press, Toronto, Canada, 181-196.
- Koburger JA, Marth EH (1984).** Yeasts and Molds. In Ed: Speck M.L. *Compendium of Methods for the Microbio Exam of Food*, Washington DC, 197-201.
- Kordiovská P, Vorlová L, Borkovcová I et al. (2006).** The dynamics of biogenic amine formation in muscle tissue of carp (*Cyprinus carpio*). *Czech J Anim Sci*, 51 (6), 262-270.
- Křížek M, Pavlíček T, Vácha F (2002).** Formation of selected biogenic amines in carp meat. *J Sci Food Agric*, 82 (9), 1088-1093.
- Křížek M, Vácha F, Vorlová L, Lukášová J, Cupáková Š (2004).** Biogenic amines in vacuum-packed and non-vacuum-packed flesh of carp (*Cyprinus carpio*) stored at different temperatures. *Food Chem*, 88 (2), 185-191.
- Li X, Li J, Zhu J et al. (2011).** Postmortem changes in yellow grouper (*Epinephelus awoara*) filets stored under vacuum packaging at 0 °C. *Food Chem*, 126 (3), 896-901.
- Mah JH, Park YK, Jin YH, Lee JH, Hwang HJ (2019).** Bacterial production and control of biogenic amines in Asian fermented soybean foods. *Foods*, 8 (2), 85.
- Manthey M, Karnop G, Rehbein H (1988).** Quality changes of European catfish (*Silurus glanis*) from warm-water aquaculture during storage on ice. *Int J Food Sci*, 23 (1), 1-9.
- Martuscelli M, Esposito L, Mastrocola D (2021).** Biogenic amines' content in safe and quality food. *Foods*, 10 (1), 100.
- Müller DG, Oreste EQ, Heinemann MG, Dias D, Kessler F (2022).** Biogenic amine sensors and its building materials: a review. *Eur Polymer Journal*, 175, 111221.
- Ocaño-Higuera VM, Maeda-Martínez AN, Marquez-Ríos E et al. (2011).** Freshness assessment of ray fish stored in ice by biochemical, chemical and physical methods. *Food Chem*, 125 (1), 49-54.
- Ochrem AS, Zapletal P, Maj D, Gil Z, Žychlínska-Buczek J (2014).** Changes in physical and dielectrical properties of carp meat (*cyprinus carpio*) during cold storage. *J Food Process Eng*, 37 (2), 177-184.
- Özdamar K (2010).** SPSS ile Biyoistatistik. Kaan Kitabevi, 8. Baskı. Eskişehir.
- Ozogul Y (2009).** Methods for freshness quality and deterioration. In *Handbook of seafood and seafood products analysis* (pp. 207-232). CRC Press.
- Ozogul Y, Ozogul F (2019).** Biogenic amines formation, toxicity, regulations in food. In B. Saad & R. Tofalo (Eds.), *Biogenic amines in food: Analysis, occurrence and toxicity* (pp. 1-17). London, UK: Royal Society of Chemistry.
- Patir B, Inanli GA (2005).** Microbiological quality and TMA-N levels of fresh horse mackerel (*Trachurus mediterraneus*, S. 1868) marketed in Elazığ. *FÜMBD*, 17 (2), 360-369.
- Pichhardt K (1993).** *Lebensmittelmikrobiologie*, 3. Auflage parey, Springer Verlag, Berlin.
- Popovic NT, Skukan AB, Dzidara P et al. (2010).** Microbiological quality of marketed fresh and frozen seafood caught off the Adriatic coast of Croatia. *Vet Med*, 55 (5), 233-241.
- Regulation on Seafood (2008).** 10.03.1995 Number of Official Gazettes: 22223, Alteration: RG-21/09/2008-27004).
- Ruiz-Capillas C, Herrero AM (2019).** Impact of biogenic amines on food quality and safety. *Foods*, 8 (2), 62.
- Sheng L, Wang L (2021).** The microbial safety of fish and fish products: Recent advances in understanding its significance, contamination sources, and control strategies. *Compr Rev Food Sci Food Saf*, 20 (1), 738-786.
- Shi C, Cui J, Lu H, Shen H, Luo Y (2012).** Changes in biogenic amines of silver carp (*Hypophthalmichthys molitrix*) filets stored at different temperatures and their relation to total volatile base nitrogen, microbiological and sensory score. *J Sci Food Agric*, 92 (15), 3079-3084.
- Sivamaruthi BS, Kesika P, Chaiyasut C (2021).** A narrative review on biogenic amines in fermented fish and meat products. *J Food Sci Technol*, 58 (5), 1623-1639.
- Speranza B, Racioppo A, Bevilacqua A et al. (2021).** Innovative preservation methods improving the quality and safety of fish products: Beneficial effects and limits. *Foods*, 10 (11), 2854.
- Sterniša M, Purgatorio C, Paparella A, Mraz J, Smole Možina S (2020).** Combination of rosemary extract and buffered vinegar inhibits *Pseudomonas* and *Shewanella* growth in common carp (*Cyprinus carpio*). *J Sci Food Agric*, 100 (5), 2305-2312.
- Tavares J, Martins A, Fidalgo L G, Lima V, Amaral RA et al. (2021).** Fresh fish degradation and advances in preservation using physical emerging technologies. *Foods*, 10 (4), 780.
- Temiz A (2003).** Gıdalarda Mikrobiyolojik Gelişmeyi Etkileyen Faktörler. Bölüm 1, "Gıda Mikrobiyolojisi. Editör: Ünlütürk A, Turantaş F, 3. Baskı, Meta Basım Matbaacılık Hizmetleri, Izmir.
- Turkish Food Codex, Regulation on Microbiological Criteria (2011).** 29.12.2011 Number of Official Gazettes: 28157.
- Ucar Y, Ozogul Y, Durmus M, Ozogul F (2021).** The effects of nisin on the growth of foodborne pathogens and biogenic amine formation: in vivo and in vitro studies. *Food Biosci*, 43, 101266.
- Varlık C, Uğur M, Gököglü N, Gün H (1993).** Su ürünlerinde kalite kontrol ilke ve yöntemleri. *Gıda Tek Der*, 17, İstanbul, 174.
- Vasconcelos H, Coelho LC, Matias A et al. (2021).** Biosensors for biogenic amines: A review. *Biosensors*, 11 (3), 82.
- Wójcik W, Łukasiewicz M, Puppel K (2021).** Biogenic amines: formation, action and toxicity—a review. *J Sci Food Agric*, 101 (7), 2634-2640.
- Wu D, Zhang M, Chen H, Bhandari B (2021).** Freshness monitoring technology of fish products in intelligent packaging. *Crit Rev Food Sci Nutr*, 61 (8), 1279-1292.
- Yu D, Xu Y, Jiang Q, Yang F, Xia W (2016).** Freshness assessment of grass carp (*Ctenopharyngodon idellus*) filets during storage at 4 °C by physicochemical, microbiological and sensorial evaluations. *J Food Saf*, 37 (2), e12305.
- Zhang L, Li X, Lu W, Shen H, Luo Y (2011).** Quality predictive models of grass carp (*Ctenopharyngodon idellus*) at different temperatures during storage. *Food Control*, 22 (8), 1197-1202.
- Zhang Y, Qin N, Luo Y, Shen H (2015).** Changes in biogenic amines and ATP-related compounds and their relation to other quality changes in common carp (*Cyprinus carpio* var. *Jian*) stored at 20 and 0 °C. *J Food Prot*, 78 (9), 1699-1707.
- Zhuang S, Tian L, Liu Y, Wang L, Hong H et al. (2023).** Amino acid degradation and related quality changes caused by common spoilage bacteria in chill-stored grass carp (*Ctenopharyngodon idella*). *Food Chem*, 399, 133989.



Kornea Alkali Yanıklarının Sağaltımında Medikal Ozonun Farklı Uygulama Teknikleri: Deneysel Tavşan Modeli

Yağmur KUŞCU^{1,*} İsmail ALKAN¹

¹ Van Yüzüncü Yıl Üniversitesi, Veteriner Fakültesi, Cerrahi Anabilim Dalı, 65040, Van, Türkiye

Gönderim Tarihi: 28.11.2022

Kabul Tarihi: 05.01.2023

ÖZ

Çalışmada tavşanlarda sodyum hidroksitle (NaOH) deneysel olarak oluşturulan kornea alkali yanıklarının sağaltımında medikal ozonun farklı uygulama şekillerinin korneal iyileşme üzerine olan etkinliğinin klinik ve histopatolojik olarak incelenmesi amaçlandı. Bu amaçla 32 adet Yeni Zelanda ırkı tavşanların sadece sağ gözlerinin sentral korneasına 1 normal (N) NaOH emdirilmiş 6 mm çaplı filtre kâğıdı 1 dk süre ile uygulandı. Tavşanlar rastgele dört gruba ayrıldı. Sağaltım üçer (3) gün aralıklarla 21 gün boyunca devam etti. Birinci grup (K) kontrol grubu olarak bırakıldı. Yanık sonrası bu gruba herhangi tedavi uygulanmadı. İkinci gruba (M) subkonjunktival ozonlanmış kan uygulandı. Üçüncü gruba (S) subkonjunktival medikal ozon uygulaması yapıldı. Dördüncü gruba (O) major otohemoterapi uygulandı. Klinik ve histopatolojik değerlendirmeler neticesinde, kornea dokularında en yüksek derecede rejenerasyon ve iyileşme bulgularının M grubunda olduğunu bunu sırasıyla O grubu ve S grubu takip etti. En yüksek korneal doku hasarı K grubuna ait olgularda gözlemlendi. Normal stromal kalınlığa en yakın olgular M grubunda olup, K grubunun en yüksek stromal kalınlığa ve normalden en uzak değere sahip olduğu dikkati çekti. Elde edilen klinik, istatistiksel ve histopatolojik bulgular ışığında; korneal alkali yanığında medikal ozon sağaltımının farklı uygulama tekniklerinin, kontrol grubuna kıyasla oluşan komplikasyonları büyük oranda giderdiği ve korneal reepitelizasyonu hızlandırdığı görüldü.

Anahtar Kelimeler: Kornea, Ozon, Tavşan, Yanık.

ABSTRACT

Different Application Techniques of Medical Ozone in the Treatment of Corneal Alkali Burns: Experimental Rabbit Model

The aim of this study is to clinically and histopathologically evaluate the efficiency of different applications of medical ozone on corneal healing in the treatment of experimentally induced corneal alkali burns with sodium hydroxide (NaOH) in rabbits. For this purpose, 6 mm diameter filter paper impregnated with 1 N NaOH was applied to the central cornea of only the right eyes of 32 New Zealand rabbits for 1 min. The rabbits were randomly divided into four groups. The treatment continued for 21 days at three-day intervals. The first group was left as the control group (K) and was not applied medical ozone. The control group received no treatment. Subconjunctival ozonated blood was applied to the second group (M). Subconjunctival medical ozone was applied to the third group (S). Major autohemotherapy was applied to the fourth group (O). As a result of clinical and histopathological evaluations, highest degree of regeneration and healing findings in corneal tissues were in the M group. This was followed by O and S groups, respectively. The highest corneal tissue damage was observed in the cases belonging to group K. The cases closest to normal stromal thickness belonged to group M. It was noted that the K group had the highest stromal thickness and the farthest value from normal. In the light of the clinical, statistical and histopathological findings, different application techniques of medical ozone treatment in corneal alkali burn were found to significantly reduce complications compared to the control group and accelerate corneal reepithelization.

Keywords: Burn, Cornea, Ozone, Rabbit.



GİRİŞ

Sağlıklı bir oküler yüzey iyi ve tam bir görüşün sağlanması için gereklidir (Şaroğlu ve Arıkan 2002). Kornea, bulbus oculi'nin en özellikli dokusu olup saydamlığı devam ettiği sürece ışığı geçirerek görüntünün retina üzerinde oluşumunu sağlar (Wilkie ve Whittaker 1997; Akın ve Samsar 2001). Kimyasal bir hasarı takiben korneanın bütünlüğünü tehdit eden epifora, blefarospazm, fotofobi, vaskularizasyon ve opasite artışı gibi klinik belirtileri önlemeye yönelik birçok sağıltım tekniği kullanılmış ve farklı sonuçlar elde edilmiştir. Sağıltımda ilk amaç, etkilenen bölgeden alkali maddeyi hızlıca uzaklaştırmak ve yüzey pH'sını dengelemektir. İlk müdahalenin ardından inflamasyonu baskılayıcı ve re-epitelizasyonu destekleyici sağıltıma başlanmalıdır (Christmas 1991; Meller ve ark. 2000).

Kimyasal maddeler; temizlik malzemeleri, kozmetikler, tarım ilaçları ve inşaat gibi farklı endüstriyel alanlarda mevcut olup günlük hayatta kullanımları artmaktadır. Bu durum insan ve hayvanların kimyasal maddelere ulaşabilirliğini ve temasını da artırmaktadır (Singh ve ark. 2013; Eslani ve ark. 2014). Göz hassas yapısı nedeniyle kimyasal kazalardan en çok etkilenen organlardan biridir. Kimyasal maddeler arasında önemli bir yer tutan alkali maddelerin oluşturduğu yanıklar, gözde hızlı ve ilerleyici tahribata yol açarak keskin görüşün azalması veya kaybı gibi kalıcı oküler hasara neden olabirler (Burns ve ark. 1989; Şaroğlu ve Arıkan 2002). Kimyasal kazalarda alkali maddelerin asit maddelere kıyasla dokuya hızlı penetre olmasından dolayı prognozunun daha kötü olduğu bildirilmektedir (Eslani ve ark. 2014). Oluşan komplikasyonların şiddeti, kimyasal maddenin konsantrasyonuna, temas süresine, miktarına ve özelliklerine göre değişiklik gösterir. Alkali yanığı takiben korneal ülserle sonuçlanabilen çok sayıda yıkımlanma işlemleri olur (Tuft ve Shortt 2009; Fish ve Davidson 2010).

Ozon, birçok hastalığın sağıltımında yaygın olarak kullanılmaktadır. Yapılan çalışmalar ozon sağıltımının antienflamatuvar ve yara iyileştirici etkiye sahip olduğunu göstermiştir (Kaya ve ark. 2016). Dokularda oksijenizasyonu artırarak ve lokal yangıyı azaltarak metabolizmayı stimüle eder (Bocci 1999). Ozonun, keratokonjunktivitis, kornea ülserleri, glokom, retinal dejenerasyonlar, retinitis pigmentosa gibi birçok göz hastalığının sağıltımında kullanıldığına dair çalışmalar mevcuttur (Ogata ve Nagahata 2000; Vigna ve Menendez-Cepero 2007). Ancak farklı uygulama tekniklerinin, korneal alkali yanıklarında tedavi edici etkisi üzerine araştırmalar mevcut değildir.

Çalışmamızda korneal alkali yanık sonrası oluşan epitel defekt ve korneal opasite'de medikal ozonun farklı uygulama tekniklerinin sağıltım sonrası klinik, histopatolojik ve gözyaşı miktarında oluşturduğu değişimlerin gözlenmesi planlandı.

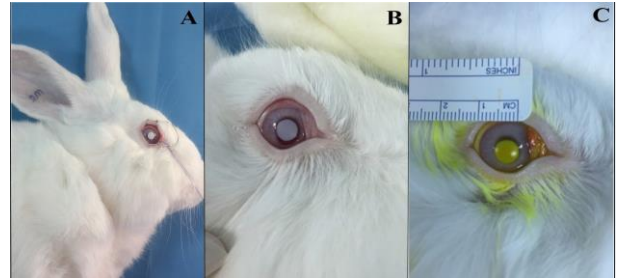
MATERYAL VE METOT

Çalışmanın başlaması ve yürütülebilmesi için; Van Yüzüncü Yıl Üniversitesi Hayvan Deneyleri Yerel Etik Kurulu tarafından verilen 02.03.2017 tarih ve 2017/02 sayılı karar ile onay alındı. Çalışmada, klinik muayeneler sonucu sağlıklı vücut ve göz yapısına sahip olduğu saptanan, yaşları 5 ay ile 7 ay arasında değişen 32 adet erkek Yeni Zelanda ırkı (2000-2500 gr) tavşanı kullanıldı. Tavşanlar bireysel kafeslerinde sıcaklığı (21±2 °C) ve nem

oranı (%40-60) kontrollü odalarda standart tavşan pelet yemi ve su ile ad libitum beslendi.

Gruptaki tavşanların tamamının çalışma yapılacak olan sağ gözlerine anestezi ve göze alkali ajan uygulamadan önce schirmer gözyaşı testleri uygulandı. Takiben çalışmada tavşanların genel anestezisi; %2'lik xylazine hydrochlorure (5mg/kg, Rompun®, BAYER) ve %10'luk ketamin hydrochloride (50 mg/kg, Ketazol®, İNTERHAS) ile gerçekleştirildi. Şirurjikal anestezi sonrası alkali yanık oluşturulacak gözde korneal analjezi sağlamak amacıyla topikal %0.5'lik proparacaine hydrochloride (Alcaine® oftalmik solüsyon, ALCON) uygulandı.

Sağ gözleri üste gelecek şekilde yan yatırıldıktan sonra kornea yüzeyinde saptanan fazla gözyaşı ince pamuk tampon ile giderildi. Topikal anestezi uygulandıktan 60 saniye sonra standart kornea alkali yanığı oluşturulmasında 25 µl 1 N NaOH solüsyonu emdirilmiş 6 mm çaplı Whatman #3 filtre kağıdı diskleri, pupilla ortalanarak kornea merkezine yerleştirildi ve 1 dakika süreyle tutuldu. Sonrasında filtre kağıdı yerinden uzaklaştırıldı ve kornea yüzeyi 60 saniye süresince 20 ml %0.9'luk NaCl solüsyonu ile yıkandı. Uygulama sonrası korneada ortalama 6.05 mm çapında lezyon oluşturuldu. Tavşanların sağ gözlerinde korneada sınırlı, alkali ajanla lezyon oluşturulan gün 0. gün olarak kabul edildi. Korneal yüzeyi yıkama işleminden hemen sonra sağ gözlerde floresein boyama yapıldı (Şekil 1).



Şekil 1. Kornea'da alkali yanığın oluşturulması. A. Whatman filtre kağıdının yerleştirilmesi B. Filtre kağıdı uzaklaştırıldıktan sonra korneada şekillenen yanığın görünümü. C. Floresein boyama gerçekleştirildikten sonra lezyonun görünümü.

Figure 1. Creation of alkaline burn in the cornea. A. Insertion of Whatman filter paper. B. The appearance of the burn formed on the cornea after the filter paper was removed. C. The appearance of the lesion after fluorescein staining.

Grupların Oluşturulması ve Sağıltım Protokolü

Deneme grupları, her bir grupta 8 tavşan olacak şekilde rastgele 4 gruba ayrıldı. Bütün gruplarda yapılan işlemler sadece sağ gözde gerçekleştirildi. Sağıltıma alkali yanık oluşturulduktan hemen sonra başlandı ve 3'er gün aralıklarla toplam 7 uygulamayı içeren 21 günlük bir sağıltım süreci gerçekleştirildi. Tedavide kullanılan medikal ozon ozon jeneratöründen elde edildi. Birinci grup (K): herhangi bir sağıltım girişimi yapılmadı, kontrol grubu olarak bırakıldı (Şaroğlu ve Arıkan 2002). İkinci grup (M): Tavşanların kulak venasından alınan 0,4 ml kan eşit hacimdeki medikal ozon ile karıştırıldı. Karışım ilgili göze subkonjuktival uygulandı. Üçüncü grup (S): 0.4 ml medikal ozon, ilgili göze subkonjuktival uygulandı. Dördüncü grup (O): Major otohemoterapi uygulandı. Tavşanların kulak venasından alınan 5 ml kan, ozona dayanıklı antikoagülanlı steril tüplere (Vacusera®) aktarıldı. Kan eşit hacimde (5 ml) medikal ozon ile karıştırıldı ve aynı hayvanın kulak venasından enjekte edildi.

Klinik Değerlendirme

Schirmer gözyaşı testi (ERC®) (Tip I) tüm gruplarda 0, 3, 7, 14 ve 21. günlerde günün sabah saatlerinde uygulanarak gözyaşı miktarları (mm/dk) ölçüldü. Korneal opasite (bulanıklık) değerlendirmesi ve korneal lezyonun derinliğine ilişkin değişimlerin değerlendirilmesi amacıyla ilgili gözün fotoğrafları çekildi. Sağaltım sırasında saptanan oküler klinik bulgular el tipi slit-lamp biomikroskop ile muayene edilerek sonuçlar değerlendirildi. Fluorescein ile boyanan hasarlı kornea bölgesi, erozyonun şekillendiği alan olarak kabul edildi. Epitelyal iyileşme florescein boyanma sonrası klinik muayene görüntülerinin Imagej programı ile boyalı alanın (mm²) hesaplanmasıyla gerçekleştirildi (Griffith ve ark. 2018). Korneal opasite, opasite alanının direkt inspeksiyondaki görünümünün ölçülerek mm² olarak hesaplanmasıyla gerçekleştirildi.

Histopatolojik Değerlendirme

Tüm gruptaki hayvanlar 21. gün sonunda sakrifiye edilerek ilgili gözün bulbus oculi ekstirpasyonu gerçekleştirdi. Gruplar arasında kornea dokusunda şekillenen değişiklikler epitel hasar, dejenerasyon ve nekroz, yangısal hücre infiltrasyonu, stromal ödem, neovaskülarizasyon ve fibroblastik aktivite yönünden değerlendirildi. Her bir olgunun incelenen kornea dokusuna ait stromal kalınlığı mikroskop altında 20x büyütmede 5 farklı alanda ölçülerek kaydedildi. Bunun için, Leica Qwin histomorfometrik analiz yazılımı kullanıldı.

İstatistik Değerlendirme

Araştırmada elde edilen verilerin istatistiksel değerlendirilmesi SPSS 21.0 (IBM Electronics, ABD) istatistik paket programı kullanılarak yapıldı. Veriler ortalama±SH olarak ifade edildi. Schirmer gözyaşı test sonuçlarının ve korneal lezyon derinliği derecelerinin grup içi ve gruplar arasında istatistiksel anlam derecelerini belirtmek amacıyla tek yönlü varyans analizi ANOVA testinden faydalanıldı ve çoklu karşılaştırmalarda Duncan Testi kullanıldı. Sonuçlar p<0.05'te istatistiksel olarak anlamlı, p>0.05'te istatistiksel olarak anlamsız kabul edildi.

BULGULAR

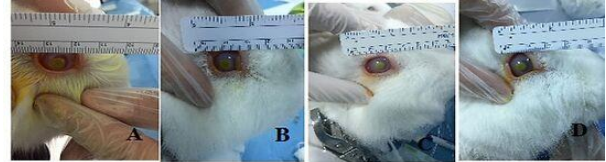
Klinik Bulgular

Her bir grupta 0. günde oluşan epitel defektin büyüklüğü benzer olup ortalama çapı 6.05 mm olarak tespit edildi. Bütün gruplara ait olguların santral korneasında oluşturulan defekt sirküler şekilde olup, büyüklüğü ve görünümü uniform bir yapıya sahipti. Deneklerin hepsinde sadece yanığın oluşturulduğu alanda epitelyal kayıp ve bulanıklık gözlemlendi. Diğer oküler yapılar alkali ajandan etkilenmedi. Korneal lezyonun büyüklüğü ve korneal bulanıklık alkali yanık oluşturulduktan hemen sonra en yüksek seviyede belirlendi. Korneal erozyon fluorescein boyama sonucuna göre 0. günde gruplar arasında istatistiksel olarak anlamlı fark yoktu. Bütün grupların 0. günde ortalama gözyaşı miktarı 6.22±0.40 mm/dk olarak hesaplandı.

Tüm gruptaki deneklerin, 21 gün içerisinde Schirmer gözyaşı testi sonuçları değerlendirildiğinde; grupları oluşturan tüm deneklerde 3. günde istatistiksel olarak anlamlı yükselme tespit edildi (p<0.05). Bu yükselmenin tüm gruptaki deneklerin 7. ve 21. günlerde de devam ettiği görüldü. Ancak deneklerin gözyaşı testi sonuçlarının 14. günde istatistiksel olarak anlamlı taşımayan değerlere çıktığı gözlemlendi (p>0.05).

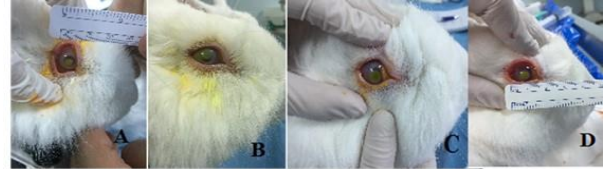Tedavinin üçüncü ve yedinci gününde M grubunda diğer gruplara kıyasla istatistiksel olarak anlamlı derecede daha az korneal erozyon alanına sahip olduğu belirlenirken diğer gruplar arasında anlamlı bir farklılık olmadığı gözlemlendi. Yanık sonrası 1. haftada en hızlı epitelyal iyileşme M grubunda gözlemlendi. Tedavinin 14. ve 21. günlerinde yapılan ölçümlerde M grubuna ait olguların diğer gruplardaki olgulara kıyasla istatistiksel olarak anlamlı derecede daha az korneal erozyon alanına sahip olduğu belirlenirken, bu azalmayı sırasıyla O grubu, S grubu ve K grubunun takip ettiği belirlendi. Gruplar arasında 21. gün değerlendirildiğinde en iyi epitelyal iyileşmeyi gösteren grup M grubu olarak kaydedildi. Gruplara ait tedavinin 3, 7, 14 ve 21. gün makroskobik görüntüleri şekil 2, 3, 4 ve 5'de gösterilmiştir.

Opasite değerlendirilmesinde, 0. gün ve diğer günlerde gruplar arasında yapılan bütün klinik kontrollerde ve ölçümlerde istatistiksel açıdan anlamlı fark gözlemlenmedi. Korneal opasite, bütün gruplarda en son yapılan klinik muayenede başlangıca göre azaldı, ancak M grubunda bu azalma daha çok belirgindi. Deney gruplarına ait 0, 3, 7, 14 ve 21. günlerdeki Schirmer gözyaşı miktarları, korneal erozyon alanı ve korneal opasite ölçümüne ait istatistik verileri Tablo 1'de gösterilmiştir.



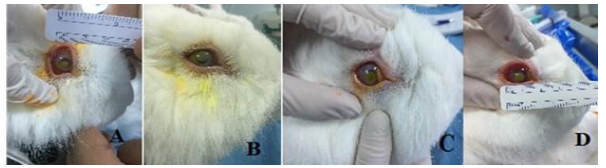
Şekil 2. Tedavinin 3. gün makroskobik görüntüleri. A. K grubu B. M grubu C. S grubu D. O grubu.

Figure 2. Macroscopic images of the 3rd day of treatment. A. Group K B. Group M C. Group S D. Group O.



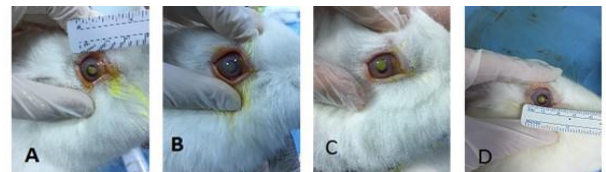Şekil 3. Tedavinin 7. gün makroskobik görüntüleri. A. K grubu B. M grubu C. S grubu D. O grubu.

Figure 3. Macroscopic images of the 7th day of treatment. A. Group K B. Group M C. Group S D. Group O.



Şekil 4. Tedavinin 14. gün makroskobik görüntüleri. A. K grubu B. M grubu C. S grubu D. O grubu.

Figure 4. Macroscopic images of the 14th day of treatment. A. Group K B. Group M C. Group S D. Group O.



Şekil 5. Tedavinin 21. gün makroskobik görüntüleri. A. K grubu B. M grubu C. S grubu D. O grubu.

Figure 5. Macroscopic images of the 21st day of treatment. A. Group K B. Group M C. Group S D. Group O.

Tablo 1. Deney gruplarındaki klinik sonuçlar (ortalama ± SH).**Table 1.** Clinical results of the experimental groups (mean ± SEM).

Klinik bulgular	Günler	Gruplar			
		K	M	S	O
Schirmer göz yaşı miktarları (mm/dk)	0	5.5±0.42 ^c	5.88±0.79*	6.63±1.22*	6.88±0.64 ^b
	3	8±0.93 ^{ab}	8.13±0.64*	6.25±0.80*	11.25±0.90 ^a
	7	8.63±0.91 ^a	6.88±0.83*	5.13±0.44*	10±1.06 ^a
	14	7.38±0.93 ^{ab}	6.88±0.55*	5.88±0.48*	8.75±1.16 ^{ab}
	21	5.63±0.84 ^c	6.88±1.16*	5.88±0.48*	9.5±0.94 ^{ab}
Korneal erozyon (mm ²)	0	28±0.0*	28±0.0*	28±0.0*	28±0.0*
	3	26.25±0.25 ^a	24.25±0.25 ^b	26.25±0.25 ^a	25.75±0.16 ^a
	7	25.13±0.35 ^a	19.88±0.64 ^b	24.25±0.41 ^a	23.88±0.48 ^a
	14	23.75±0.49 ^a	16.88±0.79 ^d	22±0.46 ^b	20.38±0.42 ^c
	21	22±0.57 ^a	10.75±0.96 ^d	19.63±0.68 ^b	16.88±0.85 ^c
Korneal opasite (mm ²)	0	28±0.0*	28±0.0*	28±0.0*	28±0.0*
	3	28±0.0*	26±0.0*	27±0.0*	26±0.0*
	7	27±0.19*	23±0.0*	26±0.0*	25±0.0*
	14	25±0.0*	19±0.0*	24±0.0*	22±0.0*
	21	23±0.0*	16±0.0*	21±0.0*	20±0.0*

Farklı üst simgelerle (a,b,c,d) belirtilen değerler gruplar arası istatistiksel olarak anlamlıdır (p<0.05).

(*) Gruplar arasındaki fark istatistiksel olarak anlamlı değildir (p>0.05). K: Kontrol, M: Ozon+kan, S: Ozon, O: Otohemoterapi.

Histopatolojik Bulgular

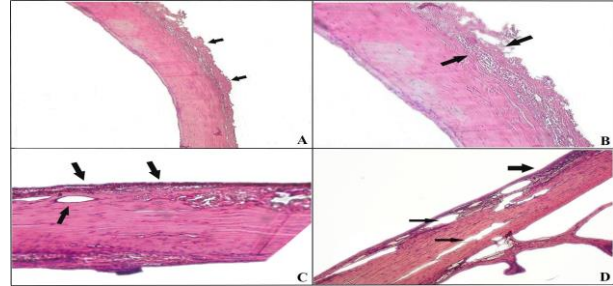
Sağlıklı hayvanlara ait kornea dokusunun histopatolojik incelemesinde, 3-4 sıralı epitel yapı altında longitudinal dizilim gösteren kollagen demetlerinden oluşan normal kornea histolojisi izlendi. Değerlendirilen 4 grup arasında kornea dokularındaki en şiddetli bulgular, K grubuna ait olgularda gözlemlendi. Şiddetli lezyon tespit edilen K grubunda, kornea dış yüzeyinde yer alan epitel katının tamamen yok olduğu ve üzerinde fibrin, yangı hücreleri ve nekrotik hücre kalıntılarından oluşan bir katmanın yer aldığı gözlemlendi. Bunun yanı sıra tam olmayan yüzey epitel rejenerasyonu ile sınırlı da olsa iyileşme faaliyetlerinin devam ettiğini gösteren neovaskülarizasyon, stromal ödem ve kanama yaygın olarak gözlenen bulgular arasındaydı (Şekil 7).

S grubu kornea dokularının histopatolojik değerlendirilmesinde; 2 olguda kornea epitel yüzeyinin nekrozu ve stromaya kadar ilerleyen nekrotik doku, hiperemik yeni şekillenmiş kapillalar ve içi boş neovaskülarizasyon alanları bulunmaktaydı. Genel olarak bu gruba ait olguların kornea dokularının epitel yüzeyinde tam rejenerasyon sağlanmadığı ve yüzeyi kapamak üzere proliferen epitel hücrelerinin yüzeyinde nekrotik hücrelere ait kalıntılara rastlandı. Kornea stroması, yaygın olarak içi boş ve regrese oldukları yönünde değerlendirilen kapillalar içermektedir. Benzer şekilde stromada hipersellülarite ve kollagen ödemi dikkati çekti (Şekil 8). O grubu kornea dokularının histopatolojik değerlendirilmesinde; bir olguda kornea epitelinin nekrotik olduğu ve stromanın epitel katmana yakın bölgelerinde çoğunluğu makrofaj hücrelerinden oluşan yangısal hücre infiltrasyonu gözlemlendi. Kornea neovaskülarizasyonunun ortadan kalkmak üzere olduğu ve kollagen doku içerisinde ince yarıklanmalar oluşturacak şekilde dizilim gösterdikleri, fibroblastik hücre nükleuslarının kollagen doku boyunca uyum sağlayacak şekilde iğ şeklinde öndüle görünümü kazandıkları tespit edildi. Kornealarda orta derecede sellülarite ve stromal ödem gözlemlendi (Şekil 9).

M grubunun epitel katında rejeneren alanların çoğunlukta olduğu, yer yer hiperplastik epitel proliferasyonlarının bulunduğu tespit edildi. Bununla birlikte, yalnız bir olguda içi boş ince yarıklanmalar şeklinde kapillar benzeri alanlar

dikkati çekti. Genel olarak kornea stromasının birbirine paralel dizilimli kollagen demetlerinden oluştuğu, stromal ödem ve fibroblastik hücrelere ait yapıların oldukça hafif seviyede olduğu gözlemlendi (Şekil 9).

Her bir grubun stromal kalınlık verileri istatistiksel olarak değerlendirildiğinde, grupların ortalama değerleri arasındaki fark anlamlı bulundu. Çalışmada normal stromal kalınlık 285.74 µm olarak ölçüldü. Stromal kornea kalınlığı yönünden gerçekleştirilen ortalama ölçümlere bakıldığında, K grubunun 550.68 ± 18.24 µm, M grubunun 259.47 ± 19.43 µm, S grubunun 438.06 ± 33.74 µm ve O grubunun 331.50 ± 21.41 µm olduğu gözlemlendi. Çalışmada gruplar arasında stromal kornea kalınlığı yönünden gerçekleştirilen analiz sonuçları Tablo 2'de gösterilmiştir.



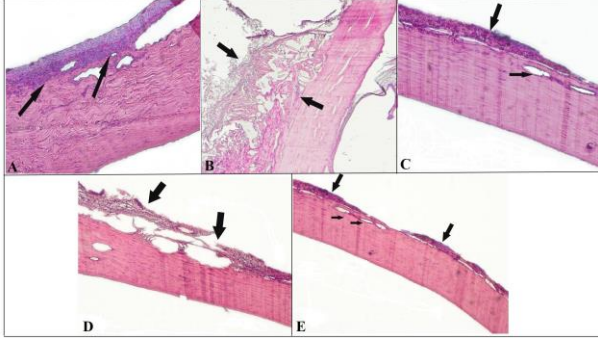
Şekil 6. K grubuna ait kornea dokusunun mikrografları. H&E. A. Kornea yüzeyinde yaygın ve şiddetli koagülasyon nekrozu (oklar). 240x. B. Kornea dış yüzeyinde, iç detay göstermeyen nekrotik doku sınırı (oklar arası). 120x. C. Nekroz ve yangısal hücre infiltrasyonu yanı sıra, yeni şekillenmiş kapillar damarlar (ok). 120x. D. İridokorneal açı hizasında, epitel yüzde nekroz ve geniş kapillar damarlar ile etraflarında yangı hücreleri izlenmektedir. 120x.

Figure 6. Micrographs of corneal tissue belonging to group K. H&E. A. Common and severe coagulation necrosis (arrows) on the corneal surface. 240x. B. Necrotic tissue border (between the arrows) on the outer surface of the cornea. 120x. C. Newly formed capillaries (arrow) as well as necrosis and inflammatory cell infiltration. 120x. D. At the iridocorneal angle line, necrosis and large capillaries and surrounding inflammatory cells are observed in the epithelial face. 120x.

Tablo 2. Deneysel gruplarındaki histopatolojik bulgular (ortalama ± SH).**Table 2.** Histopathological findings of the experimental groups (mean ± SEM).

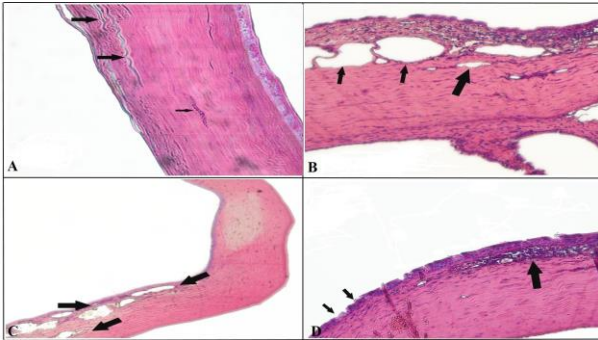
Histopatolojik bulgular	Gruplar			
	K	M	S	O
Stromal kalınlık (µm)	550.68±18.24 ^a	259.47±19.43 ^d	438.06±33.74 ^b	331.50±21.41 ^c

Farklı üst simgelerle (a,b,c,d) belirtilen değerler istatistiksel olarak anlamlıdır (p<0.05). K: Kontrol, M: Ozon+kan, S: Ozon, O: Otohemoterapi.



Şekil 7. S grubuna ait kornea dokusunun mikrografları. H&E. A. Neovaskülarizasyon ve yangı hücreleri ile kalınlaşmış kornea dokusu. 120x. B. Korneanın derin katlarına kadar ilerleyen şiddetli nekroz. 120x. C. Kornea yüzeyinden ayrılmış halde nekrotik doku. 240x. D. Epitel kat üzerinde şekillenen nekroz ile epitel katın sağlam dokudan demarkasyonu dikkati çekmekte. 120x. E. Kornea dış yüzeyinde dejeneratif ve nekrotik hücre kalıntıları ile neovaskülarizasyon. 240x.

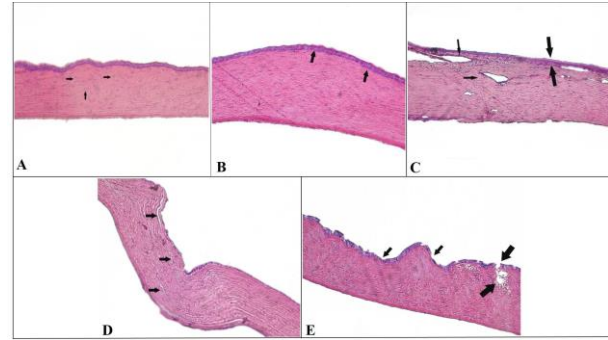
Figure 7. Micrographs of corneal tissue belonging to group S. H&E. A. Thickened corneal tissue with neovascularization and inflammatory cells 120x. B. Severe necrosis extending into the deep layers of the cornea. 120x. C. Necrotic tissue detached from the corneal surface. 240x. D. Necrosis formed on the epithelial layer and demarcation of the epithelial layer from the intact tissue draws attention. 120x. E. Neovascularization with degenerative and necrotic cell remnants on the outer surface of the cornea. 240x.



Şekil 8. O grubuna ait kornea dokusunun mikrografları. H&E. A. Epitel ve endotel katlarının sağlam olarak yer aldığı kornea dokusunda, bağ doku fibrillerinde ondula tarsi dizilim (büyük oklar) ve bir adet kapillar (küçük ok). 120x. B. Doku hasarı sonrası şekillenen tamir faaliyetlerini gösteren geniş neovaskülarizasyon odakları. 240x. C. Epitel katmanında orta derecede dejeneratif değişikliklerin yanı sıra yaygın yangısal hücre infiltrasyonu ve hiperemik kapillalar. 120x. D. Kornea epitel yüzeyinde multifokal nekrotik değişiklikler ile bir alanda şiddetli yangısal reaksiyon. 120x.

Figure 8. Micrographs of corneal tissue belonging to group O. H&E. A. In the cornea tissue where the epithelial and endothelial layers are intact, ondula tarsi arrangement (big

arrows) and one capillary (small arrow) in connective tissue fibrils. 120x. B. Large neovascularization foci showing repair activities after tissue damage. 240x. C. Moderate degenerative changes in the epithelial layer as well as diffuse inflammatory cell infiltration and hyperemic capillaries. 120x. D. Severe inflammatory reaction in one area with multifocal necrotic changes on the corneal epithelial surface. 120x.



Şekil 9. M grubuna ait kornea dokusunun mikrografları. H&E. A. Histolojik olarak normal görünümde kornea yapısına rağmen, belirgin fibroblastik aktivite (oklar). 240x. B. Normal kornea histolojisi yanı sıra, çok katlı rejeneratif epitel görülmekte (ok). 120x. C. Epitel katmanında yer yer nekroz ve bağdoku fibrillerini birbirinden ayıran ödem. 120x. D. Hiperplastik ve rejeneratif epitel dokusu (oklar), kornea dokusunda tamir faaliyetleri dikkati çekmekte. 120x. E. Kornea epitel yüzeyinde multifokal ve hafif şiddette dejeneratif değişiklikler. 120x.

Figure 9. Micrographs of corneal tissue belonging to group M. H&E. A. Significant fibroblastic activity (arrows) despite the histologically normal appearance of the cornea. 240x. B. In addition to normal corneal histology, stratified regenerative epithelium is seen (arrow). 120x. C. Partly necrosis in the epithelial layer and edema separating connective tissue fibers from each other. 120x. D. Hyperplastic and regenerative epithelial tissue (arrows), repair activities in corneal tissue draw attention. 120x. E. Multifocal and mild degenerative changes on the corneal epithelial surface. 120x.

TARTIŞMA VE SONUÇ

Korneal alkali yanıklar oküler travmaların önemli bir bölümünü oluşturur. Alkali ajanlar lipofilik özellikte olup asidik maddelere kıyasla intraoküler yapılara daha hızlı bir şekilde penetre olurlar (Singh ve ark. 2013; Eslani ve ark. 2014). Kimyasal orijinli maddeler, sadizm/kaza sonucu görme kaybı ya da görüş keskinliğinde azalmaya neden olan yıkıcı ve kalıcı oküler hasara sebep olabilirler (Burns ve ark. 1989). Kimyasal maddenin konsantrasyonu, miktarı ve temas süresi korneada meydana gelen hasarın büyüklüğünü ve şiddetini etkilemektedir (Burns ve ark. 1990; Schrage ve ark. 2000; Gerard ve ark. 2002).

Medikal ozonun uygulama yöntemlerinin oldukça basit olması, düşük maliyeti, hastalarca iyi tolere edilmesi, yan etkisinin olmaması ve canlı organizmasında kalıntı bırakmaması ozon sağaltımını uygun, pratik, güvenli ve etkili kılmaktadır (Vigna ve Menendez-Cepero 2007). Biyolojik sıvılarda hızlıca reaksiyona giren medikal ozonun vücutta meydana getirdiği etkiler birden çok mekanizmayla gerçekleşir. İlk etkilerinden birisi eritrositlerdeki 2,3 difosfagliserat düzeyini artırarak hemoglobin-oksijen ayrışma eğrisini sağa kaydırmak ve oksijenin hemoglobinden ayrılmasını sağlamaktır. Bu sayede dokuların oksijenizasyonu artmaktadır (Valacchi ve Bocci 1999; Özler ve ark. 2009).

Konjunktivitis, keratokonjunktivitis sikka ve korneal ülserler gibi antienflamatuvar sağaltım gerektiren yangısal ön segment hastalıkları hayvanlarda en sık görülen göz rahatsızlıklarıdır (Hendrix 2007). Biyolojik dokularca çok iyi tolere edilen medikal ozon sahip olduğu özelliklerinden dolayı yangısal ön segment göz hastalıklarının sağaltımında kullanılmaktadır. Medikal ozon, hidrojen peroksit ve lipoperoksit tarafından aracılık edilen doğrudan oksidasyon ile patojenleri yok eder (Sechi ve ark. 2001). Oksijeni, platelet kaynaklı büyüme faktörünü (PDGF) ve transforming growth faktör β (TGF- β)'yı serbest bırakır. Böylece fibroblastların proliferasyonunu aktive ederek yara iyileşmesini hızlandırır (Marchegiani ve Spaterna 2017). Marchegiani ve Spaterna (2017), yapmış olduğu bir çalışmada, korneal erozyon/ülserasyon, keratit, korneal pigmentasyon ve korneal neovaskülerizasyon durumlarında ozonlu göz damlaları kullanmış ve korneal iyileşmeyi hızlandırdığını bildirmiştir. Çalışmamızda sağaltım gruplarına ait olguların kornealarındaki defektli alanın, kontrol grubuna kıyasla daha küçük olması, medikal ozonun reepitelizasyonu hızlandırdığını göstermiş olup, literatür bilgilerle uyum sağlamıştır. Bazı oftalmoglar ozonun üveitis sağaltımında etkili olabileceğini ifade etmişlerdir. Onischenko ve arkadaşları, ozonlanmış kan ve plazmaferez uyguladıkları 179 adet üveitisli hastalarla yaptıkları çalışmada olumlu sonuçlara ulaşmışlardır. Kaya ve ark. (2016), deneysel oluşturdukları üveitis modelinde ozonun antienflamatuvar etkisini değerlendirmişler, ozon sağaltımının klinik ve histopatolojik olarak yangıyı önemli ölçüde azalttığını söylemişlerdir. Ozon sağaltımının endoftalmitiste etkili olduğunu gösteren çalışmalar da vardır. Iuzhakov ve ark. (2000), endoftalmitisli hastalarda vitreusu ozonla işlenmiş saline solüsyonu ile yıkamış, takiben vitrektomi yaparak başarılı sonuçlar almıştır. Gundarov ve ark.'nın (1996), deneysel olarak oluşturdukları endoftalmitiste, ozonlu saline solüsyonunun intravitral enjeksiyonunda total veya kısmi bir iyileşme gözlemlemişlerdir. Vigna ve Menendez (2007), yaptıkları bir çalışmada, keratokonjunktivitis ve kornea ülseri bulunan toplam 59 kediye sağaltım amacıyla lokal olarak ozon ve susam yağı karışımını uygulamışlar ve başarılı sonuçlar elde etmişlerdir. Ancak literatürlerde korneal alkali yanıkların sağaltımında ozonun farklı uygulama tekniklerini içeren bir çalışma bulunmamaktadır.

Çalışmalar kimyasal ajanın gözde oluşturacağı hasarın ilerlemesini önlemek amacıyla yapılan yıkama işleminin önemli bir girişim olduğunu göstermektedir (Altan ve Oğurtan 2017). Hatipoğlu ve ark.'nın (2008) yapmış olduğu bir çalışmada, göz yanıklarını takiben 14 gün boyunca günde iki kez 500 ml izotonik salin solüsyonu ile yıkamanın 14. günün sonunda kornea da progresif bir iyileşmenin olduğunu bildirmişlerdir. Çalışmada etik kurallar çerçevesinde 25 μ l 1 N sodyum hidroksit (NaOH) solüsyonu emdirilmiş 6 mm çaplı Whatman filtre kâğıdı

diski, deneklerin (n=32) yalnızca sağ kornealarının sentraline yerleştirildi ve 1 dakika süreyle burada tutuldu. Çalışmamızda, alkali yanık oluşan gözün sağaltımında, kimyasal ajanın bölgeden mümkün olduğunca hızla uzaklaştırılması amacı gereği (Singh ve ark. 2013) yanık oluşturulduktan hemen sonra korneal yüzey 1 dakika süreyle %0.9 NaCl solüsyonu ile yıkandı.

Yıkama işleminden hemen sonra kornea merkezinde inspeksiyonla gözlenebilen ortalama 6.05 mm çapında, floresein boyama (+) olan, sınırlı ve her bir denekte uniform olarak şekillenen korneal bulanıklık elde edildi. Yanık sonrası tüm gruplarda korneal bulanıklık ve epitelyal kaybının hemen gelişmesi araştırmacıların verileriyle benzerlik göstermektedir (Sancak 2009; Subaşı ve ark. 2017). Araştırmacılar korneada şekillenen ani bulanıklığın nedenini, alkali maddelerin hidroksil grubunun, hücre membranlarının yağ asidi bölümünde sabunlaşma yaparak hücre ölümüne yol açması ve katyon grubunun stromal kollajen ve glikozaminoglikanların karboksil molekülleriyle tepkimeye girerek bu yapılarda hidrasyon şekillenmesine bağlamışlardır (Arffa 1997; Wagoner 1997; Kaufman ve ark. 1998).

Kimyasal orjinli maddelerle ortaya çıkan yaralanmalarda; oküler yüzeyde, korneal opasite, epitelyal defekt, şiddetli ağrı, epifora ve blefarospazm gibi klinik bulgular gözlenmektedir (Singh ve ark. 2013; Eslani ve ark. 2014). Çalışmamızda birinci günden sonra klinik muayenede ilk dikkat çeken bulgular; korneal opasite, epitelyal defekt, fotofobi, blefarospazm ve epifora olup literatür bilgilerle uyum sağlamıştır.

Literatür bilgilerde korneal vaskülerizasyonu ve kayıpların belirlenmesi amacıyla floresein boyasının kullanımını önermektedir (Wagoner 1997; Arıcan ve ark. 1998). Çalışmamızda alkali yanık sonrası görme kaybının önemli sebeplerinden biri olan korneal vaskülerizasyon gruplar arasında klinik olarak gözlenmemiştir. Neovaskülerizasyonun klinik olarak gözlenmemesine sebep kimyasal ajanın konsantrasyon ve miktarının düşüklüğü ve korneal yüzeyde tutulan süresinin az olmasından kaynaklı olduğu düşünülmüştür.

Ozon/oksijen karışımının vücuda verilmiş yöntemi çeşitlilik göstermektedir. Medikal ozonun uygulanış yöntemleri sistemik ve topikal olarak iki kısımda incelenebilir. Sistemik uygulama yöntemleri arasında bulunan majör otohemoterapi, medikal ozonun en yaygın kullanılan uygulama tekniğidir (Dıraçoğlu 2016). Ozonun verilmiş süresi haftada 2 kez olacak şekilde 8-12 kez yapılabilir (Bocci 2006; Bocci 2007). Çalışmamızda medikal ozon, sistemik uygulama yöntemleri arasında yer alan majör otohemoterapi ve lokal uygulama yöntemleri arasında değerlendirilebilen subkonjunktival olarak uygulanmıştır. Sağaltım süresi 3'er gün aralıklarla toplamda 7 uygulama şeklinde gerçekleştirilmiştir. Kanda çözdürülmüş ozon oksijen karışımının subkonjunktival uygulamasının korneal iyileşmede daha etkin olduğu belirlenmiştir.

Lakrimal salgı, oküler yüzeyin kurumasını engeller ve gözdeki yabancı maddelerin dışarı atılmasını sağlar. Schirmer gözyaşı testi, kornea ve konjunktival bozuklukların tanısında kritik öneme sahiptir. Gözyaşı salgısı özel kâğıt şeritler kullanılarak ölçülmektedir (İşler ve ark. 2013). Çalışmamızda birinci gün sağlıklı göz yapısına sahip 32 adet Yeni Zelanda tavşanının sadece sağ gözlerinde yapılan Schirmer gözyaşı testi sonuçları değerlendirildiğinde, elde ettiğimiz ortalama gözyaşı miktarı (STT-1) 6.22 \pm 0.40 mm/dk olarak ölçüldü. Koç ve ark. (2005), yapmış olduğu bir çalışmada Yeni Zelanda beyaz tavşanlarında ortalama STT-1 değerleri 7.91 \pm 3.56

mm/dk, Abrams ve ark. (1990), yapmış olduğu başka bir çalışmada normal gözyaşı miktarı 4.97 ± 2.40 mm/dk olarak bildirilmiştir. Tüm gruptaki deneklerin, 21 gün içerisinde Schirmer gözyaşı testi sonuçları değerlendirildiğinde; grupları oluşturan tüm deneklerde 3. günde istatistiksel olarak anlam taşıyan yükselme tespit edildi ($p < 0.05$). Bu yükselmenin tüm gruptaki deneklerin 7. ve 21. günlerde de devam ettiği görüldü. Ancak deneklerin gözyaşı testi sonuçlarının 14. günde istatistiksel olarak anlam taşımayan değerlere çıktığı gözlemlendi ($p > 0.05$). Prekorneal gözyaşı filminin en içteki müsin tabakası konjunktival goblet hücreleri ve korneal epitelyal hücreler tarafından üretilir (Alkan ve ark. 2004). Korneal epitelyal hücrelerinin hasar görmesine rağmen, Schirmer gözyaşı testi sonuçlarının 21 gün içerisinde belli bir kurala bağlı olmaksızın normal sınırların üzerine çıkıp, o sınırın altına düşebileceği görüldü. Bazı yayınlar alkali hasarın goblet hücre sayısında artış olduğunu göstermektedir (Wagoner 1997). Korneal alkali yanıklarda gözyaşı miktarında, uygulanan sağıltım ya da günlere göre bir genellemenin yapılamayacağı düşünöldü. Şaroğlu ve Arıkan (2002), yaptığı deneysel bir çalışmada da korneada oluşturulan alkali hasar sonrası oküler yüzeyde gözyaşı üretimindeki düzensizliklerin azalma ya da artma şeklinde olabileceği belirtilmiştir.

Epitel defektlerine bakıldığında 0. gün gruplar arasında istatistiksel açıdan anlamlı farklılık yoktu. Ancak 3, 7, 14 ve 21. günlerde ise istatistiksel açıdan anlamlı farklılık gözlemlendi ($p < 0.05$). Çalışmanın 21 günlük süresi boyunca tüm gruplardaki hayvanlarda korneal erozyon alanında azalma olduğu gözlemlendi. Herhangi bir sağıltım uygulanmayan kontrol grubunda korneal erozyon alanı sağıltım gruplarına kıyasla önemli oranda daha büyük bir yüzey alanına sahipti. Sağıltım grupları kendi aralarında kıyaslandığında ise istatistiksel açıdan anlamlı farklılık gözlemlendi ($p < 0.05$). Sağıltımın 3. ve 7. günlerinde defekt alanında azalmanın en fazla M grubunda olduğu ve bu durumun istatistiksel açıdan anlamlı olduğu belirlendi. Diğer grupların birbirleri arasındaki farklılığın istatistiksel olarak anlam taşımadığı gözlemlendi ($p > 0.05$). Sağıltımın 14. ve 21. günlerinde kontrol ve sağıltım grupları arasındaki farklılık istatistiksel olarak anlamlıydı. Sağıltım sonucunda en hızlı epitelyal iyileşme gözlenen grup M grubu idi. İyileşmeyi sırasıyla O, S ve K grubunun takip ettiği belirlendi.

Çalışmamızda sağıltım grupları ile kontrol grubu arasında opasite açısından istatistiksel olarak anlamlı fark yoktu. 21. günün sonunda M grubunun korneal opasite diğer gruplara göre bir miktar daha küçüktü. Subaşı ve ark. (2017), yaptıkları bir çalışmada, korneada alkali yanık oluşturmuş ve 18 günlük sağıltım sonrasında kollejen çapraz bağlama (CXL) ve kontrol grubu arasında korneal opasite açısından anlamlı bir fark saptamamışlardır. Colombo-Barboza ve ark. (2014), yaptıkları çalışmada, alkali yanığın 15. gününde CXL ve kontrol grubu arasında korneal opasite yönünden anlamlı bir fark olmadığını belirlemişlerdir. Ancak aynı çalışmanın 30. gününde CXL grubunda, kontrol grubuna kıyasla korneal opasite anlamlı bir şekilde azaldığını göstermişlerdir. Alkali yanık sonrası şekillenen korneal opasitenin sağıltımında, çalışmamız ve yapılan diğer çalışmalar göstermektedir ki uzun dönem sağıltım sonuçlarına ihtiyaç vardır.

Kollajen lamellerin düzenli bir şekilde birbirine paralel seyretmesi kornea saydamlığının devamı için gereklidir. Stromal kalınlık artışı kollajen lamellerin yapısının bozulmasına ve korneal saydamlığın kaybına neden olur (He ve Bazan 2006; Maggs 2008; Altan ve Oğurtan 2017). Çalışmada 21 günlük sağıltım sonrası, normal stromal

kalınlığa en yakın olgular M grubunda olup, bu durumu sırasıyla O grubu ve S grubu takip etti. Diğer gruplarla kıyaslandığında K grubunun en yüksek stromal kalınlığa ve normalden en uzak değere sahip olduğu dikkati çekti. Korneal opasitenin klinik ve istatistiksel sonuçları, korneal stromal kalınlığın sonuçlarıyla paralellik gösterdi.

Histopatolojik incelemeler, alkali yanık oluşturulduktan sonra medikal ozonun farklı uygulama yöntemleriyle sağıltım uygulanan kornea dokularında en yüksek derecede rejenerasyon ve iyileşme bulgularının, M grubuna ait olgularda gözlemlendiğini gösterdi. Bu durumu O grubuna ait olguların kornea dokuları izledi. S grubuna ait olguların kornea dokularında rejenerasyon ve reparasyon faaliyetleri daha zayıftı. Ancak en yüksek derecede korneal doku hasarı K grubuna ait olgularda gözlemlendi.

Sonuç olarak, çalışmamızda korneada sınırlı alkali yanık oluşturulduktan sonra yapılan klinik muayeneler ve bunların istatistiksel sonuçları, histopatolojik bulgularla uyum göstermiştir. Ozonun kanda çözöndürölüp subkonjunktival uygulaması sonucu reepitelizasyonun en yüksek ve opasifikasyonun alanının diğer tedavi gruplarına göre daha küçük çıkması, ozonun biyolojik sıvılarda kolayca çözöner olması ve lokal uygulamalarının daha hızlı bir iyileşme sağladığını göstermiştir. Medikal ozonun farklı yöntemlerle uygulanan sağıltım teknikleri, kornea alkali yanığa bağlı olarak şekillenen klinik bulguların giderilmesinde etkili bir sağıltım yöntemi olup medikal ozonun elde edilmesi ve kullanımının kolay olması, mevcut noninvaziv sağıltım seçenekleri arasında yer alması gerektiği kanısına varılmıştır.

ÇIKAR ÇATIŞMASI

Yazarlar bu çalışma için herhangi bir çıkar çatışması olmadığını beyan ederler.

TEŞEKKÜR VE BİLGİLENDİRME

Bu araştırma Van Yüzöncü Yıl Üniversitesi Bilimsel Araştırma Projeleri Koordinatörlüğü tarafından "TDK-2017-6269" no'lu proje olarak desteklenmiştir.

Bu çalışma Yağmur KUŞCU isimli yazarın doktora tezinden özetlenmiştir.

Bu çalışma 2nd International Cukurova Agriculture and Veterinary Congress isimli kongrede sözlü sunu olarak sunulmuş, kongre kitabına özet metin olarak basılmıştır.

YAZAR KATKILARI

Fikir/Kavram: YK, İA
Denetleme/Danışmanlık: YK, İA
Veri Toplama ve/veya İşleme: YK, İA
Analiz ve/veya Yorum: YK, İA
Makalenin Yazımı: YK, İA
Eleştirel İnceleme: YK, İA

KAYNAKLAR

- Abrams KL, Brooks DE, Funk RS, Theran P (1990). Evaluation of the schirmer tear test in clinically normal rabbits. *Am J Vet Res*, 51 (12), 1912-1913.
- Akın F, Samsar E (2001). Göz Hastalıkları. 2. Baskı. Medipres Yayıncılık, Ankara.
- Alkan F, İzci C, Tepeli C, Koç Y (2004). Evaluation of the schirmer tear test in two Turkish breeds of shepherd dogs. *Rev Med Vet*, 155 (2), 67-70.
- Altan S, Oğurtan Z (2017). Dimethyl sulfoxide but not indomethacin is efficient for healing in hydrofluoric acid eye burns. *Burns*, 43 (1), 232-244.

- Arffa RC (1997)**. Grayson's diseases of the cornea. 4. Edition. Mosby-Year Book, St. Louis.
- Arıcan M, Carter SD, Alkan F (1998)**. Treatment of bovine traumatic keratoconjunctivitis with hyaluronic acid. *Vet Cer Derg*, 4 (1), 15-18.
- Bocci V (1999)**. Biological and clinical effects of ozone. Has ozone therapy a future in medicine? *Br J Biomed Sci*, 56 (4), 270-279.
- Bocci V (2006)**. Scientific and medical aspects of ozone therapy. State of the art. *Arch Med Res*, 37 (4), 425-435.
- Bocci V (2007)**. Can ozonotherapy be performed if the biochemistry of the process cannot be controlled? *Arch Med Res*, 38 (5), 584-585.
- Burns FR, Stack MS, Gray RD, Paterson CA (1989)**. Inhibition of purified collagenase from alkali-burned rabbit corneas. *Invest Ophthalmol Vis Sci*, 30 (7), 1569-1575.
- Burns FR, Gray RD, Paterson CA (1990)**. Inhibition of alkali-induced corneal ulceration and perforation by a thiol peptide. *Invest Ophthalmol Vis Sci*, 31 (1), 107-114.
- Christmas R (1991)**. Management of chemical burns of the canine cornea. *Can Vet J*, 32 (10), 608-612.
- Colombo-Barboza M, Colombo-Barboza G, Felberg S, Dantas PE, Sato EH (2014)**. Induction of corneal collagen cross-linking in experimental corneal alkali burns in rabbits. *Arq Bras Oftalmol*, 77 (5), 310-314.
- Dıraçoğlu D (2016)**. Kas iskelet hastalıklarında ozon-oksijen tedavileri. *Türk J Phys Med Rehab*, 62 (2), 183-191.
- Eslani M, Baradaran-Rafii A, Movahedan A, Djalilian AR (2014)**. The ocular surface chemical burns. *J Ophthalmol*, 2014, 1-9.
- Fish R, Davidson RS (2010)**. Management of ocular thermal and chemical injuries, including amniotic membrane therapy. *Curr Opin Ophthalmol*, 21 (4), 317-321.
- Gerard M, Merle H, Chiambaretta F, Rigal D, Schrage N (2002)**. An amphoteric rinse used in the emergency treatment of serious ocular burn. *Burns*, 28 (7), 670-673.
- Griffith GL, Wirostko B, Lee HK ve ark. (2018)**. Treatment of corneal chemical alkali burns with a crosslinked thiolated hyaluronic acid film. *Burns*, 44 (5), 1179-1186.
- Hatipoğlu F, Ogurtan Z, Sezer AD ve ark. (2008)**. Effect of laminarin and chitosan gel formulations on the treatment of hydrofluoric acid induced corneal burns in the rabbits. *Rev Med Vet*, 159, 207-214.
- He J, Bazan HEP (2006)**. Synerjistic effect of platelet-activating factor and tumor necrosis factor- α on corneal myofibroblast apoptosis. *Invest Ophthalmol Vis Sci*, 47 (3), 883-91.
- Hendrix DVH (2007)**. Diseases and surgery of the canine conjunctiva and nictitating membrane. Gelatt KN (Ed). *Veterinary Ophthalmology* (pp. 662-689). Blackwell Publish, Ames.
- Iuzhakov AM, Bykov VP, Ziurniaeva ID, Gogodze MG (2000)**. New prospects in the treatment of intraocular infection. *Vestn Oftalmol*, 116 (2), 20-22.
- İşler CT, Altuğ ME, Kılıç S (2013)**. Tear secretion and Intraocular Pressure in the Sheep and Goats. *Revue Méd. Vét.*, 164 (5), 278-282.
- Kaufman HE, Barron BA, Mcdonald MB (1998)**. The cornea. 2. Edition. Butterworth-Heinemann, Boston.
- Kaya A, Sonmez M, Kar T et al. (2016)**. Efficiency of ozone therapy in a rat model of experimental uveitis. *Ocul Immunol Inflamm*, 25 (5), 695-700.
- Koç Y, Alkan F, Tepeli C (2005)**. Schirmer tear test in different rabbit breeds. *Hayvanlık Araş Derg*, 15 (2), 1-5.
- Maggs DJ (2008)**. Cornea and Sclera. Maggs DJ, Miller PE, Ofri R (Eds). *Slatter's Fundamentals of Veterinary Ophthalmology* (pp. 175-202). Saunders Elsevier, St. Louis.
- Marchegiani A, Spaterna A (2017)**. Ozone-based eye drops in anterior segment pathologies: rationale and pre-clinical data. *Ozone Therapy*, 2 (6743), 1-4.
- Meller D, Pires RT, Marc RJ et al. (2000)**. Amniotic membrane transplantation for acute chemical or thermal burns. *Ophthalmology*, 107 (5), 980-989.
- Ogata A, Nagahata H (2000)**. Intramammary application of ozone therapy to acute clinical mastitis in dairy cows. *J. Vet. Med. Sci*, 62(7), 681-686.
- Özler M, Öter Ş, Korkmaz A (2009)**. Ozon gazının tıbbi amaçlı kullanılması. *TAF Prev Med Bull*, 8 (1), 59-64.
- Schrage NF, Langefeld S, Zschocke J (2000)**. Eye burns: an emergency and continuing problem. *Burns*, 26 (8), 689-699.
- Sechi LA, Lezcano I, Nunez N et al. (2001)**. Antibacterial activity of ozonized sun-ower oil (oleozon). *J Appl Microbiol*, 90 (2), 279-284.
- Singh P, Tyagi M, Kumar Y, Gupta KK, Sharma PD (2013)**. Ocular chemical injuries and their management. *Oman J Ophthalmol*, 6 (2), 83-86.
- Subasi S, Altintas O, Yardimoglu M ve ark. (2017)**. Comparison of collagen cross-linking and amniotic membrane transplantation in an experimental alkali burn rabbit model. *Cornea*, 36 (9), 1106-1115.
- Şaroğlu M, Arıkan N (2002)**. Tavşanlarda deneysel oluşturulan kornea alkali yanıklarının sağaltımında bazı antikollajenezik ilaçların karşılaştırılması üzerine araştırmalar. *İstanbul Üniv Vet Fak Derg*, 28 (2), 287-300.
- Tuft SJ, Shortt AJ (2009)**. Surgical rehabilitation following severe ocular burns. *Eye (Lond)*, 23(10), 1966-1971.
- Valacchi G, Bocci V (1999)**. Studies on the biological effects of ozone: 10. release of factors from ozonated human platelets. *Mediators Inflamm*, 8 (4-5), 205-209.
- Vigna I, Menéndez-Cepero S (2007)**. Ozone therapy application in different ophthalmologic diseases. *RECVET*, 2 (11), 1-9.
- Wagoner MD (1997)**. Chemical injuries of the eye: Current concepts in pathophysiology and therapy. *Surv Ophthalmol*, 41 (4), 275-313.
- Wilkie DA, Whittaker C (1997)**. Surgery of the Cornea. Vassallo J (Ed). *The Veterinary Clinics of North America: Small Animal Practice* (pp. 1067-1107). W.B. Saunders Company, Philadelphia.



The Effectiveness of Thermography in Determining Localization of Orthopedic Diseases in Horses

Sıtkıcan OKUR¹  Latif Emrah YANMAZ²  Ayşe GÖLGELİ^{1,*}  Mumin Gökhan ŞENOCAK¹ 
Uğur ERSÖZ¹  Ömer Tarık ORHUN¹  Yakup KOCAMAN¹ 

¹Ataturk University, Faculty of Veterinary Medicine, Department of Surgery, 25240, Erzurum, Türkiye

²Burdur Mehmet Akif Ersoy University, Faculty of Veterinary Medicine, Department of Surgery, 15030, Burdur, Türkiye

Received: 09.12.2022

Accepted: 14.02.2023

ABSTRACT

Infrared thermographic imaging of horses is becoming more popular in equine practice, and it is regarded to be a valuable method for detecting lesions with the potential to cause lameness. The current study aimed to investigate the effectiveness of thermal camera in determine the location of lesions in horses with lameness. Twenty four Arabian horses aged 6.3±1.8 (mean±standard deviation) years old were included in this study. Temperature measurements were obtained with a thermal camera on the fore and hindlimb of all horses with lameness and the area where the temperature increased (suspected area) was detected. Following the suspected area was determined, temperature measurements were performed in the symmetric area of the same animal. All thermal camera temperatures were taken from four different points (lateral, medial, dorsal, palmar/plantar) and the average of measurements was recorded. The mean temperature measurement in the suspected area (34.7±1.7 °C) was significantly higher than the symmetric area (31.8±2.1 °C) in horses (p<0.001). In conclusion, thermography can be used to determine rapidly and effectively the localization of the orthopedic lesion in horses.

Keywords: Horse, Lameness, Lesion, Temperature.

öz

Atlarda Ortopedik Hastalıkların Lokalizasyonunu Belirlemede Termografinin Etkinliği

Atların kızılötesi termografik görüntülemesi, at hekimliğinde oldukça popüler hale gelen ve atlarda topallığa neden olma potansiyeline sahip lezyonları tespit etmek için kullanılan yararlı bir yöntem olarak kabul edilmektedir. Bu çalışmanın amacı, topallığı olan atlarda lezyonların yerini belirlemede termal kameranın etkinliğini araştırmaktır. Bu çalışmaya 6.3±1.8 (ortalama±standart sapma) yaşındaki toplam yirmi dört Arap atı dahil edildi. Topallığı olan tüm atların ön ve arka bacaklarında termal kamera ile sıcaklık ölçümleri yapılarak sıcaklığın arttığı bölge (şüpheli bölge) belirlendi. Şüpheli bölge belirlendikten sonra aynı hayvanın simetrik bölgesinde sıcaklık ölçümleri yapıldı. Tüm termal kamera sıcaklıkları 4 farklı noktadan (lateral, medial, dorsal, palmar/plantar) alındı ve ölçümlerin ortalaması kaydedildi. Atlarda şüpheli alandaki (34.7±1.7 °C) ortalama sıcaklık ölçümü simetrik alandan (31.8±2.1 °C) istatistiksel olarak önemli ölçüde yüksek olarak belirlendi (p<0.001). Sonuç olarak, termografi atların ortopedik lezyonlarının lokalizasyonunu belirlemede hızlı ve etkin bir yöntem olarak kullanılabilir.

Anahtar Kelimeler: At, Lezyon, Sıcaklık, Topallık.

INTRODUCTION

Lameness is a major medical problem in equine veterinary medicine that is defined as an abnormal stance or gait caused by mechanical dysfunction or neuromuscular deficit and can lead to economic loss to horse owners (McCracken et al. 2012; Feuser et al. 2022). Pathognomonic motion impairments in some cases allow effortless detection and localization of the problem.

However, in most of the cases distinct gait abnormalities do not exist, making diagnosis difficult (Dyson et al. 2005; Davidson 2018). Detection of lesions that can cause lameness is crucial for employing the proper treatment. Thus, the assessment of lameness should be carried out systematically and methodically. Unfortunately, this procedure can take a long time, especially if the underlying problem is not identifiable (Davidson 2018).

*Corresponding author: ayse.golgeci@atauni.edu.tr



Despite considerable technological developments in equine medicine over the last three decades, diagnostic analgesia is still likely the most helpful technique in veterinary clinicians to detect pain that induces lameness (Lance et al. 2010). However, false-negative responses and misdiagnosis to local analgesic administration may occur due to a variety of causes, including the following: incorrect injection, insufficient time for the local anesthetic solution to be effective, severe pain in the injection side, failure to employ the suitable nerve blocks, neuropathic pain (Dyson 2010).

Thermography is a non-contact, non-invasive screening technique that converts the surface temperature of the object identified as thermal images and has been regarded as an effective method for detecting lesions with the potential to induce lameness (Holmes et al. 2003; Cetinkaya and Demirutku 2012). Unlike the radiography and ultrasonography, it is a physiological diagnostic imaging method (Turner 1991; Cetinkaya and Demirutku 2012). Moreover, this technique enables the diagnosis of anatomical abnormality caused by the inflammation (Soroko et al. 2013). It has been stated that thermography diagnoses subclinical inflammation until two weeks before the onset of clinical lameness and swelling in horses with lameness (Turner et al. 2001).

This study aimed to investigate the effectiveness of thermography in determining the localization of the lesion that causes lameness in Arabian horses.

MATERIAL AND METHODS

All procedures described in the current study were performed at the Ataturk University Animal Hospital after the permission of Ataturk University Local Board of Ethics Committee (decision no: 272 2022/13) and with the informed consent of owners. This study was conducted by the guidelines of the National Institutes of Health Guide for the care and Use of Laboratory Animals (National Research Council 2010). Twenty four client-owned Arabian horses (7 females and 17 males) were included in the study based on the following inclusion criteria: no evidence of aggressive behavior, the existence of any orthopedic problem from hoof to the carpal/tarsal region, and displaying lameness in only one fore-hindlimb without a previous treatment.

Thermographic examination

Before the examination, each horse was acclimatized for 20 minutes into the closed room without direct sunshine, and a mean temperature of 25.5 ± 1 °C. The same person took all measurements. The thermal camera (IR Flexcam S; Infrared Solutions Incorporated, Plymouth, MN, USA) was placed 1.0 m from the suspected region, and no anesthetic drugs were administered during examinations (Figure 1 and 2). Both limbs were firstly scanned for possible detection of increased or decreased temperature region (suspected area) in four different views (dorsal, palmar/plantar, medial, lateral) from the carpal/tarsal joint to the hoof. Then, the maximum value temperature of the suspected area was recorded from four different views (medial, lateral, dorsal, and palmar/plantar), which was also considered temperature of the associated region. The central temperatures of the contralateral limb were recorded for comparison.

Radiological examination

The radiographic (Mex-100, Medical ECONET, Oberhausen, Germany) and ultrasonographic (Vivid 5SN, General Electric, Horten, Norway) examinations of the related

regions were performed to determine the cause of lameness (Figure 1).

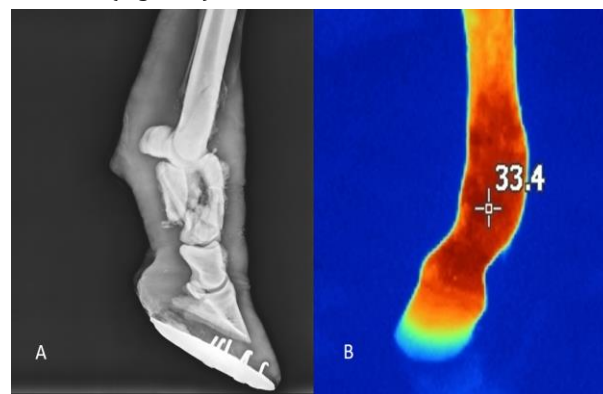

Figure 1. Case 2; radiographic (A) and thermographic (B) image of the localization of the lesion.

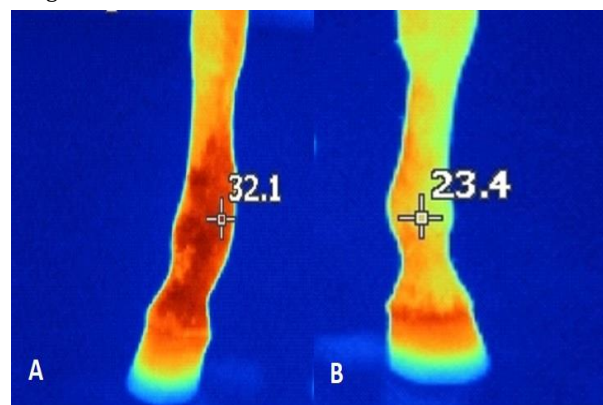


Figure 2. Case 19; to compare suspected (A) and symmetric (B) area temperatures, both limbs were measured by the thermal camera in a horse.

Statistical Analysis

Power analysis was calculated to detect sample size. The study power of 90% (β) with an error of 0.05 (α) was required to identify a 3°C difference in average temperature between suspected and symmetric areas. The analysis demonstrated that twenty horses would be necessary. This calculation was based on a study by Yanmaz (Yanmaz 2018), in a study comparing the temperature of the limb with/without lesions in horses. Statistical analysis was employed using Medcalc version 20.011 (Medcalc Software, Ostend, Belgium). The distribution data of quantitative variables was tested before research by the Shapiro-Wilk test. The independent sample *t*-test was performed to evaluate the difference between suspected and symmetric area temperatures. All data were expressed in mean \pm standard deviation and the *p*-value of <0.05 was considered statistically significant.

RESULTS

All thermographic examination was completed without complication. Because of inaccurate focusing, the first measurement attempt failed, and a second measurement attempt was performed to collect readings from four horses during the thermographic examination. All horses had different levels of unilateral lameness and/or reluctance to exercise or utilize their extremities. Radiography and ultrasonography were used to confirm the exact diagnosis in 19 and 5 cases, respectively. Temperature changes could not be detected in only 1 point out of 19 cases of bone tissue related diseases. In contrast

3 out of 5 cases of soft tissue related diseases could not be seen by thermographic examination.

The mean age of horses was 6.3 ± 1.8 , ranging from 4 to 11 years old. The causes of horse lameness were determined as a proximal sesamoid fracture (n=4), overgrowth bone exostosis (n=4), osteochondrosis dissecans (n=4), superficial digital flexor tendon enthesopathy (n=3), proximal phalanx fracture (n=3), sesamoiditis (n=2), degenerative joint lesion of the fetlock (n=2), bucked shin complex (n=1), and carpal osteoarthritis (n=1). In all cases, the increased temperature was identified in the suspected area by thermographic examination, and radiographic and

ultrasonographic evaluation confirmed the diagnosis. Additionally, no temperature difference was observed between suspected and symmetric areas in four cases (superficial digital flexor tendon enthesopathy, carpal osteoarthritis, osteochondrosis dissecans, and degenerative joint lesion of the fetlock, Table 1).

A significant difference was found between suspected (34.7 ± 1.7 °C) and symmetric (31.8 ± 2.1 °C) areas at the mean temperature measurement ($p < 0.001$). In the thermographic temperature measurement, the suspected area temperature tended to measure ranged from 0.6 to 5.3 °C higher compared to the symmetric area.

Table 1. The mean temperature (lateral, medial, dorsal, and palmar/plantar) of suspected and symmetric area, and diagnosis causing temperature increase.

Case No	Age	Gender	Mean Temperature of Suspected Area (°C)	Mean Temperature of Symmetric Area (°C)	Diagnosis
1	7	M	34.1	29.9	SDFTE
2	4	M	36.2	32.9	PPBF
3	9	F	35.6	33.5	BSC
4	5	M	35.5	30.2	OCD
5	9	M	35.8	30.6	PSBF
6	4	F	33.4	30.8	OBE
7	11	M	37.3	33.9	SS
8	4	M	-	-	SDFTE
9	5	F	-	-	CO
10	6	M	35.9	33.8	OBE
11	7	M	33.1	29.1	PPBF
12	8	M	33.7	31.7	OCD
13	5	F	-	-	OCD
14	6	M	36.0	34.3	PPBF
15	4	M	36.5	35.9	PSBF
16	5	M	34.9	32.8	OBE
17	7	M	-	-	DJLF
18	5	M	32.4	29.3	PSBF
19	6	F	32.1	23.4	DJLF
20	6	F	36.3	32.6	OCD
21	8	M	36.4	34.6	PSBF
22	6	M	33.4	32.1	SDFTE
23	6	F	32.2	29.3	SS
24	8	M	33.7	29.3	OBE

M; male, F; female, SDFTE; Superficial digital flexor tendon enthesopathy, PPBF; Proximal phalanx bone fracture, BSC; Bucked Shin Complex, OCD; Osteochondrosis dissecans, PSBF; Proximal sesamoid bone fracture, OBE; Over growth bone exostosis, SS; Sesamoiditis, CO; Carpal osteoarthritis, DJLF; Degenerative joint lesion of the fetlock, -; undetectable temperature difference.

DISCUSSION AND CONCLUSION

The current study demonstrated that the thermal camera is a rapid and effective method for determining the localization of lesions in horses with fore and hindlimb lameness with no clinical symptoms. Additionally, the thermographic examination determined that temperature measurement was significantly increased in the suspected area compared to the symmetric area in bone and tendon disease.

One of the most important physical characteristics of the inflammatory process is the change in tissue temperature. The thermal camera is a non-invasive diagnostic imaging device that defines inflammation and has many advantages such as easily monitoring temperature in uncooperative or aggressive animals. In addition, thermography can provide us with basic information about the localization of the lesion (Fabbri et al. 2022; Okur and Okumus 2022). Previous studies have reported that thermographic examination has served in the diagnosis of a variety of limb trauma involving inflammation of the stifle (Purohit

et al. 2006), carpal and tarsal joint (Bowman et al. 1983), tendinopathy (Turner 2001), and bucked shin complex (Yanmaz 2018). Similarly, in our study, in 20 of 24 cases, the thermal camera was achieved to determine the location of the lesion and support diagnosing bone and tendon diseases.

The healthy horse's usually high degree of symmetry between contralateral areas of the body is a valuable asset in the diagnosis of unilateral pathological conditions associated with various inflammatory diseases (Soroko and Howell 2018). Therefore, the temperatures of the symmetrical areas were measured to compare the suspected areas in the current study. Although temperature asymmetry may demonstrate deformity, temperature differences of up to 1 °C between comparing areas of the body are considered normal (Verschooten et al. 1997). According to the study by Turner (Turner 1991), a difference of more than 1 °C over 25% of the compared distal parts of the limbs was considered abnormal. Similarly, another study conducted by Soroko et al. (Soroko et al. 2013) reported that temperature changes of 1.25 °C between the distal regions of the right and left limbs in racehorses could suggest subclinical inflammation of the superficial digital flexor tendon and metacarpus. Consistent with these results, in our study, a difference of more than 1 °C was found between the suspected and the symmetric area in 95% of our cases.

In our study, temperature measurements of suspected areas were increased compared with symmetrical areas due to inflammatory processes caused by various diseases. Diseases causing this temperature increase were diagnosed by radiography and ultrasonography following thermographic examination. In agreement with our results, previous studies demonstrated that thermography has a significant success rate for diagnosis when combined with radiography and ultrasonography (Eddy et al. 2001; Turner 2001; Cetinkaya and Demirutku 2012). In our study, despite the radiographic or ultrasonographic diagnosis of the diseases, no temperature increase was detected by the thermal camera in 4 cases. This could be explained by the chronicity of the cases, which may lead to lower temperature differences between normal and healthy tissues.

In conclusion, although the thermal camera is not a direct diagnostic tool, it quickly and easily determines the location of the lesion by detecting the temperature changes over the related region. Using thermography with other standard lameness radiology modalities, such as radiography and ultrasonography, would increase the diagnostic capability of equine orthopedic diseases

CONFLICTS OF INTEREST

The authors report no conflicts of interest.

AUTHOR CONTRIBUTIONS

Supervision / Consultancy: SO, MGS, ÖTO, YK
 Data Collection and / or Processing: SO, AG, UE
 Writing the Article: SO, AG
 Critical Review: LEY, MGS, UE
 Idea / Concept: SO, LEY, AG

REFERENCES

- Bowman KF, Purohit RC, Ganjam VK, Pechman Jr RD, Vaughan JT (1983).** Thermographic evaluation of corticosteroid efficacy in amphotericin B-induced arthritis in ponies. *Am J Vet Res*, 44 (1), 51-6.
- Cetinkaya MA, Demirutku A (2012).** Thermography in the assessment of equine lameness. *Turk J Vet Anim Sci*, 36 (1), 43-8.
- Davidson EJ (2018).** Lameness evaluation of the athletic horse. *Vet Clin North Am Equine Pract*, 34 (2), 181-91.
- Dyson SJ (2010).** Unexplained Lameness. Ross MW and Dyson SJ (Ed). *Diagnosis and Management of Lameness in the Horse* (pp. 145-59) Elsevier Health Sciences. Missouri.
- Dyson SJ, Murray R, Schramme MC (2005).** Lameness associated with foot pain: results of magnetic resonance imaging in 199 horses (January 2001-December 2003) and response to treatment. *Equine Vet J*, 37 (2), 113-21.
- Eddy AL, Van Hoogmoed LM, Snyder JR (2001).** The role of thermography in the management of equine lameness. *Vet J*, 162 (3), 172-81.
- Fabbri G, Giancesella M, Tessari R et al. (2022).** Thermographic Screening of Beef Cattle Metatarsal Growth Plate Lesions. *Animals*, 12 (2), 191.
- Feuser AK, Gesell-May S, Müller T, May A (2022).** Artificial Intelligence for Lameness Detection in Horses - A Preliminary Study. *Animals*, 12 (20), 2804.
- Holmes LC, Gaughan EM, Gorondy DA, Hogge S, Spire MF (2003).** The effect of perineural anesthesia on infrared thermographic images of the forelimb digits of normal horses. *Can Vet J*, 44 (5), 392.
- Lance H, Bassage LL, Ross WM (2010).** Diagnostic Analgesia. Ross MW and Dyson SJ (Ed). *Diagnosis and Management of Lameness in the Horse* (pp. 109-34) Elsevier Health Sciences. Missouri.
- McCracken MJ, Kramer J, Keegan KG et al. (2012).** Comparison of an inertial sensor system of lameness quantification with subjective lameness evaluation. *Equine Vet J*, 44 (6), 652-56.
- National Research Council (2011).** Guide for the care and use of laboratory animals. 8. Edition. National Academies Press, Washington.
- Okur S, Okumuş Z (2022).** Effects of low-level laser therapy and therapeutic ultrasound on Freund's complete adjuvant-induced knee arthritis model in rats. *Arch Rheumatol*, 37. (Online press)
- Purohit RC, Turner TA, Pascoe DD (2006).** Use of infrared imaging in veterinary medicine. Joseph DB (Ed). *Medical Devices and Systems* (pp. 725-32). CRC Press. Boca Raton.
- Soroko M, Howell K (2018).** Infrared thermography: current applications in equine medicine. *J Equine Vet Sci*, 60, 90-6.
- Soroko M, Henklewski R, Filipowski H, Jodkowska E (2013).** The effectiveness of thermographic analysis in equine orthopedics. *J Equine Vet Sci*, 33 (9), 760-2.
- Turner TA (2001).** Diagnostic thermography. *Vet Clin North Am Equine Pract*, 17 (1), 95-114.
- Turner TA, Pansch J, Wilson JH (2001).** Thermographic assessment of racing Thoroughbreds. *Proc Am Assoc Equine Pract*, 47, 344-6.
- Turner TA (1991).** Thermography as an aid to the clinical lameness evaluation. *Vet Clin North Am Equine Pract*, 7, 311-38.
- Verschooten F, Desmet P, Verbeeck J (1997).** Skin surface temperature measurements in horses by electronic thermometry. *Equine Pract*, 19 (4), 16-23.
- Yanmaz LE, Okumuş Z (2018).** Thermographic Assessment of Extremity Temperature Alterations of Cases with Bucked Shin Complex, Splints, Carpal Osteoarthritis and Sesamoiditis in Sport Horses. *Erciyes Üniv Vet Fak Derg*, 15 (1), 41-45.



Doğumu Erken Uyarılan Koyunlarda Kuzuların Neonatal Yaşama Kabiliyetlerinin Araştırılması

Nebi ÇETİN^{1,*} İbrahim TAŞAL²

¹ Van Yüzüncü Yıl Üniversitesi, Veteriner Fakültesi, Doğum ve Jinekoloji Anabilim Dalı, 65080, Van, Türkiye

² Burdur Mehmet Akif Ersoy Üniversitesi, Veteriner Fakültesi, Doğum ve Jinekoloji Anabilim Dalı, 15030, Burdur, Türkiye

Geliş Tarihi: 05.01.2023

Kabul Tarihi: 24.02.2023

ÖZ

Bu çalışmada, doğumu indüklenerek doğan kuzular ile doğumu spontan gerçekleşen kuzuların neonatal hayatlarının karşılaştırılması amaçlandı. İki grubun arasındaki karşılaştırmalarda kuzulara ait bazı vücut gelişim özellikleri ile kan parametrelerinin doğum sonrası takibi dikkate alındı. Yine neonatal kuzularda intraperitoneal glikoz takviyesinin profilaktik kullanılabilirliği ve çevre sıcaklığının etkisi çalışmanın bir diğer hedefini oluşturdu. Çalışma hayvan popülasyonunu, 30 adet koyun (Morkaraman ve melezi) ve bu koyunlardan doğan 50 adet kuzu oluşturdu. Her grupta 10 adet kuzu olacak şekilde 4 deney, 1 kontrol grubu olmak üzere 5 grup oluşturuldu. Deney gruplarında doğumlar kortikosteroid enjeksiyonlarıyla uyarıldı. Deney grubunun 2 grubu ayrıca sıcaklığı sabit tutulan (20 - 24 °C) ayrı bir bölümde tutuldu ve intraperitoneal glikoz uygulaması yapıldı. Kontrol grubunda ise doğumlar spontan olarak gerçekleşti. Tüm kuzuların vücut sıcaklığı ve ağırlıkları, kan gaz, glikoz değerleri, düzenli aralıklarla takip edilerek kayıt edildi. Gruplar arasında karşılaştırmaya tabi tutulan değişkenler içerisinde sadece vücut sıcaklığı ve kan pO₂ basıncı önemli bulundu (p<0.05). Ancak bu önemli farklılık, diğer gruplardaki kuzulara göre yaşam kalitesi açısından avantaj sağlamadı. Diğer tüm değişkenler, gruplar arasında önemsizdi. Sonuç olarak; gebeliğin 141-145. günleri arasında, doğumun kortikosteroid enjeksiyonları ile uyarılmasının, Morkaraman ve melezi ırkı için neonatal risk oluşturmadığı kanısına varıldı.

Anahtar Kelimeler: Doğum, Kortikosteroid, Koyun, Kuzu, Neonatal.

ABSTRACT

Investigation of Neonatal Viabilities of Lambs in Early Induction of Parturition

In this study, it was aimed to compare the neonatal lives of lambs born with induced parturition and lambs born spontaneously. In the comparisons between the two groups, some body development characteristics of the lambs and neonatal follow-up of blood parameters were taken into account. In addition, the prophylactic availability of intraperitoneal glucose supplementation in neonatal lambs and the effect of environmental temperature were another target of the study. The study animal population consisted of 30 ewe (Morkaraman and its cross) and 50 lambs born from these ewes. Five groups were formed as 4 experimentals and 1 control group with 10 lambs in each. Parturitions were induced with corticosteroid injections in experimental groups. Two groups of the experimental groups were also housed in a separate section in which temperature was kept stable between 20 - 24 °C and intraperitoneal glucose administration was performed to those lambs. In the control group, the parturitions were spontaneous. Body temperatures and weight, blood gas and glucose values of all lambs were monitored and recorded on a regular basis. Among the variables that were compared between the groups, only body temperature and blood pO₂ pressure were found to be significant (p<0.05). However, this significant difference did not provide an advantage in terms of quality of life compared to lambs in the other groups. All other variables were insignificant between the groups. As a result; it was concluded that induction of parturition with corticosteroid injections on 141 and 145. days did not create a risk for Morkaraman and its cross.

Keywords: Corticosteroid, Ewe, Lamb, Neonatal, Parturition.

GİRİŞ

Türkiye sahip olduğu koyun varlığı ile dünyada ilk 10 ülke arasında yer almaktadır (Sevinç ve ark. 2022). Buna rağmen birim başına elde edilen ürünler bakımından

oldukça geri sıralarda yer almaktadır (Türkyılmaz ve ark. 2021). Koyun yetiştiriciliğinde en önemli verim, anaç koyunlardan elde edilen yavru sayısı ve yavru oranıdır. Karlı bir koyunculuk için döl veriminin artırılması ve



neonatal kuzu kayıplarının en aza indirilmesi gerekmektedir (Atasoy 2016). Koyun yetiştiriciliğinde neonatal kuzu kayıpları ciddi verim kayıpları oluşturmaktadır. Doğum sonrası kuzu ölümlerinin nedenlerinin bilinmesi ve bu konuda koruyucu tedbirlerin alınması önem arz etmektedir (Aydoğdu 2016).

Neonatal mortalite, dünya genelinde koyunculuk işletmelerinin en önemli verim kayıplarındandır (Aydoğdu 2016, Gaur ve ark. 2022a). Neonatal dönemdeki kuzu kayıpları doğumdan sonraki ilk 15 gün içerisinde yüksek oranda meydana gelmektedir. Sütten kesim öncesinde meydana gelen kuzu ölümlerinin neredeyse yarısı doğum sonrası yaşamın ilk haftasında meydana gelmekte ve daha sonra giderek azalmaktadır (Dwyer 2008). Özellikle premature doğan kuzuların yaşama şansları oldukça düşüktür. Neonatal dönemin ilk saatlerinde şekillenen ölümlerin nedenleri arasında ilk sırayı non-enfeksiyöz nedenler oluşturmaktadır. Daha sonraki dönemlerde meydana gelen ölümlerin ise enfeksiyöz nedenlerden kaynaklandığı belirtilmektedir (Mellor ve Stafford 2004). Doğum sonrası neonatal dönem, bir kuzu için en savunmasız olduğu dönemdir. Fetüsten yeni doğana geçiş süreci, uterus dışı ortama uyum sağlamak için aşırı değişikliklerin olduğu bir adaptasyon sürecidir. Yenidoğan kayıplarının azaltılmasında, yenidoğan kuzuların klinik takibi, uterus dışı ortama adaptasyon ile ilgili yetersizliklerin erken teşhisi ve ölümcül bir sonucu önlemek için Veteriner neonatoloji alanında yeni bilgilerin geliştirilmesi gerekmektedir. Bu sayede neonatal mortalite oranlarında azalmalar sağlanabilir (Vannucchi 2012).

Doğumun uyarılması doğum zamanı yaklaşmış hayvanlarda fizyolojik ya da patolojik sebeplerle uygulanabilmektedir (Purohit ve ark. 2012). Koyunlarda doğuma yakın zamanlarda anne ve yavru hayatının tehlikeye girdiği bazı durumlar oluşabilmektedir. Bu durumda doğumun uyarılması hayat kurtarıcı olabilmektedir (Zoller 2015). Gebeliğin devamını sağlayan progesteron hormonu, keçilerde gebelik süresi boyunca korpus luteum tarafından üretilmektedir. Koyunlarda ise gebeliğin ilk yarısından sonra plasentadan üretilen progesteron, gebeliğin devamını sağladığı için, keçilerde gebeliğin her döneminde prostaglandin ve analogları doğum uyarılabilirken, koyunlarda ise tek başına prostaglandinler kullanılarak doğumu uyarmak mümkün olmamaktadır (Purohit ve ark. 2012, Zoller 2015, Salcı ve İntaş 2018). Koyunlarda deksametazon, flumetazon, betametazon veya kortizol asetat gibi kortikosteroidler kullanılarak doğum indüklenebilmektedir (Zoller 2015). Eksojen glukokortikoidler, doğum indüksiyonunda fetal kortizole benzer bir etki göstererek doğumun başlamasını sağlamaktadır (Zoller 2015, Salcı ve İntaş 2018). Fetal kortizol, plasental progesteronun östrojene dönüşümünü indükleyerek plasental progesteronun azalmasına ve östrojen düzeylerinde artışa neden olur (Zoller 2015).

Normal doğum sonrasında bile yeni doğan kuzular az derecede bir metabolik ve respiratorik asidozisle dünyaya gelmektedirler. Yeni doğan yavrudaki asidozisin derecesi ve süresine göre yavru ya doğmadan ölmekte ya da asfeksi belirtileriyle doğmaktadır. Doğum sonrası akut adaptasyon süreciyle bu durum kompanze edilebildiğinde hayatta kalmaktadırlar (Şahal ve ark. 1994). Kortikosteroidlerin, koyunlarda doğumu indüklemenin yanında fetal olgunlaşma, özellikle akciğer olgunlaşması üzerine etkisi olduğu ve doğum sonrası sağ kalım üzerine olumlu etkisinin bulunduğu belirtilmektedir (Zoller 2015).

Sunulan bu çalışmada doğumu kortikosteroid enjeksiyonu ile uyarılan koyunlardan doğan kuzular ile spontan olarak

doğan kuzular karşılaştırılarak doğum sonrası dönemde oluşabilecek farklılıklar hakkında bilgi edinilmesi amaçlanmıştır. Ayrıca yenidoğan dönemde kuzuların yaşamlarını tehdit eden hipotermi ve hipoglisemi problemlerinin profilaktik olarak önlenmesinde uygun çevre sıcaklığı ve intraperitoneal glikoz enjeksiyonunun kuzuların yaşam kalitelerine etkisi değerlendirilmiştir.

MATERYAL VE METOT

Bu çalışma Van Yüzüncü Yıl Üniversitesi Hayvan Deneyleri Yerel Etik Kurulu'ndan 27/09/2012 tarihinde 2012/06 sayılı karar ile izin alınarak yapılmıştır.

Çalışma 2012 ve 2013 yıllarında, iki üreme sezonunda yürütüldü. Çalışmadaki koyunlara Eylül ayının ilk gününden itibaren koç katımı yapıldı. Buna göre doğumlar şubat ve mart ayları içerisinde gerçekleşti. Çalışmada, en az bir kez normal doğum yapmış, 30 adet Morkaraman ve melezi koyunlar ile bu koyunlardan doğan 50 adet tekiz olarak dünyaya gelen kuzu oluşturdu. Üreme mevsiminde östrüsleri arama koçu ile belirlenen koyunlar çiftleştirilerek aşım tarihi kaydedildi. Gebelik muayeneleri aşımı takip eden 45. günden sonra real-time linear ultrasonografi (7.5 MHz) ile transrektal olarak uygulanmıştır. Doğumlar, gebeliğin 141. ve 145. günlerindeki hayvanlara tek doz 20 mg deksametazon sodyum fosfat (5 ml Devamed, Topkim®, Türkiye) i.m. uygulanarak uyarıldı. Doğumlar enjeksiyon sonrası 40 ile 66. saatler arasında meydana gelmiştir. Kontrol grubundaki (Grup I) hayvanların doğumları, herhangi bir uygulama yapılmadan spontan olarak gerçekleşti.

Her grupta 10 adet kuzu olacak şekilde 5 grup oluşturuldu;

Grup I: Bu gruptaki kuzular herhangi bir uyarım yapılmadan spontan olarak dünyaya geldiler. Herhangi bir ilave uygulamaya tabi tutulmadılar.

Grup II: Bu gruptaki kuzular gebeliğin 141. gününde uyarılarak, 20-24 °C çevre sıcaklığına sahip ortamda dünyaya geldiler ve ilk 24 saat bu ortamda barındırıldılar. Ayrıca bu kuzulara günde 1 defa, 3 gün, 20 ml intraperitoneal %30 dekstroze (Polifarma®, Türkiye) enjeksiyonu uygulandı.

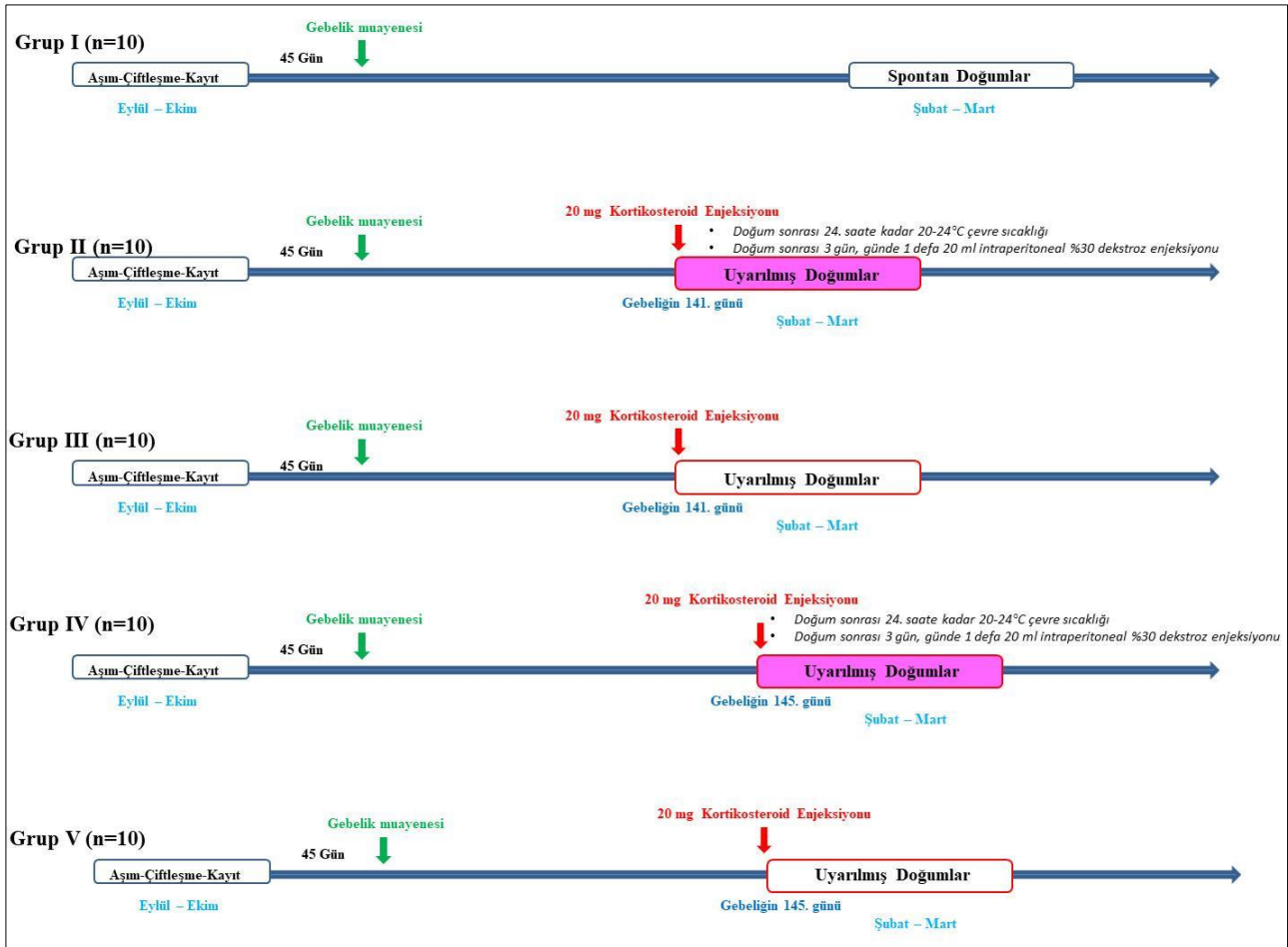
Grup III: Bu gruptaki kuzular gebeliğin 141. gününde uyarılarak dünyaya geldiler. Herhangi bir ilave uygulamaya tabi tutulmadılar.

Grup IV: Bu gruptaki kuzular gebeliğin 145. gününde uyarılarak, 20-24 °C çevre sıcaklığına sahip ortamda dünyaya geldiler ve ilk 24 saat bu ortamda barındırıldılar. Ayrıca bu kuzulara günde 1 defa, 3 gün, 20 ml intraperitoneal %30 dekstroze (Polifarma®, Türkiye) enjeksiyonu uygulandı.

Grup V: Bu gruptaki kuzular gebeliğin 145. gününde uyarılarak dünyaya geldiler. Herhangi bir ilave uygulamaya tabi tutulmadılar.

Bu şekilde oluşturulan tüm gruplar Şekil 1'de özetlenmiştir.

Doğum sonrası tüm kuzuların; vücut sıcaklıkları rektumdan dijital termometre (Oncomed KFT-04, China) ile doğum sonrası ilk saatte, 6. ve 24. saatte ayrıca 3. ve 7. günlerde alınarak kaydedildi. Ağırlık ölçümleri doğum sonrası ilk ve 24. saatlerde ve ayrıca 3. ve 7. günlerde yapıldı. Yedinci günden sonra ise, kuzular 52 günlük olana kadar ağırlık ölçümleri 15 günde bir tekrarlandı. Bu dönemden sonra, ağırlık ölçümleri kuzuların doğum sonrası 82. günlerinde ve 7 aylık olduklarında gerçekleştirildi.



Şekil 1. Oluşturulan gruplar.

Figure 1. Formed groups.

Doğum sonrası tüm kuzulardan venöz kan gazı, kan pH ve glikoz analizi için doğumdan sonraki ilk saat ile 6. ve 24. saatlerde ayrıca 3. ve 7. günlerde vena jugularisten kan örnekleri toplandı. Kan gazlarının analizi için veteriner kan gazları cihazı (VetStat® Electrolyte and Blood Gas Analyzer-Idexx, USA) ve kan glikoz analizleri için de accu-check active kan şekeri ölçüm cihazı (Roche, USA) kullanılmıştır.

İstatistiksel Analiz

Çalışmamızda elde edilen verilerin istatistiksel değerlendirilmesi SPSS (IBM Corp. Released 2013. IBM SPSS Statistics for Windows, Version 22.0. Armonk, NY: IBM Corp.) istatistik paket programı kullanılarak yapıldı. Sürekli değişkenler için tanımlayıcı istatistikler; ortalama ve standart sapma olarak ifade edildi. Sürekli değişkenler bakımından grup ortalamalarını karşılaştırmada tekrarlı ölçümlü varyans analizi yapıldı. Varyans analizini takiben farklı grupları belirlemede Duncan testi kullanıldı. Ağırlık, kan glikoz ve vücut sıcaklıkları değişkenleri arasındaki ilişkiyi belirlemede pearson korelasyon katsayıları hesaplandı. Hesaplamalarda istatistiksel önem düzeyi $p < 0.05$ 'te istatistiksel olarak anlamlı, $p > 0.05$ 'te istatistiksel olarak anlamsız kabul edilmiştir.

BULGULAR

Koyunlarda doğumlar müdahalesiz olarak normal doğum şeklinde gerçekleşti. Doğum mevsiminde kuzuların vital parametrelerini etkileyecek olumsuz hava şartları şekillenmemiştir. Doğum sonrası herhangi bir patolojik

duruma rastlanılmamıştır. Kuzuların solunumu, kolostrum almaları takip edildi ve herhangi bir problem ile karşılaşmamıştır. Göbek kordonu bakımı yapıldı. Çalışma sonuna kadar herhangi bir kuzu ölümü gerçekleşmemiştir.

Kuzu Ağırlıkları

Doğan kuzuların çalışma süresince ölçülen ortalama yavru ağırlıkları Tablo 1'de sunulmuştur. Ağırlık artışları bakımından gruplar arasında istatistiksel olarak önemli bir fark bulunmamıştır ($p > 0.05$) (Tablo 1).

Kan Glikoz Değerleri

Doğum sonrası çalışma süresince ölçülen kan glikoz değerleri Tablo 2'de sunulmuştur. Gruplar arasında kan glikoz değerleri açısından istatistiksel olarak önemli bir fark bulunmamıştır ($p > 0.05$) (Tablo 2).

Vücut Sıcaklıkları

Doğum sonrası çalışma süresince ölçülen rektal vücut sıcaklıkları Tablo 3'de sunulmuştur. Gruplar arasında ve grup içerisinde zamana göre bazı farklılıklar gözlemlendi.

Doğum sonrası ilk saatte; grup I'deki kuzularda vücut sıcaklığı, grup II ve grup III'deki kuzulardan daha yüksekti ($p < 0.05$). Ancak grup IV ve V'deki kuzuların vücut sıcaklığı, diğer tüm gruplardaki kuzularla benzerlik göstermekteydi ($p > 0.05$).

Doğum sonrası 6. saatte; vücut sıcaklığı I. grupta, diğer gruplara göre yüksekti ($p < 0.05$). Diğer gruplarda ise kuzuların vücut sıcaklıkları benzerlik göstermiştir ($p > 0.05$).

Doğum sonrası 24. saatte, 3. ve 7. günlerde; tüm gruplardaki kuzuların vücut sıcaklıkları benzerlik göstermiştir ($p>0.05$).

Grup I ve Grup V'de doğum sonrası ilk saatten 7. güne kadar ölçülen vücut sıcaklıkları istatistiki olarak benzer bulunmuştur ($p>0.05$).

Grup II'de doğum sonrası ilk saatte ölçülen vücut sıcaklığının 6. saate göre düşük olduğu ($p<0.05$), 6. saatten sonra yapılan ölçümlerde giderek arttığı ve 7. günde ölçülen vücut sıcaklığının 6. ve 24. saatten yüksek ve aradaki farkın önemli olduğu belirlenmiştir ($p<0.05$).

Grup III'de ilk saatte ölçülen vücut sıcaklığı 3. ve 7. günde ölçülen vücut sıcaklığından düşük bulunurken ($p<0.05$), diğer zamanlardaki vücut sıcaklıkları ise benzer bulunmuştur ($p>0.05$).

Grup IV'de ilk saatte ve 6. saatte ölçülen vücut sıcaklığı 7. Günde ölçülen vücut sıcaklığından düşük iken ($p<0.05$), diğer zamanlardaki vücut sıcaklıkları ise benzerdi ($p>0.05$).

Ayrıca grup alt kategorileri ile zaman alt kategorileri arasındaki etkileşim istatistiksel olarak önemli bulunmadı ($P_{\text{interaksiyon}}>0.05$). Diğer bir ifadeyle, zaman faktörü değiştiğinde gruplar zamana göre farklı sonuçlar göstermiş ve tüm gruplarda aynı durum söz konusu olmamıştır.

Tablo 1. Gruplardaki tüm kuzulara ait ortalama ($X\pm Ss$) vücut ağırlıkları (Kg).

Table 1. Mean ($X\pm Sd$) bodyweights (Kg) of all lambs in groups.

Ağırlık Zaman	Gruplar					p değeri
	Grup I	Grup II	Grup III	Grup IV	Grup V	
A İlk	4.00±0.77	3.88±0.75	3.68±0.48	4.51±0.78	4.30±0.49	
A 24. Saat	4.32±0.76	3.89±0.73	3.92±0.62	4.63±0.71	4.50±0.64	
A 3. Gün	4.59±0.77	3.96±0.73	4.16±0.59	4.90±0.77	4.67±0.71	
A 7. Gün	5.64±0.76	4.87±0.75	4.89±0.72	5.92±1.00	5.40±0.89	
A 22. Gün	8.40±1.07	7.30±1.37	7.22±1.47	8.92±2.25	8.37±1.38	p=0.091
A 37. Gün	10.90±1.43	9.60±1.77	9.13±1.71	11.62±2.89	11.06±1.94	
A 52. Gün	14.87±1.78	11.54±2.83	10.84±2.46	14.22±3.63	12.77±2.43	
A 82. Gün	22.33±3.09	16.88±5.08	13.66±3.42	19.54±6.59	17.50±4.69	
A 7. Ay	28.27±5.53	32.00±4.12	31.58±7.05	36.60±10.37	33.29±6.48	

A=Ağırlık.

Tablo 2. Gruplardaki tüm kuzulara ait ortalama ($X\pm Ss$) glikoz düzeyleri (mg/dL).

Table 2. Mean ($X\pm Sd$) glucose levels (mg/dL) of all lambs in the groups.

Glikoz Zaman	Gruplar					p değeri
	Grup I	Grup II	Grup III	Grup IV	Grup V	
G İlk	84.30±43.57	67.56±22.69	88.60±51.55	93.70±28.60	103.00±47.03	
G 6. Saat	93.40±24.05	98.56±31.07	107.60±36.08	114.10±23.18	110.73±32.22	
G 24. Saat	103.80±19.49	92.56±25.35	105.80±21.13	115.20±14.42	89.45±16.81	p=0.396
G 3. Gün	112.90±11.33	96.67±21.17	99.00±24.03	103.00±16.74	98.91±18.09	
G 7. Gün	122.40±15.72	117.78±15.95	120.20±22.99	120.80±11.56	119.00±16.32	

G=Glikoz.

Tablo 3. Gruplardaki tüm kuzulara ait ortalama ($X\pm Ss$) vücut sıcaklıkları (°C).

Table 3. Mean ($X\pm Sd$) body temperatures (°C) of all lambs in groups.

VS Zaman	Gruplar					p değeri
	Grup I	Grup II	Grup III	Grup IV	Grup V	
VS İlk	39.86±0.59 ^{a, A}	38.94±1.06 ^{c, B}	39.03±0.45 ^{b, B}	39.31±0.30 ^{b, AB}	39.50±0.35 ^{a, AB}	
VS 6. Saat	39.82±0.40 ^{a, A}	39.44±0.44 ^{b, B}	39.11±0.40 ^{ab, B}	39.29±0.38 ^{b, B}	39.38±0.43 ^{a, B}	P _{Zaman} =0.001
VS 24. Saat	39.76±0.43 ^a	39.46±0.51 ^b	39.23±0.47 ^{ab}	39.53±0.25 ^{ab}	39.51±0.50 ^a	P _{Grup} =0.001
VS 3. Gün	39.94±0.16 ^a	39.52±0.59 ^{ab}	39.48±0.48 ^a	39.71±0.39 ^{ab}	39.39±0.75 ^a	P _{interaksiyon} =0.198
VS 7. Gün	39.10±0.25 ^a	39.92±0.31 ^a	39.62±0.30 ^a	39.83±0.25 ^a	39.78±0.39 ^a	

VS= Rektal vücut sıcaklığı. A,B→ istatistiksel olarak önemlidir ($p<0.05$), a,b,c,d istatistiksel olarak önemlidir ($p<0.05$).

Kan pH değerleri

Tüm gruplardaki kuzulara ait ortalama kan pH değerleri Tablo 4'de özetlenmiştir. Bu sonuçlara göre gruplar arasında kan pH'ı bakımından istatistiksel olarak önemli bir fark bulunmamıştır ($p>0.05$).

Kandaki parsiyel karbondioksit basıncı (pCO_2) değerleri

Tüm gruplardaki kuzulara ait ortalama kan pCO_2 değerleri Tablo 5'te özetlenmiştir. Gruplar arasında kan pCO_2 basıncı istatistiksel olarak önemli bulunmamıştır ($p>0.05$).

Kan bikarbonat iyonunun (HCO_3) serum konsantrasyonu değerleri

Tüm gruplardaki kuzulara ait ortalama kan HCO_3 değerleri Tablo 6'da özetlenmiştir. Gruplar arasında kan HCO_3 değerleri istatistiksel olarak önemsiz bulundu ($p>0.05$).

Kandaki parsiyel oksijen basıncı (pO_2) değerleri

Tüm gruplardaki kuzulara ait ortalama kan pO_2 değerleri Tablo 7'de özetlenmiştir. Gruplar arasında ve grup içerisinde zamana göre bazı zamanlarda farklılıklar gözlenmiştir.

Doğum sonrası ilk saatte; Grup I'deki kan pO₂ değerleri Grup II ve Grup III'den yüksek olduğu ve aradaki farkın istatistiki olarak önemli olduğu (p<0.05), Grup IV ve Grup V'te ölçülen değerler ile benzer olduğu (p>0.05) belirlendi. En düşük kan pO₂ değerinin Grup II'de ölçüldüğü, bu grupta ölçülen değerlerin Grup I ve Grup IV'den istatistiki olarak önemli olduğu (p<0.05), Grup III ve Grup V ile benzer olduğu tespit edilmiştir (p>0.05).

Doğum sonrası 6. ve 24. saatte; Grup I ve Grup IV'ün kan pO₂ değerleri benzer olup, Grup II, Grup III ve Grup V'ten yüksek olduğu aradaki farkın istatistiki olarak önemli olduğu belirlendi (p<0.05). Bu saatlerdeki Grup II, Grup III ve Grup V'teki kan pO₂ değerlerinin benzer olduğu tespit edilmiştir (p>0.05).

Doğum sonrası 3. gün ve 7. günde ölçülen kan pO₂ değerleri tüm gruplarda benzer olduğu gözlemlenmiştir (p>0.05).

Her bir grubun kendi içinde doğum sonrası ilk saatten 3. güne kadar ölçülen kan pO₂ değerleri benzer bulunurken (p>0.05), doğum sonrası 7. günde ölçülen değerlerin doğum sonrası 3. güne kadar ölçülen değerlerden yüksek olduğu ve aradaki farkın istatistiki olarak önemli olduğu belirlenmiştir (p<0.05).

Ayrıca grup ile zamanlar arasındaki etkileşim istatistiksel olarak önemli bulunmadı (P_{interaksiyon}>0.05). Zamanın alt faktörlerinin, grubun alt faktörlerine göre değişimi de önemsizdi.

Tablo 4. Gruplardaki tüm kuzulara ait ortalama (X±Ss) kan pH değerleri.

Table 4. Mean (X±Sd) blood pH values of all lambs in the groups.

pH Zaman	Gruplar					p değeri
	Grup I	Grup II	Grup III	Grup IV	Grup V	
pH İlk	7.42±0.02	7.40±0.03	7.43±0.03	7.44±0.03	7.42±0.04	
pH 6. Saat	7.45±0.03	7.45±0.07	7.45±0.03	7.47±0.04	7.45±0.03	
pH 24. Saat	7.44±0.02	7.44±0.03	7.45±0.04	7.46±0.04	7.42±0.03	p=0.052
pH 3. Gün	7.43±0.01	7.41±0.04	7.42±0.02	7.43±0.05	7.39±0.05	
pH 7. Gün	7.40±0.03	7.38±0.05	7.39±0.04	7.39±0.03	7.38±0.04	

Tablo 5. Gruplardaki tüm kuzulara ait ortalama (X±Ss) kan pCO₂ değerleri (mmHg).

Table 5. Mean (X±Sd) blood pCO₂ values of all lambs in the groups.

pCO ₂ Zaman	Gruplar					p değeri
	Grup I	Grup II	Grup III	Grup IV	Grup V	
pCO ₂ İlk	43.57±5.78	45.44±6.88	42.47±4.95	43.10±4.51	39.89±3.16	
pCO ₂ 6. Saat	39.11±3.74	38.94±4.24	39.05±3.98	37.70±6.11	37.79±2.14	
pCO ₂ 24. Saat	41.93±3.96	40.13±3.28	40.30±2.11	39.50±4.35	39.53±2.91	p=0.314
pCO ₂ 3. Gün	41.99±2.52	43.50±4.68	45.00±3.09	41.30±4.85	39.48±5.85	
pCO ₂ 7. Gün	40.80±3.08	40.68±4.93	39.91±3.36	42.29±4.44	40.82±3.18	

Tablo 6. Gruplardaki tüm kuzulara ait ortalama (X±Ss) kan HCO₃ değerleri (mmol/L).

Table 6. Mean (X±Sd) blood HCO₃ values of all lambs in the groups.

HCO ₃ Zaman	Gruplar					p değeri
	Grup I	Grup II	Grup III	Grup IV	Grup V	
HCO ₃ İlk	26.13±2.56	24.01±2.95	26.71±2.54	27.44±2.72	24.79±1.48	
HCO ₃ 6. Saat	25.15±1.39	25.74±3.14	27.33±2.60	25.64±3.24	25.69±2.63	
HCO ₃ 24. Saat	26.08±3.09	25.78±1.83	26.75±2.14	26.25±4.79	24.58±2.38	p=0.242
HCO ₃ 3. Gün	25.64±1.40	26.10±3.83	27.56±2.35	24.63±3.07	24.24±2.96	
HCO ₃ 7. Gün	23.36±2.75	22.18±3.04	20.86±1.26	23.65±2.60	22.24±3.07	

Tablo 7. Gruplardaki tüm kuzulara ait ortalama (X±Ss) kan pO₂ değerleri (mmHg).

Table 7. Mean (X±Sd) blood pO₂ values of all lambs in the groups.

pO ₂ Zaman	Gruplar					p değeri
	Grup I	Grup II	Grup III	Grup IV	Grup V	
pO ₂ İlk	29.79±4.22 ^{b, A}	22.39±5.44 ^{b, C}	23.37±4.85 ^{b, BC}	27.81±4.18 ^{b, AB}	26.20±7.36 ^{b, ABC}	
pO ₂ 6. Saat	30.41±5.37 ^{b, A}	23.82±4.68 ^{b, B}	23.65±4.79 ^{b, B}	29.00±4.85 ^{b, A}	23.73±3.99 ^{b, B}	P _{Zaman} =0.001
pO ₂ 24. Saat	30.07±4.76 ^{b, A}	24.20±4.27 ^{b, B}	25.70±3.33 ^{b, B}	30.90±4.77 ^{b, A}	24.55±5.28 ^{b, B}	P _{Grup} =0.001
pO ₂ 3. Gün	29.30±4.55 ^b	26.26±4.54 ^b	27.90±2.96 ^b	28.70±5.74 ^b	26.25±5.99 ^b	P _{interaksiyon} =0.850
pO ₂ 7. Gün	41.60±4.62 ^a	37.11±3.51 ^a	35.01±3.35 ^a	40.44±6.35 ^a	37.31±1.43 ^a	

A,B,C→ istatistiksel olarak önemlidir (p<0.05). a,b↓ istatistiksel olarak önemlidir (p<0.05).

TARTIŞMA VE SONUÇ

Sunulan bu çalışmada gebeliğinin 141. ve 145. günlerinde doğumu kortikosteroid enjeksiyonu ile indüklenen koyunlardan doğan kuzular ile doğumu spontan gerçekleşen kuzuların neonatal süreçte bazı vital parametreleri karşılaştırıldı. Ayrıca neonatal kuzularda intraperitoneal glikoz takviyesinin ve uygun çevre sıcaklığının profilaktik etkinliği değerlendirilmiştir. Kortikosteroid enjeksiyonu ile doğumları indüklenen koyunlardan doğan kuzular ile spontan doğan kuzular arasında; vücut ağırlık artışları, kan glikoz düzeyleri, kan pH düzeyleri, kan pCO₂ basıncı ve kan HCO₃ değerlerinin benzer fakat rektal vücut sıcaklıkları ile kan pO₂ basıncı değerlerinin doğum sonrası ilk aşamalarda farklı olduğu belirlenmiştir. Rektal vücut sıcaklıkları ile kan pO₂ basıncı değerleri arasındaki farkın zamanla kompanze edilerek ortadan kalktığı tespit edildi. Profilaktik amaçla uyguladığımız intraperitoneal glikoz takviyesinin ve uygun çevre sıcaklığının tespit edilebilir bir etkisi gözlenmemiştir. Veriler değerlendirildiğinde, Morkaraman ve melezi ırklarda gebeliğin 141-145. günleri arasında doğumun kortikosteroidler ile uyarılmasının neonatal kuzulara olumsuz etkisinin olmadığı görüldü.

Çalışmamızda doğumu kortikosteroid enjeksiyonu ile uyarılan koyunlardan doğan kuzular ile spontan doğan kuzular karşılaştırılarak doğum sonrası dönemde oluşabilecek farklılıklar araştırıldı. Ayrıca neonatal dönemde kuzuların yaşamlarını tehdit eden hipotermi ve hipoglisemi problemlerin profilaktik olarak önlenmesinde uygun çevre sıcaklığı ve intraperitoneal glikoz enjeksiyonunun kuzuların yaşam kalitelerine etkisi değerlendirilmiştir.

Sunulan bu çalışmada, doğumun uyarılmasında yavrunun neonatal yaşam şansının yüksek olmasına dikkat edildi. Hayvan materyali olarak kullanılan Morkaraman ve melezi koyunların gebelik süresi, Odabaşoğlu ve arkadaşları (1996)'na göre 150 gün olarak değerlendirildi. Gebeliğin 130 ile 140. günleri arasındaki doğumların prematüre doğum olarak ifade edilmesi (Dinç 2007) ve bu şekilde doğan kuzuların ancak özel bakım şartlarıyla hayatlarını devam ettirebilecekleri göz önünde bulundurularak gebeliğin 141. günü doğumun uyarımı için uygun zaman olarak tercih edildi. Böylece, doğuma yaklaşık 10 gün kala doğumu uyarmaya yönelik eksojen medikal uyarımların anne ve yavru üzerindeki olumsuz yaşam şartlarının etkilerini gözlemek amaçlandı. Diğer bir uyarım dönemi olarak da gebeliğin 145. günü tercih edildi ve gebeliğin son 10 günü içerisinde yaklaşık 5 günlük bir zaman aralığının maternal ve neonatal risk değerlendirildi. Meydana gelebilecek bu risklerin varlığı, oluşturulan spontan doğan kuzu grubuyla karşılaştırılmıştır.

Çeşitli çalışmalarda kuzuların doğum ağırlığı ile neonatal ölüm riskleri arasında önemli bir ilişkinin olduğu değerlendirilmiştir (Nash ve ark. 1996, Dwyer ve ark. 2016). Yine doğum ağırlığı ve serum immunglobulin titresi arasındaki ilişkilerden de bahs edilmektedir (Christley ve ark. 2003). Zayıf doğan kuzularda, daha düşük IgG miktarına rastlandığı belirtilmiştir (Ahmad ve ark. 2000).

Gaur ve ark. (2022b), düşük doğum ağırlıklı kuzuların, yüksek doğum ağırlıklı kuzulara göre daha yüksek mortalite oranına sahip olduklarını ifade etmişlerdir. Düşük glikojen ve yağ rezervleri ile doğan kuzular soğuk stresi ve açlığa karşı daha hassastırlar. Şiddetli soğukların hakim olduğu hava koşullarının doğum sonrası kuzuların enerji gereksinimlerini artırarak 6 ile 16 saat içerisinde kendi vücut rezervlerini tüketmelerine neden olduğu ifade edilmektedir (Rook ve ark. 1990). Keçeci (2003), düşük

doğum ağırlığına sahip (<2.5 kg) olan kuzuların, yüksek doğum ağırlığına sahip (≥2.5 kg) kuzulara göre daha düşük plazma glikoz seviyelerine sahip olduklarını belirlemiştir.

Sunulan bu çalışmada, gerek spontan gerekse de uyarımla doğan kuzuların canlı ağırlıkları arasında, 7 aylık takipler sonucunda, anlamlı bir fark bulunmadı. Doğan tüm kuzuların ağırlıkları, bu ırk için spesifik olan doğum ağırlıklarını (Arslan ve ark. 2003) yansıtmaktaydı. Kuzu ağırlık sonuçları 2 önemli sonucu dolaylı olarak ifade etmekteydi: Bunlardan ilki; gebeliğin 141. gününden itibaren fetal gelişimin ideal büyüklükte olduğu, bir diğeri ise çalışmamızdaki kuzularda hipotermi-hipoglisemi sendromunun oluşmadığıdır. Bazı çalışmalarda önemli farklılıkların olduğu ifade edilmektedir. Örneğin Matteo ve ark. (2008), gebeliğin 133. gününde doğumları uyarılan koyunların kuzularının doğum ağırlıklarını normal doğan kuzuların doğum ağırlıkları ile karşılaştırmışlar (147. gün) ve 133. günde doğan kuzuların doğum ağırlıkları (3.3±0.2 kg) ile normal doğan kuzuların doğum ağırlıkları (4.1±0.1 kg) arasında önemli derecede fark olduğunu ifade etmişlerdir. Ancak aynı araştırmacılar grupları arasındaki bu farkın doğum sonrası 12 günde ortadan kalktığını gözlemlemişlerdir. Aynı zamanda 4. ve 8. haftalarda da kuzulara ait arterial basınç, kalp atım hızı ve pek çok kan parametresinde de anlamlı bir farkın olmadığını saptamışlardır.

Doğumdan sonra kuzuların vücut sıcaklığının kontrolü temel olarak endokrin faktörler ve uncoupling protein (UCP) aracılığı ile kahverengi yağ dokusunun oksidasyonu ile üretime bağlıdır (Clarke ve ark. 1997). Doğumdan sonra rektal vücut sıcaklığı çevre sıcaklığına, doğum ağırlığına ve yeni doğanın vücut yüzey oranına bağlı olarak değişmektedir (Dwyer ve Morgan 2006).

Sunulan bu çalışmada, grup I deki ilk 6 saat hariç diğer tüm neonatal dönem dikkate alındığında, gerek spontan gerekse de uyarımla doğan kuzularda önemli bir rektal vücut sıcaklığı farklılığına rastlanılmadı. Spontan doğan kuzularda (grup I), doğum sonrası 6. saate kadar, diğer gruplara göre önemli olan yüksek bir rektal vücut sıcaklığı tespit edildi. Bu farklılığa, çevre ve bireysel özellikler dışında, fizyolojik doğum endokrinolojisinin etkili olup olmadığı detaylı olarak araştırılması gerekmektedir. Ancak 6. saatten sonra vücut sıcaklığının tüm kuzularda büyük ölçüde dengelendiği belirlendi. Doğan kuzularda, bazı çalışmalarda belirtildiği gibi (Vannucchi ve ark. 2012; Chniter ve ark. 2013), geçen zamana bağlı olarak vücut sıcaklığının, çevreye karşı adapte olacak şekilde yükselişe geçtiği gözlemlendi. Kuzuların vücut sıcaklıklarındaki bu istikrarlı değişim çalışmada kullanılan koyunların uygun metabolizmaya sahip olduklarını, ayrıca doğum zamanındaki çevre koşullarının da neonatal risk oluşturmadığı şeklinde açıklanabilir.

Doğum sonrası vücut sıcaklığı dengesi iklim koşulları yanında, doğum ağırlığı ya da vücut yüzey alanı, plazma tiroit hormonları, kortizol ve alınan kolostrumla ilişkili olduğu belirtilmektedir (Wassmuth ve ark. 2001). Bu nedenle kuzularda neonatal yaşam gücünün artırılması için doğum sonrası kuzulara termoregülasyon yeteneğinin iyileştirilmesine yönelik uygulamalar yapılabilir (Greenwood ve ark. 2002; Dwyer ve Morgan 2006). Bu uygulamalardan birinin yeni doğan kuzulara glikoz takviyesi olduğu, yapılan çalışmalarla (Martin 1999; Rings 2003) kanıtlanmıştır. Adaptasyon dönemi olarak adlandırılan neonatal periyotta kan glikoz homeostazisinin oluşması gerekmektedir. Fötüsün enerji ihtiyacının karşılanması tamamıyla maternal glikoza bağlıdır.

Neonatal periyotta ise artık glikozun kontrolü büyük ölçüde insülin hormonu tarafından yapılmakla beraber yeni doğanların glikoz kontrol mekanizmaları tam olarak anlaşılmamıştır (Cowett ve Farrag 1998). Neonatal dönemde hiperglisemi veya hipoglisemi oluşabilmektedir. Özellikle olumsuz hava koşullarında hipoglisemi neonatal mortalitelerin başlıca sebebidir. Çünkü doğum sonrası kuzunun enerji rezervlerinde hızlı bir düşüş şekillenebilmekte, akut hipotermi ve ölüm meydana gelebilmektedir. Bu yüzden yeterli enerji rezervi, yeni doğanın olumsuz hava koşullarına direnci ve neonatal yaşama gücü için son derece önemlidir (Nowak ve Poindron, 2006). Doğumdan sonra plazma glikoz seviyesi hızlı bir şekilde artar (Greenwood ve ark. 2002) ve bu artış vücut sıcaklığının korunabilmesi için çok önemlidir. Yeterli glikoz rezervi, doğumdan sonra kuzuların vücut sıcaklıklarını normal sınırlar içinde korumasına yardım eden önemli bir faktördür (Stafford ve ark. 2007). Bazı kuzularda gözlenen neonatal düşük glikoz düzeyleri zamanla tüketilerek azaldıkça bu durum şiddetli hipoglisemiye yol açmakta ve mortalitenin başlıca nedeni olabilmektedir (Mellor ve Stafford 2004).

Sunulan çalışma, profilaktik olarak glikoz enjeksiyonları yapılan gruplardaki kuzular ile, glikoz enjeksiyonu yapılmayan diğer gruplardaki kuzular karşılaştırıldığında, profilaktik amaçla yapılan glikoz enjeksiyonlarının avantaj sağlamadığı görülmüştür. Çünkü doğum sonrası tüm gruplarda kan glikoz seviyesi normal değerlerde seyrettiği ve hiç bir kuzuda hipoglisemi oluşmadığı belirlenmiştir. Benzer sonuçlar, doğumu uyarılan kuzularda diğer iki çalışmada da rapor edilmiştir. Bu çalışmalardan birinde, Alswailer ve ark. (2013), 135 gündeki uyarımla doğan kuzularda kan glikoz seviyesini 88.28 mg/dl, normal doğan kuzularda ise 109.9 mg/dl olarak belirlemişler ve gruplar arasında fark olmadığını tespit etmişlerdir. Diğer bir çalışmada Cock ve ark. (2005), 133. günde uyarımla doğan kuzular ile normal doğan kuzular arasında kan glikoz seviyeleri arasında istatistiksel olarak bir fark olmadığını saptamışlardır. Yukarıda detayları verilen literatür değerlendirmeleri (Wassmuth ve ark. 2001; Nowak ve Poindron, 2006; Martin 1999; Rings 2003) göz önüne alındığında, özellikle kötü çevre şartlarında doğan ya da kolostrium almayan kuzulardaki glikoz uygulamalarının olumlu etkileri, çalışma sonuçlarımızı daha da anlamlı kılmaktadır.

Normal doğum sonrasında bile yeni doğan kuzular derecesi düşüğe olsa metabolik ve respiratorik asidozisle dünyaya gelmektedirler (Şahal ve ark. 1994). Araştırmalar solunum ve kalp atım hızındaki artışların, neonatal asit-baz dengesinin düzenlenmesi için önemli olduğunu ifade etmektedir (Bessho ve ark. 1997; Alonso-Spilsbury ve ark. 2005). Sunulan bu çalışmada kan gazlarından, kan pO₂ basıncı değeri dışında, diğer tüm kan gazları değerleri (pH, pCO₂ ve HCO₃) gruplar arasında benzerlik gösterdiği tespit edilmiştir. En yüksek pO₂ basıncı spontan doğan kuzularda gözlenmiştir. Ancak spontan doğan kuzularda, ilk saatlerdeki yüksek pO₂ değerleri, yaşam kalitesi açısından, diğer gruplardaki kuzulara avantaj sağlamadığı belirlenmiştir. Bu bulguların birçok literatürdeki (Siimes ve ark. 1990; Matteo ve ark. 2008; Vannuchi ve ark. 2012) sonuçlar ile benzerlikler gösterdiği gözlemlendi.

Sonuç olarak sunulan bu çalışmanın tüm bulguları birlikte değerlendirildiğinde; Morkaraman ve melezi koyunlarda gebeliğin 141-145. günleri arasında doğumun uyarılmasının neonatal risk oluşturmadığı belirlendi. Bu dönemde olası endikasyonlar gereği doğumun kortikosteroidlerle başarılı ve sorunsuz olarak uyarılabileceği değerlendirildi. Doğumun uyarılması

sonucu doğan kuzularda yetersiz doğum ağırlık riski de tespit edilmedi. Bu çalışmada yeni doğan kuzulara, hipoglisemi-hipotermi sendromuna bağlı ölümlerden korunmak amacıyla, enerji kaynağı olarak eksojen glikoz takviyesi zorunlu olmadığı kanısına varıldı. Ekonomik olarak ve ilave işçilik gerektiren glikoz uygulamasının, oldukça soğuk ortamlarda doğan kuzularda, vücut sıcaklığı takibine göre tercih edilebileceği buna karşılık anne sütünün az olduğu ya da annenin yavruya karşı ilgisiz kaldığı olgularda, vücut sıcaklığı takibi olmadan da kuzulara glikoz takviyesinin düşünülebileceği değerlendirildi.

Sunulan çalışmanın, koyunlarda doğumun uyarılmasını zorunlu kılan durumlarda yeni doğan kuzular hakkında mevcut bilgi alt yapısının geliştirilmesine destek olabileceğine böylece veteriner neonatoloji alanına katkı sağlayabileceği kanısına varıldı. Doğum sonrası dönemi içeren mevcut bilimsel verilerin ve yapılacak daha ileri düzeydeki çalışmaların, neonatal mortalite oranlarını azaltacak çözümlerin geliştirilmesine yardımcı olabileceği değerlendirildi.

ÇIKAR ÇATIŞMASI

Yazarlar bu çalışma için herhangi bir çıkar çatışması olmadığını beyan ederler.

TEŞEKKÜR VE BİLGİLENDİRME

Bu araştırma Van Yüzüncü Yıl Üniversitesi Bilimsel Araştırma Projeleri Koordinasyon Birimi tarafından "2012-SBE-D035" nolu proje olarak desteklenmiştir.

Bu çalışma Nebi ÇETİN isimli yazarın doktora tezinden üretilmiştir.

YAZAR KATKILARI

Fikir/Kavram: NÇ, İT
Denetleme/Danışmanlık: NÇ, İT
Veri Toplama ve/veya İşleme: NÇ, İT
Analiz ve/veya Yorum: NÇ, İT
Makalenin Yazımı: NÇ, İT
Eleştirel İnceleme: NÇ, İT

KAYNAKLAR

- Ahmad R, Khan A, Javed MT, Hussain I (2000). The level of immunoglobulins in relationship to neonatal lamb mortality in Pak-Karakul sheep. *Vet Arhiv*, 70, 3, 129-139.
- Alonso-Spilsbury M, Mota-Rojas D, Villanueva-García D et al. (2005). Perinatal asphyxia pathophysiology in pig and human: a review. *Anim Reprod Sci*, 90 (1-2), 1-30.
- Alonso-Spilsbury M, Mota-Rojas D, Villanueva-García D et al. (2005). Perinatal asphyxia pathophysiology in pig and human: a review. *Anim Reprod Sci*, 90, 1-30.
- Alswailer JM, Harding JE, Bloomfield FE (2013). Neonatal Hyperglycaemia Increases Mortality and Morbidity in Preterm Lambs. *Neonatology*, 103, 83-90.
- Arslan M, Yılmaz O, Ateş CT (2003). Morkaraman ve Corriedale x Morkaraman (F1) Kuzularında Büyüme. *YYÜ Vet Fak Derg*, 14 (1), 46-49.
- Atasoy F (2016). Koyunlarda dölvürimi ve kuzu ölümleri. *Cumhuriyet Üni Sağ Bil Ens Derg*, 1 (1), 15-21.
- Aydoğdu U (2016). Kuzularda neonatal mortalite. *Cumhuriyet Üni Sağ Bil Ens Derg*, 1 (2), 37-46.
- Bessho T, Taira S, Koyama K (1997). Effect of respiratory acidosis on body movements in the chronically instrumented fetal lamb. *Acta Obstet Gynecol Scand*, 76, 200-204.
- Chniter M, Hammadia M, Khorchania T et al. (2013). Aspects of neonatal physiology have an influence on lambs' early growth and survival in prolific D'man sheep. *Small Rumin Res*, 111, 162-170.

- Christley RM, Morgan KL, Parkin TDH, French NP (2003).** Factors related to the risk of neonatal mortality, birth-weight and serum immunoglobulin concentration in lambs in the UK. *Prev Vet Med*, 57, 209-226.
- Clarke L, Heasman L, Firth K, Symonds ME (1997).** Influence of feeding and ambient temperature on thermoregulation in newborn lambs. *Exp Physiol*, 82, 1029-1040.
- Cock M, Hanna M, Sozo F et al. (2005).** Pulmonary Function and Structure Following Mild Preterm Birth in Lambs. *Pediatr Pulmonol*, 40, 336-348.
- Cowett RM, Farrag HM (1998).** Neonatal glucose metabolism. Cowett RM (Ed). *Principles of Perinatal-Neonatal Metabolism* (pp. 683-722). Springer-Verlag, New York.
- Diñç DA (2007).** Doğum. Alaçam E (Ed). *Evcil Hayvanlarda Doğum ve İnfertilite* (s. 143-153). Medisan, Ankara.
- Dwyer CM (2008).** The welfare of the neonatal lamb. *Small Rumin Res*, 76 (1-2), 31-41.
- Dwyer CM, Conington J, Corbiere F et al. (2016).** Invited review: improving neonatal survival in small ruminants: science into practice. *Animal*, 10 (3), 449-459.
- Dwyer CM, Morgan CA (2006).** Maintenance of body temperature in the neonatal lamb: effects of breed, birth weight and litter size. *J Anim Sci*, 84, 1093-1101.
- Gaur P, Malik ZS, Bangar YC et al. (2022a).** Influence of maternal and additive genetic effects on lamb survival in Harnali sheep. *J Anim Breed Genet*, 139 (2), 204-214.
- Gaur P, Malik ZS, Bangar YC, Magotra A, Chauhan A. (2022b).** Survival analysis for estimating lamb survival up to weaning in Harnali sheep. *Zygote*, 30 (6), 797-800.
- Greenwood PL, Hunt AS, Slepatis RM et al. (2002).** Effects of birth weight and postnatal nutrition on neonatal sheep. III. Regulation of energy metabolism. *J Anim Sci*, 80, 2850-2861.
- Keçeci T (2003).** Effect of Low Birthweight on Serum Thyroid Hormones, Glucose, Urea and Blood pH in Newborn Lambs. *Turk J Vet Anim Sci*, 27, 395-399.
- Martin J (1999).** Hypothermia in newborn lambs. Erişim Tarihi: 23.12.2022. Erişim Adresi: <http://www.omafra.gov.on.ca/english/livestock/sheep/facts/98-089.htm>
- Matteo RD, Stacy V, Probyn ME et al. (2008).** Does moderate preterm birth lead to altered arterial pressure? Studies in sheep. *Clin Exp Pharmacol Physiol*, 35, 1426-1432.
- Mellor DJ, Stafford KJ (2004).** Animal welfare implications of neonatal mortality and morbidity in farm animals. *The Vet J*, 168 (2), 118-133.
- Nash ML, Hungerford LL, Nash TG, Zinn GM (1996).** Risk factors for perinatal and postnatal mortality in lambs. *Vet Rec*, 139, 64-67.
- Nowak R, Poindron P (2006).** From birth to colostrum: early steps leading to lamb survival. *Reprod Nutr Dev*, 46, 431-446.
- Odabaşoğlu F, Arslan M, Yertürk M (1996).** Morkaraman ve Corriedale x Morkaraman (F1) Kuzularda Doğum Ağırlığı ve Yaşama Gücüne, Morkaraman Koyunlarda Gebelik Süresine Bazı Faktörlerin Etkisi. *YYÜ Vet Fak Derg*, 7 (1-2), 1-7.
- Purohit G, Shekher C, Kumar P, Solanki K (2012).** Induced termination of pregnancy in domestic farm animals. *Iran J Appl Anim Sci*, 2, 1-12.
- Rings DM (2003).** Problems of the neonatal period in sheep and goats. *North Am Vet conference; Large Animal*, 295.
- Rook JS, Scholman G, Wing-Proctor S, Shea M (1990).** Diagnosis and control of neonatal losses in sheep. *Vet Clin North Am Food Anim*, 6 (3), 531-562.
- Salcı ESÖ, İntaş KS (2018).** Koyun ve Keçilerde Doğumun İndüksiyonu Sonuçlarının Değerlendirilmesi. *Harran Üniv Vet Fak Derg*, 7 (2), 162-167.
- Sevinç G, Şahin Z, Aydoğdu MH (2022).** Türkiye'nin Küçükbaş Hayvan Varlığı ile Süt Üretimindeki Gelişmelerin Son Dönemlerindeki Trend Analizi. *ASR Journal*, 35 (7), 377-384.
- Siimes ASİ, Valimaki İAT, Antila KJ et al. (1990).** Regulation of Heart Rate Variation by the Autonomic Nervous System in Neonatal Lambs. *Pediatr Res*, 27 (4), 383-391.
- Stafford KJ, Kenyon PR, Morris ST, West DM (2007).** The physical state and metabolic status of lambs of different birth rank soon after birth. *Livest Sci*, 111, 10-15.
- Şahal M (1994).** Kuzularda doğum sonrası venöz kan gazları, asit-baz dengesi, kan serumu glikoz, laktat, üre ve elektrolit düzeyleri ile appar puanlama sistemine göre saptanan kriterler arasındaki ilişkiler. *Ankara Univ Vet Fak Derg*, 41 (3-4), 373-387.
- Türkyılmaz D, Özyürek S, Dağdelen Ü, Esenbuğa N, Yaprak M (2021).** İvesi ve Romanov x İvesi Melez Koyunların bazı döl verim özellikleri, kuzularının yaşama gücü ve büyüme gelişme özelliklerinin incelenmesi. *JASP Journal*, 4 (2), 127-135.
- Vannucchi CI, Rodrigues JA, Silva LCG, Lúcio CF, Veiga GAL (2012).** A clinical and hemogasometric survey of neonatal lambs. *Small Rumin Res*, 108, 107-112.
- Wassmuth R, Loer A, Langholz HJ (2001).** Vigour of lambs newly born to outdoor wintering ewes. *Anim Sci*, 72, 169-178.
- Zoller DK, Vassiliadis PM, Voigt K, Sauter-Louis C, Zerbe H (2015).** Two treatment protocols for induction of preterm parturition in ewes— Evaluation of the effects on lung maturation and lamb survival. *Small Rumin Res*, 124, 112-119.



Renal Ultrasonography Findings in Cats with Feline Infectious Peritonitis

Erdem GÜLERSOY^{1,*}  Canberk BALIKÇI¹  Esmâ KİSMET¹  İsmail GÜNAL¹ 
Adem ŞAHAN¹  Muhammet Ali GÜÇLÜ²  Mahmut OK³ 

¹ Harran University, Faculty of Veterinary Medicine, Department of Internal Medicine, Şanlıurfa, 63200, Türkiye

² Petantep Veterinary Clinic, Gaziantep, 27000, Türkiye

³ Selçuk University, Faculty of Veterinary Medicine, Department of Internal Medicine, Konya, 42003, Türkiye

Received: 12.01.2023

Accepted: 20.02.2023

ABSTRACT

Feline infectious peritonitis (FIP) is a fatal disease caused by a mutated feline enteric coronavirus (FECV) that causes a wide diversity of clinical findings. Antemortem diagnosis may be challenging as the non-effusive form causes pyogranulomatous inflammation in various organs including the eye, brain, omentum, liver and kidney compared to the effusive form. Since it has been discussed that the kidney is the organ most susceptible to FIP-related lesion development, this study aimed to evaluate the renal ultrasonography findings in cats with naturally developed non-effusive FIP. Clinical and renal ultrasonographic examinations of 17 cats with compatible clinical findings that would suggest the presence of non-effusive FIP were performed with the appropriate protocol. Both cats' kidneys were evaluated for echogenicity, size (longitudinal length), shape, presence of free fluid, if any, and echogenicity of this fluid. As a result of renal ultrasonography, it was observed that the most prominent abnormal ultrasonographic findings were cortical hyperechogenicity (11 out of 17 cats), medullary rim sign (11 out of 17 cats), renomegaly (10 out of 17 cats), pyelectasis (5 out of 17 cats), loss of corticomedullary differentiation (4 out of 17 cats) and distortion of internal architecture (4 out of 17 cats). In conclusion, it was observed that morphological and parenchymal alterations occur in the renal ultrasonographic evaluation in cats with non-effusive FIP, and renal ultrasonography could provide useful clinical information in evaluating the clinical reflection of vasculitis due to FIP. Although these abnormal renal ultrasonography findings were not specific for FIP, it was concluded that the combination of the observed ultrasonographic findings and other compatible clinical findings and their evaluation together can be used to increase the index of suspicion for antemortem FIP infection.

Keywords: *Cat, Diagnosis, FIPV, Renal cortex, Vasculitis.*

öz

Felin Enfeksiyöz Peritonitisli Kedilerde Renal Ultrasonografi Bulguları

Felin enfeksiyöz peritonitis (FIP), mutasyona uğramış felin enterik koronavirüs (FECV) tarafından oluşturulan, çok çeşitli klinik bulgulara sebep olan ölümcül, viral bir hastalıktır. Effüziv forma kıyasla non-effüziv form göz, beyin, omentum, karaciğer ve böbrek gibi çeşitli organlarda piyogranülatöz yangıya sebep olduğundan antemortem tanı zorlaşabilir. FIP ile ilişkili lezyon gelişimine en duyarlı organın böbrek olduğu tartışılmış olduğundan, bu çalışmada doğal gelişmiş non-effüziv FIP'li kedilerde renal ultrasonografi bulgularını değerlendirmek amaçlandı. Non-effüziv FIP varlığından şüphelendirecek uyumlu klinik bulgulara sahip 17 adet kedinin klinik muayeneleri ve uygun protokol ile renal ultrasonografik muayeneleri gerçekleştirildi. Tüm kedilerin her iki böbreği ekojenite, boyut (longitudinal uzunluk), şekil, varsa serbest sıvı varlığı ve bu sıvının ekojenitesi yönünden değerlendirildi. Yapılan renal ultrasonografi sonucu en belirgin anormal ultrasonografik bulguların kortikal hiperekojenite (17 kedinin 11'i), medullar rim sign (17 kedinin 11'i), renomegali (17 kedinin 10'u), piyelektazi (17 kedinin 5'i), kortikomedullar ayrımın azalması (17 kedinin 4'ü) ve internal yapıda bozulma (17 kedinin 4'ü) olduğu belirlendi. Sonuç olarak, çalışmamızda non-effüziv FIP'li kedilerde renal ultrasonografik değerlendirmede morfolojik ve parankimal değişimler olduğu ve renal ultrasonografinin FIP'e bağlı oluşan vaskülitisin klinik yansımalarını değerlendirmede faydalı klinik bilgiler sağladığı gözlemlendi. Her ne kadar tespit edilen bu anormal renal ultrasonografi bulguları FIP için spesifik olmasa da tespit edilen ultrasonografik bulgular ile diğer uyumlu klinik bulguların kombinasyonu ve hepsinin birlikte değerlendirilmesi, antemortem FIP enfeksiyonu şüphesi indeksini arttırmada kullanılabileceği kanısına varıldı.

Anahtar Kelimeler: *FIPV, Kedi, Renal korteks, Tanı, Vaskülit.*



INTRODUCTION

Feline infectious peritonitis (FIP) is a progressive and fatal disease caused by virulent feline coronavirus (FCoV), especially in cats younger than 2 years of age with an immature immune system (Pedersen 2009). There are 2 pathotypes of FCoV: feline enteric coronavirus (FECV), which is the enteric biotype and feline infectious peritonitis virus (FIPV), which is the virulent one (Kipar and Meli 2014; Gülersoy and Maden 2021). FIPV is a mutated form of FECV, and causes a wide variety of clinical manifestations. Although FECV is highly contagious, FIPV is less common than FECV. There are two clinical forms of FIP. The effusive form, is characterized by immune-mediated vasculitis, proteinaceous fluid accumulation in the peritoneal, pleural, pericardial space and subcapsular region of the kidneys. On the other hand, the non-effusive form affects many organs including the eye, brain, kidney, omentum and liver with pyogranulomatous or granulomatous inflammation (Lappin 2003).

It is thought that 0.3-1.4% of cat deaths observed in veterinary clinics and hospitals all over the world are due to FIP. FIP is challenging to diagnose, especially in the absence of effusion, due to the lack of pathognomonic clinical and laboratory findings. Therefore, the sensitivity, specificity, and predictive value of each diagnostic test should be evaluated separately in order to suspect and diagnose FIP (Lappin 2003; Gülersoy and Maden 2021). The disease is fatal when not treated with novel protocols or when treatment is delayed (Gülersoy and Maden 2021). Thus, accurate diagnosis is very critical. Anamnesis, signalment, comprehensive physical examination should be performed for each case, and accordingly, the appropriate diagnostic method should be selected and the FIP index of suspicion should be established (Riemer et al. 2016). It was reported that the most common organ in which FIP-related lesions develop, especially in cats less than 1 year old, is the kidney (Kipar et al. 2005). In this context, ultrasonography (USG) is a valuable diagnostic tool utilized for the investigation of kidney disorders. It has higher accuracy than radiography and provides excellent imaging for evaluation of renal shape, size and internal structures. Also, it is much superior to radiography in cases of effusive FIP. Moreover, despite more advanced imaging devices such as computed tomography and magnetic resonance imaging, ultrasonography is more accessible and inexpensive, often does not necessitate anesthesia, and allows real-time imaging (Seyrek-Intas and Kramer 2008; Kipar and Meli 2014).

Therefore, the aim of this study is to identify renal abnormalities in naturally developing non-effusive FIP cases and to contribute to the antemortem diagnosis of FIP by detecting renal abnormalities that can be used to increase the index of suspicion for antemortem FIP infection.

MATERIAL AND METHODS

The study protocol was approved by the Faculty of Veterinary Medicine, Selçuk University Local Ethics Committee (Approval number: 2020/43). Informed consent was given to the owners of all the cats enrolled in the study and permissions were obtained.

Animal Material

The animal material of this study consisted of 17 cats with compatible clinical findings to suspect the presence of non-effusive FIP, all were admitted to the Animal Hospital for

diagnosis and treatment purposes. All cats were client-owned indoor cats and were fed on commercial dry cat food. All cats were evaluated in terms of anamnestic data including breed, sex, age, symptom duration, physical examinations, rapid diagnostic test kit results and the form of FIP infection.

Physical Examinations

Physical examinations of all cats including heart and lung auscultations, body temperature, pulse and respiratory rate measurements, palpable lymph node and gingival capillary refill time evaluations were performed.

Inclusion and Exclusion Criteria

Presence of clinical findings in all the cats such as anorexia, lethargy, weight loss, jaundice, ocular lesions, upper respiratory signs and incoordination which is generally most intense in posterior non-effusive FIP were accepted as compatible findings (Pedersen et al. 2019). Feline Calicivirus (FCV), Feline Herpesvirus (FHP), Feline Immunodeficiency (FIV), Feline Leukemia Virus (FeLV) and Feline Parvovirus (FPV) together with the presence of Toxoplasma were considered for both differential diagnosis and detection of any co-morbid disease in cats eligible for inclusion in the study. In this context, FCV antigen (Ag) (Asan Pharm®, Korea; sensitivity and specificity, 96% and 98% vs IFA, respectively), FHV Ag (Asan Pharm®, Korea; sensitivity and specificity, 96.5% and 98% vs IFA, respectively), FIV antikor (Ab) / FeLV Ag (Asan Pharm®, Korea; sensitivity and specificity, 98% and 98.7% vs IFA, respectively), FPV (Ag) Asan Pharm®, Korea; sensitivity and specificity, 97.8% and 98.8% vs IFA, respectively) and Toxoplasma Ab (Anigen, China; sensitivity and specificity, 100% and 99% vs IFA, respectively) assays were performed using appropriate biological fluid/material in accordance with the manufacturers' instructions. After all the tests were observed to be negative, for the diagnosis of FIP, Biopanda Feline Coronavirus Antigen Rapid Test (Relative sensitivity: 92.54%, Relative specificity: 97.09%) kit, which detects the presence of FCoV Ag, was used. All tests were performed by experienced research assistants at the central laboratory according to the manufacturers' instructions. Positive results were recorded as weakly positive or positive according to color intensity. As a result, the cats (n=17) with positive FCoV Ag test, with no co-morbid viral or protozoal disease, and with clinical findings compatible with non-effusive FIP (Pedersen 2009; Pedersen et al. 2019) were included in the study.

Ultrasonographic Examinations

Both of the kidneys were evaluated for echogenicity, size (longitudinal length), shape, presence of free fluid, if any, and echogenicity of this fluid. All images were acquired using an ultrasound machine (Mindray z60, China) with a 7.2 to 11 MHz microconvex probe. An 11 MHz microconvex probe was used to image the kidneys at the optimum resolution. To eliminate the air gap between the probe and the skin, acoustic coupling gel was applied to the shaved area and waited for 5 minutes. Pressure was applied slowly with the probe to prevent renal displacement during the ultrasonographic examination. Each kidney was completely scanned in the longitudinal, dorsal and transverse planes. The renal pelvis is discernible at the medial part of the kidney in the long axis in the true dorsal view. The central renal sinus is not apparent in the longitudinal plane, but two hyperechoic lines made up of cross-sectioned renal pelvic diverticula are discernible. In the longitudinal and dorsal planes, the kidney's cranial and caudal poles should be of comparable size. At the level of

the renal hilus, the transverse plane is at a 90° angle to the longitudinal and dorsal planes, and it contains the V- or U-shaped renal crest at the top of the renal medulla. At least 2 planes of still renal images of both kidneys were evaluated for all included non-effusive FIP cases.

RESULTS

Anamnestic Data

The cats included in the present study were those who did not have any previous disease history and did not use any medication/vitamin. The mean age of the cats included in the study was 1.85±0.6 years. The mean body weight was 1.72±0.42 kg. The breeds of the cats were mostly mix breed (n=6), Scottish fold (n=4), Persian (n=3), British longhair (n=2), and Bombay (n=2). Of the cats included in the study, 12 were male and 5 were female, and all were non-neutered. In addition, in the anamnesis, it was learned that the mean duration of symptoms before admission to the hospital was 11.64±6.24 days.

Physical Examination Findings

The mean body temperature of the cats with non-effusive FIP was 39.04±0.41 °C. Respiratory rate was 71.76±14.26 breaths/minute, heart rate was 124±10 beats/minute, and gingival capillary refill time was 3±0.93 seconds. No marked abnormal finding was detected as a result of lung auscultation. Lymphadenopathy was evident in 4 cats. 6 cats had keratic precipitate. There was significant incoordination in 3 cats and it was observed that they could not stand without support.

Renal Ultrasonography Findings

It was observed that the most prominent abnormal ultrasonographic findings were cortical hyperechogenicity (11 out of 17 cats), medullary rim sign (11 out of 17 cats), renomegaly (10 out of 17 cats), pyelectasis (5 out of 17 cats), loss of corticomedullary differentiation (4 out of 17

cats) and distortion of internal architecture (4 out of 17 cats). While renomegaly was bilateral in 6 of the cats, it was unilateral in 4 of them. The mean longitudinal kidney length of the cats was 4.56±1.01 cm for the right kidney and 4.62±0.91 cm for the left kidney. Abnormal renal ultrasound findings of the cats are presented in Table 1, the percent distribution chart is presented in Figure 1, and the ultrasonographic images are presented in figures 2, 3, 4, 5, 6 and 7 respectively.

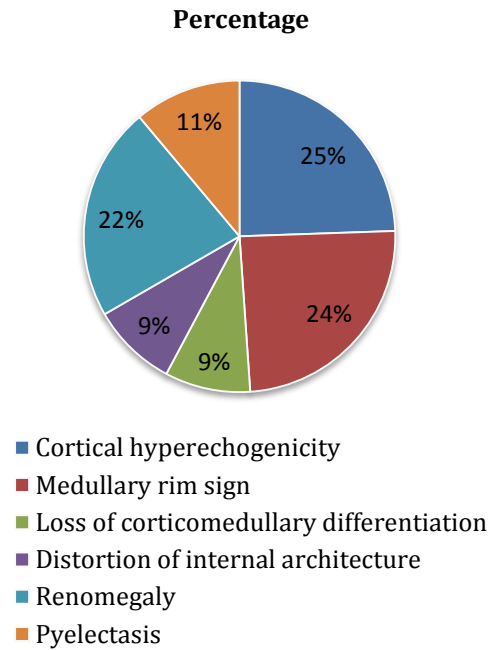


Figure 1. Percentage distribution of the abnormal ultrasonographic findings in cats.

Table 1. Abnormal renal ultrasound findings of the cats.

Abnormal Findings	Cats																	Total
	1	2	3	4	5	6	7	8	9	10	11	12	13	14	15	16	17	
Cortical hyperechogenicity		x	x		x	x	x	x	x	x	x		x	x				11
Medullary rim sign	x		x	x		x		x			x	x	x		x	x	x	11
Loss of corticomedullary differentiation						x				x	x						x	4
Distortion of internal architecture			x					x					x	x				4
Renomegaly	x	x			x	x	x			x	x				x	x	x	10
Pyelectasis						x	x			x			x	x				5

x: Present.

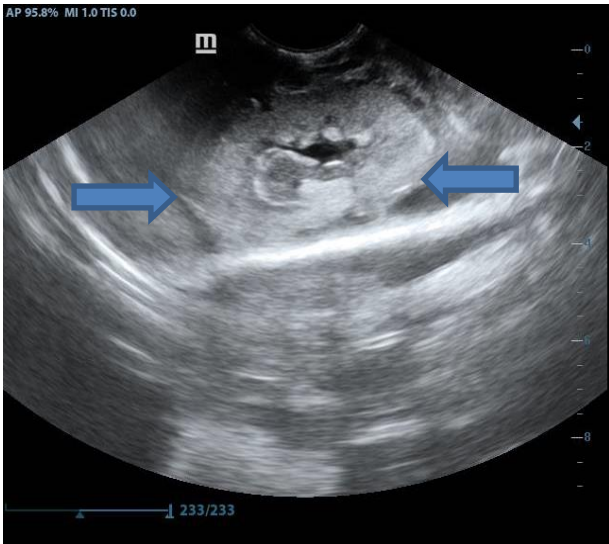


Figure 2. Prominent cortical hyperechogenicity (blue arrows).

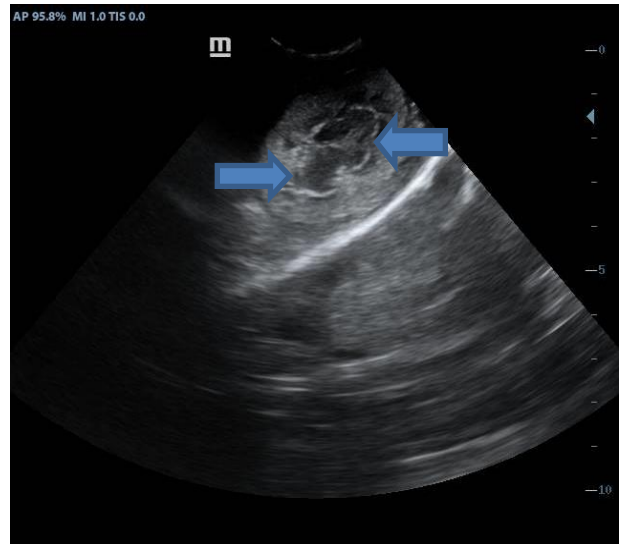


Figure 5. Distortion of internal architecture (blue arrows).

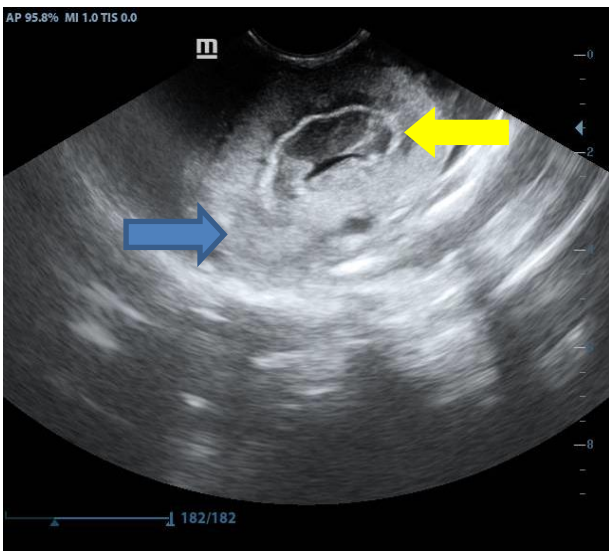


Figure 3. Cortical hyperechogenicity (blue arrow) with irregular and thick medullary rim sign (yellow arrow).

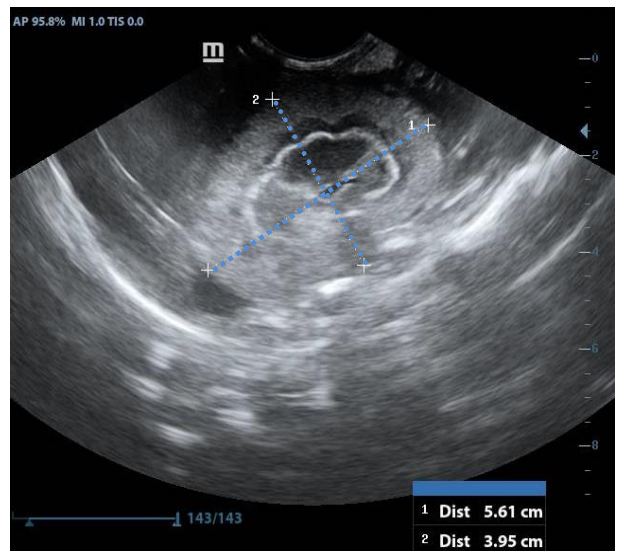


Figure 6. Prominent renomegaly (5.61–3.95 cm).

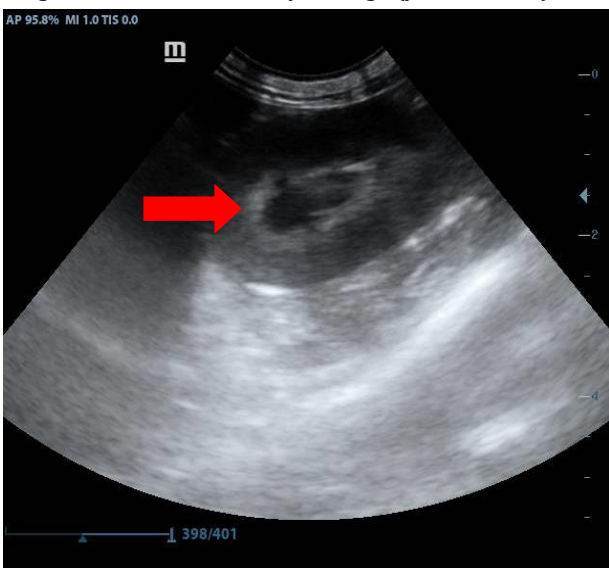


Figure 4. Loss of corticomedullary differentiation (red arrow).

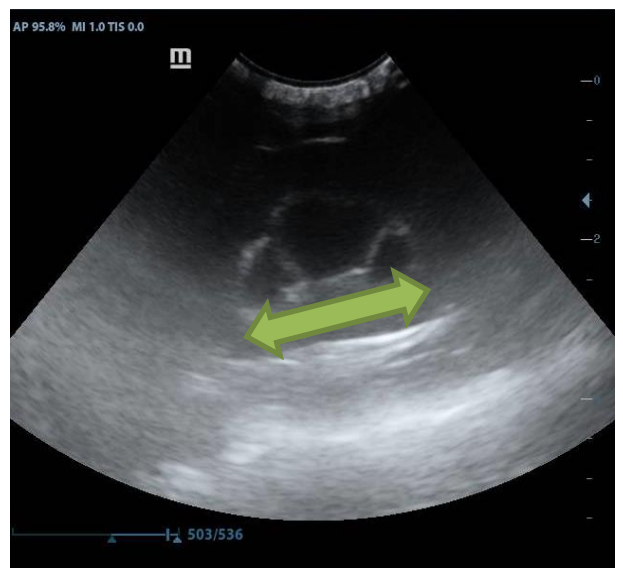


Figure 7. Severe pyelectasis (green arrow).

DISCUSSION AND CONCLUSION

It is still difficult to diagnose feline infectious peritonitis (FIP) in cats in clinical settings. The cornerstone of antemortem diagnosis continues to be a comprehensive history, physical examination, and appropriate choice and interpretation of diagnostic testing (Diaz and Poma 2009). Considering the fact that ultrasound is inexpensive, non-invasive, adequate and effective in demonstrating renal anatomical and parenchymal details, the abnormal ultrasonographic renal findings such as cortical hyperechogenicity, medullary rim sign, and renomegaly, although not specific for FIP, could be used to increase the index of suspicion for antemortem FIP infection in combination with other clinical findings.

Diagnosis of FIP can be easy in the presence of effusion with characteristic signalment. However, in the absence of effusion, diagnosis is challenging due to the diversity and non-specific nature of clinical findings (Hartmann et al. 2003). The clinical presentation of FIP differs according to the systemic findings or the affected organs, even fever may or may not be present. For this reason, many studies have discussed the diagnostic methods required for the antemortem diagnosis of FIP or its use in increasing the index of suspicion (Kipar et al. 2006; Pedersen et al. 2019). Ultrasonography, one of these diagnostic methods, plays an important role in the diagnostic process of many cat diseases. In particular, examination of the kidneys with B-mode ultrasonography provides detailed information about size, shape, contour and internal structures. Investigation of the kidneys and perinephric space also provides useful information about various conditions such as corticomedullary disorders, chronic renal failure, hydronephrosis (Walter et al. 1988). The non-effusive form of FIP is known to cause pyogranulomatous lesions in various tissues and organs including the kidneys (Gülersoy and Maden 2021). Thus, both clinical and ultrasonographic examination are utilized to observe alterations due to FIP infection (Kipar et al. 2006). It was reported that cats younger than 1 year of age are more predisposed to the development of FIP-related lesions, and these lesions are mostly observed in the kidney, and the kidney is the most susceptible organ (Kipar et al. 2005). Although the reasons for the predominance of FIP-related kidney lesions are not fully elucidated, several factors may contribute to the development of these alterations. The kidney has a single circulatory system and receives 20% of the cardiac output, and the kidneys have two different capillary beds, the glomerular and the peritubular capillary network. Also, due to complex afferent arterioles, blood flow is 40 times higher than in other organs (Blantz et al. 2005). Moreover, FIP vasculitis mostly affects the small-to-medium veins, and this type of veins are common in the leptomeninges of the renal cortex. For this reason, in line with these aforementioned factors, abnormal vascular changes are more common in the kidneys and the most frequently affected organ in FIP infection is the kidney (Kipar et al. 2006). In the present study, renal ultrasonographic examination revealed both parenchymal and anatomical significant abnormalities of the cats with naturally developed non-effusive FIP. These findings may be related to the dense vascular structure of the kidney, the characteristics of FIP-related vasculitis and severe infiltration of lymphocytes, plasma cells, and some dead neutrophils, as well as dilation and congestion of the interstitial blood vessels, result in severe degenerative and progressive necrotic alterations within the lining endothel of the convoluted tubules (Sharif et al. 2010).

In healthy cats, the left kidney is just caudal to the fundus of the stomach, lateral to the aorta and caudomedial to the top of the spleen (Larson 2009). The cranial pole of the right kidney can be detected in the renal fossa of the caudal lobe of the liver, which is ventral and occasionally medial to the duodenum, lateral to the caudal vena cava. Ultrasonographic examination of both kidneys can be easily performed caudal to the ribs (Seyrek-Intas and Kramer 2008). A normal shape of the kidney is bean-shaped, oval, and its outline is soft and clearly circumscribed. The renal capsule is hyperechoic, linear and invisible due to the parallel projection of the ultrasound beam at the ends of the kidney. In some cases, shading at the ends has also been reported (Mannion 2006). In the present study, the kidneys of the cats with non-effusive FIP were ultrasonographically imaged in the specified anatomical regions (Larson 2009) and no presence of nephroptosis was detected.

Three different regions have been defined in the healthy kidney. These are the renal cortex, medulla and sinus. The healthy renal cortex is granular and uniformly echoic (d'Anjou and Penninck 2015). The right kidney is usually mildly hypo- or isoechoic compared to the liver parenchyma, and the left kidney is hypoechoic-to-isoechoic compared to the spleen parenchyma. However, in healthy cats, fat deposition in the cytoplasm of the proximal tubular epithelium can result in increased cortical echogenicity (Nyland et al. 1995). Renal echogenicity can be normal, hyperechoic or hypoechoic. A diffuse hyperechoic appearance with precise corticomedullary differentiation was reported in kidney lymphosarcoma, glomerulo-interstitial nephritis and metastatic squamous cell carcinoma and pyogranulomatous nephritis due to FIP (Kipar et al. 2005). Also, increased cortical echogenicity may occur due to acute tubular necrosis resulting from conditions such as glomerular or interstitial nephritis, ethylene glycol toxicity, diffuse renal lymphosarcoma, metastatic squamous cell carcinoma, and FIP. Moreover, increased renal echogenicity, pyelectasis and renomegaly were reported as the most common manifestations in cats with acute kidney injury due to various etiologies (Cole et al. 2019). Previously, it was reported that FIP may cause interstitial nephritis, which is characterized by swelling of the spaces between the kidney tubules (Kipar et al. 2006). Cortical hyperechogenicity, which is one of the most important abnormal renal findings of the present study, can be explained by the fact that vasculitis due to FIPV mostly affects the small-to-medium veins and this type of veins are common in the leptomeninges of the renal cortex (Blantz et al. 2005).

The renal pelvis is encircled by the medulla, which is the kidney's deepest region. When compared to the cortex, the medulla can be practically anechoic in healthy cats, especially in young kittens. It is sectioned by linear echogenicities and interlobar veins can be observed. Short parallel echogenic lines at the corticomedullary junction indicate the walls of curved veins (Nyland and Mattoon 2015). These veins reach out the medulla from the sinus to the cortex and may cause acoustic shadowing (Mannion 2006). There must be a precise differentiation between the cortex and the medulla. In some cats, a parallel hyperechoic band may be observed in the outer area of the medulla at the corticomedullary junction. This appearance is called rim sign and it has been reported that it can be observed both in healthy cats (especially in old cats) and in pathological cases such as acute tubular necrosis, lymphoma, pyogranulomatous vasculitis due to FIP,

portosystemic shunt and chronic interstitial nephritis (Biller et al. 1992). It was reported that the incidence of medullary rim sign was similar between azotemic cats and non azotemic cats. In most cases, this ultrasonographic finding was reported to result from mineral deposition within the lumina of the renal tubules (Mannion 2006; Lamb et al 2017). The outer area of the renal medulla is a metabolically very active and is therefore highly susceptible to ischemia/ischemia-related conditions. It was hypothesized that, following any stimulus/injury, the distorted renal tissue may undergo dystrophic mineralization leading to medullary rim sign formation. It was reported that the medullary rim sign, which is observed in FIP, is associated with increased number and size of the acoustic interface due to perivascular infiltrate (Biller et al. 1992). According to the previous reports, medullary rim sign is a relatively widespread, non-specific finding which can be observed in both normal and diseased kidneys. Although it cannot be considered as an indicator of a kidney disease alone, it may be an indicator of subclinical renal disease or previous renal damage (Mantis and Lamb 2000). Besides cortical hyperechogenicity, one of the most prominent findings of the present study is the medullary rim sign. It has been reported that focal hyperechoic nodules or diffuse cortical echogenicity can be observed in the non-effusive form of FIP (Biller et al. 1992). In addition, the hypoechoic subcapsular rim encircling both kidneys can also be detected. Therefore, the medullary rim sign of the present study may be associated with cellular infiltration due to FIP-related vasculitis (Dennis and McConnell 2007).

The conditions of polycystic kidney disease, renal lymphosarcoma, and FIP are frequently the causes of diffuse or multifocal renomegaly in cats. The characteristic appearance of polycystic kidney disease makes it simple to distinguish from other diseases in the differential diagnosis of renomegaly (Sherding 2006; Larson 2009). Therefore, renomegaly, which is one of the most prominent findings of the present study, may be associated with immune-mediated vasculitis, disseminated perivascular pyogranulomatous inflammation, and exudative fibrinous polyserositis resulting from the introduction of FIPV-infected macrophages to the kidney (Sherding 2006). The pyelectasis detected in the present study may be due to transient polyuria and pyogranulomatous inflammation (Walter et al. 1988).

Detection of diffuse parenchymal abnormalities of the kidney could be challenging to diagnose. In this context, increased or decreased cortical echogenicity, loss of corticomedullary differentiation and distortion of internal architecture can be considered. Although aforementioned findings are non-specific, combination with other existing clinical findings may increase the index of suspicion of the related disease (Larson 2009). Considering the symptom duration of the present study in the cats with naturally developed non-effusive FIP before admission to the hospital (11.64±6.24 days), these findings may be associated with the progression of the disease (Kipar et al. 2006; Larson 2009; Lamb et al. 2017; Gülersoy and Maden 2021).

This study has some limitations. Although certain viral and protozoal diseases were considered in the differential diagnosis of non-effusive FIP, the lack of renal clearance and kidney-related serum biochemistry analyte measurements, and the low number of animals could be counted as limitations.

Ultrasonography is superior to radiography, especially in the presence of effusion (Seyrek-Intas and Kramer 2008). In the present study, it was observed that ultrasonographic evaluation of kidneys provides useful clinical information in cats with non-effusive FIP. Although these observed abnormal renal ultrasonography findings are not specific for FIP, the combination of aforementioned ultrasonographic findings and other compatible clinical findings can be used to increase the index of suspicion for antemortem FIP infection.

CONFLICTS OF INTEREST

The authors report no conflicts of interest.

ACKNOWLEDGMENT

For this study, we would like to thank Harran University Faculty of Veterinary Medicine Department of Internal Medicine, Petantep Veterinary Clinic and Selcuk University Faculty of Veterinary Medicine Department of Internal Medicine.

AUTHOR CONTRIBUTIONS

Idea / Concept: EG, CB

Supervision / Consultancy: MO

Data Collection and / or Processing: EK, MAG, İG, AŞ

Analysis and / or Interpretation: EG, CB, MO

Writing the Article: EG, MO

Critical Review: EG, CB, EK, MAG, İG, AŞ, MO

REFERENCES

- Biller DS, Bradley GA, Partington BP (1992).** Renal medullary rim sign: ultrasonographic evidence of renal disease. *Vet Radiol Ultrasound*, 33, 286-290.
- Blantz RC, Gabbai FB (2005).** Physiology of the renal circulation. Gines P, Arroyo V, Rodés J, Schrie R (Ed). Ascites and renal dysfunction in liver disease: pathogenesis, diagnosis, and treatment (pp. 15-28). Blackwell Publishing Ltd, Malden.
- Cole LP, Mantis P, Humm K (2019).** Ultrasonographic findings in cats with acute kidney injury: a retrospective study. *J Feline Med Surg*, 21 (6), 475-480.
- d'Anjou MA, Penninck D (2015).** Kidneys and ureters. d'Anjou MA and Penninck D (Ed). Atlas of small animal ultrasonography (pp. 331-362). John Wiley & Sons, Iowa.
- Dennis R, McConnell F (2007).** Diagnostic imaging of the urinary tract. Elliott J and Grauer GF (Ed). BSAVA manual of canine and feline nephrology and urology (pp. 126-141). British Small Animal Veterinary Association, Gloucester.
- Diaz JV, Poma R (2009).** Diagnosis and clinical signs of feline infectious peritonitis in the central nervous system. *Can Vet J*, 50 (10), 1091-1093.
- Gülersoy E, Maden M (2021).** Effects Of GS-441524 On Clinical And Hematochemical Parameters Of Cats With Effusive FIP Over 60 Days Follow-Up. *Assiut Vet Med J*, 67 (171), 40-51.
- Hartmann K, Binder C, Hirschberger J, et al. (2003).** Comparison of different tests to diagnose feline infectious peritonitis. *J Vet Intern Med*, 17 (6), 781-790.
- Kipar A, Baptiste K, Barth A, et al. (2006).** Natural FCoV infection: cats with FIP exhibit significantly higher viral loads than healthy infected cats. *J Fel Med Surg*, 8 (1), 69-72.
- Kipar A, May H, Menger S, et al. (2005).** Morphologic features and development of granulomatous vasculitis in feline infectious peritonitis. *Vet Pathol*, 42 (3), 321-330.
- Kipar A, Meli ML (2014).** Feline infectious peritonitis: still an enigma? *Vet Pathol*, 51 (2), 505-526.
- Lamb CR, Dirrig H, Cortellini S (2017).** Comparison of ultrasonographic findings in cats with and without azotaemia. *J Feline Med Surg*, 20 (10), 948-954.
- Lappin MR (2003).** Polysystemic viral diseases. Nelson R, Couto C (Ed). Small Animal Internal Medicine (pp. 1275-1278). Mosby, St. Louis.

- Larson MM (2009).** The kidneys and ureters. O'Brien R, Barr F (Ed). BSAVA manual of canine and feline abdominal imaging (pp.185-204). British Small Animal Veterinary Association, Gloucester.
- Mannion P (2006).** Diagnostic ultrasound in small animal practice. 1. Edition. Blackwell Science, Oxford.
- Mantis P, Lamb CR (2000).** Most dogs with medullary rim sign on ultrasonography have no demonstrable renal dysfunction. *Vet Radiol Ultrasound*, 41 (2), 164–166.
- Nyland TG, Mattoon JS (2015).** Urinary tract. Nyland TG, Mattoon JS (Ed). Small animal diagnostic ultrasound (pp. 557-607). Saunders, St Louis.
- Nyland TG, Mattoon JS, Herrgesell EJ, et al. (1995).** Urinary tract. Nyland TG, Mattoon JS (Ed). Veterinary diagnostic ultrasound (pp. 158-195). W.B. Saunders, Philadelphia.
- Pedersen NC, Perron M, Bannasch M, et al. (2019).** Efficacy and safety of the nucleoside analog GS-441524 for treatment of cats with naturally occurring feline infectious peritonitis. *J Feline Med Surg*, 21 (4), 271-281.
- Pedersen NC (2009).** A review of feline infectious peritonitis virus infection: 1963-2008. *J Feline Med Surg*, 11 (4), 225-258.
- Riemer F, Kuehner KA, Ritz S, et al. (2016).** Clinical and laboratory features of cats with feline infectious peritonitis – a retrospective study of 231 confirmed cases (2000–2010). *J Feline Med Surg*, 18 (4), 348–356.
- Seyrek-Intas D, Kramer M (2008).** Renal imaging in cats. *Vet Focus*, 18 (2), 23–30.
- Sharif S, Arshad SS, Hair-Bejo M, et al. (2010).** Diagnostic methods for feline coronavirus: a review. *Vet Med Int*, 809480.
- Sherding RG (2006).** Feline Infectious Peritonitis (Feline Coronavirus). *J Small Anim Pract*, 6, 132–143.
- Walter PA, Johnston GR, Feeney DA, et al. (1988).** Applications of ultrasonography in the diagnosis of parenchymal kidney disease in cats: 24 cases (1981–1986). *J Am Vet Med Assoc*, 192 (1), 92–98.



Van Kedilerinde Manyetik Rezonans Görüntüleme Kullanılarak Normal Diz Eklemının Anatomisi

Süleyman DURSUN¹ Osman YILMAZ^{1,*}

¹ Van Yüzüncü Yıl Üniversitesi, Veteriner Fakültesi, Anatomi Anabilim Dalı, 65080, Van, Türkiye

Gönderim Tarihi: 17.01.2023

Kabul Tarihi: 14.02.2023

ÖZ

Bu çalışma, kendine has eşsiz fiziksel özellikleriyle dikkat çeken ve Van yöresinde yaşayan Van kedilerinde, manyetik rezonans görüntüleme (MRI) kullanılarak diz eklemindeki kemiksel ve yumuşak anatomik yapıların morfolojik özelliklerini analiz etmek amacıyla yapıldı. Çalışmada 16 adet (8 erkek, 8 dişi) erişkin sağlıklı Van kedisi kullanıldı. Kediler, xylazine-ketamine kombinasyonunun intramüsküler olarak uygulanmasıyla anesteziye alındı. Anestezi alındı Van kedileri, dorsal rekümbent pozisyonunda yatırılarak diz eklemi bölgesi MRI cihazı (Siemens Symphony 1,5 Tesla Magnetom) ile tarandı. MRI cihazından elde edilen Proton dansite (PD) ağırlıklı yağ baskılı (Fs: Fat-suppressed) sagittal, T1 ağırlıklı sagittal ve T2 ağırlıklı coronal data sekansları görüntü analizi için kullanıldı. Genel olarak, MRI incelendiğinde Van kedilerinde diz eklemine ait anatomik yapıların evcil kedilerle uyumlu olduğu görüldü. MRI'da collateral ligamentler sadece T2 ağırlıklı coronal görüntülerde gözlemlenirken, çapraz bağlar ise, T1 ağırlıklı sagittal ve T2 ağırlıklı coronal görüntülerde rahatlıkla görüldü. Bununla birlikte, T-1 ağırlıklı sagittal görüntülerde infrapatellar yağ yastığı ile birlikte yağ içeren diğer dokuların parlak beyaz görüldüğü tespit edildi. Proton dansite ağırlıklı yağ baskılı sagittal görüntülerde ise yağ içeren dokuların izointens şeklinde görünüm verdiği gözlemlendi. Sonuç olarak, Van kedilerinde MRI kullanılarak diz eklemindeki anatomik yapılar morfolojik özellikleri bakımından analiz edildi. Çalışmanın Van kedilerinde diz eklemi ile ilgili manyetik rezonans görüntülerinin değerlendirilmesinde klinik uygulama alanlarında veteriner hekimlere faydalı olacağı düşünülmektedir.

Anahtar Kelimeler: Anatomi, Diz eklemi, Kedi, Manyetik rezonans görüntüleme.

ABSTRACT

Anatomy of the Normal Stifle Joint Using Magnetic Resonance Imaging in Van Cats

Van cats attract attention with their unique physical features and live in the Van region. This study was performed to analyze the morphological features of the bony and soft anatomical structures in the stifle joint by using magnetic resonance imaging (MRI) in Van cats. In the study, 16 (8 male, 8 female) adult healthy Van cats were used. Cats were anesthetized by intramuscular administration of xylazine-ketamine combination. Anesthetized Van cats were placed in the dorsal recumbent position and the stifle joint region was scanned with an MRI device (Siemens Symphony 1.5 Tesla Magnetom). Proton density (PD) weighted fat-suppressed (Fs: Fat-suppressed) sagittal, T1-weighted sagittal, and T2-weighted coronal data sequences obtained from the MRI device were used for image analysis. In general, when MRI was examined, the anatomical structures of the stifle joint in Van cats were detected to be compatible with domestic cats. In MRI, the collateral ligaments were observed only on T2-weighted coronal images, while the cruciate ligaments were easily seen on T1-weighted sagittal and T2-weighted coronal images. However, infrapatellar fat pad and other fat-containing tissues appeared bright white on T1-weighted sagittal images. Proton density weighted fat-suppressed sagittal images showed isointense appearance of fat-containing tissues. As a result, anatomical structures in the stifle joint were analyzed in terms of morphological features in Van cats using MRI. It is thought that the study will be beneficial to veterinarians in clinical practice areas in the evaluation of magnetic resonance images of the stifle joint in Van cats.

Keywords: Anatomy, Cat, Magnetic resonance imaging, Stifle joint.

GİRİŞ

Evcil kediler, hayatımızın her alanında görülmekte ve dünyada geniş çaplı bir yaşam alanı bulmaktadır (Yılmaz 2018). Günümüzde evcil kediler arasında kendine has eşsiz

fiziksel özellikleriyle dikkat çeken ve Türkiye'nin doğusundaki Van yöresinde yaşayan Van kedisidir. Van kedileri bir gözü mavi bir gözü sarı, her iki gözü de mavi ve her iki gözü de sarı olmak üzere üç farklı göz rengine sahip



olması, diğer kedilere oranla daha zeki ve öğrenme kabiliyetlerinin yüksek olması, suda oynamayı ve yüzmeyi sevmesi, uzun vücut ve bol tüylü kuyruk yapısı ile tarih boyunca insanların ilgisini çekmiştir (Yılmaz 2018; Yılmaz ve ark. 2020).

Diz eklemının morfolojisinin bilinmesi yapılacak olan klinik uygulamalar açısından büyük önem arz etmektedir (Akkoyun Sert 2009). Bu bilgiler olası klinik girişimlerde, eklem de oluşan patolojik olguları ortaya çıkarmada, en güvenilir cerrahi müdahale ve tedaviyi belirleme sırasında kullanılabilir. Diz eklemi kompleks birçok yapıdan oluştuğundan dolayı yapılan radyoloji uygulamaları ve çalışmaları bölgede tam olarak araştırma yapılmasına izin vermemektedir ya da oldukça sınırlı bilgiler sunmaktadır. Oysaki, diz eklemi gibi oldukça karmaşık olan anatomik yapıların görüntülenmesinde ve canlı bedenine herhangi bir zarar vermeden bu karmaşık yapılardan alınan iki boyutlu görüntülerden çeşitli bilgisayar programı yardımıyla üç boyutlu rekonstrüksiyonlar elde etmede, bilgisayarlı tomografi (BT) ve manyetik rezonans görüntüleme (MRI) gibi medikal görüntüleme modaliteleri daha kullanışlı görülmektedir (Abumandour ve ark. 2020; Demircioğlu ve ark. 2020; Waselau ve ark. 2020; Dursun 2021; Al Mohamad 2022).

Son yıllarda özellikle kedi köpek gibi küçük pet hayvanlarında manyetik rezonans görüntüleme, diz eklemi gibi kompleks anatomik yapıların görüntülenmesinde, morfolojik özelliklerinin belirlenmesinde ve bölgedeki patolojik yapıların prognozunun değerlendirilmesinde standart olarak sıklıkla kullanılan bir görüntüleme yöntemidir (Akkoyun Sert 2009; Aracı ve Arıcan 2019; Van der Vekens ve ark. 2019; Dursun 2021).

Bu çalışma, Van kedilerinde manyetik rezonans görüntüleme kullanılarak diz eklemındaki kemiksel ve yumuşak yapıları morfolojik özellikleri bakımından analiz etmek, bu kedilerde diz eklemi ile ilgili çeşitli patolojik bozukluklara ait manyetik rezonans görüntülerinin değerlendirilmesinde cerrahi ve klinik uygulama alanlarında veteriner hekimlere anatomik bilgiler sunmak amacıyla yapıldı.

MATERYAL VE METOT

Sunulan bu çalışmada, kediler üzerinde araştırma yapmak amacıyla Van Yüzüncü Yıl Üniversitesi Hayvan Deneyleri Yerel Etik Kurulu'ndan 03.12.2020 tarih ve 2020/11-10 sayılı kararı ile gerekli izinler alındı.

Deney Hayvanları

Sunulan çalışmada, Van Yüzüncü Yıl Üniversitesi Van Kedisi Araştırma Merkezi Müdürlüğü'nden temin edilen 4 ile 6 yaşları arasında, 3500-6000 gr ağırlığında (erkeklerde ortalama ağırlık 5065 gr; dişilerde ortalama ağırlık 4285 gr), toplam 16 adet (8 erkek, 8 dişi) erişkin sağlıklı Van kedisi kullanıldı. Herhangi bir anatomik bozukluğu bulunmayan, neoplastik, enfeksiyöz, konjenital veya travmatik iskelet sistemi anomalisi olmayan sağlıklı kediler çalışmaya dahil edildi.

Anestezi

Kedilere çalışmadan 24 saat öncesine kadar standart kedi yemi ve ad libitum olarak içme suyu verildi. Manyetik Rezonans Görüntüleme uygulamasına alınan kediler dissosiyatif ajanlar kullanılarak genel anesteziye alındı. Bu amaçla, Xylazine (1-2mg/kg, Alfazyne® %2 enjektabl, Ege-Vet Veteriner İlaçları, İzmir) ve Ketamine (15mg/kg, IM, Ketamol® %10 enjektabl, İnterhas Veteriner İlaçları, Ankara) ile kombinasyonu intramüsküler olarak uygulandı.

Manyetik Rezonans (MR) Görüntülerinin Alınması

Çalışma için hazırlanan anestezi altındaki Van kedileri, dorsal rekümbent pozisyonunda yatırılarak diz eklemi bölgesi MR cihazı (Siemens Medical Systems, Siemens Symphony 1.5 Tesla Magnetom, Germany) ile tarandı. MR cihazından elde edilen proton dansite ağırlıklı yağ baskılı sagittal, T1 ağırlıklı sagittal ve T2 ağırlıklı coronal data sekansları görüntü analizi için kullanıldı. Görüntülerin elde edilmesi için kullanılan manyetik rezonans görüntüleme cihazı parametreleri Tablo 1'de verildi. Elde edilen MR görüntüleri Digital Imaging and Communication in Medicine (DICOM) formatında stoklandıktan sonra CD'ye aktarıldı.

Tablo 1. Manyetik rezonans görüntüleme cihazı parametreleri.

Table 1. Magnetic resonance imaging device parameters.

Parametre	Değer
Kesit kalınlığı	1 mm
Flip açısı	30°
Görüş alanı	16 cm
Echo zamanı	0.31 x 0.31mm ²
Rezolüsyon aralığı	32 x 0.63 mm
Rezolüsyon	512 x 512 pixel

Çalışmada terminoloji olarak Nomina Anatomica Veterinaria (2017) referans alındı. Çalışmada kullanılan kedilerin ağırlık ölçümleri dijital terazi kullanılarak gerçekleştirildi.

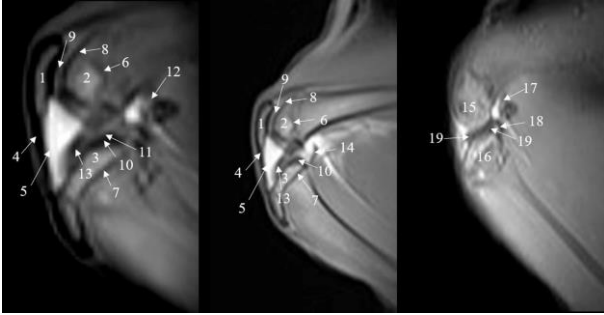
BULGULAR

Manyetik rezonans görüntüleme ile elde edilen Proton dansite ağırlıklı yağ baskılı sagittal, T1 ağırlıklı sagittal ve T2 ağırlıklı coronal görüntüler anatomik özellikleri bakımından analiz edildi. Bu sekanslardaki görüntüler üzerindeki anatomik yapılar şekil 1, 2 ve 3'te belirtildi.

MR görüntüsünden alınan sinyalli ya da yüksek sinyal veren alanların (hiperintes) beyaz görünüm verdiği, sinyalsiz ya da düşük sinyal veren alanların (hipointens) siyah görünüm verdiği, orta dereceli sinyal veren alanların (izointens) ise gri görünüm verdiği gözlemlendi.

T1 ağırlıklı sagittal ve proton dansite ağırlıklı yağ baskılı sagittal görüntülerinde özellikle yumuşak dokular başta olmak üzere diz eklemine ait lateromedial yönde tüm anatomik yapıların detaylarının verildiği tespit edildi. Femur'un distal ve tibia'nın proximal kısımlarındaki kemiksel yapılarındaki epifiz'in diafiz ve metafiz bölgelerinden ince bir çizgi ile ayrıldığı belirlendi. Epifiz çizgisinin ilgili bölgedeki kemiğin anatomik yapısına uygun olarak femur'un distal kısmında daha dalgalı olduğu gözlenirken, tibia'nın proximal kısmında ise daha düz bir şekilde olduğu gözlemlendi. Menisküsler, subkondral kemik, ligamentöz yapılar, synovial sıvı ve eklem kapsülünün siyah görüldüğü kaydedildi. Sagittal görüntülerde patella'nın femur'un cranial kısmına yerleştiği görüldü. Bununla birlikte, lig. patella'nın ince tek bir kordon şeklinde patella'dan başlayarak tuberositas tibiae'da sonlandığı belirlendi. Lig. patella'nın medial tarafa doğru hemen altında, diz eklemının cranial'indeki synovial sıvı içerisinde, genellikle üçgen şekilli olan infrapatellar yağ yastığı gözlemlendi. T1 ağırlıklı sagittal görüntülerde bu infrapatellar yağ yastığı ile birlikte yağ içeren diğer dokuların parlak beyaz görüldüğü tespit edildi. Proton dansite ağırlıklı yağ baskılı sagittal görüntülerde ise yağ içeren dokuların izointens şeklinde görünüm verdiği gözlemlendi. Ayrıca, T1 ağırlıklı sagittal kesitlerde, femur'un condylus'ları, os sesamoideum m. gastrocnemius

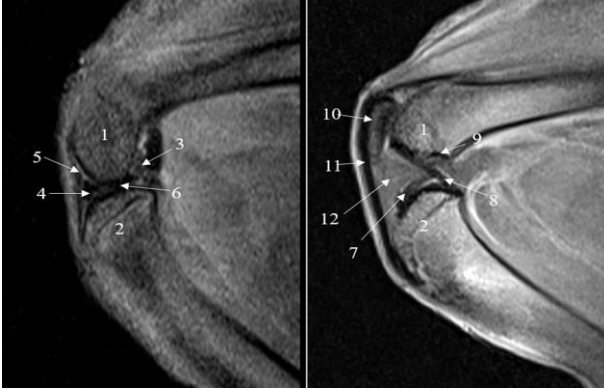
laterale, os sesamoideum m. gastrocnemius mediale, os sesamoideum poplitei parçalarının; proton dansite ağırlıklı yağ baskılı sagittal görüntülerde bu yapılarla birlikte lig. cruciatum craniale, lig. cruciatum caudale, lig. meniscofemorale parçalarının da gözlemlendiği kaydedildi. Femur ve tibia'nın diz eklemine katılan kısımlarındaki eklem kıkırdağının (art. cartilaginea) orta dereceli sinyal (izointens) verdiği belirlendi. Bu eklem kıkırdağının siyah bir çizgi şeklinde görülen subkondral kemik aracılığıyla femur ve tibia'dan belirgin olarak ayrıldığı görüldü (Şekil 1, 2).



Şekil 1. Van kedilerinde sağ diz eklemine T1 ağırlıklı sagittal MR görüntüsü.

Figure 1. T1-weighted sagittal MR image of the right stifle joint in Van cats.

(1. Patella; 2. Femur'un Condylus medialis'i; 3. Tibia'nın Condylus medialis'i; 4. Ligamentum patella; 5. İnfrapatellar yağ yastığı; 6. Femur'un epifiz çizgisi; 7. Tibia'nın epifiz çizgisi; 8. Femur'un subkondral kemik dokusu; 9. Femur'un eklem kıkırdağı (art. cartilaginea); 10. Tibia'nın subkondral kemik dokusu; 11. Tibia'nın eklem kıkırdağı (Art. cartilaginea); 12. Os sesamoideum m. gastrocnemius medialis; 13. Meniscus medialis; 14. Eklem kapsülü (Capsula articularis); 15. Femur'un Condylus lateralis'i; 16. Tibia'nın Condylus lateralis'i; 17. Os sesamoideum m. gastrocnemius lateralis; 18. Os sesamoidea popliteale; 19. Meniscus lateralis.)



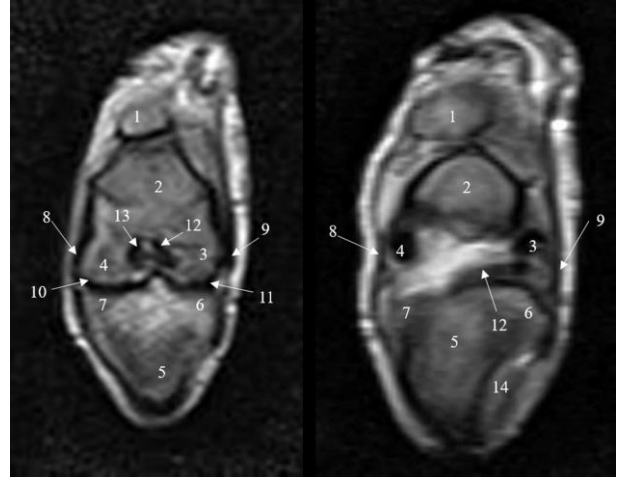
Şekil 2. Van kedilerinde sağ diz eklemine T2 ağırlıklı Proton dansite ağırlıklı yağ baskılı sagittal MR görüntüsü.

Figure 2. T2-weighted Proton-density weighted fat-suppressed sagittal MR image of the right stifle joint in Van cats.

(1. Femur'un distal'i; 2. Tibia'nın proximal'i; 3. Os sesamoideum m. gastrocnemius medialis; 4. Meniscus medialis; 5. Femur'un eklem kıkırdağı (art. cartilaginea); 6. Eklem sıvısı (Synovia); 7. Ligamentum cruciatum craniale; 8. Ligamentum cruciatum caudale; 9. Ligamentum meniscofemorale; 10. Patella; 11. Ligamentum patella; 12. İnfrapatellar yağ yastığı.)

T2 ağırlıklı coronal görüntülerde ise, diz eklemine ait craniocaudal yönde tüm anatomik yapıların detayları kaydedildi. Craniocaudal yönde elde edilen bu görüntülerde lig. collaterale laterale ve lig. collaterale mediale yapıları rahatlıkla görüldü. Cranial'den caudale doğru incelenen görüntülerde cranial'e yakın olanlarında femur'un condylus lateralis, condylus medialis yapıları ve bu conylus'lar arasındaki alanda (fossa intercondylaris) lig. cruciatum craniale ve lig. cruciatum caudale yapıları

saptandı. Bununla birlikte, tibia'nın condylus lateralis, condylus medialis, eminentia intercondylaris ve caput fibula ile eklemleştigi yapıları gözlemlendi. Ayrıca patella'nın da rahatlıkla görüldüğü tespit edildi. Orta ve caudal'e yakın görüntülerde ise meniscus lateralis, meniscus medialis, lig. collaterale mediale ve lig. collaterale laterale yapıları da görüldü (Şekil 3).



Şekil 3. Van kedilerinde sol diz eklemine T2 ağırlıklı coronal MR görüntüsü.

Figure 3. T2-weighted coronal MR image of the left stifle joint in Van cats.

(1. Patella; 2. Femur'un distal'i; 3. Femur'un Condylus lateralis'i; 4. Femur'un Condylus medialis'i; 5. Tibia'nın proximal'i; 6. Tibia'nın Condylus lateralis'i; 7. Tibia'nın Condylus medialis'i; 8. Ligamentum collaterale mediale; 9. Ligamentum collaterale laterale; 10. Meniscus medialis; 11. Meniscus lateralis; 12. Ligamentum cruciatum craniale; 13. Ligamentum cruciatum caudale; 14. Fibula.)

TARTIŞMA VE SONUÇ

Diz eklemine kemikli ve yumuşak doku yapılarını değerlendirmek için radyografi, ultrasonografi, bilgisayarlı tomografi ve manyetik rezonans görüntüleme gibi çeşitli tanısal medikal görüntüleme teknikleri kullanılmıştır (Soler ve ark. 2007; Samii ve ark. 2009; Van der Vekens ve ark. 2019; Abumandour ve ark. 2020; Waselau ve ark. 2020; Al Mohamad 2022). Bazı durumlarda, klinik belirtiler dikkate alınarak diz eklemine sadece fiziksel bozuklukların tanısı için radyografi yeterli olabilir (Freire ve ark. 2010); ancak, radyografik değerlendirmeden herhangi bir sonuç alınmazsa ya da daha detaylı bir bilgi gerekiyorsa daha gelişmiş görüntüleme teknikleri gereklidir (Marino ve Loughin 2010). Diz eklemine özellikle menisküs, tendonlar ve ligamentlerin anlık görüntülenmesinde ultrasonografi kullanılabilir, ancak ultrasonografi hayvanın boyutu ya da diz eklemine sadece sınırlı bir alanı görüntüleyebilmektedir. Bu durum diz eklemine tamamının değerlendirilmesi için daha detaylı görüntüleme tekniklerinin gerekli olduğunu göstermektedir (Soler ve ark. 2007). Bilgisayarlı tomografi de diz eklemine özellikle kemiksel yapıların daha net bir şekilde ve değişik boyutlardan görüntüsü elde edilebilmektedir (Walker ve ark. 2002; Rahal ve ark. 2013). Özellikle BT artrografisi diz eklemine ligamentlerin değerlendirilmesinde faydalı olabilmektedir, ancak BT'nin menisküslerin değerlendirilmesinde yeterli olmadığı bildirilmiştir (Samii ve ark. 2009). Manyetik rezonans görüntüleme ve MR artrografisinde ise, diz eklemine eklem kıkırdağı, menisküsler, sinoviyal yapılar, ligamentler, kemiksel yapılar ve buradaki hastalıklar kolaylıkla belirlenebilmektedir. Bu nedenlerle normal diz eklemine değerlendirilmesinde MR şiddetle

tavsiye edilmektedir (Soler ve ark. 2007; Blond ve ark. 2008; Pujol ve ark. 2011; Podadera ve ark. 2014; Arencibia ve ark. 2015; Daglish ve ark. 2018; Pownder ve ark. 2018; Dursun 2021).

Yapılan çalışmalarda, köpeklerde (Soler ve ark. 2007; Pujol ve ark. 2011; Podadera ve ark. 2014), atlarda (Holcombe ve ark. 1995), Bengal kaplanında (Arencibia ve ark. 2015) ve kızıl tilkilerde (El-bably ve Noor 2017) diz eklemi yapıları sagittal, dorsal ve transversal MR görüntüleme düzlemlerinde incelendiği bildirilmiştir. Bununla birlikte normal köpek diz eklemi üzerine yapılan başka bir çalışmada ise, sagittal ve dorsal MR görüntüleme planlarını kullanılmıştır (Baird ve ark. 1998). Yapılan çalışmada ise, Van kedisi diz eklemine ait sagittal ve coronal planda görüntüler alınmıştır. Sadece iki planda alınan görüntülerde femoropatellar yapılar çok görülmemekte ya da diz eklemine ait daha detaylı bilgi sunamamaktadır. Yaptığımız çalışmada kedilerin anestezide olması diz eklemine ait daha detaylı görüntülerin elde edilmesine engel olmuştur. Bunun için coronal ve sagittal düzlemlerden elde edilen görüntüler değerlendirilmiştir.

Araştırmalarda köpeklerde (Soler ve ark. 2007; Pujol ve ark. 2011) ve Bengal kaplanında (Arencibia ve ark. 2015) diz eklemi SE (Spin-Echo) T1 ağırlıklı ve GE (gradient-Echo) STIR T2 ağırlıklı sekanslar ile değerlendirildi. Bununla birlikte, Baird ve ark. (1998) ve Holcombe ve ark. (1995) tarafından yapılan çalışmalarda sırasıyla köpeklerde ve atlarda normal diz eklemine ait görüntülenmesinde sadece SE T1 ağırlıklı MR görüntüleme sekansın kullanıldığı bildirilmiştir. Akkoyun Sert (2009) tarafından Yeni Zelanda tavşanlarında yaptıkları çalışmada ise, diz eklemine ait görüntülenmesinde T1 ağırlıklı sagittal, T2 ağırlıklı coronal görüntü sekansları kullanılmıştır. Yapılan çalışmada ise, proton dansite ağırlıklı yağ baskılı sagittal, T1 ağırlıklı sagittal ve T2 ağırlıklı coronal görüntü sekansları kullanılmıştır.

Manyetik Rezonans görüntüleme kullanılarak diz eklemine ait kemiksel yapılar, ligamentler, menisküsler, infrapatellar yağ doku, sinoviyal yapılar köpeklerde (Soler ve ark. 2007; Pujol ve ark. 2011; Podadera ve ark. 2014), atlarda (Holcombe ve ark. 1995), koyunlarda (Vandeweerd ve ark. 2013), bufaloda (Hefiny ve ark. 2012), keçilerde (Fathi ve ark. 2016), evcil memelilerde (Dyce ve ark. 2010), kızıl tilkilerde (El-bably ve Noor 2017) ve Bengal kaplanında (Arencibia ve ark. 2015) görüntülenip, değerlendirilmiştir. Yapılan çalışmada ise, Van kedilerindeki diz eklemine ait yapıların sagittal ve coronal MR görüntüleri kullanılarak değerlendirildi. Van kedilerinde diz eklemiyle ilgili olarak MR görüntülerinde collateral ligamentler sadece T2 ağırlıklı coronal görüntülerde gözlemlenirken, çapraz bağlar ise, T1 ağırlıklı sagittal ve T2 ağırlıklı coronal görüntülerde rahatlıkla görüldü. Bunlara ek olarak, Sunulan çalışmada diz eklemine ait T-1 ağırlıklı sagittal görüntülerde infrapatellar yağ yastığı ile birlikte yağ içeren diğer dokuların parlak beyaz görüldüğü tespit edildi. Proton dansite ağırlıklı yağ baskılı sagittal görüntülerde ise yağ içeren dokuların izointens şeklinde görünüm verdiği gözlemlendi. Bu infrapatellar yağ yastığının zıplama, koşma, yürüme vs. hareket esnasında adeta bir yastık işlevi görerek, diz eklemine ait çapraz bağlar başta olmak üzere diğer diz eklemi ligamentlerine ve menisküse gelen basıncı azaltarak, bu yapıları koruduğu düşünülmektedir. Literatür araştırmalarında köpekte (Carpenter ve Cooper 2000), keçiye (Fathi ve ark. 2016), koyunda (Vandeweerd ve ark. 2013), Bengal kaplanında (Arencibia ve ark. 2015), tavşanda (Akkoyun Sert 2009), tilkilerde (El-bably ve Noor 2017) kaydedildiği gibi, patella'nın apex'i ile tuberositas

tibia arasında tek bir ligamentum patellae bulunurken; equidea ve ruminatlarda (Dyce ve ark. 2010), geyiklerde (Shigue ve ark. 2015), bufalolarda (Shreif ve ark. 2014) ligamentum patellae mediale, ligamentum patellae intermedium ve ligamentum patellae laterale olmak üzere üç tane olduğu bildirilmiştir. Sunulan çalışmada ise, lig. patellae'nin ince tek bir kordon şeklinde patella'dan başlayarak tuberositas tibiae'da sonlandığı belirlendi.

Köpeklerde diz eklemine ait görüntülenmesi için bazı yazarlar dorsal rekümbent pozisyonunda görüntüler almıştır (Baird ve ark. 1998; Banfield ve Morrison 2000; Soler ve ark. 2007). Bununla birlikte bazı yazarlar ise, lateral rekümbent pozisyonunda görüntüler almışlardır (Blond ve ark. 2008; Pujol ve ark. 2011; Arencibia ve ark. 2015). Sunulan çalışmada ise, diz eklemine ait manyetik rezonans görüntüleri dorsal rekümbent pozisyonunda alınmıştır.

Sonuç olarak; Van kedilerinde manyetik rezonans görüntüleme kullanılarak diz eklemine ait kemiksel ve yumuşak yapılar morfolojik özellikleri bakımından analiz edildi. Ayrıca bu çalışmanın, Van kedilerinde diz eklemi ile ilgili anatomi, patoloji, ortopedi, cerrahi gibi birçok klinik uygulama alanlarında manyetik rezonans görüntülerinin değerlendirilmesinde veteriner hekimlere faydalı olacağı düşünülmektedir.

ÇIKAR ÇATIŞMASI

Yazarlar bu çalışma için herhangi bir çıkar çatışması olmadığını beyan ederler.

TEŞEKKÜR VE BİLGİLENDİRME

Bu araştırma Van Yüzüncü Yıl Üniversitesi Bilimsel Araştırma Projeleri Koordinatörlüğü tarafından "TYL-2021-9381" nolu proje olarak desteklenmiştir.

Bu çalışma "Van Kedilerinde Articulatio Genus'un Bilgisayarlı Tomografi ve Manyetik Rezonans Görüntüleme ile Morfolojik Olarak İncelenmesi" birinci yazarın yüksek lisans tezinden özetlenmiştir.

Bu çalışmaya maddi destek veren Van Yüzüncü Yıl Üniversitesi Bilimsel Araştırma Projeleri Koordinatörlüğü'ne ve Van kedilerinin temini konusunda desteğini esirgemeyen Van Yüzüncü Yıl Üniversitesi Van Kedisi Araştırma ve Uygulama Merkezi Müdürlüğü'ne teşekkür ederiz.

YAZAR KATKILARI

Fikir/Kavram: OY, SD
Denetleme/Danışmanlık: OY
Veri Toplama ve/veya İşleme: SD, OY
Analiz ve/veya Yorum: OY, SD
Makalenin Yazımı: OY
Eleştirel İnceleme: OY

KAYNAKLAR

- Abumandour MMA, Bassuoni NF, El-Gendy S, Karkoura, A, El-Bakary R (2020). Cross-anatomical, radiographic and computed tomographic study of the stifle joint of donkeys (*Equus africanus asinus*). *Anat Histol Embryol*, 49 (3), 402-416.
- Akkoyun Sert Ö (2009). Yeni Zelanda Tavşanlarında Diz Eklemine Ait Diseksiyon, Bilgisayarlı Tomografi ve Manyetik Rezonans Görüntülerinden Üç Boyutlu Verilerinin Elde Edilmesi. Doktora tezi, Selçuk Üniversitesi, Sağlık Bilimleri Enstitüsü, Konya, Türkiye.
- Al Mohamad ZA (2022). Magnetic resonance imaging of the dromedary camel stifle. *J Camel Pract Res*, 29 (2), 197-202.

- Aracı N, Arıcan M (2019).** Comparison on diagnostic results of clinical, radiological and computed tomography of stifle joint in dogs. *Eurasian J Vet Sci*, 35 (1), 29-36.
- Arencibia A, Encinosa M, Jáber JR et al. (2015).** Magnetic resonance imaging study in a normal Bengal tiger (*Panthera tigris*) stifle joint. *BMC Vet Res*, 11, 192.
- Baird DK, Hathlock JT, Rumph PF, Kincaid SA, Visco DM (1998).** Low-field magnetic resonance imaging of the canine stifle joint: normal anatomy. *Vet Radiol Ultrasound*, 39 (2), 87-97.
- Banfield CM, Morrison WB (2000).** Magnetic resonance arthrography of the canine stifle joint technique and applications in eleven military dogs. *Vet Radiol Ultrasound*, 41 (3), 200-213.
- Blond L, Thrall DE, Roe SC, Chailleux N, Robertson ID (2008).** Diagnostic accuracy of magnetic resonance imaging for meniscal tears in dogs affected with naturally occurring cranial cruciate ligament rupture. *Vet Radiol Ultrasound*, 49 (5), 425-431.
- Carpenter DH, Cooper RC (2000).** Mini review of canine stifle joint anatomy. *Anat Histol Embryol*, 29 (6), 321-329.
- Daglish J, Frisbie DD, Selberg KT, Barrett MF (2018).** High field magnetic resonance imaging is comparable with gross anatomy for description of the normal appearance of soft tissues in the equine stifle. *Vet Radiol Ultrasound*, 59 (6), 721-736.
- Demircioğlu İ, Kırbaş Doğan G, Aksünger Karaavcı F, Gürbüz İ, Demiraslan Y (2020).** Three-dimensional modelling and morphometric investigation of computed tomography images of brown bear's (*Ursus arctos*) ossa cruris (Zeugopodium). *Folia Morphol*, 79 (4), 811-816.
- Dursun S (2021).** Van Kedilerinde Articulatio Genus'un Bilgisayarlı Tomografi ve Manyetik Rezonans Görüntüleme ile Morfolojik Olarak İncelenmesi, Yüksek Lisans Tezi, Van Yüzüncü Yıl Üniversitesi, Sağlık Bilimleri Enstitüsü, Van, Türkiye.
- Dyce KM, Sack WO, Wensing CJG (2010).** Textbook of Veterinary Anatomy. 4th Edition. Saunders Elsevier Inc, Missouri, United States.
- El-bably SH, Noor NA (2017).** Anatomical, radiological and magnetic resonance imaging on the normal stifle joint in red fox (*Vulpes vulpes*). *Int J Approx Reason*, 5 (4.3), 4760-4769.
- Fathi N, El-Bakary R, Karkoura A, El-Gendy S, Abumadour M (2016).** Advanced morphological and radiological studies on the stifle joint of Egyptian Baladi goat (*Capra hircus*). *Alex J Vet Sci*, 51 (2), 199-210.
- Freire M, Brown J, Robertson ID et al. (2010).** Meniscal mineralization in domestic cats. *Vet Surg*, 39 (5), 545-552.
- Hefiny A, Abdalla KEH, Abdel Rahman YA, Aly K, Elhanbaly RA (2012).** Anatomical studies on the femorotibial joint in buffalo. *J Basic Appl Sci Res*, 2 (11), 10930-10944.
- Holcombe SJ, Bertone AL, Biller DS, Haider V (1995).** Magnetic resonance imaging of the equine stifle. *Vet Radiol Ultrasound*, 36 (2), 119-125.
- Marino DC, Loughin CA (2010).** Diagnostic imaging of the canine stifle a review. *Vet Surg*, 39 (3), 284-295.
- Nomina Anatomica Veterinaria (2017).** Prepared by the International Committee on Veterinary Gross Anatomical Nomenclature and Authorized by the General Assembly of the World Association of Veterinary Anatomists. 6th Edition. The Editorial Committee Hanover (Germany), Ghent (Belgium), Columbia, MO (U.S.A.), Rio de Janeiro (Brazil).
- Podadera J, Gavin P, Saveraid T et al. (2014).** Effects of stifle flexion angle and scan plane on visibility of the normal canine cranial cruciate ligament using low-field magnetic resonance imaging. *Vet Radiol Ultrasound*, 55 (4), 407-413.
- Powder SL, Hayashi K, Caserto BG et al. (2018).** Magnetic resonance imaging T2 values of stifle articular cartilage in normal beagles. *Vet Comp Orthop Traumatol*, 31 (2), 108-113.
- Pujol E, Van Bree H, Cauzinille L et al. (2011).** Anatomic study of the canine stifle using low-field magnetic resonance imaging (MRI) and MRI arthrography. *Vet Surg*, 40 (4), 395-401.
- Rahal SC, Fillipi MG, Mamprim MJ et al. (2013).** Meniscal mineralisation in little spotted cats. *BMC Vet Res*, 9, 50.
- Samii VF, Dyce J, Pozzi A et al. (2009).** Computed tomographic arthrography of the stifle for detection of cranial and caudal cruciate ligament and meniscal tears in dogs. *Vet Radiol Ultrasound*, 50 (2), 144-150.
- Shigue DA, Rahal SC, Schimming BC et al. (2015).** Evaluation of the marsh deer stifle joint by imaging studies and gross anatomy. *Anat Histol Embryol*, 44 (6), 468-474.
- Shreif MS, Attia M, Bahgat H, Kassab A (2014).** Magnetic resonance imaging of the normal stifle joint in buffaloes (*bos bubalis*): an anatomic study. *Open Anat J*, 6, 27-35.
- Soler M, Murciano J, Latorre R et al. (2007).** Ultrasonographic, computed tomographic and magnetic resonance imaging anatomy of the normal canine stifle joint. *Vet J*, 174 (2), 351-361.
- Van der Vekens E, de Bakker E, Bogaerts E et al. (2019).** High-frequency ultrasound, computed tomography and computed tomography arthrography of the cranial cruciate ligament, menisci and cranial meniscotibial ligaments in 10 radiographically normal canine cadaver stifles. *BMC Vet Res*, 15 (1), 146.
- Vandeweerd JM, Kirschvink N, Muylkens B et al. (2013).** Magnetic resonance imaging (MRI) anatomy of the ovine stifle. *Vet Surg*, 42 (5), 551-558.
- Walker M, Phalan D, Jensen J et al. (2002).** Meniscal ossicles in large non-domestic cat. *Vet Radiol Ultrasound*, 43 (3), 249-254.
- Waselau M, McKnight A, Kasperek A (2020).** Magnetic resonance imaging of equine stifles: Technique and observations in 76 clinical cases. *Equine Vet Educ*, 32 (S10), 85-91.
- Yılmaz O, Soygüder Z, Yavuz A (2020).** Van kedilerinde clavícula ve scapula'nın bilgisayarlı tomografi görüntülerinin üç boyutlu olarak incelenmesi. *Van Vet J*, 31 (1), 34-41.
- Yılmaz O (2018).** Van Kedilerinde Ön Bacak İskeletinin Bilgisayarlı Tomografi ile Üç Boyutlu Olarak İncelenmesi. Doktora Tezi, Van Yüzüncü Yıl Üniversitesi, Sağlık Bilimleri Enstitüsü, Van, Türkiye.



Morphological Examination of Tongue Papillae in Norduz Sheep: A Scanning Electron Microscopic Study

Veysel DELİBAŞ^{1,*} Zafer SOYGÜDER¹ Gamze ÇAKMAK¹ Mehmet Sabri GÜNDÜZ²

¹ Van Yuzuncu Yil University, Faculty of Veterinary Medicine, Department of Anatomy, 65080, Van, Türkiye
² Van Yuzuncu Yil University, Health Sciences Institute, Department of Veterinary Anatomy, 65080, Van, Türkiye

Received: 27.01.2023

Accepted: 14.03.2023

ABSTRACT

The tongue is a mobile organ consisting of apex, corpus and radix parts with a distinctive mucosa in the digestive system. In the case of digestion; it should not be forgotten that the macroscopic structure of all digestive organs, especially the tongue mucosa, is of great importance. Norduz sheep is known as a variety of Akkaraman sheep bred in the Norduz region located within the borders of the Gurpinar district of Van province. In addition, the fact that the Norduz sheep are only raised in the Norduz region and exhibit unique yield performance makes this breed different from other breeds. For this reason, in our study, it was aimed to examine the tongue papillae of Norduz sheep, which is a different breed, by a scanning electron microscope. In our study, the tongue tissues of 10 Norduz sheep were used. In scanning electron microscopy papillae filiformes; was observed as spiny in the region from the apex of the tongue to the torus linguae. The ends of papillae conicae were typically cone-shaped. Papillae lentiformes were found to be the clearest and most voluminous mechanical tongue papillae on the torus linguae. Papillae fungiformes which is a taste papillae were found to be mushroom-like and scattered among papillae filiformes. Papillae vallatae were composed of mucosal valium, parietal trench, and annular pad located on either side of the radix linguae. As a result, in Norduz sheep; many similarities and differences in terms of tongue papillae between species and races were determined.

Keywords: Norduz sheep, Papillae, Scanning electron microscopies, Tongue.

öz

Norduz Koyununda Dil Papillalarının Morfolojik Olarak İncelenmesi: Bir Taramalı Elektron Mikroskop Çalışması

Dil sindirim sistemi içerisinde kendine özgü bir mukozaya sahip apex, corpus ve radix kısımlarından meydana gelen hareketli bir organdır. Sindirim olayında; dil mukozası başta olmak üzere tüm sindirim organlarının makroskobik yapısının büyük bir öneme sahip olduğu unutulmamalıdır. Norduz koyunu: Van ili Gürpınar ilçesi sınırları içerisinde yer alan Norduz bölgesinde yetiştirilen Akkaraman koyununun bir varyetesi olarak bilinmektedir. Ayrıca Norduz koyununun yalnızca Norduz bölgesinde yetişmesi ve kendine özgü verim performansı sergilemesi, bu ırkı diğer ırklardan farklı kılmaktadır. Bu sebeple çalışmamızda farklı bir ırk olan Norduz koyununda dil papillalarının taramalı elektron mikroskop ile incelenmesi amaçlanmıştır. Yaptığımız çalışmada 10 adet Norduz koyununun dil dokusu kullanılmıştır. Taramalı elektron mikroskop incelemesinde papillae filiformes; dilin apexinden torus linguae'ye kadar olan bölgede dikensi şekilde gözlemlendi. Papillae conicae; uçları sivri tipik koni şeklindeydi. Papillae lentiformes; torus linguae'nin üzerinde en net ve hacimli görülen mekanik dil papillaları olarak tespit edildi. Tat papillalarından papillae fungiformes; mantara benzer şekilde ve papillae filiformes arasında dağınık halde gözlemlendi. Papillae vallatae radix linguae'nin her iki yanında konumlanmış mukozal valium, parietal hendek ve halkasal ped'ten meydana gelmişti. Sonuç olarak Norduz koyununun; türler ve ırklar arasında dil papillaları yönünden birçok benzerlikler ve farklılıklar gösterdiği tespit edilmiştir.

Anahtar Kelimeler: Dil, Norduz koyunu, Papillae, Taramalı elektron mikroskop.

INTRODUCTION

The tongue is a mobile organ consisting of apical, corpus and radix parts with a characteristic mucous membrane in the digestive system (Dursun 2008). Mucous membrane of the tongue; together with other structures of the oral

cavity, especially in the process of digestion; provides the breakdown of incoming nutrients (Scala et al. 1995). In case of digestion; it should not be forgotten that the macroscopic structure of all digestive organs, especially the mucous membrane of the tongue, plays an important role (Shao et al. 2010).

*Corresponding author: veyseldelibas@hotmail.com



Considering the nutritional characteristics of ruminants, it is an indisputable fact that they consume food in very different patterns. While most of this situation is related to environmental adaptation, a small part of it results from genetic factors (Shao et al. 2010). For this reason, the difference in the shape of papillae on the mucous membrane of the tongue and the features of their distribution on the tongue in all ruminants is important in classifying ruminants in terms of comparative anatomy.

Norduz sheep is known as a variety of Akkaraman sheep, bred in the Norduz region located within the borders of the Gurpinar district of Van province (Mis et al. 2018; Dalga et al. 2021). In fact, there are many varieties of Akkaraman sheep living in different environmental conditions and having different morphological characteristics, such as Karakas, Southern, Karaman and Kangal (Bingöl 1998; Aysan Dayan and Bingöl 2008). However, Norduz sheep are bred only in the Norduz region, adapting to the harsh climate of the Eastern Anatolia region and showing unique performance indicators that distinguish this breed from other breeds.

When research is being done in this area; Jamonopari goat (Kumar et al. 1998), European mole (Jackowiak 2006), Bear (Pastor et al. 2011), Bison (Plewa and Jackowiak 2020), Wolf (Halgöl et al. 2018), lamb (Tadjalli and Pazhoomand 2004), Nile fox (Mahdy 2021), Saanen goat (Kurtul and Atalgın 2008), Karacabey merino sheep (Can et al. 2016), Antilope Cervicapra (Emura et al. 1999), Barbary sheep (Emura et al. 2000) and Akkaraman sheep (Harem et al. 2009), the similarity or morphological differences of tongue papillae between species have been demonstrated using scanning electron microscopic.

Similarly, in our study, the goal was to study the tongue structure of Norduz sheep, which are a specific breed, morphologically using a scanning electron microscopic.

MATERIAL AND METHODS

Ethical Declaration

The study protocol was approved by the Ethics Committee (Van Yuzuncu Yil University Animal Experiments Local Ethics Committee, Van, Türkiye, Decision No: 2022/08-02).

Animals

Tongue samples were obtained from 10 Norduz sheep, aged 4, with an average weight of 65 kg, brought from the Norduz campus of Gurpinar Van district and slaughtered in the city slaughterhouse under the supervision of a livestock specialist. 10 taken tissues of the tongue were washed with 0.1 M phosphate buffer solution (pH-7.4) completely and one at a time, after which they were left in containers containing 10% formaldehyde solution and delivered to the anatomical laboratory. A total of four small pieces of mucosa (approximately 60 mm²) were taken from the apex, body, and dorsolateral region of each tongue (Figure 1).

Scanning Electron Microscopic

Fragments taken from different parts of the tongue tissue to study the papillae of the tongue were preliminarily thoroughly washed with a 0.1 M phosphate buffer solution (pH-7.4) in accordance with the procedure for preparing biological samples for scanning electron microscopy. Immediately after washing, the first fixation was performed on the samples and kept in 2.5% glutaraldehyde at +4 °C for 2 days. After this process, washing was again carried out in 0.1 M phosphate buffer

solution (pH-7.4). Then 1% osmium tetroxide was kept at room temperature for 1 hour for the 2nd fixation process. After the fixation process was completed, it was passed through a series of acetone at 60%, 70%, 80%, 90% and 100% for dehydration. Finally, tissues were dried in a critical point dryer (CPD) and transferred to a scanning electron microscopic unit. Pre-dried tongue samples were coated with gold palladium for visualization and photography. In the process of visualization; a scanning electron microscopic (Sigma 300 Zeiss Gemini FE-SEM, Germany) was used.

RESULTS

The entire tongue taken from the Norduz sheep was about 15 cm averaged long. Structurally, the apical, corpus, and radix parts are clearly distinguished. A prominent torus lingua was observed in the caudodorsal position of the body. The indentation (fossa linguae) was very prominent at the anterior end of the torus linguae and in the middle position of the linguae corpus. In addition, an irregularly shaped median sulcus was found on the back of the tongue.

Tongue papillae: On the mucosa of the tongue, three mechanical papillae of the tongue (papillae filiformes, papillae conicae and papillae lentiformes), two taste papillae (papillae fungiformes and papillae vallatae) were observed in a total of five different ways.

Papillae filiformes: defined as the densest papillae of the tongue on the lingual mucosa. It shows spread, especially from the region of the apex of the tongue and extending from the lateral regions of the body of the tongue to the base of the torus of the tongue. On scanning electron microscopic of specimens taken from apex linguae, the papillae filiformes originate from one broad body and consist of primary papillae tapering towards the ends and secondary papillae located on the right and left margins of the root of these primary papillae (Figure 2).

In addition, small and thin extensions of the papilla (small secondary papilla) originating from both the caudal part of the secondary papilla on the right and the caudal part of the secondary papilla on the left, the number of which varies from 1 to 2, are also among the visible structures (Figure 3). After detailed examination, it was found that the primary filiform papillae were approximately 285 to 440 µm in height at 32X magnification, and their width varied from 65 to 120 µm. When the morphological structures of the small secondary filiform papillae were examined at the same magnification, it was noted that their height varied from 110 µm to 235 µm and their width from 8 µm to 40 µm (Figure 2).

Papillae conicae: the conical papilla, which is the most prominent papilla of the papillae of the tongue; As the name suggests, these are mechanical lingual papillae covering the lateral inner surface of the lips and especially the inner surface of the cheeks, which resemble a typical cone shape (Figure 4).

Papillae lentiformes: Another of the mechanical papillae of the tongue, the lentiform papillae are located on the torus of the tongue. The length of these papillae, the number of which varies from 35 to 42, was 1200-1400 µm at 40X magnification, and the width was determined as 650 µm and 850 µm (Figure 5). In addition, at a magnification of 1.00 KX, the presence of pores with an average diameter of 8 µm at the ends of the lentiform papillae was determined (Figure 6). Both the small secondary extensions present in Papillae filiformes and any protrusions similar to this

morphological structure were not observed in these papillae.

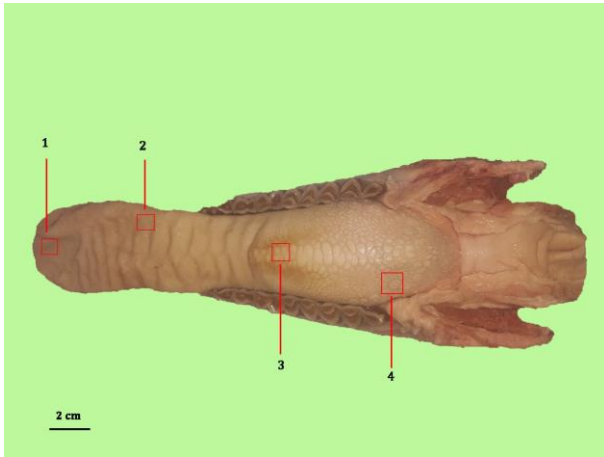


Figure 1. Overview of the dorsal surface of the tongue (1, 2, 3, 4 numbers displaying sample acquiring pattern).




Figure 2. Image of papillae filiformes and a papillae fungiformes (arrowheads: papillae filiformes and papillae fungiformes appendages, black arrows: Secondary papillae filiformes appendages, black asterisk: a papillae fungiformes).




Figure 3. Papillae filiformes and one papillae fungiformes at 50X magnification (black arrows: small secondary papillae filiformes, black asterisk: one papillae fungiformes, black arrowhead: taste pore of papillae fungiformes, white arrowhead: annular groove in the root portion of papillae fungiformes).

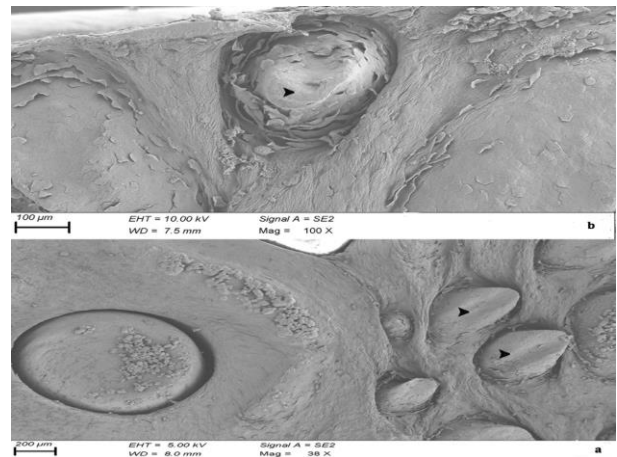


Figure 4. a) arrowheads: papillae conicae; b) arrowhead: papillae conicae and layer of keratinized epithelium.




Figure 5. Papillae lentiformes (black asterisk: body of papillae lentiformes, black arrows: keratinized epithelial layer, black arrowheads: protrusions at the ends of papillae lentiformes).




Figure 6. Papillae lentiformes image at 1.00 KX magnification (black arrows are the pore located at the tip of the papillae lentiformes).

Papillae fungiformes: These papillae involved in the perception of the sense of taste are papillae that appear as white dots, especially from the apex of the tongue, scattered throughout the body of the tongue (Figure 7). If on 1 cm² of the area of the corpus linguae their number averaged 26, then in the apex of the linguae this number was determined as 34. In our studies, it was found that the head of these papillae was approximately 300 µm at 50X magnification. In addition, the head parts of Papilla fungiformes; they form a constriction before joining with the tongue (Figure 3). This situation looks as if a ring has formed in the root parts of the papilla fungiformes (Figure 3). On closer examination, it was observed that both mucosal cells were separated by interseptal lines, and these cells had pores approximately 4 µm in diameter at 1.00 KX magnification (Figure 8).

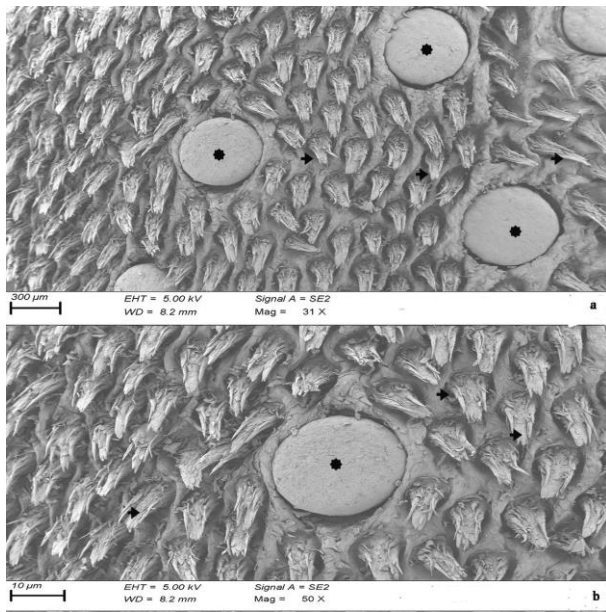


Figure 7. Papillae fungiformes scattered between papillae filiformes and papillae filiformes (black arrows (a,b): papillae filiformes, black asterisk (a,b): papillae fungiformes).




Figure 8. Image of papillae fungiformes at 1.00 KX magnification (black arrows: taste pores on papillae fungiformes).

Papillae vallatae: Taste papillae, which are located in two rows symmetrically on either side of the radix linguae and macroscopically resemble suction cups of octopuses. These papillae basically consist of 3 parts in the centro-lateral position. these; It consists of 1. Mucosal valium (round and flat mucosal area forming the center of the papillae), 2. Parietal trench, 3. Annular pad (Figure 9).

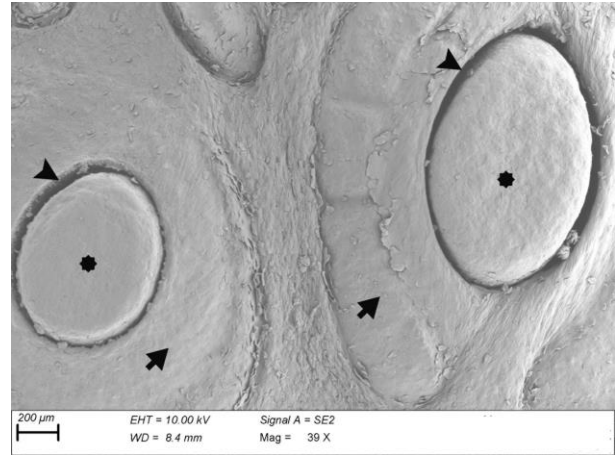


Figure 9. Image of papillae vallatae (black asterisks: mucosal valium, arrowheads: parietal ditch, black arrows: annular pad).

Their average number was determined as 26. In the scanning electron microscopic examination process, it was observed that the rostro-caudal lengths of the papillae vallata at 39X magnification ranged from 620 to 1800 µm from the smallest to the largest. Again, at the same magnification, Mucosal valium sizes were found to vary between 400 and 1000 µm. The parietal ditch was deep and clearly observed. It was observed that the annular pad was not flat but divided by 2-3 small notches. When the horizontal diameter lengths of the papillae vallata were examined from the smallest to the largest, it was observed that they varied between 520-1400 µm.

DISCUSSION AND CONCLUSION

Nutrition process is a physiological state necessary for all living beings to ensure the continuation of their kind and survival. Living beings reach and receive nutrients only within the possibilities offered by their environment (Iwasaki 2002; Meyer et al. 2016). In this regard, it is known that the structure of nutrients consumed by ruminant species in different age periods and under different feeding conditions (closed, semi-open and pasture cultivation) is different.

Digestive system organs of ruminants; in particular tongue differs morphologically according to nutrition and food types. Norduz campus, located within the borders of Gürpınar district of Van; It contains pastures with different nutritional products in terms of sheep feeding. For this reason; The morphological character of the tongue structure of the Norduz sheep, which is an endemic breed and bred only in the Norduz region, attracts our attention.

When our study was examined, it was seen that Filiformes papillae were concentrated in the apex part of the tongue and the head parts ended long and sharply. This is the case, *Capra hircus* (Mahdy et al. 2021), Mehreban sheep (Tadjalli and Pazhoomand 2004), Karacabey merino sheep (Can et al. 2016), Angora goat (Toprak et al. 2020), Akkaraman sheep (Harem et al. 2009) similar to the results of such studies. However, unlike the results of our

study, the shape of the papillae filiformes; Anatolian water buffalo (Can and Atalgin 2015) and Bison banasus (Plewa and Jackowiak 2020) were also cone-shaped. Also the tip has taken the shape of a round rod in papillae filiformes in Chinese yellow cattle (Fu et al. 2016), South American Camelids (Erdoğan et al. 2016), These cases showed that the papillae filiformes can take different forms in animal species.

Secondary small filiformes papillae extensions were commonly seen in Norduz sheep. While this situation is one each on the right and left of the primary papilla protrusions. It can sometimes be found in smaller protrusions originating from the sides of these secondary protrusions. Therefore, papillae filiformes can contain 3-4 secondary small papillae filiformes projections in Norduz sheep. While this number is between 6 and 9 in Saanen goats (Kurtul and Atalgin 2008). It is 3-6 in Jamunapari goat (Kumar et al. 1988), and in Bighorn sheep (Takayuki et al. 2002), Karacabey merino (Can et al. 2016). Reeves muntjac deer (Zheng and Kobayashi 2006) was determined as two. Our findings in this study are similar to those of the Jamunapari goat (Kumar et al. 1988).

Papillae conicae are conical shaped papillae located near the root of the tongue and on the inner surface mucosa of the cheeks. When these papillae were examined at high magnifications with a scanning electron microscopic, they were found to be covered with keratinized tissue that aids in mechanical digestion. Also, this papillae no taste pore was found. While this situation is in line with the studies of Chinese manch (Zheng and Kobayashi 2006) and Anatolian water buffalo (Can et al. 2015), it differs by the any absence of papillae conicae in dromedary camel (Quayyum et al. 1988).

Papillae lentiformes are morphologically large tongue papillae that take part in the mechanical digestion process by being scattered in the upper part of the torus linguae of the tongue. In our study, it was observed that the tip of these papillae ended with a few blunt projections. Which was similar to the Chital deer (Erdoğan and Perez 2014), the South American camel (Erdoğan et al. 2016), and Sitatunga (Emura et al. 2011). In addition, as a result of our research, the presence of a pore was determined, unlike other studies, in the high magnification of the ends of these papillae with a scanning electron microscopic.

Papillae fungiformes is one of the taste papillae located scattered among the papilla filiformes mentioned earlier. These papillae are located in the region between the tip of the tongue (apex linguae) and the torus linguae. When examined in terms of shape, it is seen that they exhibit 2 different morphologies. In one of them, the papillae fungiformes are flattened and embedded in the papillae filiformes, while the other papillae fungiformes are more voluminous and protrude above the tongue mucosa. Again, this papillae in our study resembles a typical mushroom as it is separated from the tongue mucosa by an annular groove. Nonaka et al. (2008), Adnyane et al. (2010) mentioned the presence of the groove in the papilla fungiformes in their studies. However, this situation gray cattle (Tütüncü 2020) formocene goat antelope (Takayuki et al. 2002) were not found in studies.

Papillae vallatae are observed in two parallel rows on both sides of the radix part of the tongue, and it was determined that there were 23 in total. In some studies, it has been reported that this number varies between species and races. Deer with 10-30 papillae valalta (Adnyane et al. 2010) can be given as an example for the difference in species, while Barbary sheep (Emura et al. 2000) and

Bighorn sheep (Takayuki et al. 2002) with 26 papillae vallata can be given as examples. This situation differed from our study. In addition, the morphological structures of papillae vallatae also differ in animal species and breeds. This is due to the fact that the annular pad part has a developed possible or small weak structure. In our study, the annular pad was well developed and had 2-3 notched surfaces. This situation; similarly one humped camel (Quayyum ve ark. 1988) and ox (Chamorro et al. 1986). Our study; It differed with formosan serow (Atoji et al. 1998), in which the annular pad was weak. In our study, the largest rostro-caudal length of Papillae vallatae was found to be 1800 µm on average. In this respect, it has been revealed that the papillae vallatae in Norduz sheep has a longer morphological structure than Karacabey merino (Can et al. 2016).

As a result in Norduz sheep; it has been found that there are many similarities and differences between species and races in terms of tongue papillae. In this study, it was observed that the mechanical papillae of the tongue in Norduz sheep are in many ways similar to other breeds and species. However, the presence of a pore at the tip of the lentiform papillae in Norduz sheep is a special case. Papillae fungiformes of taste buds; contrary to many studies was observed in 2 different morphological structures with a flat and elongated appearance, and an annular notch was found in the root parts of the long papillae fungiformes. Another taste bud, papillae vallatae, was found to have an average of 26 and is located on either side of the radix linguae, similar to a typical octopus's sucker. This number remained below the mean value of 28 for papillae vallatae in sheep. However, it has been found that the papillae vallatae of Norduz sheep are averaged longer (1800 µm) than those of other breeds and breeds. With the results of this study, we believe that scanning electron microscopic can give good results in morphological studies and support future research in the same direction.

CONFLICTS OF INTEREST

The authors report no conflicts of interest.

ACKNOWLEDGMENT

We thank the Scanning Electron Microscopy Unit in Van Yuzuncu Yil University Science Application and Research Center and Assoc Prof. Leyla MİS for their support.

AUTHOR CONTRIBUTIONS

Idea / Concept: VD, ZS
 Supervision / Consultancy: VD, GÇ, MSG
 Data Collection and / or Processing: VD, GÇ
 Analysis and / or Interpretation: VD, MSG
 Writing the Article: VD
 Critical Review: VD, ZS, GÇ

REFERENCES

- Adnyane I, Zuki A, Noordin M, Agungpriyono S (2011). Morphological Study of the Lingual Papillae in the Barking deer, *Muntiacus muntjak*. *Anat Histol Embryol*, 40 (1), 73-77.
- Atoji Y, Yamamoto Y, Suzuki Y (1998). Morphology of the tongue of a male formosan serow (*Capricornis crispus swinhoei*). *Anat Histol Embryol*, 27, 17-19.
- Aysan Dayan Y, Bingöl M (2008). Structural Characteristics of Some Farms Raising Norduz Sheep. *YYU J Sci Institute*, 13 (1), 31-34.

- Bingöl M (1998)**. Research on Fertility and Milk Yields and Growth-Development Characteristics of Norduz Sheep. PhD thesis, Van Yuzuncu Yil University, Institute of Science, Van, Turkey.
- Can M, Atalgın SH, Ateş S, Taçkı L (2016)**. Scanning electron microscopic study on the structure of the lingual papillae of the Karacabey Merino sheep. *Eurasian J Vet Sci*, 32 (3), 130-135.
- Can M, Atalgın SH (2015)**. Scanning electron microscopic study of the lingual papillae in the Anatolian water buffalo. *Int J Morphol*, 33 (3), 855-859.
- Chamorro CA, De Paz Cabello P, Sandoval J, Fernandez JG (1986)**. Comparative scanning electronmicroscopic study of the lingual papillae in two species of domestic mammals. *Equuscaballus* and *Bos taurus* I. Gustatory papillae. *Acta Anat*, 125, 83-87.
- Dalga S, Aksu Sİ, Aslan K et al. (2021)**. Morphological, Morphometrical and Histological Structure of the Interdigital Gland in Norduz Sheep. *Kafkas Univ Vet Fak Derg*, 27 (6), 749-754.
- Dursun N (2008)**. Veterinary Anatomy II. 12th Edition. Medisan Publishing House, Ankara.
- Emura S, Okumura, T, Chen H (2011)**. Morphology of the lingual papillae in the sitatunga. *Okajimas Folia Anat Jpn*, 88 (1), 23-27.
- Emura S, Tamada A, Hayakawa D, Chen H, Shoumura S (2000)**. Morphology of the dorsal lingual papillae in the Barbary sheep. *Ammotragus lervia*. *Okajimas Folia Anat Jpn*, 77, 39-45.
- Emura S, Tamada A, Hayakawa D et al. (1999)**. Morphology of the dorsal lingual papillae in the blackbuck, Antilope Cervicapra. *Okajimas Folia Anat Jpn*, 76, 247-253.
- Erdoğan S, Pérez W (2014)**. Anatomical and scanning electron microscopic studies of the tongue and lingual papillae in the chital deer (*Axis axis*, Erxleben 1777). *Acta Zoologica*, 95 (4), 484-492.
- Erdoğan S, Villar Arias S, Pérez W (2016)**. Morphofunctional structure of the lingual papillae in three species of South American Camelids: alpaca, guanaco, and llama. *Micros Res Tech*, 79 (2), 61-71.
- Fu J, Qian Z, Ren L (2016)**. Morphologic Effects of Filiform Papilla Root on the Lingual Mechanical Functions of Chinese Yellow Cattle. *Int J Morphol*, 34 (1), 63-70.
- Haligur A, Ozkadir S, Alan A (2019)**. Light and scanning electron microscopic study of lingual papillae in the wolf (*Canis lupus*). *Micros Res Tech*, 82 (5), 501-506.
- Harem IS, Sari EK, Kocak M (2009)**. Light and scanning electron microscopic structure of dorsal lingual papillae of the Akkaraman sheep. *Kocatepe Vet J*, 2 (2), 8-14.
- Iwasaki S (2002)**. Evolution of the structure and function of the vertebrate tongue. *J Anat*, 201 (1), 1-13.
- Jackowiak H (2006)**. Scanning lectron microscopy study of the lingual papilla in the European mole (*Talpa europae* L., Talpidae). *Anat Histol Embryol*, 35, 190-195.
- Kumar P, Kumar S, Singh Y (1998)**. Tongue papillae in goat: A scanning electron-microscopic study. *Anat Histol Embryol*, 27, 355-357.
- Kurtul I, Atalgın SH (2008)**. Scanning electron microscopic study on the structure of the lingual papillae of the Saanen goat. *Small Rum Res*, 80, 52-56.
- Mahdy MA (2021)**. Three-dimensional study of the lingual papillae and their connective tissue cores in the Nile fox (*Vulpes vulpes aegyptica*)(Linnaeus, 1758). *Micros Res Tech*, 84 (11), 2716-2726.
- Mahdy MA, Abdalla KE, Mohamed SA (2021)**. Morphological and scanning electron microscopic studies of the lingual papillae of the tongue of the goat (*Capra hircus*). *Micros Res Tech*, 84 (5), 891-901.
- Meier AR, Schmuck U, Meloro C, Clauss M, Hofmann RR (2016)**. Convergence of macroscopic tongue anatomy in ruminants and scaling relationships with body mass or tongue length. *J Morphol*, 277 (3), 351-362.
- Mis L, Mert H, Comba A, et al. (2018)**. Some mineral substance, oxidative stress and total antioxidant levels in Norduz and Morkaraman sheep. *Van Vet J*, 29 (3), 131-134.
- Nonaka K, Zheng J, Kobayashi K (2008)**. Comparative morphological study on the lingual papillae and their connective tissue cores in rabbits. *Okajimas Folia Anat Jpn*, 85 (2), 57-66.
- Pastor JF, Barbosa M, De Paz FJ, García M, Ferrero E (2011)**. Functional and comparative study of lingual papillae in four species of bear (Ursidae) by scanning electron microscopy. *Micros Res Tech*, 74 (10), 910-919.
- Plewa B, Jackowiak H (2020)**. Macro-and microscopic study on the tongue and lingual papillae of *Bison bonasus* hybrid as an interspecific species (*Bos taurus* x *Bison bonasus*). *Micros Res Tech*, 83 (10), 1241-1250.
- Quayyum M, Fatani JA, Mohajir AM (1988)**. Scanning electron microscopic study of the lingual papillae of the one Humped Camel, *Camelus dromedarius*. *J Anat*, 160, 21-26.
- Scala G, Mirabella N, Pelagalli GV (1995)**. Morphofunctional study of the lingual papillae in cattle (*Bos taurus*). *Anat Histol Embryol*, 24 (2), 101-105.
- Shao B, Long R, Ding Y et al. (2010)**. Morphological adaptations of yak (*Bos grunniens*) tongue to the foraging environment of the Qinghai-Tibetan Plateau. *J Anim Sci*, 88 (8), 2594-603.
- Tadjalli M, Pazhoomand R (2004)**. Tongue papillae in lambs: A scanning electron microscopic study. *Small Rum Res*, 54, 157-164.
- Takayuki Y, Tomoichiro A, Kobayashi K (2002)**. Comparative anatomical studies on the stereo structure of the lingual papillae and their connective tissue cores in the Japanese serow and Bighorn sheep. *Jpn J Orl Biol*, 44 (2), 127-141.
- Toprak B, Candan S, Koçakoğlu NÖ (2020)**. Investigations on Light and Scanning Electron Microscopic Structure of Tongue Papillae in Ankara Goat (*Capra hircus*): I. Tat Papillas. *Etlik J Vet Microbiol*, 31 (2), 158-166.
- Tütüncü O (2020)**. Electron microscopic examination of the anatomical structure of the tongue papillae in gray cattle. Master's thesis, Balikesir University Institute of Health Sciences, Balikesir, Turkey.
- Zheng J, Kobayashi K (2006)**. Comparative morphological study on the lingual papillae and their connective tissue cores (CTC) in Reeves muntjac deer (*Muntiacus reevesi*). *Ann Anat*, 188, 555-564.



Bir Kedide Dirençli Piyotoraks Olgusu ve Tedavisi

Umur Fikret KORKMAZ^{1,*}  Duygu KAHRAMAN¹  Mehmet Fatih BOZKURT²  Ebubekir CEYLAN¹ 

¹ Ankara Üniversitesi, Veteriner Fakültesi, İç Hastalıkları Anabilim Dalı, 06070, Ankara, Türkiye

² Afyon Kocatepe Üniversitesi, Veteriner Fakültesi, Patoloji Anabilim Dalı, 03204, Afyon, Türkiye

Geliş Tarihi: 06.02.2023

Kabul Tarihi: 03.03.2023

ÖZ

Bu olgu sunumunda, plevral efüzyon ile karakterize vakalarda ayırıcı tanıyı koymakta veteriner hekimlere yardımcı olmak ve rutinde tercih edilen geniş spektrumlu antibiyotik kullanımı sonucunda yanıt alınmadığı durumlarda bakteri identifikasyonu ve antibiyogram analizinin önemini vurgulayarak klinisyenlere tedavide izlenecek yollara dair yardımcı olması hedeflenmiştir. Bu olgunun materyalini toraks radyografisinde plevral efüzyon varlığı tespit edilmiş, dispne, dilde morarma, yüksek ateş ve ağrılı oturuş şikayetleri olan 1,5 yaşlı, Scottish Fold ırkı, erkek bir kedi oluşturmaktadır. Efüzyon örneğinin serolojik incelemesinde Feline Coronavirus pozitif sonucu üzerine Immuncomb FCoV IgG antikor titre testi bakılmış olup S2 düşük pozitif olduğu görülmüştür. Hastalığın klinik seyri ve diğer laboratuvar bulguları Feline Enfeksiyöz Peritonitis hastalığının efüzyon formu ile paralel gitmediği için ayırıcı tanı amacıyla alınan efüzyonun sitolojik olarak incelenmesi uygun görülmüştür. Yapılan immunositokimyasal analizde FCoV negatif sonuç tespit edilmiştir. Sitolojik incelemeler sonrası piyotoraks tanısı kesinleşmiştir. Bakteriyel identifikasyon sonucunda Mycoplasma spp. tespit edilmiştir. Antibiyogram sonucunda ise klindamisin duyarlılığı tespit edilmiştir. Tedavi protokolü olarak kullanılan diüretikler dışında başlanan klindamisin (Clindan®, Bilim İlaç, İstanbul) 5.5 mg/kg, intravenöz, q12h, 14 gün olarak kullanılmış olup sonrasında olgunun efüzyon şiddetinde azalma, iştahta artış, genel durumda iyileşme gözlemlenmeye başlanmış ve belli aralıklarla tekrarlanan toraks radyografilerinde yeniden şekillenen bir plevral efüzyon tablosuna rastlanmamıştır.

Anahtar Kelimeler: Dispne, Feline enfeksiyöz peritonitis, Mycoplasma, Piyotoraks, Plevral efüzyon.

ABSTRACT

A Case and Treatment of Resistant Pyothorax in a Cat

In this case report, it is aimed to assist veterinarians in making the differential diagnosis in cases characterized by pleural effusion and to assist clinicians in the treatment pathways by emphasizing the importance of bacterial identification and antibiogram analysis in cases where there is no response as a result of the routine use of broad-spectrum antibiotics. The material of this case is a 1.5-year-old Scottish Fold male cat with pleural effusion detected on thorax radiographs, dyspnea, bruising on the tongue, high fever and painful sitting. In the serological examination of the effusion sample, Immuncomb FCoV IgG antibody titer test was checked on the positive result of Feline Coronavirus and it was found to be S2 low positive. Since the clinical course of the disease and other laboratory findings did not go in parallel with the effusive form of Feline Infectious Peritonitis, cytological examination of the effusion taken for differential diagnosis was deemed appropriate. FCoV negative result was detected in the immunocytochemical analysis. The diagnosis of pyothorax was confirmed after cytological examinations. As a result of bacterial identification, Mycoplasma spp. detected. As a result of the antibiogram, clindamycin susceptibility was detected. Apart from the diuretics used as a treatment protocol, clindamycin (Clindan®, Bilim İlaç, İstanbul) was started at 5.5 mg/kg, intravenous, q12h, for 14 days. Afterwards, a decrease in the severity of effusion, an increase in appetite, an improvement in general condition were observed, and thorax repeated at regular intervals and, no remodeling pleural effusion picture was found in the radiographs.

Keywords: Dyspnea, Feline infectious peritonitis, Mycoplasma, Pleural effusion, Pyothorax.

*Corresponding author: umutfk95@gmail.com



GİRİŞ

Piyotoraks veya plevral ampiyem: plevral boşlukta purulent sıvı birikimi ile karakterize bir durumdur (Rooney ve Monnet 2002). Piyotoraks hastalarında semptomların çoğu hastalığın seyri esnasında geç ortaya çıktığı için (Ottenjann ve ark. 2008), hızlı tanı ve acil tedavi kritik öneme sahiptir (Stillion ve Letendre 2015). Kedilerde piyotoraksın nedenleri ile ilgili literatürler tartışmalı olsa da, parapnömonik enfeksiyon, penetre olmuş torasik yaralar, pulmoner apse rupturu, akciğerlerden veya özofagustan yabancı cisimlerin migrasyonu potansiyel sebepler olarak sunulabilmektedir (Barrs ve ark. 2005; MacPhail 2007; Epstein 2014; Cola ve ark. 2019).

Kedilerde piyotoraks; zorunlu anaeroblardan (*Clostridium* spp., *Fusobacterium* spp., *Bacteroides* spp.) ve/veya fakültatif aerobik bakterilerden (*Pasteurella* spp. ve *Actinomyces* spp.) oluşan polimikrobiyal enfeksiyonla ilişkilidir (Waddell ve ark. 2002). Vakaların %20'sinden daha azına *Escherichia coli*, *Salmonella* spp., *Klebsiella* spp., *Pseudomonas* spp. ve *Nocardia* spp. gibi orofaringeal olmayan bakteriler neden olmakla birlikte (Gorris ve ark. 2017), orofaringeal mukozada normal şartlarda da bulunan *Mycoplasma* spp. ise yavru kedilerde ve bağışıklığı baskılanmış erişkinlerde potansiyel bir piyotoraks nedenidir (Gulbahar ve Gurturk 2002; Foster ve ark. 2004).

Piyotoraks olguları; dispne, anormal akciğer sesleri ve spesifik olmayan iştahsızlık, letarji v.b klinik bulgularla kendini göstermektedir. Köpeklerde ve kedilerde piyotoraks tanısı karmaşık değildir. Klinik bulgulara, radyografiye, torakosentez sonrası alınan efüzyonun sitolojisi ve kültürüne dayanır (Fossum 2000). Radyografi bu olgular için tanısal görüntüleme ilk basamak olmalıdır (Stillion ve Letendre 2015). Plevral efüzyon ise genellikle krem-soluk sarı renkte, bulanık ve septik eksudat özelliklerine sahiptir ancak pembe, yeşil veya kırmızı tonlu da olabilir. Sitolojik olarak, %85'ten fazlasını dejenere nötrofillerin oluşturduğu çekirdekli hücreler ve 30 g/L'den fazla protein içeriği rapor edilmiştir (Randolph 2012). Piyotoraks tedavisi; torakostomi tüplerinin kullanımı, efüzyonun boşaltılması, torasik lavaj ve paranteral antimikrobiyal tedavi ile medikal ve cerrahi müdahalenin kombinasyonu şeklinde olabilmektedir.

Mycoplasma türlerinin, sağlıklı yetişkin kedilerin orofaringeal florasında bulunması normal olarak kabul edilir (Jones ve Sabine 1970). Pnömoni ve plevral efüzyon, diğer türlerde *Mycoplasma* kaynaklı enfeksiyonun bilinen özellikleri olmasına rağmen kedi solunum yollarının bu organizmalarla primer enfeksiyonu nadir görülmektedir (Cassell ve ark. 1985).

Günümüzde hala kedi piyotoraks vakalarına dahil olan yaygın bakteriler hakkında veri eksikliği mevcuttur. Bu olguda da klinik rutininde hem ayırıcı tanının değerlendirilmesi hem de ilk etapta tercih edilen geniş spektrumlu antibiyotik kullanımı sonucunda yanıt alınamaması sebebiyle bakteri identifikasyonu ve antibiyogram sonucuna istinaden revize edilen tedavinin sonuçları değerlendirilerek klinisyenlere antimikrobiyal seçimi ve ayırıcı tanıda yardımcı olması hedeflenmiştir.

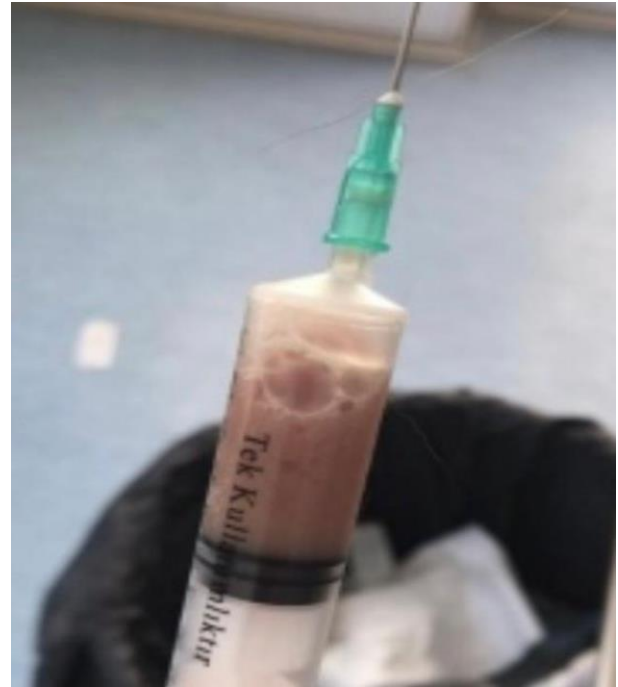MATERYAL VE METOT

Bu çalışmada araştırmacılar tarafından hasta sahibinden 06.02.2023 tarihinde "aydınlatılmış hasta sahibi onam formu" alınmıştır.

Bu olgunun materyali olan 1.5 yaşlı, Scottish Fold ırkı, erkek kedi; dispne, dilde morarma, yüksek ateş ve ağrılı oturuş şikayetiyle merkezimize başvurmuştur. Başka bir hayvan sağlığı merkezinden diyafram fitiği olduğu düşünüldükten sonra sevk edilmiş olup yapılan radyografik görüntüleme ile diyafram fitiği şüphesi elenmiş, plevral boşlukta serbest sıvı tespit edilmiştir. Önceki hayvan sağlık merkezinde torakosentez ile hastanın göğüs boşluğundan 300 ml kadar yoğun kıvamlı, kötü kokulu, pembe-kahverengi sıvı boşaltıldığı; bu işlemin ardından antimikrobiyal ajan olarak amoksisilin-klavulanik asit uygulamasına başlandığı, ancak hastanın plevral efüzyon varlığının her geçen gün daha da şiddetlendiği bilgisi verilmiştir.

BULGULAR

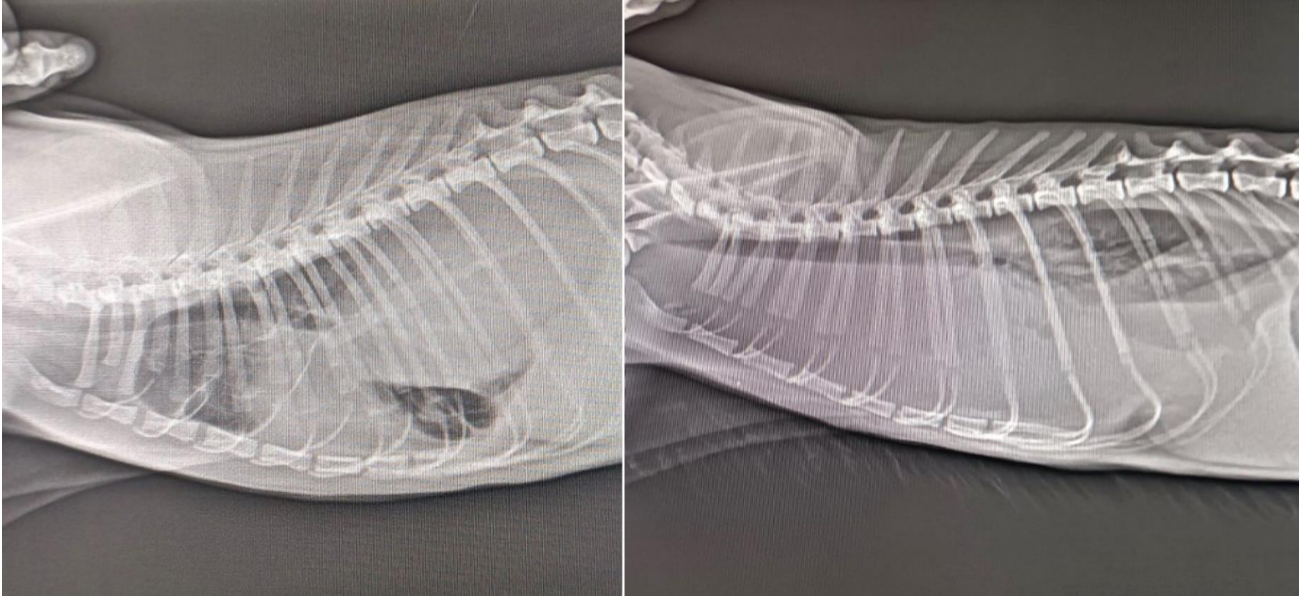
Hastanın ilk muayenesinde yüksek ateş, letarji, kaşeksi, tüylerde karışıklık, dispne gözlemlenmiştir. Toraks radyografisinde şiddetli plevral efüzyon varlığının devam ettiği tespit edilmiştir. Hastanın hemogram sayımında lökositozis, nötrofili ve lenfopeni dikkat çekmekle birlikte serum biyokimyasal analizlerinde yalnızca globulin artışı gözlemlenmiştir. Torakosentez işlemi için bölge traşlanıp dezenfeksiyonu sağlandıktan sonra kelebek set ve üçlü musluk aracılığıyla ivedilikle yapılmış olup boşaltılan efüzyonun bir önceki gibi yoğun kıvamlı, kötü kokulu, kahverengi-pembe renkte olduğu görülmüştür (Şekil 1).



Şekil 1. Torakosentez ile alınan efüzyon.

Figure 1. Effusion taken by thoracocentesis.

Hasta hospitalizasyona alınarak seftriakson sodyum (Novosef, Sanofi, İstanbul) 25 mg/kg, intravenöz, q12h ve furosemid (Diüril, Vetaş, İstanbul) 2 mg/kg, intravenöz, q24h başlanmıştır. Tedavi süresince hasta belirli aralıklarla toraks radyografisi çekilerek kontrol edilmiştir. Olgunun tedavisinin 3. günündeki toraks radyografisinde plevral efüzyonun daha da şiddetlenerek devam ettiği gözlemlenmiştir (Şekil 2).



Şekil 2. Toraks radyografisinde artan pleural efüzyon.

Figure 2. Increased pleural effusion on chest radiograph.

Tablo 1. Kedilerde plevral efüzyonun yaygın nedenleri ve klinik özellikleri (Beatty ve Barrs, 2010).

Table 1. Common causes and clinical features of pleural effusion in cats (Beatty and Barrs, 2010).

Hastalık/Altta Yatan Sebep	Eşgal	Anamnez	Sıvı Karakteri
Piyotoraks/Enfeksiyöz pleuritis	Genellikle genç hayvanlar, herhangi bir yaş ya da ırkta	Değişken Ortalama belirti süresi 1-2 hafta Akut gelişebilir Dispne, öksürük Letarji, iştahta azalma, kilo kaybı Üst solunum yolu enfeksiyonu geçmişi	Eksudat
Sağ/Sol Konjestif Kalp Yetmezliği	Herhangi bir yaş ya da ırk, altta yatan kardiyak hastalığa bağlı	Değişken Kalp hastalığının etiolojisine bağlı	Değişken Transudat, modifiye transudat, şilöz
Efüziv FIP	%70 oranla 1 yaş altı	Yakın zamanda çok kedili ortama girme ve/veya stres etkeni (kısırlaştırma, yeniden barındırma). Spesifik olmayan uyuşukluk, iştah azalması, kilo kaybı, karın şişliği	Yüksek protein, düşük hücre sayısı
Neoplazi	Timoma (10 yaş üzeri) Mediastinal lenfoma (genç Siyam kedilerinde)	Değişken, spesifik değil, öksürük, dispne	Değişken Modifiye transudat, eksudat, şilöz
İdiopatik Şilotoraks	Herhangi bir yaş ya da ırk, Siyam kedileri risk grubunda	Öksürük, dispne	Trigliserid miktarı yüksek, modifiye transudat, eksudat

Tekrarlayan plevral efüzyon belirli aralıklar ile çekilerek ve beraberinde oksijen terapisine devam edilerek hasta stabil hale getirilmiştir. 3. Gün mevcut tedaviye ek olarak enrofloksasin (Baytril %5, Bayer, Almanya) 5 mg/kg, subkutan, q24h tedavi protokolüne eklenmiştir. Revize edilen tedavi protokolünden 5 gün sonra toraks radyografisinde plevral efüzyonun aynı şiddette devam ettiği gözlemlenmiştir. Yapılan torakosentez işlemiyle alınan sıvının makroskopik karakterinde değişim saptanmış olup daha önce kötü kokulu, bulanık ve pembe-kahverengi olan sıvının yerini kokusuz, berrak ve açık sarı renkli sıvı almıştır. Bu noktada elde edilen bulgular ışığında Feline Enfeksiyöz Peritonitis (FIP)'ten şüphelenilmiş ve Feline coronavirus açısından incelenmesi için dış laboratuvara kan örneği gönderilmiştir. Olgunun serolojik incelemesinde Feline coronavirus pozitif bulunması üzerine Immunocomb FCoV IgG antikor titre testi (Immunocomb/Biogal UK) bakılmış olup S2 düşük pozitif olduğu görülmüştür. Hastalığın klinik seyri ve diğer laboratuvar bulguları Feline Enfeksiyöz Peritonitis hastalığının efüzyv formu ile paralel gitmediği için ayırıcı tanı amacıyla alınan efüzyonun sitolojik olarak incelenmesi uygun görülmüştür. Bu amaçla yapılan mikroskopik incelemelerde çok sayıda bakteri kümeleri ile şiddetli nötrofil ve makrofajlar hücreleri görülürken, yapılan immunositokimyasal analizde FCoV negatif sonuç elde edilmiştir. Sitolojik incelemeler sonrası piyotoraks tanısı kesinleşmiş olup bakteri identifikasyonu ve antibiyogram için 14 gün süreyle kullanılmış olan antimikrobiyal tedavi sonlandırıldıktan bir müddet sonra dış laboratuvara örnekler gönderilmiştir. İlk gönderilen örneklerde aerob/anaerob ekim sonuçlarına göre herhangi bir bakteri üremesi gözlemlenmemiştir. Fakat efüzyon örneğinin patoloji laboratuvarından gelen sonucunun piyotoraks olması sebebiyle mikrobiyoloji bölümüne gönderilen örnek ile uyumsuzluğu göz önünde bulundurulmuştur. Bunun üzerine dış laboratuvarın mikrobiyoloji bölümü ile vaka bilgileri paylaşılmış ve daha önce identifiye edilememiş olmasının olası sebepleri gündeme getirilmiştir. İkinci kez mikrobiyoloji bölümüne gönderilen efüzyon örneğinden bakteri identifikasyonu sonucunda *Mycoplasma* sp. tespit edilmiştir. Antibiyogram sonucunda ise klindamisin duyarlılığı tespit edilmiştir. Yeni bir tedavi protokolü olarak başlanan klindamisin (Clindan®, Bilim İlaç, İstanbul) 5.5 mg/kg, intravenöz, q12h, 14 gün olarak kullanılmış olup sonrasında olgunun 5. gününde efüzyon şiddetinde hayli azalma, iştahta artış, genel durumda iyileşme gözlemlenmeye başlanmış ve 14. Gün sonunda taburcu edilmiştir. Sonrasında 2 ay boyunca haftada 2 kez tekrarlanan toraks radyografilerinde yeniden şekillenen bir plevral efüzyon tablosuna rastlanmamıştır..

TARTIŞMA VE SONUÇ

Piyotoraks veya plevral ampiyem, plevral boşlukta purulent sıvı birikimi ile karakterizedir (Rooney ve Monnet 2002). Piyotoraks genç ve orta yaşlı kedileri etkilemektedir ve bilinen bir ırk veya cinsiyet yatkınlığı yoktur (Waddell ve ark. 2002). Bu olguda etkilenen kedi de 1.5 yaşında genç bir kedi olmaktadır. Piyotorakslı hayvanlarda plevranın enfekte olmasının ana nedeni belirgin değildir, ancak hem köpek hem de kedi için migrasyona uğrayan yabancı cisimler, delici torasik yaralar, altta yatan pulmoner enfeksiyonda yayılma/hematojen yayılım veya iyatrojenik nedenler dahil olmak üzere birçok olası yol bildirilmiştir (Fossum 2000). Sunulan olgudaki hasta hem içeri hem dışarı kedisi olup, çiftlik hayvanlarının da yoğun olduğu bir çiftlikte yaşamaktadır. Herhangi bir travma geçmişi olup olmadığı

bilgisi hasta yakınlarından alınamamakla birlikte toraks grafi incelemelerinde bir yabancı cisim bulgusuna rastlanmamıştır.

Mycoplasma spp. yavru kedilerde ve bağışıklığı baskılanmış erişkinlerde potansiyel bir piyotoraks nedenidir (Gulbahar ve Gurturk 2002; Foster ve ark. 2004). Molliküt sınıfının üyeleri olan *Mycoplasma* türleri, bilinen en küçük prokaryotlar olup hücre duvarından yoksundurlar. *Mycoplasma* türlerinin konjunktivit ve üst solunum yolu hastalığında birincil patojen olarak rolü hala yoğun bir şekilde tartışılmaktadır ancak organizmanın en azından ikincil bir enfeksiyon olarak bu koşullara katkıda bulunduğu düşünülmektedir. Alt solunum yolu ve plevral boşluk hastalıkları birincil patojen olarak *Mycoplasma* türleri ile ilişkilendirilmiştir (Lee-Fowler 2014).

Mycoplasma spp. enfeksiyonları zaman zaman pulmoner apse ve piyotoraks nedeni olarak belgelenmiştir. Bugüne kadar bildirilen *Mycoplasma* türleri ile ilişkili dört piyotoraks vakasında (Wong ve Noor 1984; Malik ve ark. 1991; Gulbahar ve Gurturk 2002) hem miks enfeksiyonlar hem de mono *Mycoplasma* türleri enfeksiyonu belgelenmiştir. Bu vakaların, orofaringeal mukoza florasının veya eş zamanlı *Mycoplasma* spp. kaynaklı bronkopnömoni varlığından yayılmasına bağlı olduğu düşünülmüştür. Olgu sunumuna konu olan vakamızda yalnızca *Mycoplasma* sp. identifiye edilmiş olup altında yatan sebebin yine *Mycoplasma* sp. kaynaklı bronkopnömoni olduğu düşünülmektedir.

Mycoplasma türleri, konakçı hücrelerle ilişkili olmadıklarında kırılabilir organizmalardır; bu nedenle numunenin kültür için uygun bir şekilde laboratuvara taşınması çok önemlidir. Eğer numunenin laboratuvara taşınmasında bir gecikme olacaksa Stuart besiyeri gibi özel taşıma besiyerlerinin kullanılması gerekebilmektedir. Yine olası bir gecikme durumunda numuneler +4 °C'de saklanmalı ve soğuk zincir ile gönderilmelidir. Saklama ve nakliye önerileri mikrobiyoloji laboratuvarları arasında değişiklik gösterebilir ve numune gönderilecek her laboratuvara danışılması önerilmektedir (LaRocco2015). Bu olguda mikrobiyoloji laboratuvarına identifikasyon ve antibiyogram amacıyla gönderilen efüzyon örneğinde herhangi bir bakteri identifiye edilememesinin sebebinin laboratuvara taşıma koşullarına özen gösterilmemesidir. İkinci örneği gönderirken laboratuvarın direktifleri doğrultusunda transport sağlanmıştır ve bu koşullara dikkat ettiğimizde elde edilen sonuç başarılı olmuştur. Örnekleri kültür için gönderirken *Mycoplasma* türlerinin sebep olabileceği enfeksiyon şüphesi var ise ilgili laboratuvar uyarılmalıdır. Bazı *Mycoplasma* türleri standart kültür besiyerlerinde üreyebilmektedir, ancak genellikle spesifik *Mycoplasma* kültür besiyerleri gerekebilmektedir (Lee-Fowler 2014). Bu olguda da ilk gönderim esnasında *Mycoplasma* şüphesi hakkında laboratuvar uyarılmamıştır.

Kedilerde plevral efüzyonun ayırıcı tanısında plevral efüzyona sebebiyet verebilecek diğer hastalıklar belirtilmiştir (Tablo 1). Olgunun değerlendirilmesi esnasında bir noktada FIP'ten şüphelenilmiş olup ayırıcı tanı yolunda ışık tutabilecek testler yapılmıştır. Olgu Corona pozitif bulunsu da, gerek düşük FCoV titresi gerekse efüzyondan yapılan immunositokimyasal incelemelerde virüs pozitifliğinin görülmemesi hastanın klinik tablosu da göz önünde bulundurulduğunda FIP olma ihtimalini azaltmıştır.

Çalışmalar piyotoraks tanısı konulmuş kedilerin, sağkalımları ile ilgili olarak %73-95 oranla iyi bir sonuç edinildiğini göstermiştir (Demetriou ve ark. 2002; Waddell

ve ark. 2002, Barrs ve ark. 2005). Bununla birlikte az vaka sayısı ve farklı tedavi protokolleri sonuç elde etmeyi zorlaştırmaktadır. Kedi piyotoraks hastalarının uzun vadeli sonuçlarıyla ilgili bilgi eksikliği mevcuttur (Krämer ve ark. 2021).

Piyotoraks tedavisinde cerrahi yaklaşımların önemi büyüktür ancak antibiyotik seçimi de son derece önemli olup titizlikle belirlenmesi gerekmektedir. Özellikle son yıllarda hem beşeri ve hem de veteriner hekimlik alanında artan antibiyotik direnci sebebiyle bakteri identifikasyonu ve antibiyogram büyük önem taşımaktadır. Mycoplasma türlerinin tetrasiklinler, makrolidler, florokinolonlar, linkozamidler, kloramfenikol ve aminoglikozitlere duyarlı olduğu bildirilmektedir (Papich 2012). Hücre duvarı olmaması sebebiyle β -laktam antibiyotikler (penisilinler, sefalosporinler vb.) Mycoplasma türlerine karşı etkili değildir. Olgunun başlangıçta belirlenen tedavi protokolünde tarafımızca kullanılmış olan sefalosporin grubunun herhangi bir katkı sağlamamasının, klinik tablonun iyiye gitmemesinin sebebi olarak bu gösterilebilmektedir. Sefalosporin grubu ile başlanan tedavi protokolüne ilerleyen günlerde eklenen enrofloksasin etkeninin effüzyon karakterinde değişiklik yapmasının nedeni ise bu etkenin *Mycoplasma* sp. üzerinde etkili olması olarak yorumlanmaktadır. Antibiyogram sonucuna göre seçtiğimiz klindamisin kullanımı sonucunda hasta kısa sürede sağlığına kavuşup taburcu edilmiştir.

Bu olgu, klinik rutininde hem ayırıcı tanının değerlendirilmesi hem de piyotoraks vakalarında ilk etapta tercih edilen geniş spektrumlu antibiyotik kullanımı sonucunda yanıt alınamaması sebebiyle bakteri identifikasyonu ve antibiyogram sonucunun önemini vurgulamak amacıyla yazılmıştır. Piyotoraks olgularında hem ayırıcı tanı hem de antimikrobiyal seçiminde klinisyenlere yol göstermesi hedeflenmiştir.

ÇIKAR ÇATIŞMASI

Yazarlar bu çalışma için herhangi bir çıkar çatışması olmadığını beyan ederler.

YAZAR KATKILARI

Fikir/Kavram: DK
Denetleme/Danışmanlık: EC
Veri Toplama ve/veya İşleme: UFK, DK
Analiz ve/veya Yorum: UFK, DK, EC, MFB
Makalenin Yazımı: UFK, DK, EC
Eleştirel İnceleme: EC, MFB

KAYNAKLAR

- Barrs VR, Allan GS, Martin P, Beatty JA, Malik R (2005).** Feline pyothorax: a retrospective study of 27 cases in Australia. *J Feline Med Surg*, 7 (4), 211-222.
- Beatty J, Barrs V (2010).** Pleural effusion in the cat: a practical approach to determining aetiology. *J Feline Med Surg*, 12 (9), 693-707.
- Cola V, Del Magno S, Valentini S et al. (2019).** Deep vegetal foreign bodies in cats: a retrospective study of 10 cases. *J Am Anim Hosp Assoc*, 55 (5), 249-255.
- Demetriou JL, Foale RD, Ladlow J, et al. (2002).** Canine and feline pyothorax: a retrospective study of 50 cases in the UK and Ireland. *J Small Anim Pract*, 43 (9), 388-394.
- Epstein SE (2014).** Exudative pleural diseases in small animals. *Vet Clin North Am Small Anim Pract*, 44 (1), 161-180.
- Fossum TW (2000).** In: Textbook of Veterinary Internal Medicine, S. J. Ettinger and E. C. Feldman (Eds). Pleural and extrapleural disease. (pp 1098-1111). W. B. Saunders, Philadelphia.
- Foster SF, Martin P, Allan GS, Barrs VR, Malik R (2004).** Lower respiratory tract infections in cats: 21 cases (1995-2000). *J Feline Med Surg*, 6 (3), 167-180.
- Gorris F, Faut S, Daminet S, et al. (2017).** Pyothorax in cats and dogs. *Vlaams Diergeneeskd Tijdschr*, 86 (3), 183-197.
- Papich MG (2012).** Selection of antibiotics for meticillin-resistant *Staphylococcus pseudintermedius*: time to revisit some old drugs?. *Vet Dermatol*, 23 (4), 352-e64.
- Gulbahar MY, Gurturk K (2002).** Pyothorax associated with a *Mycoplasma* sp and *Arcanobacterium pyogenes* in a kitten. *Aust Vet J*, 80 (6), 344-345.
- Jones RF, Sabine M (1970).** The isolation of mycoplasmas from clinically normal cats. *Australian Vet J*, 46 (7), 343.
- Krämer F, Rainer J, Bali MS (2021).** Short- and long-term outcome in cats diagnosed with pyothorax: 47 cases (2009-2018). *J Small Anim Pract*, 62 (8), 669-676.
- Lee-Fowler T (2014).** Feline respiratory disease: What is the role of *Mycoplasma* species?. *J Feline Med Surg*, 16 (7), 563-571.
- MacPhail CM (2007).** Medical and surgical management of pyothorax. *Vet Clin North Am Small Anim Pract*, 37 (5), 975-988.
- Malik R, Love DN, Hunt GB, Canfield PJ, Taylor V (1991).** Pyothorax associated with a *Mycoplasma* species in a kitten. *J Small Anim Pract*, 32 (1), 31-34.
- Ottenjann M, Lübke-Becker A, Linzmann H, et al. (2008).** Pyothorax bei 26 Katzen: Klinik, Labordiagnostik und Therapie (2000-2007). *Berliner und Münchener Tierärztliche Wochenschrift*, 121 (9-10), 365-373.
- Randolph MB (2012).** The Thoracic Cavity. Little S (Ed). The Cat Clinical Medicine and Management (pp. 892-913). W.B. Saunders: Saint Louis, MO, USA.
- Rooney MB, Monnet E (2002).** Medical and surgical treatment of pyothorax in dogs: 26 cases (1991-2001). *J Am Med Assoc*, 221 (1), 86-92.
- Stillion JR, Letendre JA (2015).** A clinical review of the pathophysiology, diagnosis, and treatment of pyothorax in dogs and cats. *J Vet Emergency Critical Care*, 25 (1), 113-129.
- LaRocco MT, Franek J, Leibach EK et al. (2015).** Effectiveness of Preanalytical Practices on Contamination and Diagnostic Accuracy of Urine Cultures: a Laboratory Medicine Best Practices Systematic Review and Meta-analysis. *Clinical Microbiology Reviews*, 29 (1), 105-146.
- Waddell LS, Brady CA, Drobatz KJ (2002).** Risk factors, prognostic indicators, and outcome of pyothorax in cats: 80 cases (1986-1999). *J Am Med Assoc*, 221 (6), 819-824.
- Wong WT, Noor F (1984).** Pyothorax in the cat—a report of two cases. *JVM*, 16 (1), 15-17.



VAN VETERINARY JOURNAL



Article Copyright Transfer Agreement Form

We, the undersigned researchers, certify that; the article we have sent; is original, wasn't sent to or disapproved of potential publication by any other journal, wasn't initially published, and we bear the responsibility concerning the Scientific content and Ethical values related to the article, and transfer any kind and form of copyright related to the Article to Van Veterinary Journal since it is published in the journal, and accept that we will not make any changes wholly or partly in the article and chose as the authorized researcher.

Title of the article:

.....
.....
.....

Authors Name	Date	Signature
1.		
2.		
3.		
4.		
5.		
6.		
7.		
8.		

Authorized Researcher

Title, Name-Surname :

Full Address :

e- mail :

Tel, Fax :

Date and Signature :

INSTRUCTION FOR AUTHORS

1. Van Veterinary Journal (ISSN: 2149-3359/e-ISSN: 2149-8644) is a peer-reviewed scientific journal of the Van Yuzuncu Yil University Faculty of Veterinary Medicine. Our journal is published three times a year, in March, July and November. The abbreviated name of the journal is "**Van Vet J**".
2. Van veterinary journal is open access and publishes articles in Turkish or English. Unpublished, original manuscripts such as **research articles, short articles, case reports** and **reviews** are accepted for our journal.
3. In the field of **Veterinary Basic Sciences** (Anatomy, Biochemistry, Physiology, Histology, History of Veterinary Medicine and Deontology), **Veterinary Pre-Clinical Sciences** (Pharmacology and Toxicology, Microbiology, Parasitology, Pathology, Virology), **Veterinary Clinical Sciences** (Internal Medicine, Surgery, Obstetrics and Gynecology, Reproduction and Artificial Insemination), **Animal Science and Animal Nutrition** (Animal Nutrition and Nutrition Diseases, Animal Science, Animal Health Economics and Management, Biostatistics, Genetics), **Food Hygiene and Technology, Public Health, Exotic, Wild** and **Laboratory Animal Science** our journal publishes research articles, short articles, case reports, invited or editor-approved reviews with current and original value.
4. Our journal aims to publish high quality articles and to be scanned in higher indexes. For this purpose, priority will be given to qualified and up-to-date titled publications in article acceptance. Review type of publications are accepted only if it is editorial invited, current topic titled and compatible with our publication policy.
5. Our journal is free, and there is no article processing fee (evaluation fee or publishing fee) and no subscription fee for accessing the articles. In addition, the authors are not paid for copy rights.
6. Studies submitted to our journal must be original. All or most of the article should not have been published elsewhere or sent elsewhere for review. The author (s) are responsible for the accuracy of all data and results in the studies and for all legal, criminal and legal liabilities that may arise.
7. All articles submitted to our journal for publication should be reviewed using a professional plagiarism program (**Ithenticate, Turnitin, etc.**). The report must be uploaded to the system by the author. Articles with a similarity rate above 15% as a result of the review are rejected or a revision may be requested from the author(s) by our editorial board.
8. If the study sent to our journal is; supported by any national or international institution-organization; adapted from a master's / doctoral thesis; presented in any format in a national and / or international scientific (congress, symposium, panel, binal, workshop, etc.), information should be given under the heading "**Information**" on the title page.
9. Authors must include ORCID numbers, author contributions, conflict of interest and ethics committee information on the article title page.
10. Authors are obliged to accept all responsibilities of their articles submitted to our journal and to transfer the copyright / publication right to Van Veterinary Journal. The authors of the articles submitted to our journal must fill in the "[Article Copyright Transfer document](#)", sign it with wet signature and upload it to the system. Articles not submitted with a wet signed Copyright Transfer Agreement document will not be taken into consideration.
11. All experimental, clinical, pharmaceutical or similar studies on animals must be carried out in accordance with the "*Animal Welfare Act, US Public Health Service Policy on the*

Humane Care and Use of Laboratory Animals, National Research Council's Guide for the Care and Use of Laboratory Animals, and Guide for the Care and Use of Agricultural Animals in Research and Teaching" guidelines.

12. In all research articles using animal material, "ethics committee approval certificate" or "the study doesn't require ethics committee approval " document from Animal Experiments Local Ethics Committee must be uploaded to the system at the application stage. For research in other fields, approval documents obtained from the relevant ethics committee must be uploaded to the system during the application. Research articles without an ethics committee approval will not be evaluated. Also, it is obligatory to include information on "**Ethics Committee Approval**" (Board name, date, number, and number) and declaration on "Local Ethics Committee approval and compliance with ethical principles" in the relevant section on the title page and material method section of the manuscript.

13. In the case reports, an "informed consent form" should be obtained from the patient with a wet signature. These documents must be uploaded to the system by the author at the time of application.

14. Articles submitted to our journal should be a academic study and in a format that can be reviewed by reviewers. For this reason, it is obligatory for the authors to send the "[Article Control Form](#)" together with the work they will submit.

15. For the articles on "Notifiable Diseases" specified by the Republic of Turkey Ministry of Agriculture and Forestry, a permit letter from the Ministry of Agriculture and Forestry must be submitted to our editor.

16. Submitted articles are pre-evaluated by our editor. The editor has the right to request a correction or reject the pre-evaluated article before it is sent to the reviewers. Manuscripts deemed appropriate by the editorial office are sent to double-blind reviewing. The work is sent to at least 2 reviewers for evaluation. When necessary, a new reviewer is appointed and a decision is made by taking the opinion of the editor or 3rd reviewer.

17. Article submission to our journal is made only through DergiPark. For this reason, all files and appendices should be uploaded to our journal through the DergiPark system. Article submissions via e-mail are not accepted.

18. Abbreviations to be used in submitted studies should be scientifically accepted abbreviations. Authors should make the explanation of their abbreviation at the first mention in the text. Latin genus and species names should be typed in italics (Example: *Escherichia coli*). All measurement units must be written according to SI (Systeme Internationale). A period (.) should be used in numerical and statistical data used in the article (Example: 0.36; 94.5%; $P < 0.05$ etc.).

19. Author (s) and referees should pay attention to the confidentiality of personal and institutional information that will reveal the authors and or referees in the content of the main text file and the Word file properties. Responsibility on this subject belongs to the authors and reviewers.

PREPARATION OF THE ARTICLE

1. Articles should be written using Microsoft Word (Office 2016 and higher); A4 size, Times New Roman font, 12 point size, 1.5 line spacing; continuous line and page number; justified aligned and 2.5 cm margins from each side. Paragraphs should be started with a 1.25 cm indent.

2. Articles prepared as stated above, without Tables and Figures, should not exceed 15 pages in research articles, 7 pages in short articles and case reports, and 20 pages in reviews.

3. All publications submitted to our journal should consist of the following sections:

• **Research articles and short articles written in Turkish must consist of these sections:** Manuscript Title, Short Title, Turkish Abstract (ÖZ), Anahtar Kelimeler, English Title, Short Title, English ABSTRACT, Keywords, GİRİŞ, MATERYAL VE METOT, BULGULAR, TARTIŞMA VE SONUÇ, KAYNAKLAR.

• **Case reports written in Turkish must consist of these sections:** Manuscript Title, Short Title, Turkish Abstract (ÖZ), Turkish Keywords, English Title, Short Title, English ABSTRACT, Keywords, GİRİŞ, VAKANIN TAKDİMİ, TARTIŞMA VE SONUÇ, KAYNAKLAR

• **Review articles:** Subtitles are determined by the authors up to the **REFERENCES** section. In our journal, only invited papers, deals up-to-date topics and compatible with our publishing policy.

• **Research articles and short articles written in English must consist of these sections:** English Manuscript Title, Short Title, English ABSTRACT, Keywords, Turkish Title, Turkish Abstract (ÖZ), Keywords, INTRODUCTION, MATERIAL AND METHODS, RESULTS, DISCUSSION AND CONCLUSION, REFERENCES.

• **Case reports written in English must consist of these sections:** English Manuscript Title, Short Title, ABSTRACT, Keywords, Turkish Title, Short Title, Turkish Abstract (Öz), Keywords, INTRODUCTION, CASE DESCRIPTION, DISCUSSION AND CONCLUSION, REFERENCES

4. Title Page

• The title page will be downloaded from our magazine website. ([click here](#) for the sample title page).,

• Authors should make the necessary arrangements on the downloaded document. On this page, the article type (research article, short article, case report, review), the title of the study in Turkish and English, the names and surnames of the author (s), institution information (will be written only in English), ORCID numbers of all authors should be written.

• In the corresponding author section, the name and surname of the responsible author, institution information, telephone number and e-mail address should be written.

• **"Ethics Committee Information, Information, Acknowledgment, Conflict of Interest and Author Contributions"** sections located on the title page should be filled in in accordance with the examples given.

• The prepared Title Page should be uploaded to the system as a separate file.

5. Manuscript Page;

• [Click](#) for a sample "Manuscript Page" file.

- Care should be taken not to include any information about the authors and their institutions in the Manuscript Page file. This is necessary to ensure that the articles are evaluated objectively by the reviewers (blind review system).

- The Manuscript Page file sample should consist of the following sections:

6. Manuscript Sections:

ÖZ (Turkish Abstract)

- The "ÖZ" section should not be less than 150 words and more than 250 words. ABSTRACT should be written in a way to cover aim of the study, material and method, results and conclusion sections respectively.
- **Keywords:** minimum 3, maximum of 6 key words must be selected from Turkey Science Terms [web page](#).
- Keywords should be listed alphabetically in Turkish, words should be separated with commas (,) and at the end a period (.) should be put.

ABSTRACT

- The ABSTRACT section should not be less than 150 words and more than 250 words. It should be written in English in the same way as Turkish ÖZ.
- **Keywords:** Should be the same as Turkish keywords and selected from "The Medical Subject Headings" (MeSH). Words should be sorted alphabetically in English, words should be separated by commas (,) and at the end a period (.) should be put.

INTRODUCTION

- In this section, after brief literature information about the study, the aim of the study should be given in the last paragraph of the introduction.
- The citations used in the study should be shown in the following ways.
 - If the citation is by a single author; should be written in the form of the author's surname and date. Example: (Özkan 2020)
 - When citing to a source with two authors, the surnames of both authors should be written with the "and" separator. Example: (Özkan and Kayıkcı 2019)
 - If the source has three or more authors, the surname of the first author should be written, the other authors should be indicated with the "et al." abbreviation. Example: (Özkan et al.2018).
 - If several sources are cited, these sources should be separated from each other with a semicolon ":" sign and these sources should be arranged chronologically from oldest to newest. Example: (Özkan et al.2000; Çakmak 2010; Karasu and Yaman 2014; Kuşcu 2020).
 - Publications with the same date should be listed in alphabetical order. Example: (Aksu 2010; Bulut et al.2010; Cenger and Kuzu 2010).
 - If it is citing to several sources of the same author belong the same year in the text, it should be stated as (Özkan 2008a; Özkan 2008b; Özkan 2008c) based on the order in the source section.

MATERIAL AND METHODS

In this section, material methods and statistical analysis methods should be included.

It is obligatory to include information of "Ethics Committee Approval" (Board name, date, number, and number) and declaration of "Local Ethics Committee approval and compliance with ethical principles" in this section.

RESULTS

- Tables in the article should be named as "Table". All visual elements (graphic, photograph, figure, diagram, etc.) other than the table should be named as "Figure".
- Comma (,) should not be used between the numerical values in the table, a period (.) should be used in all values.
- The photographs and figures presented in the study must be in TIFF or JPEG format and at least 300 dpi resolution and must be uploaded as a separate file during application to the system. Figures should not be included in the main text file.
- In Turkish articles, the Turkish and English names of the tables and figures, and the necessary explanations must be written separately in both languages.
- For English articles, only the English names and necessary explanations of the tables and figures should be written.
- The table title should be given at the top of the table, and the abbreviations and necessary explanations used in the table should be given below the table. Figure title and explanations should be written in the lower part of the figure.
- Tables and figures in the main text file should be numbered in order of usage (Example: Table 1, Figure 1).

DISCUSSION AND CONCLUSION

- In the last paragraph of this section, the conclusions reached in the study should be given as a separate paragraph.

REFERENCES

- The number of references used should not be less than 10 for case reports, less than 20 for research articles and more than 45 for all article types.
- It should be noted that majority of the sources used for all articles belong to the last 5 years.
- Each source used in the article should be listed at the end of the article under the heading REFERENCES, in alphabetical order.
- The short name of the reference journal should be used in italics (The short name of the journals can be found from "Medline, CAlplus Core Journal Coverage list, Clarivate or Pubmed Journals Database").
- The author (s) are responsible for the accuracy of all references used in the study.

According to the type of resource used, the references should be written as shown in the examples below.

1. If the source is a article;

- Source with 1 - 5 authors;
- **Keleş İ, Değer S, Altuğ N, Karaca M, Akdemir C (2001).** Tick-borne diseases in cattle: Clinical and haematological findings, diagnosis, treatment, seasonal distribution, breed, sex and age factors and the transmitters of the diseases. *YYU Vet Fak Derg*, 12 (1-2), 26-32.
- **Özkan C, Kaya A, Akgül Y (2012).** Normal values of hematological and some biochemical parameters in serum and urine of New Zealand white rabbits. *World Rabbit Sci*, 20 (4), 253-259
- Source with more than 6 authors;
- **Özkan C, Akgül Y, Altuğ N ve ark. (2013).** Doğal theileriozisli sığırlarda tedavi öncesi ve sonrası bazı klinik, hematolojik ve biyokimyasal parametreler. *Erciyes Üniv Vet Fak Derg*, 10 (2), 93-100.
- **Fleming DW, Cochi SL, MacDonald KL et al. (1985).** Pasteurized milk as a vehicle of infection in an outbreak of listeriosis. *The New England J Med*, 312 (7), 404-407.

2. If the source is a book;

- **Sağlam M, Aştı RN, Özer A (2001).** Genel Histoloji. 2. Baskı. Yorum Matbaacılık, Ankara.
- **Marrow DA (1986).** Current Therapy in Theriogenology. I. Edition. W.B. Saunders Company, Philadelphia.

3. If the source is a chapter in a book;

- **Şimşek H, Öksüzoğlu G (1999).** Akut Pankreatit. Kadayıfçı A, Karaaslan Y, Köroğlu E (Ed). Acil Durumlarda Tanı ve Tedavi (s. 116-126). Hekimler Yayın Birliği, Ankara.
- **Bahk J, Marth EH (1990).** Listeriosis and *Listeria monocytogenes*. Cliver DO (Ed). Foodborne Diseases (pp. 248-256). Academic Press, San Diego.

4. If the source is a thesis;

- **Mis L (2009).** Çinko Bakımından Yetersiz Diyet ve Çinko İlavesinin Deneysel Böbrek Yetmezliği Oluşturulan Ratlarda Lipid Peroksidasyonu ve Eritropoetin Seviyelerine Etkisi. Doktora tezi, Van Yüzüncü Yıl Üniversitesi, Sağlık Bilimleri Enstitüsü, Van, Türkiye.
- **Kay JG (2007).** Intracellular Cytokine Trafficking and Phagocytosis in Macrophages. PhD thesis, University of Queensland, Institute for Molecular Bioscience, St Lucia, Australia.

5. If the source is proceeding;

- **Özkan C, Altuğ N, Yüksek N, Kaya A, Akgül Y (2011).** Neonatal ishale bağlı hiperkalemi gelişen buzağılarda elektrokardiografik bulgular, serum nitrik oksit, kardiyak troponin ve bazı enzim düzeylerinin değerlendirilmesi. IX. Ulusal Veteriner İç Hastalıkları Kongresi (Uluslararası Katılımlı), Antalya, Türkiye.

Oğuz B (2018). Molecular analysis of Echinococcus granulosus through amplification of COX1 gene fragments from sheep in Van province. In: Proceeding of the 1st International GAP Agriculture and Livestock Congress, Sanliurfa, Turkey.

6. If the source is a software;

- **SAS (1990).** SAS user's guide: Statistics, 4th ed., Sas Institute, Cary.

7. If the source is a electronic material;

- Note: Web-based resources should not be used as possible as.
Atherton J (2010). Behaviour modification. Erişim Tarihi: 10 Nisan 2010. Erişim Adresi: http://www.learningandteaching.info/learning/behaviour_mod.htm.
- **WHO (2018).** Flouride and arsenic in drinking water. Erişim Tarihi: 26 Nisan 2018. Erişim Adresi: <http://www.who.int/ceh/publications/en/08fluor.pdf>, 2016.

[Click to download](#) our journal's Writing Rules in PDF format.

MANUSCRIPT CONTROL FORM

Manuscript Title:			
Corresponding Author:		Date:	
Signature:			
No	Manuscript Control List	Yes	No
1.	This study was written and prepared in accordance with the writing rules of the " Van Veterinary Journal ".		
2.	The study was examined using one of the plagiarism software (Ithenticate, Turnitin), the obtained report was uploaded to the system and the similarity rate is below 15%.		
3.	Are all the required files completely uploaded to the DergiPark system?		
4.	Has the " Copyright Transfer Agreement " downloaded from the system filled in, signed by all authors, and uploaded to the system?		
5.	Has the ethics committee approval document or the document indicating that there is a study not requiring an ethical committee for research articles or enlightened patient owner consent form received from the patient for case reports, uploaded to the system?		
6.	The sample "Title Page" has been downloaded from our magazine website. Have the article type, the title of the study in Turkish and English, the name and surname of the author (s), the institution information in English, the ORCID numbers of the authors written on this page?		
7.	Have the author's name-surname, institution information, phone number and e-mail address written on the title page, in the corresponding author section?		
8.	Have the ethics committee information, information, acknowledgment, conflict of interest, and authors' contributions sections located on title page been filled in in accordance with the examples given?		
9.	Has the information on "Ethics Committee Approval" (Board name, date, number, and number) and the declaration on "Local Ethics Committee approval and compliance with ethical principles" included in the relevant section on the title page?		
10.	Is the prepared "Title Page" uploaded to the system as a separate file?		
11.	Has the "Manuscript File" sample been downloaded from the website and the article prepared in accordance with the sample from this document?		
12.	According to the spelling rules, was the article written on A4 paper, in Times New Roman font, 12 pt., justified, with 2.5 cm margins from each side? Are the paragraphs started from 1.25 cm fist indent?		

13.	Are line numbers (from first page) and page numbers (at the bottom and centered) included in "Main Text File"?		
14.	Was the page limitation considered in the prepared manuscript? (15 pages for research articles, 7 pages for short articles and case reports, and 20 pages for review articles without tables and figures).		
15.	Does the study include related section titles according to the article type (research article, short article, case report, review) and the language (Turkish or English) in which it was written?		
16.	Has it been paid attention that there is no personal and institutional information to identify the authors in the content of the "Main Text File"?		
17.	If the article type is review, is the writing language of the review English?		
18.	Do the ABSTRACT and ABSTRACT parts of the study consist of minimum 150 and maximum 300 words?		
19.	Have a minimum of 3 and a maximum of 6 keywords been written for the keywords? Did the keywords chosen from Türkiye Bilim Terimleri and MeSH). Are the words in Turkish and English alphabetically ordered, separated by commas and a full stop at the end?		
20.	Were the citations used in the text made according to the journal writing rules?		
21.	If statistical analysis is present, is it given under the heading "Statistical Analysis" at the end of the "MATERIAL AND METHOD" section of the article?		
22.	Are the tables in the article called as "Table", and all visual elements (graphic, photograph, figure, diagram, etc.) other than the table called as "Figure"?		
23.	Is a period (.) used among all numerical values in the table?		
24.	Is the title of the table given above it, and the abbreviations and the necessary explanations under the table? Were the figure titles and descriptions written under the figure?		
25.	Have Turkish and English names and required explanations of tables and figures in Turkish articles written in both languages, and in English articles, names of tables and figures, and necessary explanations have been written only in English?		
26.	Are tables and figures numbered in order of use in the main text file?		
27.	The photographs and figures presented in the study were uploaded to the system in TIFF or JPEG format and at a resolution of at least 300 dpi.		

28.	The figures were not included in the main text file. The figures were uploaded to the system as separate files.		
29.	Abbreviations were written after the normal word in the first usage, after the first usage of the abbreviation, it was used in the rest of the manuscript alone. Latin genus and species names are written in italics. Point was used in numerical and statistical data used in the article.		
30.	Have International Standard Units (SI) been used in the units and measures stated in the article?		
31.	Were the conclusions reached in the study given in a separate paragraph in the last paragraph of the DISCUSSION AND CONCLUSION section?		
32.	Each source used in the article was listed alphabetically under the heading REFERENCES at the end of the article and was written according to the spelling rules and examples given.		
33.	The number of references should not be less than 10 for case reports, less than 20 for research articles and more than 45 for all article types.		
34.	It was paid attention that at least 30% of the resources used in the article belong to the last 5 years.		
35.	Are the tables given after the REFERENCES section in a separate page for each table?		