



The Journal of Turkish Dental Research | Türk Diş Hekimliği  
Araştırma Dergisi

Yıl / YEAR 2024

Cilt / Volume **3**

Sayı / Issue **1**

Ocak - Nisan  
January- April





The Journal of Turkish Dental Research  

---

Türk Diş Hekimliği Araştırma Dergisi

*Cilt 3, Sayı 1, / Volume 3, Number 1, / Ocak, Nisan - January, April 2024*

*E-ISSN: 2822-4310*



# The Journal of Turkish Dental Research Türk Diş Hekimliği Araştırma Dergisi



Ondokuz Mayıs Üniversitesi Diş Hekimliği  
Fakültesinin bilimsel yayın organıdır.  
The Official organ of Ondokuz Mayıs University  
Faculty of Dentistry

Yılda 3 Kez Yayınlanır.  
Published three times a year.

## SAHİBİ/Owner Rektör/Rector

Prof. Dr. Yavuz ÜNAL

## SORUMLU YAZI İŞLERİ MÜDÜRÜ Director of publications

Dekan/ Dean

Prof. Dr. Nilüfer ÖZKAN

## YAYIM KURULU/ Editorial Board

### EDİTÖR / Editor

Prof. Dr. Peruze ÇELENK

### YARDIMCI EDİTÖR / Associate Editor

Prof. Dr. Duygu SARAÇ

### ÜYELER / Executive Committee

Prof. Dr. Duygu SARAÇ

Prof. Dr. Nilüfer ÖZKAN

Prof. Dr. Aysun AVŞAR

Prof. Dr. Müge LÜTFİOĞLU

Prof. Dr. Nihan GÖNÜLOL

Doç. Dr. Cangül KESKİN

Doç. Dr. Sabahat YAZICIOĞLU

### DİL EDİTÖRÜ

Abdulatif Hajjismael AHMED

### Kapak Tasarım, Sayfa Mizanpaj

Kudret Kuşoğlu

### İletişim Adresi / Correspondence

Adres: Körfez Mahalesi

OMÜ Caddesi, No: 65

Ondokuz Mayıs Üniversitesi

Diş Hekimliği Fakültesi

55200 ATA KUM/SAMSUN

Editör Tel: 0362 312 19 19 / 8153

dis\_dergi@omu.edu.tr

Ulusal Süreli Yayındır.

E-ISSN: 2822-4310

### BİLİMSEL DANIŞMA KURULU (alfabetik sıra ile) Advisory Board ( in alphabetical order)

#### Ağız Diş ve Çene Cerrahisi

Prof. Dr. Mehtap MUĞLALI

Prof. Dr. Emel BULUT

Prof. Dr. Hasan Ayberk ALTUĞ

Prof. Dr. Dilek Aynur ÇANKAL

Doç. Dr. Nihat AKBULUT

Doç. Dr. Gürkan Raşit BAYAR

#### Ağız Diş ve Çene Radyolojisi

Prof. Dr. İlknur ÖZCAN

Prof. Dr. A. Berhan YILMAZ

Prof. Dr. A. Pınar SÜMER

Prof. Dr. E. Murat CANGER

Prof. Dr. Hüsnüye D. KOCASARAÇ

#### Endodonti

Prof. Dr. Cemil YEŞİLSOY

Prof. Dr. Hakan ARSLAN

Prof. Dr. Ali KELEŞ

Doç. Dr. Berivan Tuğba TÜRK

Doç. Dr. Cangül KESKİN

#### Ortodonti

Prof. Dr. Tülin TANER

Prof. Dr. Mehmet Alp TAVAS

Prof. Dr. Selim ARICI

Prof. Dr. Selma ELEKDAĞ TÜRK

Doç. Dr. İdil ALATLI BURT

#### Pedodonti

Prof. Dr. Şule BAYRAK

Prof. Dr. Işıl ŞAROĞLU SÖNMEZ

Prof. Dr. Aysun AVŞAR

Prof. Dr. Ayça Tuba ULUSOY

#### Periodontoloji

Prof. Dr. İbrahim Alpdoğan KANTARCI

Prof. Dr. Nurcan BUDUNELİ

Prof. Dr. Elif Eser ACAREL

Prof. Dr. Burcu ÖZKAN ÇETİNKAYA

Doç. Dr. Ferda PAMUK ÖZER

#### Protetik Diş Tedavisi

Prof. Dr. Burak YILMAZ

Prof. Dr. Sadullah ÜÇTAŞLI

Prof. Dr. Yurdanur ŞANLI UÇAR

Prof. Dr. Bora BAĞIŞ

Prof. Dr. Murat YENİSEY

Prof. Dr. Şafak KÜLÜNK

#### Restoratif Diş Tedavisi

Prof. Dr. Füsün ÖZER

Prof. Dr. Eda GÜLER

Prof. Dr. Emel KARAMAN

Doç. Dr. Nurcan ÖZAKAR İLDAY

Dr. Öğr. Üyesi Tuğba MİSİLLİ

Dr. Öğr. Üyesi Özge Gizem CABADAĞ

# The Journal of Turkish Dental Research

## Türk Diş Hekimliği Araştırma Dergisi

Yıl / Year 2024 | Cilt / Volume 3 | Sayı / Issue 1 | Ocak - Nisan, January - April

### İÇİNDEKİLER / CONTENTS

#### ARAŞTIRMA MAKALESİ / Research Article

##### CAD/CAM Restorasyonların Tamirinde Uygulanan Farklı Yöntemlerin Bağlanma Dayanımına Etkisi

The Effect of Different Repair Systems On The Repair Bond Strength of CAD/CAM Restorations..... 294

Tamer YILDIRIM, Nihan GÖNÜLÖL

##### Odontojenik Keratokistlerde Farklı Tedavi Yaklaşımları ve Takip Sonuçlarının Retrospektif Olarak Değerlendirilmesi

Retrospective Evaluation of Different Treatment Approaches and Follow-up Outcomes in Odontogenic Keratocysts...308

Kübra UĞURLU, Nilüfer ÖZKAN, Emel BULUT

#### DERLEME / Review

##### İndirekt Rezin Kompozit ve Seramik Restorasyonların Simantasyonu

Cementation of Indirect Resin Composite and Ceramic Restorations.....317

Serra Yaren YEŞİL, Ayşenur ÇELİK, Oya BALA

##### DeneySEL Hayvan Çalışmalarında Pulpitis Modelleri: Geleneksel Derleme

Pulpitis Models in Experimental Animal Studies: A Traditional Review.....329

Burcu PİRİMOĞLU, Cangül KESKİN, Abdurrahman AKSOY

##### Pediyatrik Hastada Dental Anksiyete ve Bilişsel Davranışçı Terapi Yöntemi

Pediatric Patient's Dental Anxiety and Cognitive Behavioral Therapy Methods.....344

Çağla ŞİMŞEK, Mine KORUYUCU

## BU SAYININ HAKEMLERİ / Referees of This Issue

Prof. Dr. Soley ARSLAN

*Erciyes Üniversitesi*

Dr. Öğr. Üyesi Merve İŞCAN YAPAR

*Atatürk Üniversitesi*

Dr. Öğr. Üyesi Esengül ŞEN

*Tokat Gaziosmanpaşa Üniversitesi*

Dr. Öğr. Üyesi Enes ÖZKAN

*İstanbul Medeniyet Üniversitesi*

Doç. Dr. Fikret YILMAZ

*Ondokuz Mayıs Üniversitesi*

Gül YILDIZ TELATAR

*Recep Tayyip Erdoğan Üniversitesi*

Prof. Dr. Ali KELEŞ

*Bolu Abant İzzet Baysal Üniversitesi*

Prof. Dr. Ebru ÖZSEZER DEMİRYÜREK

*Ondokuz Mayıs Üniversitesi*

Prof. Dr. Aysun AVŞAR

*Ondokuz Mayıs Üniversitesi*

Dr. Öğr. Üyesi Hüseyin ŞİMŞEK

*Ordu Üniversitesi*

Dr. Öğr. Üyesi Merve ÖZDEMİR

*Lokman Hekim Üniversitesi*



**The Journal of Turkish Dental Research**  
**Türk Diş Hekimliği Araştırma Dergisi**

e-ISSN: 2822-4310, Cilt 3, Sayı 1, Ocak - Nisan 2024  
Volume 3, Number 1, January, April 2024

**CAD/CAM Restorasyonların Tamirinde Uygulanan Farklı Yöntemlerin  
Bağlanma Dayanımına Etkisi**

The Effect of Different Repair Systems on the Repair Bond Strength  
of CAD/CAM Restorations

*CAD/CAM Restorasyonların Tamiri*

**Tamer YILDIRIM<sup>1</sup>, Nihan GÖNÜLÖL<sup>2</sup>**

<sup>1</sup>Uzm Dt, Özel Klinik, İstanbul  
tmryildirim@hotmail.com  
ORCID: 0009-0000-4071-7426

<sup>2</sup> Prof. Dr., Ondokuz Mayıs Üniversitesi Diş Hekimliği Fakültesi Restoratif Diş Tedavisi Anabilim Dalı  
nihan.gonulol@omu.edu.tr  
ORCID: 0000-0002-4149-6351

**Makale Bilgisi / Article Information**  
**Makale Türü / Article Types:** Araştırma Makalesi / Research Article  
**Geliş Tarihi / Received:** 12-02-2024  
**Kabul Tarihi / Accepted:** 30-04-2024

**Yıl / Year:** 2024 | **Cilt – Volume:** 3 | **Sayı – Issue:** 1 | **Sayfa / Pages:** 294-307

**Sorumlu Yazar / Corresponding Author:** Nihan GÖNÜLÖL

<https://doi.org/10.58711/turkishjdentres.vi.1435851>

## CAD/CAM Restorasyonların Tamirinde Uygulanan Farklı Yöntemlerin Bağlanma Dayanımına Etkisi

### The Effect of Different Repair Systems on the Repair Bond Strength of CAD/CAM Restorations

#### ÖZET

**Amaç:** Çalışmamızın amacı CAD/CAM restorasyonların tamirinde kullanılan farklı yöntemlerin etkinliğini karşılaştırmalı olarak incelemektir.

**Gereç ve Yöntem:** Bu çalışma için 3 farklı tipte, A2 rengine CAD/CAM blok kullanılmıştır. Block HC (Shofu), Cerasmart (GC) ve Cerec Blok (DentsplySirona) bloklar 5×5×5 mm olacak şekilde kesilmiş ve toplamda 300 adet örnek elde edilmiştir. Ardından örnekler 5 ile 55°C arasında 5000 defa termal sıklusa tabi tutularak yaşlandırma işlemi yapılmıştır. Daha sonra örnekler, kompozit rezin bağlanacak yüzeylerine uygulanacak işlemlere göre 5 alt gruba ayrılmıştır; Grup CT=Clearfil Tamir Kiti, Grup UT=Ultradent Tamir Kiti, Grup EF= Elmas Frez ile pürüzlendirme + GC Tamir Kiti, Grup EL= Er-YAG Lazer ile pürüzlendirme + GC Tamir Kiti, Grup KC= Micro etcher ağız içi kumlama cihazı ile pürüzlendirme + GC Tamir Kiti. Gruplar tekrar 2'şer alt gruba ayrılarak, CAD/CAM blok örneklerinin üzerine 2 mm yüksekliğinde ve 4 mm çapında plastik kalıpların içine G-aenial Hibrit Kompozit veya G-aenial Universal Flo Kompozit kondanse edilip LED ışık cihazı ile polimerize edilmiştir. Ardından örnekler makaslama testine tabi tutulup, kompozit ile CAD/CAM materyal ara yüzündeki kopmalar adeziv, koheziv ve mixed kırılmalar olmak üzere sınıflandırılmak için 20x büyütme stereomikroskop altında incelenmiştir.

**Bulgular:** Grup KC, Grup UT dışında tüm gruplardan anlamlı olarak daha yüksek bağlanma dayanım değerleri göstermiştir. G-aenial Universal Flo, G-aenial hibrit kompozitten anlamlı olarak daha yüksek bağlantı dayanımı göstermiştir.

**Sonuç:** Yüzey işlemleri arasında kumlama ile pürüzlendirme en yüksek bağlantı dayanım değerlerini göstermiştir. G-aenial Universal Flo, CAD/CAM restorasyonların tamirinde başarıyla kullanılabilir.

**Anahtar Kelimeler:** CAD/CAM restorasyonlar, mikro makaslama bağlantı dayanımı, restorasyon tamiri

#### ABSTRACT

**Aim:** The aim of our study is to compare the effectiveness of different methods used in the repair of CAD / CAM restorations.

**Material and Method:** Three different types of CAD / CAM blocks were used for this study. Block HC (Shofu), Cerasmart (GC) and Cerec Block (DentsplySirona) blocks were cut in 5 × 5 × 5 mm and a total of 300 samples were obtained. The samples were then subjected to 5000 cycles of thermal cycling between 5 and 55 ° C for aging. Five different surface conditioning methods were applied to the samples before bonding to the composite resin; Group CT: Clearfil Repair Kit, Group UT: Ultradent Repair Kit, Group EF: Diamond Bur + GC Repair Kit, Group EL: Er-YAG Laser + GC Repair Kit, Group KC: Micro etcher intra-oral sand blasting device + GC Repair Kit. The groups were divided into 2 subgroups and bonded with two different composite resins; G-aenial Hybrid Composite or G-aenial Universal Flo Composite. Plastic molds (2 mm high x 4 mm diameter) were inserted on top of CAD / CAM block samples and polymerized with a LED light curing unit. The samples were then subjected to shear testing and the failure modes were examined under a 20x magnification in a stereomicroscope to classify them as adhesive, cohesive and mixed fractures.

**Results:** The shear bond values of Cerec blocks were significantly higher than the other blocks ( $p < 0.05$ ). When surface treatments were compared, Group KC showed significantly higher bond strength values than all groups except Group UT. Compared to the repair materials, G-aenial Universal Flo showed significantly higher bond strength than G-aenial hybrid composite.

**Conclusion:** The sandblasting system can be recommended for the repair of all type of CAD/CAM blocks tested in this study. The G-aenial Universal Flo seems to be a successful repairing material for the repair of CAD/CAM materials.

**Keywords:** CAD/CAM restorations, Micro shear bond strength test, repair of restorations



## Giriş

Günümüzde hastaların estetik beklentilerinin artmasıyla beraber CAD/CAM (bilgisayar destekli tasarım/bilgisayar destekli üretim) sistemlerin inley, onley, kron, vener ve köprü yapımında kullanımı yaygınlaşmıştır. Hasta ağzından ölçü almadaki kolaylık, döküm işlemlerinin elimine edilmesi, geçici restorasyonlara gerek duyulmaması açısından hızlı ve kolay sistemlerdir.<sup>1,2</sup> CAD/CAM sistemlerinin yaygınlaşmasıyla birlikte, estetik ve fonksiyonel beklentilerin yanı sıra dayanıklılık gereksinimleri karşılamak için farklı yapısal ve fiziksel özelliklere sahip materyaller geliştirilmektedir. Bu sistemlerde kullanılan materyaller arasında CAD/CAM sistemlerinde çeşitli seramikler, metal alaşımları ve kompozitler yer almaktadır.<sup>3</sup> Fakat tüm bu restorasyonlar ağız içinde kırılmaya ve çatlamaya müsaittir. Kırık restorasyonu yenilemek, pratik olmayan maliyetli bir yöntem olup aynı zamanda diş dokularında kayıplara yol açabilmektedir. Bu sebeple kırık veya hatalı restorasyonların tamiri daha yaygın kullanılan alternatif bir yöntem olmuştur.

Kullanımı yaygınlaşan indirekt estetik restorasyonlarda sık gözlenen başarısızlıklardan biri lokal kırıklardır. Wang ve ark, 5 yıl takipli bir klinik çalışmada seramik restorasyonlarda kırık oranını %4.4 olarak bildirmişlerdir.<sup>4</sup> Klinikte kırık durumu ile karşı karşıya kalındığında, restorasyonun yenilenmesi ya da tamiri arasında bir tercih yapılmaktadır. Klinik çalışma şartlarında, mevcut restorasyonun yenilenmesi; diş üzerinde oluşturabileceği travma riski ve pratik olmayan maliyetli bir yöntem olması nedeniyle uygun bir yol olmayabilmektedir. Halbuki tamir işlemiyle hastanın harcaacağı zaman ve yükselen maliyet en aza indirilebilir.<sup>5</sup>

Restorasyonun yenilenmesi yerine uygun bir alternatif olan tamir işlemi, CAD\CAM bloklara uygulanan yüzey işlemi sonrası eksik parçanın kompozit rezinle tamamlanması esasına dayanmaktadır. Tamir işleminin klinik başarısı, büyük oranda restorasyon ve kompozit rezin arasında oluşan bağın bütünlüğünün korunmasına bağlıdır. Bu bağlantı kimyasal ve/veya mekanik olabilmektedir.<sup>6</sup> Bununla birlikte, kırık seramik restorasyonların onarımı zorlu bir klinik durumdur.<sup>7</sup>

Seramik restorasyonların işlevselliğini, uzun ömürlülüğünü ve estetiğini arttırmak için araştırmacılar tarafından farklı onarım protokolleri geliştirilmiş ve değerlendiril-

miştir: asit ile pürüzlendirme (ör, hidroflorik asit, asitlendirilmiş fosfat florid ve fosforik asit) frez ile mekanik pürüzlendirme, silan uygulamaları, alüminyum oksit partikülleri ile kumlama ve tribokimyasal silika kaplama.<sup>8,9</sup> Bununla birlikte, olumlu klinik sonuçları tam anlamıyla sağlayabilen etkili bir onarım sistemi üzerinde klinisyenler arasında fikir birliği yoktur.<sup>9</sup>

Bu çalışmanın amacı üç farklı yapıdaki CAD/CAM bloklara uygulanan farklı tamir protokollerinin ve iki farklı rezin içerikli restoratif materyalin makaslama bağlantı dayanımlarının ölçülmesidir.

Çalışmanın sıfır hipotezi, CAD/CAM blokların kompozit rezinlerle tamirinde, farklı yüzey işlemlerinin ve tamir materyallerinin, makaslama bağlanma dayanım değerleri açısından fark oluşturmayacağı şeklindedir.

## Gereç ve Yöntem

### Örneklerin Hazırlanması

Çalışmamızda, 14x12x18 mm ebatlarında A2 renginde 3 farklı yapıdaki CAD/CAM blok: Blok HC, Cerasmart ve Cerec Blok kullanıldı. Kullanılan tüm materyaller ve üretici bilgileri Tablo 1'de gösterilmiştir.

Bloklar hassas kesim cihazıyla (Isomet 5000, Buehler, Lake Bluff, IL, ABD) kullanılan elmas kesme diskinin (Buehler, Lake Bluff, IL, ABD) kalınlığı da hesaplanarak (0,3 mm), su soğutması altında 4x4x4 mm boyutlarında kesildi ve toplamda 300 adet örnek elde edildi. Hazırlanan örnekler 24 saat 37°C distile suda bekletildi ve sonrasında termal siklus cihazında (Salubris Technica, İstanbul, Türkiye) +5°C /+55°C'lik banyolarda 30 sn bekleme ve havuzlar arası geçiş 5 sn olacak şekilde 5000 kez termal eskitme işlemine tabi tutuldu. Bir yüzeyleri açıkta kalacak şekilde soğuk akril içerisine gömülen örnekler sırasıyla 600, 800 ve 1000 gridlik silikon karbid zımparalar (English abrasives, English Abrasives Ltd., İngiltere) ile zımpara makinasında (Phoenix Beta, Buehler, Lake Bluff, IL, ABD) zımparalanarak yüzey standardizasyonu sağlandı. Elde edilen toplam 300 adet örneğin tamir materyali bağlanacak yüzeylerine farklı yüzey işlemleri uygulanmak üzere rastgele 5 gruba ayrıldı:

**Clearfil Tamir Kiti (Grup CT):** Hazırlanan örneklerin yüzeyine %35' lik fosforik asit içeren K Etchant Gel, seramik yüzeyine uygulanıp 5 sn süreyle bekletildi. Yüzey basınçlı su ile 5 sn yıkandı ve hava spreyi ile kurutuldu. Daha sonra set içinde bulunan Clearfil SE Bond Primer

**Table I.** Çalışmada kullanılan materyallerin içerikleri ve üretici firma bilgileri

MATERYAL	İÇERİK	ÜRETİCİ FİRMA	ÜRETİM NO
Shofu Blok HC	UDMA, TEGDMA, silika toz, salisilik asitmikro partikül, zirkonyum silikat	Shofu Inc., Kyoto, Japonya	071601
Gc Ceresmart	Nanoseramik: 80% nanoseramik partikül (SiO <sub>2</sub> , ZrO <sub>2</sub> ), 20% UDMA polimer	GC Corporation, Tokyo, Japonya	1612141
Cerec Blok	Zirkonyum dioksit + hafniyum dioksit + itriyum trioksit >99 (ağırlıkça), alüminyum trioksit	Sirona Dental, Salzburg, Almanya	54270
G-aenial Hibrit Kompozit	Metakrilat monomerler, Pre-polimerize doldurucular 16-17µ(silika içeren stronsiyum Lantonaid flor içeren), inorganik doldurucu > 100 nm(Silika, Fluoroaluminasilikat), inorganik doldurucu < 100 nm(Fumed silika), renklendiriciler, kaalizörler	GC Corporation, Tokyo, Japonya	180122A
	Fluoroaluminasilikat), inorganik doldurucu < 100 nm(Fumed silika), renklendiriciler, kaalizörler		
G-aenial Universal Flo Kompozit	Ağırlıkça %31 matriks(Urethanedimethacrylate, Bis-MEPP, TEGDMA), ağırlıkça %69 doldurucu(Silikon dioksit(16nm), Stronsiyum cam (200 nm)), renklendirici), foto başlatıcı	GC Corporation, Tokyo, Japonya	180405A
Clearfil Tamir Kiti	%35 K Etchant Jel +Clearfil SE Bond Primer + Clearfil Porselen Bond Aktivatör +Clearfil SE Bond	Kuraray Medical, Okayama, Japonya	000041
Ultradent Tamir Kiti	Ultradent %9 hidroflorik Porselen Asit + Ultradent Silan + Peak Universal Bond	Ultradent Products Inc., South Jordan, UT, ABD	BFR7D
GC Tamir Kiti	G-Premio Bond + Ceramic Primer II	GC Corporation, Tokyo, Japonya	171211A

ve Clearfil Porselen Bond Aktivatör üretici firmanın belirlediği oranlarda karıştırılarak seramik yüzeyine uygulandı. Silan 5 sn bekletildikten sonra yağsız kuru hava ile kurutuldu. Clearfil SE Bond tek kullanımlık bir fırça yardımıyla uygulanıp hafif hava sıkılarak mümkün olduğu kadar uniform bir film tabakası oluşturuldu ve 10 saniye LED ışık cihazı 3M ESPE Elipar™ S10 (3M ESPE, Seefeld, Almanya) ile polimerize edildi.

**Ultradent Tamir Kiti (Grup UT):** Örneklerin yüzeyine %9 hidroflorik porselen asit seramik yüzeyine uygulanıp 60 sn süreyle bekletildi. Porselen asitin sarı rengi ayırt edilmemeye başlayınca asiti nötrleştirmek için EtchArrest sürüldü. Nötralize edilmiş asit hava su spreyi ile yıkama yapılırken aspiratörle uzaklaştırıldı. Örnek yüzeyinde mat ve pürüzlü bir görünüm elde edildi. Daha sonra Ultradent Silan uygulanıp 60 sn boyunca kuruması beklendi. Silanlanmış örnek yüzeyi tek kullanımlık bir fırça yardımıyla 15 sn boyunca Peak Universal Bond uygulanıp 20 sn LED ışık cihazı ile polimerize edildi.

**Elmas Frez ile pürüzlendirme + GC Tamir Kiti (Grup EF):** Bu gruptaki örnekler, 125 µm'lik yeşil bantlı elmas frezleri (Acurata, Thurmansbang, Almanya) kullanılarak yüksek hızda su soğutmalı klinik aeratör yardımıyla aynı araştırmacı tarafından parmak basıncıyla 10 sn boyunca aynı yönlerde aşındırılarak pürüzlendirildi. Daha sonra GC tamir setindeki Ceramic Primer II uygulanıp hava ile kurutuldu. G-Premio Bond silanlanan yüzeye 10 sn boyunca uygulandı. 5sn hava ile kurutuldu ve 10 sn boyunca LED ışık cihazı ile polimerize edildi.

**Er-YAG Lazer ile pürüzlendirme + GC Tamir Kiti (Grup EL):** Er:YAG lazer cihazı ile (Fotona, Ljubljana, Slovenya), 45° derece açılı 2 Hz pulsasyon sıklığı ve 1000 mW pulsasyon enerjisi ve su spreyi altında 20 sn pürüzlendirme işlemi yapıldı. Daha sonra GC tamir setinde bulunan Ceramic Primer II uygulanıp hava ile kurutuldu. G-Premio Bond silanlanan yüzeye 10 sn boyunca uygulandı. 5 sn hava ile kurutuldu ve 10 sn boyunca LED ışık cihazı ile polimerize edildi.

**Micro etcher ağız içi kumlama cihazı ile pürüzlendirme + GC Tamir Kiti (Grup KC):** Bu grupta hazırlanan örnekler, partikül büyüklüğü 50 µm olan Al<sub>2</sub>O<sub>3</sub> kumu ile hava basıncı altında yaklaşık 20 mm mesafeden 20 sn süreyle MicroEtcher kumlama cihazıyla kumlanarak pü-

rüzlendirildi. Daha sonra GC tamir setinde bulunan Ceramic Primer II uygulanıp hava ile kurutuldu. G-Premio Bond silanlanan yüzeye 10 sn boyunca uygulandı. 5 sn hava ile kurutuldu ve 10 sn boyunca LED ışık cihazı ile polimerize edildi.

#### **Tamir Materyallerinin Örneklere Bağlanması**

Örnekler, tamir materyalinin çeşidine göre rastgele 2 gruba ayrıldı (n:10). Tamir materyallerinin örneklere bağlanma işleminin standardizasyonu için özel olarak hazırlanan - 4 mm çap x 2 mm yükseklik - plastik kalıplar kullanıldı.

Plastik kalıp sabitlendikten sonra örnekler hibrit kompozit olan G-aenial Hibrit kompozit ile veya enjekte olabilen G-aenial Universal Flo kompozit ile bağlanarak polimerizasyon işlemi LED ışık cihazı ile 20 sn süreyle gerçekleştirildi. Daha sonra tamir materyalinin yerleştirildiği kalıp çıkarıldı.

#### **Makaslama Bağlanma Testinin Uygulanması**

Makaslama bağlanma testi Universal test cihazı (AG-IS, Shimadzu, Japonya) kullanılarak gerçekleştirildi. Keski şeklinde uygulama ucu rezin bağlantı arayüzüne paralel olacak şekilde adeziv arayüze en yakın şekilde yerleştirildi. Örneklere kopma oluncaya kadar 0,5mm/dk yükleme hızıyla kuvvet uygulandı. Kopma anındaki kuvvet Newton (N) biriminde tespit edildi. Elde edilen bu değerler bağlantı alanına bölerek megapaskal (MPa) biriminden hesaplandı.

Makaslama bağlantı testi sonucu oluşan başarısızlık tiplerini belirlemek amacıyla kopma yüzeyleri stereomikroskop (Novex RZ, Euromex, Arnhem, Hollanda) kullanılarak x20 büyütmede incelenmiş ve başarısızlık tipleri üç grup altında incelenmiştir: Adeziv başarısızlık: CAD/CAM materyali ve tamir materyali arasında adeziv kopma, Koheziv başarısızlık: CAD/CAM materyali ve kompozitin kendi içindeki koheziv kopma, Karışık başarısızlık: Adeziv ve koheziv kopmanın bir arada görüldüğü başarısızlık tipi olarak incelendi.

#### **İstatistiksel Yöntem**

İstatistiksel analizlerde IBM SPSS for Windows Version 22.0 paket programı kullanıldı. Sayısal değişkenlerin normalliği Shapiro-Wilk testi ile incelendi. Bağlantı dayanımı değerlerinin gruplar arası karşılaştırılmasında üç yönlü varyans analizi kullanıldı. İkili karşılaştırmalar Bonferroni testi ile yapıldı. Anlamlılık düzeyi p<0,05 olarak alındı.

## Bulgular

Çalışmamızda elde edilen makaslama bağlanma dayanım testi sonuçları ve istatistiksel analiz bulguları, Tablo 2'de diğer faktörlerden bağımsız olarak CAD/CAM bloklarına, yüzey pürüzlendirme yöntemlerine ve tamir materyalinin tipine göre gösterilmektedir.

- CAD/CAM bloklar genel olarak birbirleri ile karşılaştırıldığında Cerec Blok bağlantı dayanım değerleri ortalaması (17,48±5,51 MPa) diğer bloklardan anlamlı olarak daha yüksek bulunmuştur (p<0,05). Cerasmart (13,68±5,76 MPa) ve Shofu Blok HC (13,23±4,96 MPa) bağlantı dayanım değerleri arasında anlamlı bir fark bulunmamıştır (p>0,05).

- Yüzey işlemleri genel olarak kendi arasında kıyaslandığında Grup KC (17,19±5,94 MPa), Grup UT dışında tüm gruplardan anlamlı olarak daha yüksek bağlanma dayanım değerleri göstermiştir. Diğer yüzey işlemleri arasında anlamlı bir fark yoktur (p<0,05).

- Tamir materyalleri kendi arasında kıyaslandığında da G-aenial Universal Flo (16,93±5,40 MPa) G-aenial hibrit kompozitten (12,81±5,33 MPa) anlamlı olarak daha yüksek bağlantı dayanımı göstermiştir (p<0,05).

3 farklı CAD/CAM bloğunun, 5 farklı yüzey pürüzlendirme işlemi ve 2 farklı tipte tamir materyaline bağlı olarak her bir blok türü için toplam 10 alt grup olacak şekilde elde ettiğimiz makaslama bağlanma dayanımı değerleri Tablo 3'te gösterilmektedir.

Tamir materyallerinden bağımsız olarak Cerec bloklarda en yüksek bağlantı dayanımı Grup CT'de (19,86±4,46) ve Grup UT'de (18,61±4,68) tespit edilmiştir ve bu iki grup arasında anlamlı bir fark yoktur (p>0,05). En düşük bağlantı dayanım değerleri ise Grup EF'de tespit edilmiştir (p<0,05). Cerec Blokların G-aenial Universal Flo ile tamirinde en yüksek bağlantı dayanım değerleri sırasıyla Grup CT (22,31±4,28 MPa) ve Grup UT'de (21,92±2,78 MPa) elde edilmiş olup; aralarında istatistiksel olarak anlamlı bir fark bulunmamıştır (p>0,05). En düşük bağlantı dayanım değerleri ise Grup EF (16,67±4,41 MPa) ve Grup EL'de (17,02±3,60 MPa) elde edilmiş ve aralarındaki fark istatistiksel olarak anlamlı değildir. Cerec Bloklar G-aenial hibrit ile tamir edildiğinde ise en yüksek bağlantı dayanım değerleri Grup EL (18,70±6,72 MPa) ve Grup CT'de (17,41±3,20 MPa) elde edilip aralarında anlamlı bir fark bulunmamıştır (p>0,05). En düşük bağlantı dayanım değeri Grup EF'de

(11,21±2,67 MPa) elde edilmiştir (p<0,05).

Cerasmart materyallerinde ise tamir materyallerinden bağımsız olarak anlamlı derecede en yüksek değerler Grup KC'de (19,96±3,90) elde edilirken, en düşük değer Grup EL'de (10,38±2,70) elde edilmiştir (p<0,05). Cerasmart G-aenial Universal Flo ile tamir edildiğinde; en yüksek bağlantı dayanım değerlerini Grup KC (20,95±3,64 MPa) ve Grup CT'de (17,43±6,71 MPa) bulunmuş olup aralarında anlamlı bir fark bulunmamıştır (p>0,05). Bu iki grubu Grup EF (16,33±4,48 MPa) izlemiştir. En düşük bağlantı dayanım değerlerini ise sırasıyla Grup UT (13,41±4,46 MPa) ve Grup EL (11,65±2,73 MPa) göstermiş olup ikisi arasında anlamlı bir fark bulunmamıştır. Cerasmart G-aenial hibrit ile tamir edildiğinde en yüksek bağlantı dayanım değerini Grup KC (18,97±4,09 MPa) göstermiştir (p<0,05). En düşük bağlantı dayanım değerini de Grup CT (7,06±3,43 MPa) göstermiş olup bu grup ile Grup EL (9,11±2,09 MPa) ve Grup UT (9,27±3,38 MPa) arasında anlamlı bir fark yoktur.

Shofu Blok HC materyallerinde tamir materyallerinden bağımsız olarak istatistiksel olarak anlamlı derecede en düşük değer Grup CT'de (6,68±2,85) elde edilmiştir (p<0,05). Diğer gruplar arasında anlamlı bir fark yoktur (p>0,05). Shofu Blok HC'nin G-aenial Universal Flo ile tamirinde Grup CT (7,74±1,92 MPa) diğer bütün gruplardan istatistiksel olarak anlamlı derecede daha düşük bağlantı dayanım değeri göstermiştir. Diğer gruplar arasında anlamlı bir fark yoktur. Shofu Blok HC G-aenial hibrit ile tamir edildiğinde en yüksek bağlantı değeri Grup UT (16,09±4,10 MPa), en düşük bağlantı dayanım değeri Grup CT'de (6,26±3,13 MPa) elde edilmiştir (p<0,05).

Makaslama bağlanma dayanım testi sonrasında örnek yüzeylerinden stereomikroskop ile belirlenen kopma tipleri Tablo 4'te özetlenmiştir.

Kırık tiplerini bloklara göre sınıflandırdığımızda;

- 100 adet Cerec Blok'ta; 67 koheziv, 21 adeziv, 12 mix tip kırık görülmüştür. Cerec Blok'ta görülen 21 adeziv kırık tipinin 16 tanesi Grup EL'de görülmüştür. Grup EL dışındaki tüm gruplarda koheziv kırık tipi tamir materyali farketmeksizin yüksek bulunmuştur.

- 100 adet Cerasmart'ta; 29 koheziv, 67 adeziv, 4 mix tip kırık görülmüştür. Cerasmart'ta görülen 29 koheziv kırık tipinin 19 tanesi Grup KC'de görülmüştür. Grup KC dışındaki tüm gruplarda adeziv kırık tipi yüksek görülmüştür.

• 100 adet Shofu Blok HC'de; 62 koheziv, 31 adeziv, 7 mix tip kırık görülmüştür. Shofu Blok HC'de görülen 31 adeziv kırık tipinin 20 tanesi Grup CT'de görülmüştür. Shofu Blok HC Grup CT'nin tamamında adeziv kırık gösterirken, Grup UT'nin neredeyse tamamında (19) koheziv kırık göstermiştir.

**Table II.** CAD/CAM bloklarına, yüzey pürüzlendirme yöntemlerine ve tamir materyalinin tipine göre bağlanma dayanımı değerlerinin genel ortalamaları (MPa) ve standart sapmaları (ss)

<b>Bağlanma dayanım kuvveti (MPa) ortalama±ss</b>	
<b>CAD/CAM bloklar</b>	
Cerec Blok	17,48 (±5,51) <sup>a</sup>
Cerasmart	13,68 (±5,76) <sup>b</sup>
Shofu Blok HC	13,23 (±4,96) <sup>b</sup>
<b>Yüzey pürüzlendirme yöntemleri</b>	
Grup CT	13,62 (±7,55) <sup>B</sup>
Grup EF	14,13 (±4,03) <sup>B</sup>
Grup KC	17,19 (±5,94) <sup>A</sup>
Grup EL	13,92 (±5,00) <sup>B</sup>
Grup UT	15,15 (±5,22) <sup>A</sup>
<b>Tamir materyali</b>	
G-aenial Universal Flo	16,93 (±5,40) <sup>a</sup>
G-aenial hibrit	12,81 (±5,33) <sup>b</sup>
Aynı büyük ve küçük harflerle gösterilen gruplar arasında istatistiksel olarak anlamlı farklılık saptanmadı (p>0,05).	

**Table III.** CAD/CAM bloklarına göre makaslama bağlanma dayanımı değerleri

CAD/CAM Bloklar	Tamir Materyalleri	Grup CT	Grup EF	Grup KC	Grup EL	Grup UT
Cerec Blok	G-aenial Universal Flo	22,31 (±4,28) <sup>b</sup> A	16,67 (±4,41) <sup>b,B</sup>	18,74 (±8,27) <sup>AB</sup>	17,02 (±3,60) <sup>B</sup>	21,92 (±2,78) <sup>b,A</sup>
	G-aenial Anterior	17,41 (±3,20) <sup>a</sup> A	11,21 (±2,67) <sup>a,B</sup>	15,51 (±4,95) <sup>AB</sup>	18,70 (±6,72) <sup>A</sup>	15,31 (±3,77) <sup>a,AB</sup>
	Genel ortalama	19,86 (±4,46) <sup>A</sup>	13,94 (±4,52) <sup>B</sup>	17,12 (±6,84) <sup>AB</sup>	17,86 (±5,32) <sup>AB</sup>	18,61 (±4,68) <sup>A</sup>
Cerasmart	G-aenial Universal Flo	17,43 (±6,71) <sup>b</sup> A	16,33 (±4,48) <sup>a,AB</sup>	20,95 (±3,64) <sup>A</sup>	11,65 (±2,73) <sup>B</sup>	13,41 (±4,46) <sup>b,B</sup>
	G-aenial Anterior	7,06 (±3,43) <sup>a</sup> C	12,65 (±1,41) <sup>b,B</sup>	18,97 (±4,09) <sup>A</sup>	9,11 (±2,09) <sup>BC</sup>	9,27 (±3,38) <sup>a,BC</sup>
	Genel ortalama	12,24 (±7,43) <sup>B</sup> C	14,49 (±3,74) <sup>B</sup>	19,96 (±3,90) <sup>A</sup>	10,38 (±2,70) <sup>C</sup>	11,34 (±4,39) <sup>BC</sup>
Shofu Blok HC	G-aenial Universal Flo	7,74 (±1,92) <sup>B</sup>	15,58 (±3,36) <sup>A</sup>	18,29 (±4,54) <sup>b,A</sup>	15,49 (±2,83) <sup>b,A</sup>	14,92 (±3,85) <sup>A</sup>
	G-aenial Anterior	6,26 (±3,13) <sup>C</sup>	12,33 (±4,03) <sup>AB</sup>	10,72 (±3,91) <sup>a,B</sup>	11,56 (±3,06) <sup>a,AB</sup>	16,09 (±4,10) <sup>A</sup>
	Genel ortalama	6,68 (±2,85) <sup>B</sup>	13,95 (±3,97) <sup>A</sup>	14,50 (±5,67) <sup>A</sup>	13,52 (±3,51) <sup>A</sup>	15,51 (±3,91) <sup>A</sup>

Büyük harfler aynı satırdaki gruplar arası farklılıkları; küçük harfler aynı sütundaki gruplar arası farklılıkları ifade etmektedir (p<0,05).

**Table IV.** Makaslama bağlanma dayanım testi sonrası oluşan kopma tipleri dağılımı

CAD/CAM bloklar	Yüzey işlemleri	Tamir materyali	Kopma Tipleri			
			Adeziv	Koheziv	Mix	
Cerec Blok	Grup CT	Akışkan	0	10	0	
		Geleneksel	0	7	3	
	Grup EF	Akışkan	2	7	1	
		Geleneksel	3	5	2	
	Grup KC	Akışkan	0	9	1	
		Geleneksel	0	8	2	
	Grup EL	Akışkan	8	2	0	
		Geleneksel	8	2	0	
	Grup UT	Akışkan	0	10	0	
		Geleneksel	0	7	3	
	Cerasmart	Grup CT	Akışkan	8	2	0
			Geleneksel	8	2	0
Grup EF		Akışkan	5	4	1	
		Geleneksel	10	0	0	
Grup KC		Akışkan	0	10	0	
		Geleneksel	1	9	0	
Grup EL		Akışkan	9	1	0	
		Geleneksel	10	0	0	
Grup UT		Akışkan	6	1	3	
		Geleneksel	10	0	0	
Shofu Block HC		Grup CT	Akışkan	10	0	0
			Geleneksel	10	0	0
	Grup EF	Akışkan	1	9	0	
		Geleneksel	5	4	1	
	Grup KC	Akışkan	0	10	0	
		Geleneksel	4	5	1	
	Grup EL	Akışkan	0	8	2	
		Geleneksel	1	7	2	
	Grup UT	Akışkan	0	10	0	
		Geleneksel	0	9	1	

### Tartışma

Tamir edilmiş seramik restorasyonların klinik başarısı, uzun ömürlülüğü ve estetiği, seramik ve tamir materyali arasındaki bağlantının kalitesine ve dayanıklılığına bağlıdır. Başarılı bir adezyon için mekanik ve kimyasal bağlantının birlikte sağlanabildiği bir onarım protokolü gerekmektedir.<sup>11</sup> Bu amaçla seramik yüzeyine uygulanan pek çok yüzey işlemi geliştirilmiş ve değerlendirilmiştir. Bu protokoller; asit ile pürüzlendirme (hidroflorik asit, asitlendirilmiş fosfat florür ve fosforik asit) frez ile mekanik pürüzlendirme, silan uygulamaları, alüminyum oksit partikülleri ile kumlama ve tribokimyasal silika kaplamalarını içerir.<sup>8,9</sup> Bununla birlikte, olumlu klinik sonuçları garanti eden, etkili bir onarım sistemi üzerine klinisyenler arasında bir fikir birliği yoktur.<sup>10</sup>

Bilgisayar destekli tasarım/üretim sistemi ile üretilen seramik materyallerin kullanımlarının yaygınlaşması, kırılma direnci, dayanıklılığı ve klinik ömrü açısından endişeleri arttırırken, ağız içi tamir prosedürlerini de gündeme getirmiştir. CAD/CAM materyallerinin üretimi sırasında kullanılan yüksek ısı ve yüksek basıncın, materyale yüksek homojenite sağlamasının yanında, kompozit rezinlerin yüzeye bağlanmasında zorluk yaratabileceği düşünülmüştür.<sup>12</sup> CAD/CAM bloklarının ağız içi tamir prosedürü, materyale uygulanan yüzey şartlandırma işlemleri sonrası eksik kısmın kompozit rezinle tamamlanması esasına dayanmaktadır. Bu nedenle çalışmamızda CAD/CAM restorasyonların ağız içi tamirinde kullanılan metodların kıyaslanarak, en etkili yöntemin tespit edilmesi amaçlanmıştır.

Günümüzde etkin rezin-seramik bağlantısı için ara-yüzeylerde mekanik ve kimyasal bağlantının birlikte sağlanmasına odaklanılmıştır. Bu nedenle tamir materyalinin seramik yapıya istenen bağlantıyı sağlayabilmesi için klinikte kullanılan tüm adeziv sistemler, tamir edilecek seramik yüzeyinin düzenlenmesini gerektirirler.<sup>13</sup> Mekanik bağlanma, yüzey pürüzlendirme ile elde edilen mikro mekanik kilitleme yoluyla gerçekleşir. Mekanik retansiyonu sağlamak amacıyla  $Al_2O_3$  tozu veya silika bağlı  $Al_2O_3$  tozu ile kumlama, elmas frez, hidroflorik asit, fosforik asit veya lazerle pürüzlendirme işlemleri uygulanmaktadır. Kimyasal bağlanma içinse silanizasyon ve adeziv primerler kullanılmaktadır.<sup>14,15</sup> Silan bağlayıcı ajanlar seramik yüzeyinin ıslanabilirliğini ve düşük viskoziteli

adeziv rezin simanların akışkanlığını arttırarak seramik ve adeziv rezin siman arasında kimyasal bağlar oluşturan bifonksiyonel moleküllerdir.<sup>3</sup>

% 5-10'luk hidroflorik asitle pürüzlendirme işlemi, seramik restorasyon ve rezin arasında bağlantıyı arttırmak amacıyla seramiklerde en çok tercih edilen kimyasal yöntemlerden biridir.<sup>16</sup> Hidroflorik asit (HF), silisyum içeren camsı matris ile reaksiyona girer ve restoratif materyalin camsı veya kristal fazını seçici olarak uzaklaştırır. Böylece seramik yüzeyinde mikroretantif alanlar oluşturur. Bu şekilde silan uygulandığında hem silanın yayılacağı ve etki göstereceği alan artar hem de oluşan mikroretantif alanlara rezin siman dolar ve bağlantı sağlanır.<sup>17</sup>

Shiu ve ark.<sup>18</sup>, feldspatik seramik örneklerin rezin simanla olan bağlantısını değerlendirmek amacıyla yaptıkları çalışmada, en yüksek bağlantı direnci değerlerini %10'luk HF asit uygulanan örneklerde tespit etmişlerdir. El-Damanhoury ve Gaintantzopoulou<sup>19</sup>, hidroflorik asit ile pürüzlendirmeyi takiben silan uygulamasının, cam seramik materyallerin yüzey hazırlık işlemleri için altın standart olarak belirtmişlerdir. Bu çalışmada da benzer sonuçlar bulunmuş, feldspatik seramik bir blok olan Cerec blokların akışkan kompozit ile tamirinde en yüksek bağlanma direnci gösteren gruptan biri HF asit ile pürüzlendirme yapılan Grup UT olmuştur. HF asit uygulamasının, silanizasyonla birlikte bağlantı direncini oldukça arttırdığını bildiren başka çalışmalar da mevcuttur.<sup>20,21</sup>

Diğer yandan HF asitin toksik özellikleri nedeniyle ağız içerisindeki kullanımları tartışmalıdır. Bazı tamir kitlerinde alternatif olarak %35-40'luk fosforik asit kullanılmaktadır.<sup>22</sup> Araştırmalar, fosforik asitle yüzey pürüzlendirme işleminin, hidroflorik asite göre çok daha sığ retantif alanlar ve daha düşük bağlanma dayanımı değerleri açığa çıkardığını göstermiştir.<sup>23</sup> Peumans ve ark.<sup>2</sup>, kullanılan asit tipinin bağlantı dayanımını etkilediğini, hidroflorik asitin fosforik asite göre bağlantıyı belirgin derecede arttırdığını bildirmişlerdir. Bizim çalışmamızda da özellikle Shofu bloklarda HF asit ile pürüzlendirme yapılan Grup UT, fosforik asitle pürüzlendirme yapılan Grup CT'ye göre anlamlı derecede daha yüksek bağlanma dayanımı göstermiştir. Bununla ilgili olarak, Shofu blok üreticilerinin fosforik asit kullanımını yüzey pürüzlendirme işleminden ziyade, pürüzlendirme sonrası silan

uygulanmasına geçmeden önce etkili bir temizleme yöntemi olarak önerdikleri, bu nedenle iyi bir bağlantı için yüzey pürüzlendirme yöntemi olarak yetersiz kaldıkları söylenebilir.<sup>24</sup>

Yüksek dirençli seramik materyallerinde yüzey değişikliğini sağlamak amacıyla kullanılan bir diğer yöntem  $Al_2O_3$  partikülleri ile kumlama işlemidir.<sup>25</sup> Kumlama işlemi sırasında farklı ebatlardaki  $Al_2O_3$  partikülleri belirli bir basınçla seramik yüzeyine uygulanır. Çalışmamızda 1 bar basınç ve 50  $\mu m$   $Al_2O_3$  partikülleriyle hibrit seramiklerde yapılan kumlamanın, ciddi kusurlara neden olmadan pürüzlülük değerlerinde önemli bir artış sağladığını bildiren çalışma esas alınmıştır.<sup>26</sup> Kumlamanın süresi, kumlama cihazının mesafesi için Barutçigil ve ark.'nın benzer şekilde hibrit bir CAD/CAM blokta bağlanma dayanımı açısından kabul edilebilir, yüzey pürüzlülüğü açısından en yüksek değerleri elde ettikleri,  $Al_2O_3$  partiküllerinin 20 sn süreyle, 10 mm uzaklıktan uygulandığı prosedür benimsenmiştir.<sup>27</sup>

Elmas frezle yüzey aşındırması genel olarak kumlamanın yapılamadığı ağız içi işlemlerde tercih edilmesi gereken bir yöntemdir.<sup>28</sup> Kumlama veya elmas frezle pürüzlendirme sonrasında bağlantı sadece oluşan mikromekanik boşluklara bond ajanlarının yapışması ile meydana gelmektedir. Ayrıca elmas frezle pürüzlendirme sonrası oluşan kümülatif negatif etkiler, düzenli yüklemeler ve suyun hidrolitik etkisi, seramiğin kompozitle olan adezyonunu olumsuz etkilemekte ve diğer yöntemlerle karşılaştırıldığında fraktür oluşumunu arttırdığı düşünülmektedir.<sup>29</sup>

Kassotakis ve ark.<sup>30</sup> ile Frankenberger ve ark.<sup>31</sup>,  $Al_2O_3$  tanecikleriyle kumlama tekniğinin hibrit seramik materyallerini pürüzlendirmede en etkili yöntem olduğunu belirtmişlerdir. Bankoğlu Güngör ve ark.<sup>32</sup>, Lava Ultimate, Vita Enamic ve GC Cerasmart seramik materyallerine 50  $\mu m$   $Al_2O_3$  partiküllerini 4 bar basınçla 10 sn süreyle 10 mm uzaklıktan uygulamışlar ve bu pürüzlendirme tekniğini frezle ve %9,6 hidroflorik asit+silan uygulamasıyla karşılaştırmışlardır. En yüksek pürüzlülük değerlerine frez uygulamasının yol açtığı, termal siklus uygulanmış bloklarda Lava Ultimate için tüm yöntemlerin, GC Cerasmart içinse kumlama ve frezle pürüzlendirme işlemlerinin bağlanma direncinde belirgin bir artış sağladığı rapor edilmiştir. Duzyol ve ark.<sup>33</sup>, Lava Ultimate seramik

materyalini kullandıkları çalışmalarında  $Al_2O_3$  tanecikleriyle kumlama işlemini %5 hidroflorik asit ve cojetle pürüzlendirme ile karşılaştırmışlardır. Çalışma sonuçlarına göre en yüksek bağlanma dayanımı değerlerinin  $Al_2O_3$  tanecikleriyle kumlama grubunda bulunduğunu bildirmişlerdir. Bunun yanında Stawarczyk ve ark.<sup>34</sup> hidroflorik asitin, kumlama işlemine göre daha yüksek bağlanma dayanımı değerleri gösterdiğini ancak bu farkın anlamlı olmadığını rapor etmişlerdir. Aynı şekilde hibrit seramik materyallerde, kumlama ve hidroflorik asiti karşılaştıran bir araştırmacı da, yöntemlerin tek başlarına veya silan uygulamasıyla birlikte kullanımlarının benzer bağlanma dayanım değerleri verdiğini bildirmiştir.<sup>20</sup> Bizim çalışmamızda da önceki çalışmalara benzer olarak hibrit bir blok olan Cerasmart tamir materyali farketmeksizin en yüksek bağlanma dayanımını Grup KC'de göstermiştir. Diğer rezin bazlı blok olan Shofu Blok HC için de en yüksek bağlanma dayanımı kumlama grubunun akışkan kompozitle tamir edilen örneklerinde elde edilmiş ancak Grup CT hariç hiçbir grupta anlamlı bir fark oluşturamamıştır. Frezle pürüzlendirme ele alındığında ise özellikle Cerec bloklar için en düşük bağlanma dayanımı değerleriyle sonuçlanmıştır. Bu durum, frez uygulamasının yüzey pürüzlülüğünü arttırsa da, bağlanma direnci için aynı etkiyi oluşturmadığını bildiren çalışmanın sonuçlarıyla uyumludur. Bunun nedeni olarak frez uygulanan seramik yüzeylerin SEM görüntülerinde andırkat ve pörözite içermeyen makro boyutta düzensizliklere rastlandığı ancak iyi bir bağlantı için yüzey pürüzlülüğünden çok geometrik karakteristiğinin önemli bir faktör olması gösterilmiştir.<sup>35</sup>

Atsu ve ark.<sup>36</sup> kumlama uygulanmış seramik örnekleri üzerinde, silika kaplama işlemi, MDP içeren bond sistemi ve silanizasyon uygulaması sonrası bağlantı direncilerini karşılaştırmış, silika kaplanmış MDP bond kullanılan ve silanizasyon uygulanan örneklerin, kontrol grubundan ve sadece silika kaplanmış örneklerden anlamlı derecede yüksek bağlantı direnci değerlerine sahip olduğunu bildirmişlerdir.

Bu çalışmada kullandığımız Clearfil tamir seti, MDP bazlı adeziv ve MPS silan içermektedir. Primer içerisinde bulunan silan bağlayıcı ajanı seramik yüzeyin ıslanabilirliğini arttırarak, seramik kompozit rezin arasındaki bağlantıyı güçlendirmektedir.<sup>37</sup> Çalışmamızda Clearfil tamir



prosedürü özellikle Cerec bloklarda ve tamir materyali olarak akışkan kompozit tercih edildiği durumlarda bağlanma dayanım değerlerini arttırmıştır. Grup CT'de fosforik asit kullanılmasına rağmen bağlantı dayanımının artması kullanılan MDP bazlı adeziv ile ilişkili olduğu düşünülmektedir.

Lazer ile pürüzlendirme işlemi, seramik yüzeyinin pürüzlendirilmesi amacıyla kullanılabilen yüzey işlemlerinden bir diğeridir ve dental lazerlerin biyolojik dokulardaki etkilerini kimyasal ve termal etkiler şeklinde iki grupta toplamak mümkündür. Lazer ışınının fotokimyasal etkisi, doku tarafından absorbe edilerek molekül ve atomların fiziksel ve kimyasal özelliklerinin değişmesi şeklinde gerçekleşir. Termal etkide ise dokuda koagülasyon ve buharlaşmalar meydana gelmektedir. Seramik yüzeylerinin pürüzlendirilmesindeki etki de termal etkidir. Seramik yüzeyine uygulanan lazer, yüzeyde buharlaşmalar meydana getirip, pürüzlü bir yüzey oluşmasını sağlar. Er:YAG lazer dental yapılarla iyi bir etkileşim içerisinde olduğundan seramik yüzeylerin pürüzlendirilmesinde kullanılmaktadır. Er: YAG lazerin dalga boyu 2940 nm'dir ve su tarafından iyi absorbe edilir. Ancak hiçbir lazer dokuda tamamen su tarafından absorbe edilmemektedir.<sup>18</sup> Er:YAG lazer ablasyon adı verilen yöntemle yüzey üzerinde mikro patlamalar ve buharlaştırma meydana getirerek, partiküllerin yüzeyden uzaklaşmasını sağlamaktadır. Ancak lazer uygulaması esnasında ısınma ve soğuma gibi lokal ısı değişiklikleri materyale zarar verecek internal gerilmelere yol açar. Seramiğin mekanik özellikleri üzerinde sıcaklıkta meydana gelen bu değişiklikler faz transformasyonu gibi negatif etkiler meydana getirebilir.<sup>38</sup>

Gökçe ve ark.<sup>39</sup> yaptıkları çalışmada lityum bazlı seramikler için 3 W çıkış gücünde Er:YAG lazer uygulamasının uygun bir pürüzlendirme sağladığını bildirmişlerdir. Kürklü ve ark. yaptıkları çalışmalarda SEM görüntü analizleri sonrasında zirkonya örnekler için 3 W çıkış gücünün yeterli bir pürüzlendirme sağladığını, daha yüksek parametrelerde örnekler üzerinde makro çatlakların oluştuğunu tespit etmişlerdir. Porselen örnekler üzerinde ise 1 W çıkış gücünün yeterli pürüzlendirme oluşturduğunu, daha yüksek parametrelerin ise porselen yüzeyinde erimeye neden olduğunu bildirmişlerdir. Bu çalışmada ise pürüzlendirme, 45° derece açı ile 1 W çıkış gücünde

Er:YAG lazer uygulaması ile gerçekleştirilmiştir.

Akyıl ve ark.<sup>40</sup>, asitle ve lazerle pürüzlendirdikleri feldspatik seramik yüzeyiyle tamir kompozit rezini arasındaki makaslama kuvvetini ölçmüşler ve en yüksek değerleri % 9.5 HF asit uygulanan, en düşük değerleri Er:YAG uygulanan örneklerde bulmuşlardır. Bizim çalışmamızda da akışkan kompozit uygulanan Cerec blokların bağlanma dayanımları karşılaştırıldığında Grup UT'de, Grup EL'ye göre anlamlı derecede yüksek değerler elde edilmiştir.

Çelik ve ark.<sup>41</sup>, tribokimyasal kaplama ve lazer pürüzlendirme (Nd:YAG) yöntemlerini 3 farklı hibrit blok materyalinde karşılaştırmış, bu yöntemlerin uygulanan materyale göre farklılık gösterdiğini tespit etmişlerdir. Bizim çalışmamıza benzer şekilde deney gruplarından birini Cerasmart hibrit materyali oluştururken, silanizasyon için MPS silanı ve MDP bazlı adeziv kullanılmıştır. Çalışmanın sonucunda yalnızca kimyasal prosedürle bile herhangi bir fiziksel işleme gerek duyulmadan neredeyse yeterli bağlanma değerlerinin elde edildiği, Cerasmart için her iki yöntemle de bağlanma dayanımında belirgin artış sağlandığı bildirilmiştir.

Barutçigil ve ark.<sup>27</sup>, hibrit seramik materyalde Er:YAG lazer, cojet, Al<sub>2</sub>O<sub>3</sub> tanecikleriyle kumlama, hidrofobik asit ve sadece silan uygulamasının bağlanma dayanımına etkisini karşılaştırmıştır. Çalışmanın sonucunda tüm yüzey işlemlerinin 8.76-10.73 MPa arasında değişen değerlerle, kabul edilebilir ve artmış bağlanma dayanımı gösterdiğini ancak silan uygulanan grup dışında hiçbir yüzey pürüzlendirme yönteminin, herhangi bir işlem uygulanmamış olan kontrol grubuna göre anlamlı bir farklılık oluşturmadığını bildirmişlerdir.

Çalışmamızda elde edilen bağlanma dayanım düzeyleri genel olarak ele alındığında bu değerlerin 22,31±4,28 ve 6,26±3,13 MPa arasında seyrettiği görülmektedir. Araştırmalarda ağız içi tamir materyalleri için gerekli olan bağlanma dayanımı değerlerinin, çiğneme kuvvetleri de dikkate alındığında en az 8-9 MPa olabileceğini bildirilmiştir.<sup>42</sup> Buna göre çalışmamızdaki değerler, pürüzlendirme aşamasında fosforik asitin kullanıldığı tamir prosedürünün uygulandığı birkaç grup dışında, bu değerleri karşılamaktadır.

Seramik yüzeyine uygulanan pürüzlendirme yöntemleri, kullanılan bloklar ve tamir materyallerinden bağım-

sız olarak kendi içlerinde karşılaştırıldığında, en yüksek bağlanma dayanımı değerleri Grup KC'de bulunmuştur. Bunu sırasıyla Grup UT, Grup EF, Grup EL ve Grup CT takip etmiştir. Grup UT ve Grup KC arasında anlamlı bir farka rastlanmamıştır. Kimmich ve ark.'nın<sup>43</sup> derleme çalışmalarında yaptıkları literatür taraması da bizim sonucumuzu destekler şekilde en başarılı seramik-kompozit rezin bağlantısının hidroflorik asit uygulaması ve kumlama işlemini takiben silan kullanılmasıyla elde edildiğini göstermiştir.

Seramik kırıklarının tamirinde uygun renkte estetik görünüm ve kolay manipüle edilebilmeleri gibi avantajları nedeniyle sıklıkla kompozit rezinler kullanılmaktadır. Tamir için kullanılacak kompozit rezinin, iyi bir seramik arayüzey bağlantısı sağlaması için minimal termal ekspansiyon katsayısına sahip olması ve düşük polimerizasyon büzülmesi göstermesi beklenmektedir. Ağız içi tamir işlemlerinde, kompozit rezinin seramiğe olan bağlanma dayanımını etkilediği bildirilen bir diğer faktör de kullanılan rezin materyalin tipi olmuştur. Tamir kompozitinin doldurucu içeriği yanında, partikül boyutu da başarısını etkileyebilmektedir.<sup>44</sup> Tamir materyali olarak, nanohibrit ve mikrohibrit tipte kompozitlerin karşılaştırıldığı, kendinden adezivli kompozitlerin değerlendirildiği farklı çalışmalar mevcuttur. Ancak nanohibrit ve mikrohibrit tipte kompozitlerin bağlantısını karşılaştıran bir çalışmada seramik yüzeyine olan bağlanma dayanımı açısından bir farka rastlanmamıştır.<sup>45</sup> Kendinden adezivli kompozitlerin değerlendirildiği bir çalışmada da yüzeye uygulanan işlemler farketmeksizin bu kompozitlerle yapılan bağlantı düşük dayanım değerleriyle sonuçlanırken, bir diğerinde hidroflorik asitle kombinasyonları, karşılaştırıldığı konvansiyonel akışkan tipte kompozite göre daha yüksek bağlanma dayanımı sağlamıştır.<sup>35</sup> Bu iki çalışmadaki farklı sonuçlar lityum disilikatla güçlendirilmiş CAD/CAM seramik materyalinin, feldspatik seramikle karşılaştırıldığında daha yüksek olan kristal içeriğinin, adeziv monomerlerin camsı matrikse etkisini sınırlandırmasıyla açıklanmıştır.<sup>46</sup> Bununla birlikte literatürde akışkan tipte bir kompozitin reolojisinin, rezin seramik hibrit materyallerdeki tamir başarısına etkisini araştıran bir çalışmaya rastlanmamıştır. Bu nedenle çalışmamızda kompozit rezin tamir materyali olarak hibrit (G-aenial Anterior) ve mikrohibrit tipte bir akışkan kompozit (G-a-

enial Universal Flo) olmak üzere iki farklı materyal tercih edilmiştir. Doldurucu partiküllerin boyutlarına göre farklı tipteki kompozitlerin değerlendirildiği ve iyi bağlantı sağlandığında bağlanma dayanımı açısından kompozitler arasında bir fark oluşmadığı bildiren çalışmanın aksine bizim çalışmamızda Cerec ve Cerasmart örnekleri için Grup EF, Grup CT ve Grup UT'de tamir materyalinin akışkan formda olması belirgin farklılıklara yol açmıştır. Ancak bizim çalışmamızdan farklı olarak, bu çalışmada tamir için kullanılan kompozitler, partikül boyutu açısından farklılıklar gösterse de her ikisi de yüksek viskoziteli materyallerdi. Bizim çalışmamızdaki tamir materyali olarak akışkan kompozit kullanıldığında artan bağlanma dayanımı değerleri, daha önceki çalışmalarda kanıtlanmış artmış adaptasyon özellikleriyle açıklanabilir.<sup>47,48</sup>

Kopma tipi analizi bağlanma dayanımının değerlendirildiği çalışmalarda oldukça önemli bir parametredir. İncelenen kopma tipleri kullanılan seramik materyalin ve tamir materyalinin klinik performansı hakkında bilgi verir. Koheziv tip kopma, seramik ve kompozit rezin arasındaki bağlantının, seramiğin veya rezinin kendi içindeki bağlantıdan daha güçlü olduğunu gösterir.<sup>45</sup> Değerlendirme sonunda %52,6 oranıyla en çok koheziv tip kopma, %39,6 ile adeziv tip kopma ve %7,6 oranı ile en az mix tip kopma tespit edilmiştir.

Çalışmamızda feldspatik seramik olan Cerec blok da en fazla kohesiv tip kopma (%67) görülmüştür. Cerec bloğun en yüksek bağlanma dayanımı gösterdiği Grup UT ve Grup CT'de kopma modellerinin çoğunlukla koheziv tipte olduğu tespit edilmiştir. Cerec blokta görülen adeziv tip kopmalar (%21) Grup EL ve Grup EF'de dağılım göstermektedir. Bu sonuç lazerle pürüzlendirme ardından akışkan kompozitle tamir edilen ve elmas frezle pürüzlendirmenin yapıldığı her iki materyal tipi (akışkan ve geleneksel tamir materyalleri) için de nispeten düşük bağlanma dayanımı değerleri elde edilmesi nedeniyle beklenen bir durumdur. Bu veriler Atsu ve ark.<sup>36</sup>, bağlanma kuvvetine göre kopma tiplerini inceledikleri çalışmalarında, düşük bağlantı dayanımı gösteren gruplarda adeziv tip kopmanın daha çok görüldüğünü, daha yüksek bağlanma dayanımı görülen gruplarda ise koheziv ve miks tip kopmaların çoğunlukta olduğunu belirttiği sonuçlarıyla uyumludur.

Çalışmamızda, Cerasmart blokta görülen kopma mo-

dellerinin büyük bir bölümünü adeziv tip kopma (%67) oluşturmaktadır. Aynı zamanda Ultradent tamir prosedürünün uygulandığı seramik yüzeylerindeki adeziv tip kopmaların hepsi Cerasmart bloklarda gözlenmiştir. Bunun yanında kumlama dışındaki tüm yüzey pürüzlendirme işlemleri için adeziv tip kopma oranları oldukça yüksektir.  $Al_2O_3$  ile kumlama grubunda, neredeyse tüm örneklerde koheziv tipte kopma ve en yüksek bağlanma dayanımı değerleri tespit edilmiştir. Bu bulgulardan yola çıkarak van der Vyver ve ark.<sup>49</sup>'nın da belirttiği gibi tamir kompozitinin bağlanma kuvvetinin, seramik materyalin koheziv direncini aştığı durumların, tamir etkinliği için yeterli olacağı sonucuna varılabilir. Cerasmart bloklar için  $Al_2O_3$  ile kumlama yöntemini adezyonu arttırdığı için iyi bir bağlantı için birlikte kullanılmaları önerilebilir.

Çalışmamızda değerlendirilen Shofu bloklardaki en düşük bağlanma dayanımı değerleri fosforik asit ile pürüzlendirme yapılan Grup CT'de tespit edilmiştir ve destekler şeklinde bu grupta belirlenen kopma modellerinin tamamının adeziv tipte olduğu görülmektedir. Shofu Blok'un kullanım talimatlarında da fosforik asit ile kullanımının önerilmemesi çalışmamızda elde ettiğimiz bu bulguyu doğrulayıcı niteliktedir.

### **Sonuç**

1. Cerec blokların tamir işlemlerinde hidroflorik asit içeren veya fosforik asit ile pürüzlendirme sonrası MDP içerikli bond kullanımı içeren tamir sistemlerinin kullanımını yüksek bağlantı dayanımlarına sebep olmaktadır.

2. Yüzey işlemi olarak kumlama yapılması Cerasmart grubu başta olmak üzere test edilen tüm CAD/CAM gruplarında yüksek bağlantı dayanımı sağlamıştır. Cerasmart için lazerle pürüzlendirmenin etkinliği oldukça düşüktür.

3. Shofu blok HC grubunun fosforik asit içerikli bir tamir seti ile tamiri kesinlikle önerilmemektedir. Bunun dışında diğer tüm yüzey işlemleri bu blok için benzer dayanım sergilemiştir.

4. G-aenial Universal Flo tamir materyali tüm gruplarda çok daha fazla bağlantı dayanımı sağladığından CAD/CAM materyallerin tamirinde hibrit kompozitlere göre bu tipteki kompozitler tercih edilebilir.

**Kaynaklar**

1. Graiff L, Piovan C, Vigolo P, Mason PN. Shear bond strength between feldspathic CAD/CAM ceramic and human dentine for two adhesive cements J Prosthodont 2008; 17: 294-299.
2. Peumans M, Hikita K, De Munck J, Van Landuyt K, Poitevin A, Lambrechts P, et al. Effects of ceramic surface treatments on the bond strength of an adhesive luting agent to CAD-CAM ceramic. J Dent. 2007;35(4):282-8.
3. Gracis S, Thompson VP, Ferencz JL, et al. A new classification system for all-ceramic and ceramic-like restorative materials. International Journal of Prosthodontics. 2015;28(3).
4. Wang YG, Xing YX, Sun YC, et al: Preliminary evaluation of clinical effect of computer aided design and computer aided manufacture zirconia crown. Ch J Stomatol 2013; 48:355-358.
5. Rosenstiel SF, Land MF, Fulimoto J. Contemporary Fixed Prosthodontics. 4th edn. St. Louis: Mosby; 2006. p. 941.
6. Neis CA, Albuquerque NL, Albuquerque Ide S, Gomes EA, SouzaFilho CB, Feitosa VP, et al. Surface treatments for repair of feldspathic, leucite - and lithium disilicate-reinforced glass ceramics using composite resin. Braz Dent J 2015;26:152-5.
7. Panah FG, Rezai SM, Ahmadian L. The influence of ceramic surface treatments on the micro-shear bond strength of composite resin to IPS Empress 2. J Prosthodont 2008; 17: 409-414.
8. Kupiec KA, Wuertz KM, Barkmeier WW, Wilwerding TM. Evaluation of porcelain surface treatments and agents for composite-to-porcelain repair. J Prosthet Dent 1996; 76: 119-124.
9. Filho AM, Vieira LC, Araujo E, Monteiro Junior S. Effect of different ceramic surface treatments on resin microtensile bond strength. J Prosthodont 2004; 13: 28-35.
10. Blum IR, Nikolinakos N, Lynch CD, Wilson NH, Millar BJ, Jagger DC. An in vitro comparison of four intra-oral ceramic repair systems. J Dent 2012; 40: 906-912.
11. Dos Santos, J. G., Fonseca, R. G., Adabo, G. L. and dos Santos Cruz, C. A. Shear bond strength of metal-ceramic repair systems. J Prosthet Dent 2006; 96(3), 165-173.
12. Keul, C., Müller-Hahl, M., Eichberger, M., Liebermann, A., Roos, M., Edelhoff, D., and Stawarczyk, B. Impact of different adhesives on work of adhesion between CAD/CAM polymers and resin composite cements. J Dent 2014; 42(9), 1105-14.
13. Valandro LF, Ozcan M, Bottino MC, Bottino MA, Scotti R, Bona AD. Bond strength of a resin cement to high-alumina and zirconia-reinforced ceramics: the effect of surface conditioning. J Adhes Dent 2006;8(3):175-81.
14. Cobb DS, Vargas MA, Fridrich TA, Bouschlicher MR. Metal surface treatment: characterization and effect on composite-to-metal bond strength. Oper Dent 2000;25(5):427-33.
15. Thurmond JW, Barkmeier WW, Wilwerding TM. Effect of porcelain surface treatments on bond strengths of composite resin bonded to porcelain. J Prosthet Dent 1994;72(4):355-9.
16. Cavalcanti AN, Pilecki P, Foxton RM, Watson TF, Oliveira MT, Gianinni M, et al. Evaluation of the surface roughness and morphologic features of Y-TZP ceramics after different surface treatments. Photomed Laser Surg 2009;27(3):473-9.
17. White SN, Zhao XY, Zhaokun Y, Li ZC. Cyclic mechanical fatigue of a feldspathic dental porcelain. Int J Prosthodont 1995;8(5):413-20.
18. Shiu P, De Souza-Zaroni WC, Eduardo Cde P, Youssef MN. Effect of feldspathic ceramic surface treatments on bond strength to resin cement. Photomed Laser Surg 2007;25(4):291-6.
19. El-Damanhoury H, Haj-Ali R, Platt J. Fracture Resistance and Microleakage of Endocrowns Utilizing Three CAD-CAM Blocks. Oper Dent 2015;40(1):1-10.
20. Elsaka S. Bond Strength of Novel CAD/CAM Restorative Materials to Self- Adhesive Resin Cement: The Effect of Surface Treatments. J Adhes Dent 2014;16:531-40.
21. Tian T, Tsoi JK, Matinlinna JP, Burrow MF. Aspects of bonding between resin luting cements and glass ceramic materials. Dent Mater 2014, 30(7):e147-e162.
22. Blum, I., Nikolinakos, N., Lynch, C., Wilson, N., Millar, B. and Jagger, D. An in vitro comparison of four intra-oral ceramic repair systems. J Dent 2012; 40(11), 906-912.
23. El Zohairy A, de Gee A, Mohsen M, Feilzer A. Microtensile bond strength testing of luting cements to prefabricated CAD/CAM ceramic and composite blocks. Dent Mater. 2003;19(7):575-83.
24. hofu Block / Disk HC, CAD / CAM Ceramic-based Restorative. [http://www.shofu.com.sg/downloads/pdf/Shofu%20Block\\_Disk%20HC.pdf](http://www.shofu.com.sg/downloads/pdf/Shofu%20Block_Disk%20HC.pdf).
25. Phark JH, Duarte S, Jr., Blatz M, Sadan A. An in vitro evaluation of the long-term resin bond to a new densely sintered high-purity zirconium-oxide ceramic surface. J Prosthet Dent 2009;101(1):29-38.
26. Strasser, T., Preis, V., Behr, M., & Rosentritt, M. Roughness, surface energy, and superficial damages of CAD/CAM materials after surface treatment. Clin Oral Invest

- 2018;22(8):2787-2797.
27. Barutçigil K, Barutçigil C, Kul E, Ozarslan M, Buyukkaplan U. Effect of Different Surface Treatments on Bond Strength of Resin Cement to a CAD/CAM Restorative Material. *J Prosthodont*. 2019 ;28(1):71-78.
  28. Qeblawi DM, Muñoz CA, Brewer JD, Monaco EA Jr. The effect of zirconia surface treatment on flexural strength and shear bond strength to a resin cement. *J Prosthet Dent* 2010; 103: 210-20.
  29. Attia A. Influence of surface treatment and cyclic loading on the durability of repaired all-ceramic crowns. *J Appl Oral Sci* 2010;18(2):194-200.
  30. Kassotakis E, Stavridakis M, Bortolotto T, Ardu S, Krejci I. Evaluation of the Effect of Different Surface Treatments on Luting CAD/CAM Composite Resin Overlay Workpieces. *J Adhes Dent*. 2015;16(6):521-8.
  31. Frankenberger R, Hartmann V, Krech M, Krämer N, Reich S, Braun A, et al. Adhesive luting of new CAD/ CAM materials. *Int J Comput Dent*. 2015;18:9- 20.
  32. Bankoğlu Güngör M, Karakoca Nemli S, Turhan Bal B, Ünver S, Doğan A. Effect of surface treatments on shear bond strength of resin composite bonded to CAD/ CAM resin-ceramic hybrid materials. *J Adv Prosthodont*. 2016;8:259- 66.
  33. Duzyol M, Sagsoz O, Polat Sagsoz N, Akgul N, Yildiz M. The Effect of Surface Treatments on the Bond Strength Between CAD/CAM Blocks and Composite Resin. *J Prosthodont*. 2016;25(6):466-71.
  34. Stawarczyk B, Krawczuk A, Lie N. Tensile bond strength of resin composite repair in vitro using different surface preparation conditionings to an aged CAD/CAM resin nanoceramic. *Clin Oral Investig*. 2015;19:299-308.
  35. Erdemir, U., Sancakli, H. S., Sancakli, E., Eren, M. M., Ozel, S., Yucel, T., & Yildiz, E. Shear bond strength of a new self-adhering flowable composite resin for lithium disilicate-reinforced CAD/CAM ceramic material. *The J Adv Prosthodont* 2014, 6(6), 434-443.
  36. Atsu SS, Kilicarslan MA, Kucukesmen HC, Aka PS. Effect of zirconium-oxide ceramic surface treatments on the bond strength to adhesive resin. *J Prosthet Dent* 2006;95(6):430-6.
  37. Magne P, Paranhos MP, Burnett LH, Jr. New zirconia primer improves bond strength of resin-based cements. *Dent Mater* 2010;26(4):345-52.
  38. Cavalcanti AN, Foxton RM, Watson TF, Oliveira MT, Giannini M, Marchi GM. Bond strength of resin cements to a zirconia ceramic with different surface treatments. *Oper Dent* 2009;34(3):280-7.
  39. Gokce B, Ozpinar B, Dundar M, Comlekoglu E, Sen BH, Gungor MA. Bond strengths of all-ceramics: acid vs laser etching. *Oper Dent* 2007;32(2):173-8.
  40. Akyil MS, Yilmaz A, Karaalioglu OF, Duymus ZY. Shear bond strength of repair composite resin to an acid-etched and a laser-irradiated feldspathic ceramic surface. *Photomed Laser Surg* 2010;28(4):539-45.
  41. Çelik, E., Sahin, S. C., & Dede, D. Ö. Shear Bond Strength of Nanohybrid Composite to the Resin Matrix Ceramics After Different Surface Treatments. *Photomed Laser Surg* 2018; 36(8), 424-430.
  42. Kalra A, Mohan MS, Gowda EM. Comparison of shear bond strength of two porcelain repair systems after different surface treatment. *Contemp Clin Dent* 2015;6:196-200.
  43. Kimmich M, Stappert CF. Intraoral treatment of veneering porcelain chipping of fixed dental restorations: a review and clinical application. *J Am Dent Assoc* 2013;144:31-44.
  44. Özcan M. Evaluation of alternative intraoral repair techniques for fractured ceramic fused to metal restorations. *J Oral Rehabil*. 2003;30(2):194-203.
  45. Jain, S., Parkash, H., Gupta, S. and Bhargava, A. To evaluate the effect of various surface treatments on the shear bond strength of three different intraoral ceramic repair systems: An in vitro study. *J Indian Prosthodont Soc*. 2013, 13(3), 315-320.
  46. Carrabba, M., Vichi, A., Louca, C., & Ferrari, M. Comparison of traditional and simplified methods for repairing CAD/CAM feldspathic ceramics. *The J adv Prosthodont* 2017, 9(4), 257-264.
  47. Frankenberger, R., Krämer, N., Ebert, J., Lohbauer, U., Käppel, S., & Petschelt, A. Fatigue behavior of the resin-resin bond of partially replaced resin-based composite restorations. *Am J Dent* 2003; 16(1), 17-22.
  48. Ivanovas, S., Hickel, R., & Ilie, N. How to repair fillings made by silorane-based composites. *Clil Oral Invest* 2011, 15(6), 915-922.
  49. van der Vyver PJ, de Wet FA, Botha SJ. Shear bond strength of five porcelain repair systems on cerec porcelain. *SADJ* 2005;60:196-8.



**The Journal of Turkish Dental Research**  
**Türk Diş Hekimliği Araştırma Dergisi**

e-ISSN: 2822-4310, Cilt 3, Sayı 1, Ocak - Nisan 2024  
Volume 3, Number 1, January, April 2024

**Odontojenik Keratokistlerde Farklı Tedavi Yaklaşımları ve Takip Sonuçlarının  
Retrospektif Olarak Değerlendirilmesi**

Retrospective Evaluation of Different Treatment Approaches and Follow-up  
Outcomes in Odontogenic Keratocysts

*Odontojenik Keratokistlerde Tedavi ve Sonuçlar*

**Kübra UĞURLU<sup>1</sup>, Nilüfer ÖZKAN<sup>2</sup>, Emel BULUT<sup>3</sup>**

<sup>1</sup>Araş. Gör. Ondokuz Mayıs Üniversitesi Diş Hekimliği Fakültesi Ağız, Diş ve Çene Cerrahisi Anabilim Dalı  
Samsun/TÜRKİYE  
kubraugurlu5@gmail.com  
ORCID: 0000-0001-9659-9844

<sup>2</sup>Prof. Dr., Ondokuz Mayıs Üniversitesi Diş Hekimliği Fakültesi Ağız, Diş ve Çene Cerrahisi Anabilim Dalı  
Samsun/TÜRKİYE  
nfozkan@hotmail.com  
ORCID: 0000-0002-0034-5733

<sup>3</sup>Prof. Dr., Ondokuz Mayıs Üniversitesi Diş Hekimliği Fakültesi Ağız, Diş ve Çene Cerrahisi Anabilim Dalı  
Samsun/TÜRKİYE  
euzun@omu.edu.tr  
ORCID: 0000-0002-3907-2234

**Yazar Katkıları:** Veri toplama, analiz ve yorum: Kübra UĞURLU, Emel BULUT

Literatür toplama ve yazma: Kübra UĞURLU, Nilüfer ÖZKAN

**Çıkar Çatışması:** Yazarlar arasında herhangi bir çıkar ilişkisi/ çatışması bulunmamaktadır.

Bu araştırma, Ondokuz Mayıs Üniversitesi Klinik Araştırmalar Etik Kurulu tarafından 05.03.2024 tarihli 2024/92 karar numarası ile etik onayı almış ve Helsinki Deklarasyonu Prensipleri'ne uygun olarak yapılmıştır.

**Makale Bilgisi / Article Information**

**Makale Türü / Article Types:** Araştırma Makalesi / Research Article

**Geliş Tarihi / Received:** 02-04-2024

**Kabul Tarihi / Accepted:** 06-05-2024

**Yıl / Year:** 2024 | **Cilt – Volume:** 3 | **Sayı – Issue:** 1 | **Sayfa / Pages:** 308-316

**Sorumlu Yazar / Corresponding Author:** Kübra UĞURLU

<https://doi.org/10.58711/turkishjdentres.vi.1463641>

## Odontojenik Keratokistlerde Farklı Tedavi Yaklaşımları ve Takip Sonuçlarının Retrospektif Olarak Değerlendirilmesi

### Retrospective Evaluation of Different Treatment Approaches and Follow-up Outcomes in Odontogenic Keratocysts

#### ÖZET

**Amaç:** Odontojenik keratokistler (OKK); lokal agresif özellikleri ve yüksek nüks etme oranları ile karakterize odontojenik kistlerdir. Bu çalışmada; OKK'lerin demografik özellikleri, tedavi sonuçları ve nüks oranlarının incelenmesi hedeflenmektedir.

**Gereç ve Yöntem:** Bu çalışma; Ondokuz Mayıs Üniversitesi Diş Hekimliği Fakültesi Ağız, Diş ve Çene Cerrahisi Anabilim Dalı'nda yürütülmüştür. Çalışmaya OKK tanısı konulan 19 hasta dahil edilmiştir. Hastaların; yaş, cinsiyet, lezyonun lokalizasyonu, uygulanan cerrahi tedavi yöntemleri, nüks varlığı ve takip süreleri retrospektif olarak incelenmiştir.

**Bulgular:** İncelenen hastaların yaş aralığı 8-79 yıl aralığında olup ortalama yaşları 38,7'dir. 19 hastanın 14'ü kadın, 5'i ise erkektir. İncelenen 20 lezyondan 11'i multiloküler, 9'u ise uniloküler radyografik görünümündedir. Lezyonların 18'i mandibular posterior bölgede tespit edilmiştir. Tedavi yöntemleri olarak enükleasyon ve küretaj öne çıkmış, bazı vakalarda ise lezyon boyutlarının küçültülmesi amacıyla dekompresyon tedavisine başvurulmuştur. Tedavisi tamamlanan 16 hastanın 3'ünde nüks geliştiği tespit edilmiştir. Takip süreleri 5 ila 120 ay arasında değişkenlik göstermektedir.

**Sonuç:** Odontojenik keratokistlerin tedavisinde kullanılan yöntemlerin dikkatle seçilmesi ve hastaların uzun süreli klinik ve radyografik olarak takip edilmesi, tedavi başarısı üzerinde önemli bir etkiye sahiptir.

**Anahtar Kelimeler:** Odontojenik kistler; Odontojenik keratokist; Retrospektif değerlendirme

#### ABSTRACT

**Aim:** Odontogenic keratocysts (OCCs) are odontogenic cysts characterised by locally aggressive features and high recurrence rates. The aim of this study is to investigate the demographic characteristics, treatment results and recurrence rates of OCCs.

**Material and Method:** This study was conducted in the Department of Oral and Maxillofacial Surgery at Ondokuz Mayıs University Faculty of Dentistry. The study included nineteen patients diagnosed with OCCs. Age, gender, localization of the lesion, surgical treatment methods, presence of recurrence and follow-up periods of the patients were retrospectively analysed.

**Results:** The age range of the patients was 8-79 years with a mean age of 38.7 years. 14 of 19 patients were female and 5 were male. Of the 20 lesions, 11 were multilocular and 9 were unilocular radiographically. The mandibular posterior region revealed 18 of the lesions. Enucleation and curettage were the most common treatment modalities, and in some cases decompression therapy was used to reduce the size of the lesions. Recurrence was detected in 3 of 16 patients whose treatment was completed. Follow-up periods varied between 5 and 120 months.

**Conclusion:** Careful selection of the methods used in the treatment of odontogenic keratocysts and long-term clinical and radiographic follow-up of patients have a significant effect on treatment success.

**Keywords:** Odontogenic cysts; Odontogenic keratocyst; Retrospective analysis

## Giriş

Odontojenik keratokist (OKK), kist epitelinde keratinizasyonun tespit edilmesiyle birlikte ilk kez Philipsen tarafından 1956 yılında tanımlanmıştır. Yüksek tekrarlanma oranı, agresif klinik davranışı ve Gorlin-Goltz sendromu ile ilişkisi nedeniyle en sık araştırılan kistlerdendir.<sup>1</sup> 1992 yılında Dünya Sağlık Örgütü (DSÖ), odontojenik kökenli ve belirgin histolojik özelliklere sahip kistleri tanımlamak amacıyla “primordial kist” ile eşanlamlı olarak “odontojenik keratokist” terimini kullanmıştır. Ancak, 2005 yılında, yüksek tekrarlanma riski, agresif klinik seyri, tümör baskılayıcı gen (PTCH1) mutasyonları, uydu kistlerin mevcudiyeti ve Gorlin-Goltz sendromu ile ilişkisi dikkate alınarak, bu lezyon Dünya Sağlık Örgütü (DSÖ) tarafından keratokistik odontojenik tümör olarak benign neoplazm kategorisine dahil edilmiştir.<sup>2</sup> 2017 yılında ise DSÖ, baş ve boyun tümörlerine yönelik yeni bir sınıflandırma yayımlamıştır. Söz konusu patolojiyi neoplastik bir lezyon olarak kategorize etmek için yeterli kanıt bulunmaması sebebiyle, keratokistik odontojenik tümör yeniden kist kategorisine, odontojenik keratokist (OKK) ismi altında dahil edilmiştir. Daha önceleri ortokeratinize odontojenik kistler (OOK); odontojenik keratokistin alt tipi olarak kabul edilmekteydi. Ancak ortokeratinizasyon izlenen ortokeratinize odontojenik kist klinik ve histopatolojik farklılıklar göstermektedir. Bu kistler; OKK’lerden farklı olarak ortokeratinize epitel yapısına sahip, agresif klinik davranış göstermeyen, nüks oranı daha düşük olan ve herhangi bir sendromla ilişkisi bulunmayan kistlerdir. Bu sebeplerle OOK’ler, ilk kez 2017 sınıflamasında ayrı bir antite olarak yer almaktadır.<sup>3</sup> DSÖ’nün 2022 yılında yayımlanan en son “Baş ve Boyun Tümörleri Sınıflandırması”nda ise odontojenik keratokistler, kist sınıflamasındaki yerini korumakla birlikte ortokeratinize odontojenik kistler de halen ayrı bir başlık olarak odontojenik kistler kategorisinde yer almaktadır.<sup>4</sup>

OKK’ler her yaşta görülebileceği gibi vakaların yaklaşık olarak %60’ını 10-40 yaş arası hasta grubu oluşturmaktadır.<sup>5,6</sup> Görülme sıklığı erkeklerde daha fazla olmakla birlikte lokalizasyon olarak daha çok mandibula posterior bölgede yer almaktadırlar.<sup>6,7,8</sup> Radyografik olarak multiloküler veya uniloküler radyolüsent görüntü sergileyebilmektedir. Bu kistler; kemiğin medullar kısmında antero-posterior yönde büyüme eğiliminde olup

bukkal veya lingual kortikal tabakalarda ekspansiyona geç dönemde rastlanabilmektedir.<sup>9</sup> Küçük boyutlardaki lezyonlar genellikle klinik belirti göstermez ve çoğunlukla rutin radyolojik muayeneler sırasında tesadüfen saptanmaktadır. Lezyon büyüklüğü arttıkça ise ağrı, şişlik ve sekonder enfeksiyon görülebilmektedir.<sup>10</sup>

Histolojik olarak kist epiteli; ince ve düzenli, parakeratinize, beş ila sekiz hücre tabakası kalınlığında ve rete-ridge içermeyen bir yapıdadır. Kistin dış duvarı fibröz dokudan oluşmaktadır. Bazal tabaka belirgin olup, sıklıkla palizasyon gözlemlenir.<sup>1</sup>

OKK’lerin tedavisi literatürde çeşitli yöntemlerle ele alınmaktadır. Tedavi seçenekleri, kistin büyüklüğüne, konumuna, hasta özelliklerine, varsa gömülü dişin durumuna ve komşu anatomik yapıların etkilenme derecesine bağlı olarak değişiklik gösterebilmektedir. Tedavi yöntemleri arasında; enükleasyon, dekompresyon veya marsupyalizasyon, küretaj, Carnoy Solüsyonu veya 5-Florourasil (5-FU) gibi kimyasal ajan uygulamaları, kriyoterapi, periferik osteotomi ve radikal cerrahi işlemler sayılabilmektedir.<sup>11,12,13</sup>

Literatürde bildirilen OKK’lerin tedavi sonrası nüks etme oranları %5 ile %62,5 arasında değişiklik gösterse de, bu tür lezyonların yüksek tekrarlanma potansiyeline sahip olduğu bilinmektedir.<sup>9,14</sup> Bu lezyonların yüksek tekrarlanma oranlarına ilişkin olarak, kemik marjinlerinde bulunan epitelyal kalıntıların veya uydu kistlerin, nüksü tetikleyen temel faktörler arasında yer aldığı düşünülmektedir.<sup>15,16</sup> Nüksler genellikle tedaviyi takip eden ilk beş yıl içinde görülmektedir.<sup>17</sup>

Bu çalışmada, insizyonel biyopsi ile OKK tanısı almış 19 hastaya uygulanan cerrahi tedavi yöntemleri, klinik ve radyolojik takip sonuçları ile nüks etme oranları tartışılarak sunulmaktadır.

## Materyal-Metot

Bu araştırma, Ondokuz Mayıs Üniversitesi Klinik Araştırmalar Etik Kurulu tarafından 2024/92 numarası ile etik onayı alınmıştır ve aynı üniversitenin Diş Hekimliği Fakültesi Dekanlığı’ndan hasta bilgilerine erişim izni ile desteklenmiştir. Araştırma, Ondokuz Mayıs Üniversitesi Diş Hekimliği Fakültesi’nin Ağız, Diş ve Çene Cerrahisi Anabilim Dalı’nda gerçekleştirilmiştir. Çalışmaya, insizyonel biyopsi sonucu OKK tanısı almış ve klinik ile radyolojik değerlendirme için yeterli veriye sahip olan 19



hasta dahil edilmiştir. Elde edilen veriler; yaş, cinsiyet, lezyonun lokalizasyonu, uygulanan cerrahi tedavi yöntemi, nüks varlığı ve takip süresi açısından retrospektif olarak analiz edilmiştir.

Hastalara cerrahi tedavi yöntemleri olarak; enükleasyon ve küretaj ya da önce dekompresyon yöntemi ardından ikincil cerrahi olarak enükleasyon ve küretaj uygulanmıştır. 4 hastanın dekompresyon tedavisi süreci ise devam etmektedir.

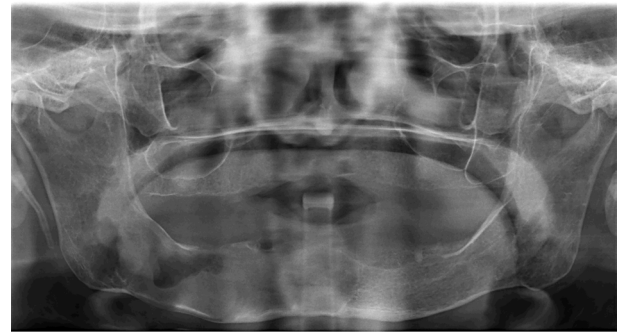Dekompresyon yöntemi, lezyonun boyutlarını küçültmek ve çevre anatomik yapıların küretaj sırasında olası bir hasardan korunmasını sağlamak amacıyla tercih edilmiştir. Bu işlem, lezyonun oral mukoza ile olan bağlantısının sürdürülmesini sağlayan silikon bir tüp aracılığıyla gerçekleştirilmiştir. Dekompresyon uygulanan hastalarda insizyonel biyopsi aynı cerrahi seansında gerçekleştirilmiştir. Lezyon ile oral mukoza bağlantısını sağlayan silikon tüpler, operasyon sonrası 10. günde çıkarılmıştır. Lezyon içi günde iki defa normal salin solüsyonu ile hastalar tarafından yıkanmıştır. 6 ila 12 ay arasında takip edilen hastaların klinik ve radyografik muayenelerinde lezyonların periferik yeni kemik oluşumu ile küçüldüğü gözlemlendikten sonra enükleasyon ve küretaj işlemi gerçekleştirilmiştir. Cerrahi olarak ulaşılabilir ve küçük boyutlu lezyonlara birincil tedavi olarak enükleasyon ve küretaj işlemi uygulanmıştır. Küretaj işlemi; çıkarılan lezyonun olası epitelyal artıklarının temizlemek için yaklaşık 1mm kemik doku kaldırılacak şekilde uygulanmıştır. Hastalar, postoperatif 6. ay klinik ve radyolojik muayenelerini takiben yılda bir kez kontrole çağırılmıştır.

### **Bulgular**

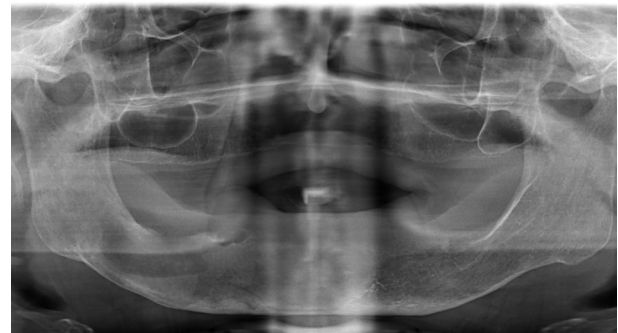
Çalışmaya dahil edilen 19 hastanın yaş aralığı 8-79 yıl aralığında olup ortalama yaşları 38,7'dir. 19 hastanın 14'ü kadın, 5'i ise erkektir. Bir kadın hastada iki farklı alanda OKK mevcut olup incelenen toplam lezyon sayısı 20'dir. Lezyonların 18'i mandibular posterior sahada, 2 tanesi ise maksiller posterior sahada tespit edilmiştir. 20 lezyonun 11 tanesi radyografik olarak multiloküler görünümde olup kalan 9 tanesi uniloküler görünümündedir. 13 OKK vakası enükleasyon ve küretaj ile tedavi edilmiştir. Bu vakaların 7 tanesi multiloküler, 6 tanesi ise uniloküler radyografik görünümündedir. 3 OKK vakasında, lezyonlar enükleasyon ve küretaj için uygun boyutlara ulaşana kadar ilk aşama olarak dekompresyon

tedavisi uygulanmıştır. Bu vakaların tamamı multiloküler görünümündedir. Dekompresyon sonrası enükleasyon ve küretaj uygulanan 79 yaşındaki bir hastanın tedavi ve takip sürecine ait panoramik radyografi görüntüleri şekil 1, şekil 2 ve şekil 3'te gösterilmektedir. 3 uniloküler ve 1 multiloküler OKK vakasına uygulanan dekompresyon tedavileri ise halen devam etmektedir.

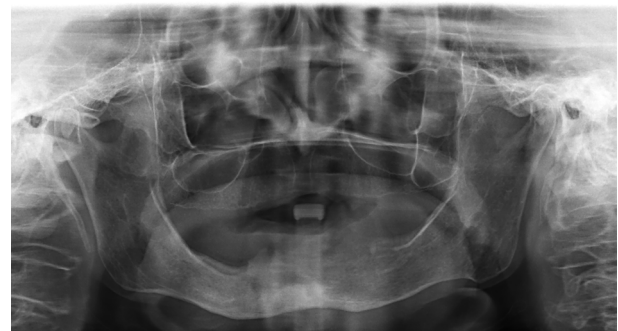Cerrahi müdahaleleri tamamlanmış ve en az 3 aylık rutin takipleri mevcut olan 16 OKK vakasının 3 tanesinde nüks gözlenmiştir. Nüks gözlenen 3 vakanın 1 tane-



**Şekil 1.** Preoperatif panoramik görüntü. Sağ posterior mandibulada büyük boyutlu radyolüsent lezyon



**Şekil 2.** Dekompresyon tedavisi sonrası insizyonel biyopsi ile odontojenik keratokist tanısı koyulan lezyonun 6. ay kontrol panoramik görüntüsü



**Şekil 3.** Dekompresyon sonrası enükleasyon+küretaj uygulanan hastanın postoperatif 1. yıl panoramik görüntüsü

sinde dekompresyonu takiben enükleasyon ve küretaj, 2 tanesinde ise sadece enükleasyon ve küretaj uygulandığı tespit edilmiştir. Yine nüks gözlenen vakaların 2 tanesi radyografik olarak multiloküler görüntüde olup diğer nüks gözlenen vakanın uniloküler görüntüde olduğu görülmüştür. Toplam 20 OKK vakasının 5 tanesinin sistematik anamnezlerinde daha önce Gorlin-Goltz Sendromu teşhisi bulunan hastalarda mevcut olduğu ve bunlardan 2 tanesinin aynı hastada, farklı bölgelerde geliştiği tespit edilmiştir. Elde edilen veriler değerlendirildiğinde, takip sürelerinin 5 ay ile 120 ay aralığında değişkenlik gösterdiği belirlenmiştir (Tablo I).

### Tartışma

Odontojenik keratokist (OKK), parakeratinize tek katlı yassı epitel ile kaplı ve dental lamina artıklarından köken alan gelişimsel bir odontojenik kisttir. Lokal olarak agresif davranış sergileyebilir ve genellikle asemptomatik bir seyir izlemektedir. Bu kistler, çevre dokulara infiltrasyon ve destrüktif etkileri ile karakterize edilmek-

tedir. Ayrıca, yüksek rekürrens oranı ile dikkat çekmektedir.<sup>18</sup> En sık olarak mandibula posteriorda, angulus-ramus bölgesinde ortaya çıktığı bilinmektedir. Hayatın her döneminde görülebilse de ikinci ve üçüncü dekatlarda daha yüksek görülme sıklığına sahiptir. Prevalans açısından erkek popülasyon, kadın popülasyona kıyasla; mandibulada ise maksilla bölgesine nazaran daha yüksek görülme oranına sahiptir.<sup>5,8,18</sup> Yapılan bu çalışmada kadın hasta sayısının erkek hasta sayısından, mandibular lezyon sayısının ise maksiller lezyon sayısından daha yüksek olduğu tespit edilmiştir. Bu çalışmada; literatürden farklı olarak kadın hasta oranının yüksekliğinin, incelenen hasta grubunun sınırlı sayıda olmasından kaynaklandığı düşünülmektedir.

Radyografik olarak OKK'ler, düzgün ve sıklıkla sklerotik sınırlara sahip uniloküler veya multiloküler radyolüseni olarak görülmektedir.<sup>9,19</sup> Literatürde; multiloküler lezyonlarda, uniloküler lezyonlara göre nüks oranının daha yüksek olduğu bildirilmektedir.<sup>17,20,21</sup> Bu durumun

**Tablo I.** Çalışmada incelenen hastalara ait yaş, cinsiyet, lezyonların lokalizasyonları ve radyografik görüntüleri, uygulanan tedavi yöntemleri, takip süreleri, nüks mevcudiyeti ve Gorlin-Goltz sendromu ile ilişkilerine ait veri tablosu

Yaş	Cinsiyet	Lokasyon	Radyografik Görüntü	Uygulanan Tedavi	Takip Süresi	Nüks Mevcudiyeti	Gorlin-Goltz ile İlişki
39	Kadın	Mandibula posterior	Multiloküler	Enükleasyon+küretaj	48 ay	Yok	Yok
63	Kadın	Mandibula posterior	Multiloküler	Dekompresyon+Enükleasyon+ küretaj	120 ay	Var	Yok
53	Kadın	Mandibula posterior	Multiloküler	Dekompresyon+enükleasyon+ küretaj	60 ay	Yok	Yok
73	Kadın	Maksilla posterior	Multiloküler	Enükleasyon+küretaj	36 ay	Yok	Yok
22	Kadın*	Mandibula Posterior	Uniloküler	Enükleasyon+küretaj	72 ay	Yok	Var
22	Kadın*	Mandibula Posterior	Multiloküler	Enükleasyon+küretaj	24 ay	Yok	Var
46	Kadın	Mandibula posterior	Multiloküler	Enükelasyon+küretaj	24 ay	Yok	Yok
29	Erkek	Mandibula posterior	Uniloküler	Enükleasyon+küretaj	48 ay	Yok	Yok
8	Kadın	Mandibula posterior	Uniloküler	Dekompresyon devam etmekte	9 ay	-	Yok
21	Erkek	Mandibula posterior	Uniloküler	Enükleasyon+küretaj	54 ay	Var	Yok
58	Erkek	Mandibula posterior	Multiloküler	Dekompresyon devam etmekte	10 ay	-	Yok
45	Kadın	Mandibula posterior	Multiloküler	Enükelasyon+küretaj	12 ay	Yok	Yok
15	Erkek	Maksilla posterior	Uniloküler	Dekompresyon devam etmekte	6 ay	-	Var
15	Kadın	Mandibula posterior	Uniloküler	Dekompresyon devam etmekte	6 ay	-	Var
47	Kadın	Mandibula posterior	Multiloküler	Enükleasyon+küretaj	5 ay	Yok	Var
42	Kadın	Mandibula posterior	Uniloküler	Enükleasyon+küretaj	15 ay	Yok	Yok
17	Kadın	Mandibula posterior	Uniloküler	Enükleasyon+küretaj	12 ay	Yok	Yok
79	Kadın	Mandibula posterior	Multiloküler	Dekompresyon+enükleasyon+ küretaj	30 ay	Yok	Yok
43	Erkek	Mandibula posterior	Uniloküler	Enükleasyon+küretaj	12 ay	Yok	Yok
21	Kadın	Mandibula posterior	Multiloküler	Enükleasyon+küretaj	15 ay	Var	Yok

\*Aynı hastada, farklı bölgelerde izlenen lezyon varlığı

temel nedeni, multiloküler lezyonlarda enükleasyon işleminin zorlukları olarak kabul edilmektedir.<sup>22</sup> Bu çalışmada incelenen OKK vakalarının 9 tanesi uniloküler, 11 tanesi multiloküler radyografik görünümde olup nüks etme oranları ise sırası ile %11,1 ve %18,1 olarak tespit edilmiştir. Çalışmamızda elde edilen verilere göre multiloküler lezyonların nüks etme oranının daha yüksek saptanması, ilgili literatürü desteklemektedir.

Dekompresyon veya marsupyalizasyon, ya tek başına ya da diğer yardımcı yöntemlerle birlikte enükleasyon, enükleasyon ile Carnoy Solüsyonu veya 5-FU gibi lokal kimyasal adjuvan uygulamaları, enükleasyon ve sıvı nitrojen kullanılarak yapılan kriyoterapi ve çene bütünlüğünü koruyarak veya bozarak gerçekleştirilen blok rezeksiyon yöntemleri OKK cerrahi tedavisi için literatürde bildirilen yöntemlerdir.<sup>11,13,23</sup>

Yapılan birçok çalışmada; enükleasyon ile tedavi edilen OKK vakalarının, diğer yöntemlerle tedavi edilenlere kıyasla anlamlı derecede daha yüksek bir nüks oranına sahip olduğu bildirilmektedir.<sup>24,25,26</sup> Ancak büyük boyutta olmayan ve dış kökü komşuluğu gibi total olarak çıkarılmayı engelleyen sebepler olmadıkça diğer tedavi seçeneklerine göre daha konservatif yaklaşım imkanı sunmaktadır.<sup>5,6</sup> Bu nedenle, nüks izlenen lezyonlarda veya önemli yumuşak doku invazyonuna sahip olmadıkça, tek başına enükleasyon veya mekanik küretaj ile enükleasyon, çoğu OKK için tercih edilen tedavi şeklidir.<sup>22</sup>

Marsupyalizasyon ve dekompresyon prosedürleri, temelde kist içeriğinin drenajını sağlayarak oral kaviteye bir açıklık oluşturma ile karakterize olan yaklaşımlardır. Bu teknikler, intramural basıncı düşürerek kist boşluğunda yeni kemik oluşumunu desteklemekte ve böylece cerrahi sırasında inferior alveolar sinir, maksiller sinüs gibi önemli anatomik yapıların korunmasını sağlamaktadır. Nörovasküler hasar ve istenmeyen fraktürler gibi olası komplikasyonların ortaya çıkma riski en aza indirgenmiş olmaktadır.<sup>27</sup> Dekompresyon veya marsupyalizasyon işlemi ile lezyon epitelinde enflamatuvar yanıt olarak epitelyal hiperplazi meydana geldiği ve sonuçta kalınlaşan epitelin sonrasında uygulanacak olan enükleasyonu kolaylaştırdığı bilinmektedir. Bu epitel yanıtı ile birlikte özellikle kistik lezyonların genişlemesinde rolü olan IL-a ve sitokeratin-10 düzeyleri de azalmaktadır. Bu yöntemler sonrasında lezyonlarda izlenen histolojik değişimin

rekürrens oranını azalttığı literatürde bildirilmektedir.<sup>28</sup> Literatürde birçok önemli yayında belirtildiği üzere, özellikle büyük boyutlu OKK vakalarında enükleasyonu kolaylaştırmak ve çevresel anatomik yapıları korumak amacıyla dekompresyon veya marsupyalizasyon yöntemi, daha konservatif bir tedavi alternatifi olarak önerilmektedir.<sup>29,30,31,32</sup>

OKK'nın nüks etmesinde en kritik faktör, kistin enükleasyonu sırasında epitelyal artıkların veya uydu kistlerin operasyon alanında kalmasıdır. Carnoy Solüsyonu; süngerimsi kemiğe nüfuz eden koterizan ve fiksatif bir ajandır. Yapılan bazı araştırmalarda, enükleasyon işlemi sonrasında lezyon kavitesine Carnoy Solüsyonu'nun uygulanmasının, nüks oranlarında azalmaya katkıda bulunabileceği ortaya konmuştur. Ancak Carnoy Solüsyonu'nun kostik, karsinojenik ve sinir yapıları üzerine hasar verici etkileri göz önünde bulundurulmalıdır. Solüsyon formülünde bulunan kloroformun karsinojenik potansiyeli sebebi ile son zamanlarda Carnoy Solüsyonu'nun kloroformsuz formu olan Modifiye Carnoy Solüsyonu (MCS) ve 5-Florourasil (5-FU) gibi farklı yardımcı kimyasal ajan kullanımları gündemdedir.<sup>5,13,23,33</sup> Yapılan bazı çalışmalarda, OKK vakalarında orijinal Carnoy Solüsyonu ile Modifiye Carnoy Solüsyonu'nun kullanımı arasında nüks oranlarında anlamlı bir farklılık bulunmadığı belirtilmiştir.<sup>34,35</sup> Bununla birlikte, Dashow ve ark.<sup>36</sup> tarafından yapılan bir çalışmada, MCS'nin orijinal Carnoy Solüsyonu'na kıyasla anlamlı derecede daha yüksek bir nüks oranına sahip olduğu (%36'ya %11) belirtilmiştir. 5-FU, hızla çoğalan hücrelerde DNA sentezini hedef alan ve hücre apoptozisine neden olan bir antimetabolittir; çeşitli neoplazmların tedavisinde kemoterapötik ajan olarak geniş bir kullanım alanına sahiptir.<sup>37</sup> 5-FU'nun OKK vakalarında lokal kullanımı ilk olarak Ledderhof ve ark.<sup>38</sup> tarafından önerilmiş ve çalışma sonuçlarında hiç nüks gözlenmediği bildirilmiştir. Bir sistematik derlemede, topikal 5-FU uygulamasının diğer OKK tedavi yöntemleriyle karşılaştırıldığı, 5-FU'nun düşük nüks ve sinir yaralanma oranları gösterdiği bildirilmiştir.<sup>39</sup> 5-FU uygulaması, OKK tedavisinde henüz yeni bir yöntem olması ve sunulan çalışmaların kısa takip süreleri nedeniyle kesin ve etkili bir yöntem olarak tanımlanamamakta ancak umut vadeden bir yaklaşım olarak düşünülmektedir.

OKK tedavisinde, enükleasyon işlemi sonrasında

kemik duvarlarına kriyoterapi uygulaması; lezyon kavitesinde bulunan rezidüel epitel dokusu ve uydu kistlerin dondurularak nekrotize edilmesini ve böylece nüks oranını azaltmayı amaçlayan bir diğer cerrahi müdahale yöntemidir.<sup>40</sup> Schmidt ve ark.<sup>41</sup> yaptıkları bir çalışmada; OKK tanısı alan ve enükleasyon sonrası likit nitrojen kriyoterapisi uyguladıkları 26 hastanın sadece 3 tanesinde nüks görüldüğünü bildirmişlerdir. Başka bir araştırma; OKK tedavisi sonrasında nüks yaşayan 10 hastaya yönelik olarak gerçekleştirilen enükleasyon işlemi ardından uygulanan sıvı nitrojen tedavisi sonucunda, beş yıllık takip süresince yeni nükslerin meydana gelmediğini ortaya koymuştur.<sup>42</sup> Bununla birlikte, kaviteye uygulanan sıvı nitrojen miktarının kontrol edilmesindeki zorluklar nedeniyle meydana gelen nekrozun sınırlarının öngörülemez olması bu yöntemin dezavantajı olarak karşımıza çıkmaktadır.<sup>43</sup>

OKK'lerin çene kemiğinde parsiyel ya da marjinal rezeksiyonu yoluyla tedavisi, cerrahi müdahale seçenekleri içinde bulunan ve nüks oranının oldukça düşük olduğu seçenektir. Bununla birlikte çene bütünlüğünün bozulması gibi morbidite riski taşımaktadır. Yine de agresif gelişim gösteren OKK olgularında, bu prosedüre başvurma zorunluluğu doğabilmektedir.<sup>25,44,45</sup>

Bu çalışmada; incelenen OKK vakalarında cerrahi tedavi olarak, enükleasyon ile mekanik küretaj ya da dekompresyonu takiben enükleasyon ile mekanik küretaj yöntemleri tercih edilmiştir. Dekompresyon yöntemi; büyük boyutlu lezyonlarda enükleasyonu kolaylaştırması ve çevre anatomik yapıları koruması gibi avantajları sebebi ile çalışmanın yürütüldüğü kliniğimizde sıklıkla tercih edilen bir tedavi seçeneğidir. Çalışmadaki 20 OKK vakasında; dekompresyon sürecindeki vakalar da dahil olmak üzere 7 vakada enükleasyon öncesi dekompresyonun tercih edilmesi de birçok tedavi yöntemi arasında bu yöntemin kliniğimizde sıklıkla uygulandığını göstermektedir. Bu çalışmada uygulanan cerrahi tedavi yöntemlerinin OKK nüksü üzerindeki etkileri incelendiğinde, nüks eden vakalarda 1 hastaya dekompresyon sonrası enükleasyon ve küretaj uygulandığı, diğer 2 hastada ise direkt olarak enükleasyon ve küretaj işlemlerinin yapıldığı belirlenmiştir. Çalışmamızda incelenen vaka sayısı sınırlı olduğu için, uygulanan tedavi yöntemlerinin nüks üzerindeki etkisi objektif olarak değerlendirilememektedir.

Gorlin-Goltz sendromu, otozomal dominant yolla aktarılan, bazal hücreli karsinomlar, iskeletsel anormallikler ve multipl odontojenik keratokistlerle özdeşleşen kalıtsal bir hastalıktır.<sup>46</sup> Sendromlu hastalarda görülen odontojenik keratokistler; yaşamın daha erken dönemlerinde ortaya çıkabilmektedir ve nüks etme oranları daha yüksektir.<sup>1,47</sup> Yapılan çalışmalar; OKK'lerin yaklaşık olarak %4 ila %6'sının Gorlin-Goltz sendromu ile ilişkili olduğunu göstermiştir.<sup>16,48,49,50</sup> Bu çalışmada 20 OKK vakasının 5 tanesinin Gorlin-Goltz sendromu ile ilişkili olduğu ve bunlardan 2 tanesinin aynı hastada, farklı bölgelerde geliştiği tespit edilmiştir. Çalışmada incelediğimiz OKK vakalarının %25 gibi önemli bir oranda Gorlin-Goltz sendromu ile ilişkisi tespit edilmiş olsa da literatürden farklı olarak daha yüksek bulunan bu oranın, çalışmanın sınırlı sayıda hasta verisi içeriyor olmasından kaynaklandığı düşünülmektedir.

### Sonuç

Odontojenik keratokistler, lokal olarak agresif özellikleri ve yüksek nüks oranları nedeniyle, seçilecek tedavi yöntemlerinin özenle belirlenmesini gerektiren ve klinik ile radyografik takibin büyük önem taşıdığı odontojenik kistik lezyonlardır. Bu çalışmada incelenen 20 odontojenik keratokist vakası ile, hastalığın klinik özellikleri ve tedavi yöntemleri hakkında önemli bilgiler sunulmuş olmakla birlikte, incelenen hasta sayısının sınırlı olması, çalışmanın en önemli kısıtlılığıdır ve geniş örneklem gruplarında yapılacak araştırmalara ihtiyaç vardır. Bu nedenle, daha kesin sonuçlara ulaşabilmek adına, daha geniş hasta grubu üzerinde ileri çalışmalar yapılması planlanmaktadır.

### Kaynaklar

1. Stoelinga P. The odontogenic keratocyst revisited. *International Journal of Oral and Maxillofacial Surgery*. 2022;51(11):1420-3.
2. Reichart PA, Philipsen HP, Sciubba JJ. The new classification of head and neck tumours (WHO)—any changes? *Oral oncology*. 2006;8(42):757-8.
3. Kaczmarzyk T, Stypułkowska J, Tomaszewska R. Update of the WHO classification of odontogenic and maxillofacial bone tumours. *Journal of Stomatology*. 2017;70(5):484-506.
4. Soluk-Tekkesin M, Wright JM. The World Health Organization classification of odontogenic lesions: a summary of the changes of the 2022 (5th) edition. *Turkish Journal of Pathology*. 2022;38(2):168.
5. Pitak-Arnop P, Chaîne A, Oprean N, Dhanuthai K, Bertrand J-C, Bertolus C. Management of odontogenic keratocysts of the jaws: a ten-year experience with 120 consecutive lesions. *Journal of Cranio-Maxillofacial Surgery*. 2010;38(5):358-64.
6. Chirapathomsakul D, Sastravaha P, Jansisyanont P. A review of odontogenic keratocysts and the behavior of recurrences. *Oral surgery, oral medicine, oral pathology, oral radiology, and endodontology*. 2006;101(1):5-9.
7. Habibi A, Saghravani N, Habibi M, Mellati E, Habibi M. Keratocystic odontogenic tumor: a 10-year retrospective study of 83 cases in an Iranian population. *Journal of oral science*. 2007;49(3):229-35.
8. Myoung H, Hong S-P, Hong S-D, Lee J-I, Lim C-Y, Choung P-H, et al. Odontogenic keratocyst: review of 256 cases for recurrence and clinicopathologic parameters. *Oral Surgery, Oral Medicine, Oral Pathology, Oral Radiology, and Endodontology*. 2001;91(3):328-33.
9. Pogrel M. The keratocystic odontogenic tumor. *Oral and Maxillofacial Surgery Clinics*. 2013;25(1):21-30.
10. Titinchi F, Nortje CJ. Keratocystic odontogenic tumor: a recurrence analysis of clinical and radiographic parameters. *Oral Surgery, Oral Medicine, Oral Pathology and Oral Radiology*. 2012;114(1):136-42.
11. Morgan TA, Burton CC, Qian F. A retrospective review of treatment of the odontogenic keratocyst. *Journal of oral and maxillofacial surgery*. 2005;63(5):635-9.
12. Mendes RA, Carvalho JF, van der Waal I. Biological pathways involved in the aggressive behavior of the keratocystic odontogenic tumor and possible implications for molecular oriented treatment—an overview. *Oral oncology*. 2010;46(1):19-24.
13. Singh AK, Khanal N, Chaulagain R, Bhujel N, Singh RP. How effective is 5-Fluorouracil as an adjuvant in the management of odontogenic keratocyst? A systematic review and meta-analysis. *British Journal of Oral and Maxillofacial Surgery*. 2022;60(6):746-54.
14. Madras J, Lapointe H. Keratocystic odontogenic tumour: reclassification of the odontogenic keratocyst from cyst to tumour. *Journal of the Canadian Dental Association*. 2008;74(2).
15. Roopak B, Singh M, Shah A, Patel G. Keratocystic odontogenic tumor: treatment modalities: study of 3 cases. *Nigerian Journal of Clinical Practice*. 2014;17(3):378-83.
16. Brannon RB. The odontogenic keratocyst: A clinicopathologic study of 312 cases. Part I. Clinical features. *Oral Surgery, Oral Medicine, Oral Pathology*. 1976;42(1):54-72.
17. Kinard BE, Chuang S-K, August M, Dodson TB. How well do we manage the odontogenic keratocyst? *Journal of Oral and Maxillofacial Surgery*. 2013;71(8):1353-8.
18. Kocakahyaoglu B, Çetiner S. Odontojenik keratokistlerin tanı ve tedavisinde güncel yaklaşımlar. *Gazi Üniversitesi Diş Hekimliği Fakültesi Dergisi*. 2007;24(2):119-23.
19. Gang T-I, Huh K-H, Yi W-J, Heo M-S, Lee S-S, Kim J-H, et al. Diagnostic ability of differential diagnosis in ameloblastoma and odontogenic keratocyst by imaging modalities and observers. *Imaging Science in Dentistry*. 2006;36(4):177-82.
20. Boffano P, Ruga E, Gallesio C. Keratocystic odontogenic tumor (odontogenic keratocyst): preliminary retrospective review of epidemiologic, clinical, and radiologic features of 261 lesions from University of Turin. *Journal of oral and maxillofacial surgery*. 2010;68(12):2994-9.
21. Jung H-D, Lim J-H, Kim HJ, Nam W, Cha I-H. Appropriate follow-up period for odontogenic keratocyst: a retrospective study. *Maxillofacial plastic and reconstructive surgery*. 2021;43:1-6.
22. Blanchard SB. Odontogenic keratocysts: review of the literature and report of a case. *Journal of periodontology*. 1997;68(3):306-11.
23. Abdullah WA. Surgical treatment of keratocystic odontogenic tumour: A review article. *The Saudi dental*

- journal. 2011;23(2):61-5.
24. Zhao Y-F, Wei J-X, Wang S-P. Treatment of odontogenic keratocysts: a follow-up of 255 Chinese patients. *Oral Surgery, Oral Medicine, Oral Pathology, Oral Radiology, and Endodontology*. 2002;94(2):151-6.
  25. El-Hajj G, Anneroth G. Odontogenic keratocysts—a retrospective clinical and histologic study. *International journal of oral and maxillofacial surgery*. 1996;25(2):124-9.
  26. Chuong R, Donoff RB, Guralnick W. The odontogenic keratocyst. *Journal of Oral and Maxillofacial Surgery*. 1982;40(12):797-802.
  27. Pogrel MA. Treatment of keratocysts: the case for decompression and marsupialization. *Journal of oral and maxillofacial surgery*. 2005;63(11):1667-73.
  28. Tolstunov L, Treasure T. Surgical treatment algorithm for odontogenic keratocyst: combined treatment of odontogenic keratocyst and mandibular defect with marsupialization, enucleation, iliac crest bone graft, and dental implants. *Journal of Oral and Maxillofacial Surgery*. 2008;66(5):1025-36.
  29. Brøndum N, Jensen VJ. Recurrence of keratocysts and decompression treatment: a long-term follow-up of forty-four cases. *Oral surgery, oral medicine, oral pathology*. 1991;72(3):265-9.
  30. Marker P, Brøndum N, Pr P, Bastian HL. Treatment of large odontogenic keratocysts by decompression and later cystectomy: a long-term follow-up and a histologic study of 23 cases. *Oral Surgery, Oral Medicine, Oral Pathology, Oral Radiology, and Endodontology*. 1996;82(2):122-31.
  31. Pogrel MA, Jordan R. Marsupialization as a definitive treatment for the odontogenic keratocyst. *Journal of oral and maxillofacial surgery*. 2004;62(6):651-5.
  32. Maurette PE, Jorge J, de Moraes M. Conservative treatment protocol of odontogenic keratocyst: a preliminary study. *Journal of oral and maxillofacial surgery*. 2006;64(3):379-83.
  33. Loescher A, Robinson P. The effect of surgical medicaments on peripheral nerve function. *British Journal of Oral and Maxillofacial Surgery*. 1998;36(5):327-32.
  34. Hellstein J, Hopkins T, Morgan T. The history and mystery of Carnoy solution: an assessment of the need for chloroform. *Oral Surgery, Oral Medicine, Oral Pathology, Oral Radiology and Endodontology*. 2007;4(103):e24.
  35. Janas-Naze A, Zhang W, Szuta M. Modified Carnoy's Versus Carnoy's Solution in the Management of Odontogenic Keratocysts—A Single Center Experience. *Journal of Clinical Medicine*. 2023;12(3):1133.
  36. Dashow JE, McHugh JB, Braun TM, Edwards SP, Helman JJ, Ward BB. Significantly decreased recurrence rates in keratocystic odontogenic tumor with simple enucleation and curettage using Carnoy's versus modified Carnoy's solution. *Journal of Oral and Maxillofacial Surgery*. 2015;73(11):2132-5.
  37. Longley DB, Harkin DP, Johnston PG. 5-fluorouracil: mechanisms of action and clinical strategies. *Nature reviews cancer*. 2003;3(5):330-8.
  38. Ledderhof NJ, Caminiti MF, Bradley G, Lam DK. Topical 5-fluorouracil is a novel targeted therapy for the keratocystic odontogenic tumor. *Journal of Oral and Maxillofacial Surgery*. 2017;75(3):514-24.
  39. Melean LP, Guerrero LM, Lopez L. 5-fluorouracil in the treatment of odontogenic keratocysts—incidence of recurrence and inferior alveolar nerve paresthesia: a systematic review. *Oral and Maxillofacial Surgery*. 2023;27(3):489-96.
  40. Emmings F, Neiders M, Greene Jr G, Koepf S, Gage A. Freezing the mandible without excision. *Journal of oral surgery (American Dental Association: 1965)*. 1966;24(2):145-55.
  41. Schmidt BL. The use of liquid nitrogen cryotherapy in the management of the odontogenic keratocyst. *Oral and Maxillofacial Surgery Clinics*. 2003;15(3):393-405.
  42. Zhou J, Jiao S, Chen X, Wang Y. Treatment of recurrent odontogenic keratocyst with enucleation and cryosurgery: a retrospective study of 10 cases. *Shanghai kou Qiang yi xue= Shanghai Journal of Stomatology*. 2005;14(5):476-8.
  43. Pogrel MA. The use of liquid nitrogen cryotherapy in the management of locally aggressive bone lesions. *Journal of oral and maxillofacial surgery: official journal of the American Association of Oral and Maxillofacial Surgeons*. 1993;51(3):269-73.
  44. Blanas N, Freund B, Schwartz M, Furst IM. Systematic review of the treatment and prognosis of the odontogenic keratocyst. *Oral Surgery, Oral Medicine, Oral Pathology, Oral Radiology, and Endodontology*. 2000;90(5):553-8.
  45. Al-Moraissi EA, Dahan AA, Alwadeai MS, Oginni FO, Al-Jamali JM, Alkhutari AS, et al. What surgical treatment has the lowest recurrence rate following the management

- of keratocystic odontogenic tumor?: A large systematic review and meta-analysis. *Journal of Cranio-Maxillofacial Surgery*. 2017;45(1):131-44.
46. Ortakoğlu K, Köymen R, Karasu H, Doğan N. Gorlin Goltz sendromu (Bazal hücreli nevus sendromu)(İki olgu nedeniyle). *T Klin Diş Hek Bil*. 2000;6:168-73.
47. Timoçin N, Doğan Ö. Gorlin-Goltz Sendromu Olgu Bildirisi. *İstanbul Üniversitesi Diş Hekimliği Fakültesi Dergisi*. 1994;28(1):53-6.
48. González-Alva P, Tanaka A, Oku Y, Yoshizawa D, Itoh S, Sakashita H, et al. Keratocystic odontogenic tumor: a retrospective study of 183 cases. *Journal of oral science*. 2008;50(2):205-12.
49. Crowley TE, Kaugars GE, Gunsolley JC. Odontogenic keratocysts: a clinical and histologic comparison of the parakeratin and orthokeratin variants. *Journal of Oral and Maxillofacial Surgery*. 1992;50(1):22-6.
50. Lam K, L. Chan AC. Odontogenic keratocysts: a clinicopathological study in Hong Kong Chinese. *The Laryngoscope*. 2000;110(8):1328-32.



**The Journal of Turkish Dental Research**  
**Türk Diş Hekimliği Araştırma Dergisi**

e-ISSN: 2822-4310, Cilt 3, Sayı 1, Ocak - Nisan 2024  
Volume 3, Number 1, January, April 2024

**İndirekt Resin Kompozit ve Seramik Restorasyonların Simantasyonu**

Cementation of Indirect Resin Composite and Ceramic Restorations

*İndirekt Restorasyonların Simantasyonu*

**Serra Yaren YEŞİL<sup>1</sup>, Ayşenur ÇELİK<sup>2</sup>, Oya BALA<sup>3</sup>**

<sup>1</sup> Arş. Gör. Dt., Gazi Üniversitesi Diş Hekimliği Fakültesi Restoratif Diş Tedavisi Anabilim Dalı  
serrayarenyildiz@gazi.edu.tr  
ORCID: 0000-0002-7101-5950

<sup>2</sup> Arş. Gör. Dt., Gazi Üniversitesi Diş Hekimliği Fakültesi Restoratif Diş Tedavisi Anabilim Dalı  
aysenurcelik@gazi.edu.tr  
ORCID: 00000-0002-0371-4565

<sup>3</sup> Prof. Dr., Gazi Üniversitesi Diş Hekimliği Fakültesi Restoratif Diş Tedavisi Anabilim Dalı  
oyabala@gazi.edu.tr  
ORCID: 0000-0001-5446-2583

**Yazar Katkı Oranları:** <sup>1</sup>%30, <sup>2</sup>%30, <sup>3</sup>%40

**Çıkar Çatışması:** Herhangi bir çıkar/ilişki çatışması yoktur.

**Makale Bilgisi / Article Information**  
**Makale Türü / Article Types:** Derleme / Review  
**Geliş Tarihi / Received:** 15-11-2023  
**Kabul Tarihi / Accepted:** 14-01-2024

**Yıl / Year:** 2024 | **Cilt – Volume:** 3 | **Sayı – Issue:** 1 | **Sayfa / Pages:** 317-328

**Sorumlu Yazar / Corresponding Author:** Ayşenur ÇELİK

<https://doi.org/10.58711/turkishjdentres.vi.1390767>



## **İndirekt Rezin Kompozit ve Seramik Restorasyonların Simantasyonu**

### **Cementation of Indirect Resin Composite and Ceramic Restorations**

#### **ÖZET**

Günümüzde estetik talep nedeniyle diş hekimine başvurma sıklığının artması, hekimlerin rezin kompozit ve seramik gibi materyalleri daha fazla kullanmasına neden olmuştur. Rezin kompozitler klinikte yaygın olarak kullanılmasına rağmen, polimerizasyon büzülmesi ile ilgili problemler hala önemini korumaktadır. Polimerizasyon büzülmesinin etkilerini azaltmak ve polimerizasyon miktarını arttırmak amacıyla rezin kompozitlerin indirekt olarak kullanımı önerilmektedir. Ancak indirekt kullanım söz konusu olduğunda, estetik ve mekanik özellikler açısından rezin kompozite göre daha fazla avantajları olan seramik materyallerin kullanımı gündeme gelmektedir.

İndirekt restorasyonların klinik başarısını endikasyon aşamasından simantasyona kadar birbirinden bağımsız olarak etkileyen birçok faktör bulunmaktadır. Bu faktörlerden simantasyon aşaması klinik başarıyı etkileyen en önemli faktörlerden biridir. Simantasyon amacıyla birbirinden farklı birçok materyal kullanılmasına rağmen, en fazla tercih edilen materyalin rezin simanlar olduğu görülmektedir. Ayrıca adeziv teknolojinin gelişimine paralel olarak gelişim göstermiştir.

İndirekt restorasyonların klinik başarısını etkileyen diğer bir faktör ise restorasyon yüzeyine fiziksel ve/veya kimyasal bazı uygulamaların yapılmasıdır. Bu uygulamaların restorasyonun ömrü üzerine olumlu katkıları olduğu rapor edilmiştir. Bu derlemede rezin kompozit veya seramik ile yapılan indirekt restorasyonların simantasyonunda kullanılacak materyalin seçimi ve ayrıca diş ve restorasyon yüzeyine uygulanacak yüzey hazırlık işlemlerinin etkinliğinin tartışılması amaçlanmıştır.

**Anahtar Kelimeler:** İndirekt Restorasyon; Rezin Siman; Yüzey Hazırlığı

#### **ABSTRACT**

In today's era, the increasing frequency of seeking dental care due to aesthetic demands has led practitioners to use materials such as resin composites and ceramics more extensively. Despite the widespread use of resin composites in clinical settings, issues related to polymerization shrinkage still maintain their significance. To mitigate the effects of polymerization shrinkage and enhance the degree of polymerization, the indirect application of resin composites is recommended. However, when considering the indirect application, the use of ceramic materials, which offer more advantages in terms of aesthetic and mechanical properties compared to resin composites, comes into consideration.

There are numerous factors that independently influence the clinical success of indirect restorations from the indication stage to cementation. The cementation of the restoration is one of the most crucial factors affecting clinical success. Despite the use of various materials for cementation purposes, resin cements appear to be the most preferred. Furthermore, the development of adhesive technology has progressed in parallel with these advancements.

Another factor influencing the clinical success of indirect restorations is the implementation of certain physical and/or chemical treatments on the restoration surface. Positive contributions of these treatments to the longevity of the restoration have been reported. This review aims to discuss the selection of materials for the cementation of indirect restorations made with resin composite or ceramics, as well as the effectiveness of surface preparation procedures applied to the tooth and restoration surfaces.

**Keywords:** Indirect Restoration; Resin Cement; Surface Preparation

## Giriş

Diş hekimliğinde yüksek estetik beklentinin doğal bir sonucu olarak artan materyallerdeki çeşitlilik, hasta ve hekimlere restorasyon seçiminde farklı seçenekler sunmaktadır. Minimal invaziv diş hekimliği anlayışının önem kazanması, hekimlerin pratik uygulamalarına tercihen 'minimal preparasyon' olarak yansımış ve materyal seçimini de etkilemiştir. Fazla diş kesimi gerektiren ve geleneksel yöntemlerle yapılandırılabilen metal destekli seramikler hekim ve hastalar tarafında daha az tercih edilir hale gelmiş, daha konservatif bir yaklaşım olan inley ve onley restorasyonlar, kuron restorasyonların yerini önemli ölçüde doldurmuştur.<sup>1</sup> Metal destekli seramik restorasyonlar klinik olarak uzun yıllardan beri başarıyla kullanılmalarına rağmen seramik ile kaplanmak zorunda olan metal alt yapı özellikle marjinlerde gri renkte hoş olmayan bir görüntüye sebep olabilmektedir.<sup>2</sup> Mevcut tam seramik sistemler, geleneksel tam kuron restorasyonlarına oldukça estetik, biyo uyumlu ve işlevsel bir alternatif sunmakla birlikte, yöntemin diğer avantajları, öngörülebilir uzun vadeli estetik sonuçlar ve supragingival servikal sınırların mükemmel uyumudur.<sup>1</sup>

Rezin kompozit veya seramik ile yapılan indirekt restorasyonların klinik başarısı; endikasyon, diş/dişlerin preparasyonu, ölçü alınması, kullanılan restoratif materyal, laboratuvar şartlarındaki restorasyonun üretim aşaması, restorasyonun ağız içerisinde uyumlanması ve simantasyonu gibi değişik birçok faktörden etkilenmektedir.<sup>3</sup>

Simantasyon; restorasyon ve prepere edilmiş diş yüzeyi arasındaki boşluğun doldurulması ve fonksiyon esnasında restorasyonun yerinden çıkmasını önlemek amacıyla uygulanan ve indirekt restorasyonun klinik başarısını doğrudan etkileyen bir aşamadır.<sup>4</sup> Simantasyon amacıyla kullanılacak materyalinin yanlış seçimi marjinal bütünlüğün bozulmasına, estetik problemlere ve maloklüzyona neden olabilir. Siman seçimi, preparasyon tipine ve simante edilecek restoratif materyale göre değişebilir. Bu aşamada yapılan yanlış bir uygulama nihai bağlanma dayanımını tehlikeye sokabilir.<sup>5</sup> Simantasyon işlemine bağlı kuron retansiyonundaki kaybın, sabit protetik restorasyonların en önde gelen başarısızlık nedenlerinden biri olduğu belirtilmiştir.<sup>2</sup>

Simantasyon amacıyla kullanılan materyallerin resto-

ratif materyallere göre farklı özellikleri bulunmaktadır. Bu nedenle, bu materyalleri uygulamadan önce, üreticinin kullanım talimatlarına uyulması son derece önemlidir.<sup>6</sup>

İdeal bir simantasyon materyali biyoyumlu olmalı, antimikrobiyal aktiviteye sahip olmalı, termal ve kimyasal etkilere karşı dayanıklı olmalı, marjinal sızdırmazlık sağlamalı, minimum film kalınlığına sahip olmalı, uygulaması kolay olmalı, çözünürlüğü düşük olmalı, yarı saydam ve radyoopak olmalı, optimum çalışma ve sertleşme süresine sahip olmalı, restoratif bir materyal ile birlikte kullanıldığında restorasyonun estetiğini bozmamalı, diş dokuları ve restorasyonun elastisite modülü arasında bir elastisite modülüne sahip olmalı, kırılmaya karşı dayanıklı olmalı, yeterli viskoziteye sahip olmalı ve restorasyon kenarlarındaki materyal artıklarının çıkarılması kolay olmalıdır.<sup>4,5</sup>

Simantasyon amacıyla geçmişten günümüze kadar öjenol içeren veya içermeyen çinko oksit simanlar, çinko fosfat siman, çinko karboksilat siman, cam iyonomer siman ve rezin simanlar gibi farklı özelliklere sahip birçok materyal kullanılmıştır. Bu materyallerden rezin simanlar son yıllarda en fazla tercih edilmesine rağmen, günümüzde üniversal olarak kullanılabilir bir simantasyon materyali hala mevcut değildir.<sup>4,5</sup> Bu nedenle, her vaka için en iyi seçenekleri belirlemek amacıyla kullanılan restoratif materyal ve simantasyon materyalinin fiziksel, mekanik ve biyolojik özelliklerini ayırt etmek önemlidir.<sup>5</sup>

Restorasyon iç yüzü ile rezin siman arasındaki bağlanma, restorasyon materyaline, uygulanan yüzey işleme ve rezin siman türüne göre farklılık gösterir.<sup>7</sup> Elmas frez, fosforik asit, hidroflorik asit, lazer, kumlama ve tribokimyasal silika kaplama gibi fiziksel yöntemler kullanılarak restorasyon yüzeyinin topografik yapısının değiştirilmesinin simanın restoratif materyale bağlanmasını arttırdığı gösterilmiştir. Bunlara ilaveten, silan ve adeziv sistemlerin kullanımının da hem diş hem de restoratif materyallere kimyasal bağlanmayı sağlamak için kullanılabilirliği belirtilmiştir.<sup>8,9,10</sup> İndirekt restorasyonların bağlanma dayanımını ve klinik başarısını değerlendiren çalışmalar incelendiğinde; hangi yüzey hazırlama yönteminin daha başarılı olduğuna dair fikir birliğine varılamamıştır. Ancak fiziksel ve kimyasal yöntemlerin birlikte kullanılmasının bağlanma dayanımı ve klinik ba-

şarılı arttırdığının göz ardı edilmemesi gerektiği rapor edilmiştir.<sup>9,10</sup>

Bu derlemede rezin kompozit veya seramik ile yapılan indirekt restorasyonların simantasyonunda kullanılacak materyalin seçimi yanı sıra restoratif materyal yüzeyinde yapılması önerilen uygulamalardan bahsedilerek, hekimlere indirekt restorasyonların simantasyonu için doğru materyal seçimi, yüzey hazırlığı ve uygulama basamakları konusunda bilgi verilmesi amaçlanmaktadır.

### Rezin simanlar

Rezin simanlar günümüzde en çok tercih edilen simantasyon materyallerinden biridir (Tablo I). Bu simanların hem diş dokusuna hem de rezin kompozit ve seramik materyallere bağlanabilme özellikleri bulunmaktadır.

Sıkıştırma kuvvetlerine karşı yüksek direnç göstermeleri, termal genişleme katsayılarının düşük olması, eğilme dayanımı ve sertlik değerlerinin yüksek olması, yüksek yorulma mukavemeti, çözünürlüklerinin düşük olması, translusent özelliğe sahip olmaları, renk seçeneklerinin fazla olması, restorasyonun kenarında aşınmaya karşı direnç göstermeleri ve düşük marjinal geçirgenlik göstermeleri gibi avantajları bulunmaktadır. Ayrıca, yüksek elastik modülüne sahiptirler. Buna bağlı olarak da fonksiyon esnasında desimante olmazlar.<sup>5</sup> Bu olumlu özelliklerinin yanı sıra, uygulama sırasında teknik hassasiyet gerektirmeleri ve simantasyon işlemi sonrasında taşan simanın temizlenme güçlüğü gibi dezavantajları bulunmaktadır. Ayrıca maliyetleri yüksek ve uygulama süreleri

**Tablo I.** Piyasada bulunan rezin simanlar

Polimerizasyon Şekli	Ürünler	Adeziv Tipi	Önerilen Yüzey Hazırlığı/Adeziv Sistem	Önerilen Restoratif Materyal
Işıklı polimerize olan rezin simanlar	Choice 2 (Bisco)	Adeziv rezin siman	Asit/All Bond Universal	Zirkonya, cam seramik, lityum disilikat, rezin kompozit
	Panavia Veneer LC (Kuraray)	Adeziv rezin siman	Panavia V5 Tooth Primer	Seramik, rezin kompozit, zirkonya
	RelyXVeneer Cement (3M-ESPE)	Adeziv rezin siman	Asit/3M Adper Single Bond Plus, 3M Adper Scotchbond Multi-Purpose Adhesive, 3M Scotchbond Universal Adhesive	Porselen, cam seramik, rezin nanoseramik ve kompozit
Dual olarak polimerize olan rezin simanlar	Duo-link Universal (Bisco)	Üniversal adeziv rezin siman	Asit, Kuşlama/All Bond Universal	Zirkonya, cam seramik, lityum disilikat, metal, alümina, rezin kompozit
	G-Cem Capsule (GC)	Self adeziv rezin siman		Seramik, zirkonya, alümina, metal, rezin
	G-Cem ONE (GC)	Self adeziv rezin siman	Asit, Kuşlama/Primer Enhancing Adhesive One Cem-G, G-Premio Bond	Seramik, zirkonya, alümina, metal, rezin, hibrit seramik
	Panavia SA Universal (Kuraray Noritake)	Self adeziv rezin siman	Kuşlama (Metal Oksit Seramik, Kompozit), HF Asitleme (Silika Seramik, Lityum Disilikat)/Clearfil Universal Bond Quick	Porselen, lityum disilikat, kompozit rezin, metal, zirkonya, amalgam
	Panavia F 2.0 (Kuraray Noritake)	Adeziv rezin siman	Kuşlama, Asit/Panavia F 2.0 Ed Primer II	Metal, seramikler, metal oksitler (zirkonya), kompozit, amalgam
	RelyX Universal (3M ESPE)	Adeziv/self adeziv rezin siman	Kuşlama (Oksit Seramik, Metal, Kompozit), HF Asitleme (Cam Seramik)/3M Scotchbond Universal Plus Adeziv	Metal, seramik, zirkonya, kompozit, hibrit
	Relyx Unicem 2 (3M ESPE)	Self adeziv rezin siman	Asitleme, Kuşlama/Adezive Gerek Yok	Metal, kompozit, seramik

uzundur. Bundan dolayı, özellikle pediatrik hastalarda kullanılan prefabrike kronların yapılandırılmasında tavsiye edilmezler.<sup>4,5</sup>

Rezin simanlar, Bis-GMA veya üretan dimetakrilat gibi bir rezin matrisi ve inorganik doldurucu partikülleri içerir. Daha ince film kalınlığı ve yeterli çalışma süresinin olması için içeriğine ilave edilen doldurucu miktarı düşüktür, hatta piyasada bulunan rezin simanların bazılarının içeriğinde doldurucu partikül bulunmaz.<sup>11</sup>

Rezin simanlar döküm metal kronların, seramik kronların, zirkonyum restorasyonların, indirekt rezin kompozit restorasyonların, geleneksel metal-seramik yapıların, metal ve cam fiber postların, implant destekli kronların ve köprülerin ve seramik kuron-köprülerin simantasyonunda kullanılırlar.<sup>12</sup>

### **Rezin simanların sınıflandırılması**

Rezin simanlar polimerizasyon mekanizmalarına göre ve birlikte kullanılan adeziv sisteme göre sınıflandırılırlar.

*Polimerizasyon mekanizmalarına göre rezin simanların sınıflandırılması*

ISO rezin simanları polimerizasyon mekanizmalarına göre kimyasal olarak polimerize olan, ışıkla polimerize olan ve dual olarak polimerize olan rezin simanlar olarak sınıflandırılmışlardır.<sup>11</sup>

### **Kimyasal olarak polimerize olan rezin simanlar**

Toz/likit veya pat/pat şeklinde olan bu tip rezin simanlarda polimerizasyon reaksiyonu karıştırılma sonucu bileşenlerde bulunan tersiyer aromatik amin ve benzoil peroksitin arasındaki kimyasal reaksiyon sonucu başlar.<sup>6</sup>

Tutuculuğu zayıf metal restorasyonlar, endodontik postlar ve ışık gücünün yeterince ulaşamayacağı kalınlığa (2.5 mm'den kalın) sahip restorasyonların simantasyonunda kimyasal olarak polimerize olan rezin simanlar kullanılabilir. Kullanılan restoratif materyalin yapısal özellikleri, rengi ve opak oluşu (örneğin; zirkonyum oksit içeren materyaller) restorasyon altında kullanılan rezin simanı polimerize etmek için ışığın materyal içerisine yeterince nüfuz etmesine engel olur. Bu gibi durumlarda kimyasal olarak polimerize olan rezin simanların kullanımı ışığın ulaşmadığı alanlarda yüksek derecede polimerizasyon ve dolayısıyla da optimal özellikler elde edilmesini sağlar.

Kimyasal olarak polimerize olan rezin simanların renk seçenekleri kısıtlıdır, translüsent özellikleri zayıftır, çalışma süreleri kısadır. Ayrıca, bu tip rezin simanların tersiyer amin içeriklerinin fazla olması nedeniyle renk değiştirme eğilimleri fazladır. Bu nedenle, translüsent ve ince seramik restorasyonların simantasyonunda kullanımları uygun değildir.<sup>12,13</sup>

### **Işıkla polimerize olan rezin simanlar**

Işıkla aktifleşen fotobaşlatıcılar içeren bu simanların çalışma süreleri uzundur. Renk seçenekleri geniş, renk değişimleri ise stabildir.<sup>13</sup> Bu tip rezin simanlar, kalınlığı 1,5 mm'den az olan ve ışığın yeterince penetre olabileceği indirekt rezin kompozit ve seramik restorasyonları simante etmek için kullanılabilir. Ancak, kalın zirkonya restorasyonların simantasyonunda yeterli şekilde polimerize olmayabilirler.<sup>12</sup> Işıkla sertleşen rezin siman artıklarının temizlenmesi genellikle 2 ila 5 saniyelik ışık uygulamasından hemen sonra gerçekleştirilmelidir. Bu esnada, restorasyon kenarlarında boşluk oluşturmaktan kaçınmak gerekir.<sup>14</sup> Restorasyon fazlalıkları temizlendikten sonra, tekrar ışık uygulanarak polimerizasyonun tamamlanması gerekir.<sup>13</sup>

### **Dual-cure polimerize olan rezin simanlar**

Bu tip rezin simanlar hem kimyasal olarak polimerizasyonu başlatan amin başlatıcılar hem de ışıkla polimerizasyonu başlatan fotobaşlatıcılar içerirler. Karıştırıldıktan sonra ışık uygulanması ile hem ışıkla polimerizasyon hem de kimyasal olarak polimerizasyon reaksiyonu başlar.<sup>12</sup> Dual-cure rezin simanlarda ışıkla polimerizasyon reaksiyonu kimyasal polimerizasyona oranla daha hızlı, kimyasal reaksiyonun tamamlanması ise daha uzun bir süreçte gerçekleşir. Klinik uygulamada dual-cure simanın karıştırılmasından hemen sonra ışık uygulanırsa, simanın viskozitesi hızla yükselmesine bağlı olarak kimyasal polimerizasyon reaksiyonundan sorumlu peroksit-amin sistemi arasındaki reaksiyon yeterince oluşmaz. Bu da polimerizasyonun eksik oluşmasına, dolayısıyla simanın sertliğinin azalmasına ve klinik başarısızlığın görülmesine neden olabilir. Bu bilgiye dayanarak eğer dual-cure bir rezin siman kullanılacaksa, restorasyonun tüm kontrolleri yapıldıktan sonra en son aşamada materyale ışık uygulanmalıdır.<sup>13</sup>

Dual-cure rezin simanların kullanımında restorasyon kalınlığı ve restorasyon materyalinin yapısı çok önem-

lidir. Özellikle 2,0 mm'den daha ince seramik ve rezin kompozit restorasyonlar için dual-cure rezin simanların kullanımı önerilir.<sup>15</sup>

### ***Adeziv sistem uygulanmasına göre rezin simanların sınıflandırılması***

Rezin simanlar adeziv sistem uygulanmasını gerektirmelerine göre adeziv (pürüzlendirmeli ve yıkanmalı (etch and rinse) ve kendinden pürüzlendirmeli (self-etch)) ve kendinden bağlanabilen (self-adeziv) simanlar olarak sınıflandırılmışlardır. Adeziv simanların kullanıldığında, diş yüzeyine önce fosforik asit daha sonra adeziv sistemin uygulanması gerekir. Self-adeziv olarak tanımlanan simanlar da ise adeziv kullanımı söz konusu değildir.<sup>16</sup>

#### ***Etch and rinse rezin simanlar***

Asit uygulaması ve yıkama gerektiren bir adeziv sistemle kullanılan bu tip rezin simanlar güvenilir bağlanma dayanımı göstermeleri nedeniyle klinik olarak iyi performans gösterirler.<sup>17</sup> Kullanılan adeziv sisteme göre üç aşamalı ve iki aşamalı sistemler olarak sınıflandırılırlar. Adeziv sistemin üç aşamalı kullanıldığı sistemler asit, primer ve bonding ajan uygulamasını gerektirir. İki aşamalı sistemlerde ise asit uygulaması ve yıkama sonrası, primer ve bonding ajanın birleştirildiği bir ajan uygulanır.<sup>17</sup>

Asit, mine ve dentini pürüzlendirmek amacıyla uygulanır. Genelde %30 veya %40'lık fosforik asit bu amaçla kullanılır. Asit uygulaması sonrasında smear tabaka kaldırılır, intertübüler dentin demineralize olur ve dentin tübülleri açığa çıkar. Takiben, asit uygulanmış, yıkanmış ve kurutulmuş yüzeye adeziv sistemin primer ve bondingi uygulanır. Bu simanların ışıkla polimerize olan veya dual-cure olarak polimerize olan tipleri mevcuttur.<sup>6</sup>

Üç aşamalı adeziv sistemlerin bağlanma dayanımlarının hem in vivo hem de in vitro olarak yeterli olduğu gösterilmiştir. Buna mine ile gerçekleşen yeterli bağlanmanın ve dentin hibridizasyonunun neden olduğu belirtilmiştir. Çok aşamalı bu sistemlerin uygulanması teknik hassasiyet gerektirir. Uygulama aşamaları esnasında tükürük kontaminasyonundan kaçınmak gerekir. Ayrıca, dentin dokusunun aşırı kuru veya ıslak bırakılmasına bağlı olarak post-operatif hassasiyet de oluşabilir.

İki aşamalı sistemlerde uygulama aşamasının azaltılması çekici bir özellik gibi görünmektedir. Ancak bu tip

rezin simanların dentine yeterince penetre olabilmesi için birkaç kat olarak uygulanması önerilmektedir. Birçok in vitro çalışmada<sup>13,16</sup>, iki aşamalı sistemlerin üç aşamalı sistemlere göre daha az bağlanma dayanımı gösterdikleri bildirilmiştir.

#### ***Self-etch rezin simanlar***

Self-etch adeziv sistemlerde primerin içeriğine asidik özelliğe sahip monomer ilave edilmiştir. Bu sistemler iki veya tek aşamada uygulanırlar. Asidik özelliğe sahip primer, mine ve dentin yüzeyinde hem asitleme hem de priming uygulamasını gerçekleştirir. pH'ları 1-2 arasındadır. Uygulandıktan sonra yüzeyin yıkanmasına gerek yoktur. Self-etch adeziv sistemlerin kullanılması ile teknik hassasiyetin, dolayısıyla uygulayıcı hatalarının azaltılması amaçlanmıştır. Bu rezin simanlar kullanım kolaylıkları ve post-operatif hassasiyeti azaltmalarından dolayı diş hekimleri tarafından sıklıkla tercih edilmektedir. Buna karşın, etch and rinse sistemlere göre özellikle minede daha zayıf bağlanma dayanımı gösterdikleri belirtilmiştir.<sup>12</sup>

Self-etch simanların kimyasal olarak polimerize olan rezin kompozitlerle uyumsuzluk gösterdiği rapor edilmiştir.<sup>18,19</sup> Ayrıca tek aşamalı self-etch adeziv sistemlerin de rezin simanlarla birlikte kullanılmaları tavsiye edilmemektedir.<sup>18</sup> Bu nedenle rezin siman için üreticinin önerdiği adeziv sistem ve restoratif materyalin kullanılması önemlidir.

#### ***Self-adeziv rezin simanlar***

Self-adeziv rezin simanlar simantasyon işlemini basitleştirebilmek için geliştirilen simanlardır.<sup>6</sup> Esasen geleneksel dimetakrilat monomerler (Bis-GMA gibi), fonksiyonel asidik monomer (10-metakriloksidil dihidrojen fosfat gibi) ve aktivatör-initiator sistem içerirler.<sup>20</sup> Self-adeziv rezin simanların kullanımı geleneksel rezin simanlara göre daha kolaydır.<sup>6</sup> Tam seramik kronlar, laminate venerler, inley ve onley restorasyonların simantasyonunda kullanılabilirler.<sup>13</sup>

Bu simanların hem ışıkla hem de kimyasal olarak polimerize olmaları, çalışma sürelerinin uzun olması, uygulamalarının kolay olması, renk seçeneklerinin fazla olması, diş yüzeyinde ön hazırlık gerektirmemeleri, boyutsal olarak stabil olmaları, radyoopak olmaları, flor salınımı yapabilmeleri gibi avantajları bulunmaktadır.<sup>6</sup>

Self-etch adeziv sistemlere benzer şekilde, polimeri-

zasyon reaksiyonun başlangıç aşamasında düşük pH'ya sahip monomerler dentinin mineye göre daha iyi pürüzlennmesine ve hidrofilik monomerlerin dentine homojen olarak penetre olmasını sağlar. Reaksiyon ilerlediğinde, asidik monomerler diş dokularındaki kalsiyum ile ve iyon salabilen inorganik doldurucuların metal oksitleri ile reaksiyona girer. Bu reaksiyon pH ve hidrofilik yapı yükselinceye kadar devam eder.<sup>4</sup>

Self-adeziv rezin simanların mine ve dentine bağlanma dayanımları etch and rinse rezin simanlara göre daha düşüktür. Kısa dönem takipli çalışmalar self-adeziv rezin simanların self-etch rezin simanlara benzer klinik performans gösterdiklerini rapor etmesine rağmen, uzun dönem klinik performansları henüz kanıtlanmamıştır. Geleneksel rezin simanlar ile karşılaştırıldıklarında, mineye daha zayıf bağlanma gösterirler. Çünkü self-adeziv rezin simanlarda mine yüzeyine asit uygulanmaz, oluşan bağlanma sadece içeriğindeki asidik monomerlerin etkisi ile gerçekleşir. Bu simanların dentine bağlanma dayanımları da düşüktür<sup>21</sup>. Buna restorasyon yüzeyindeki smear tabakası ile reaksiyona girmeleri sonucu oluşan güçlenmiş smear tıkaçlarının rezin ile oluşan tıkaçlardan daha zayıf olması neden olduğu belirtilmiştir. Ayrıca genleşmeye neden olan nemi absorbe etmeleri, porselen laminete veneer gibi maksimum dayanıklılığına rezin simanla simantasyon sonrası ulaşan restorasyonlar ve lösit içerikli düşük dayanıklı seramiklerle (IPS Empress, Ivoclar Vivadent, Schaan, Liechtenstein) kullanımlarını engelleyebilir. Dentine bağlanmalarının mineye göre daha iyi olmasından dolayı, mineye asit uygulaması ile bağlanma dayanımlarının yaklaşık iki kat artacağı belirtilmektedir. Ancak dentine asit uygulanırsa, bağlanma dayanımının azalacağı, bu nedenle gerektiği durumlarda mineye selektif olarak asit uygulamasının yapılması önerilmiştir<sup>13</sup>.

### **Rezin simanların güncel sınıflandırılması**

Rezin simanlardaki en son gelişim dual-cure olarak polimerize olan üniversal simanların piyasaya sunulmasıdır. Bu simanlar klinisyenin tercihinine göre hem adeziv (total-etch, self-etch veya selektif etch modunda kullanılarak) hem de self-adeziv olarak kullanılabilirler. Self-adeziv modunda kullanıldıklarında kullanımları kolaydır. Bu simanlar üniversal bir adeziv sistem ile birlikte kullanılmalıdır. Diş dokuları ve restoratif materyal ile kimyasal bağlanmanın gerçekleşebilmesi için üniversal

siman/adeziv sistemin en az bir bileşenin silan gibi bir fonksiyonel asidik monomeri içermesi gerekir.<sup>22</sup>

Üniversal simanların adeziv ve self-adeziv sistemlere göre sertliğinin daha düşük, su emme özelliğinin ise daha fazla olduğunu bildiren çalışma bulguları bulunmaktadır. Ancak uzun süre takipli klinik çalışma bulguları yeterli değildir. Bu tip simanların kanıta dayalı bulgulara dayanarak daha güvenilir kullanılabilmesi için farklı özelliklerini inceleyen ve diğer simantasyon materyalleri ile karşılaştıran çalışmaların yapılmasına gereksinim bulunmaktadır.<sup>23</sup>

### **Restorasyon Yüzeyinin Hazırlanması**

Restorasyon yüzeyinin hazırlanması indirekt restorasyonların diş yüzeyine bağlanmasını ve marjinal adaptasyonu arttırmak, mikrosızıntı oluşumunu önlemek ve hem prapere edilen diş hem de restorasyonun kırılmaya karşı direncini arttırmak için oldukça önemlidir. Ancak bu tip restorasyonlarda yapısal olarak farklı iki yüzey bulunmaktadır. Bunlardan biri diş yüzeyi diğeri ise restoratif materyaldir. İdeal bir bağlanma protokolünde mikromekanik bağlanma ve restoratif materyalle kimyasal bağlanmanın gerçekleştirilmesi gereklidir. Mikromekanik bağlanma pürüzlendirilmiş bağlanma yüzeyine primer, silan ve rezin simanın infiltre olmasıyla oluşan bir bağlanmadır.<sup>24</sup>

Restoratif materyal ve diş yüzeyine simantasyon öncesinde yüzey hazırlığının yapılmasının restorasyon başarısını olumlu yönde etkilediği gösterilmiştir. Yüzey hazırlığı yüzey topografisini mikroskopik düzeyde değiştiren bir veya birkaç aşamada yapılan uygulama olarak tanımlanır. Yüzey hazırlığı sonrası oluşan pürüzlü yüzey nedeniyle bağlanma yüzey alanının, yüzey enerjisinin ve ıslanabilirliğin arttığı bildirilmiştir<sup>24,25</sup>.

Yüzey hazırlığı; mekanik, kimyasal veya hem mekanik hem kimyasal olarak hazırlanabilir (Tablo II). Başarılı bir bağlanma için uygulanacak yüzey hazırlığının restorasyon materyalinin içeriği ve tipine göre seçilmesi gerekmektedir.

### **Mekanik yöntemler**

#### *Asit ile pürüzlendirme*

Fosforik asit ve hidroflorik asit restorasyon yüzeyini pürüzlendirmek amacıyla en sık kullanılan asit tipleridir. Asit kullanımı, silika içerikli cam matriks ile asidin reaksiyona girmesine ve heksafloro silika partiküllerinin

açığa çıkmasına, dolayısıyla mikromekanik retansiyon alanlarının oluşumuna ve bağlanma dayanımı değerlerinin artmasına neden olur.

**Tablo II.** Seramik veya rezin kompozit ile yapılan indirekt restorasyon yüzeylerine uygulanan yüzey hazırlama yöntemleri

Yüzey Hazırlama Yöntemleri
<b>A. Mekanik Yöntemler</b>
Asit ile pürüzlendirme
Kumlama a. Alüminyum oksit partikülleri ile kumlama b. Sentetik elmas separtikülleri ile kumlama
Elmas frez ile pürüzlendirme
Lazer ile pürüzlendirme
<b>B. Kimyasal Yöntemler</b>
Silan uygulaması
<b>C. Mekanik-Kimyasal Yöntemler</b>
Tribokimyasal silika kaplama
Pirokimyasal silika kaplama

Diş hekimliği uygulamalarında genellikle %36-40'lık konsantrasyonlarda jel formunda ortofosforik asit kullanılmaktadır. Diş yüzeyinde pürüzlendirme amacıyla kullanılan ortofosforik asit, restorasyon yüzeylerinde genellikle yüzey temizliği ve bağlantıyı arttırmak amacıyla kullanılır.<sup>26,27</sup> Yapılan çalışmalarda ortofosforik asidin seramik yüzeyin pürüzlendirilmesinde çok başarılı olmadığı, ancak yüzeyinin temizlenmesinde kullanılabileceği

belirtilmiştir.<sup>28,15</sup>

Hidroflorik asit ise sıklıkla %5-10 konsantrasyonda, 60 sn süresince uygulanır. Ancak uygulanma süresi ve konsantrasyonu kullanılan seramik materyalin yapısal özelliklerine göre farklılık gösterir.<sup>29</sup> Hidroflorik asit uygulamasının amacı, asidin yapısında yer alan florürün silikona olan afinitesinin oksijene olan afinitesinden daha fazla olmasıdır, böylelikle seramiğin cam matriks yapısı çözünür, çözülmeyen alanlarda ise retansiyon alanları oluşur.<sup>30</sup> Hidroflorik asit uygulamasının rezin simanın seramik esaslı restoratif materyale bağlanma dayanımını arttırdığını bildiren çok sayıda çalışma bulunmaktadır.

#### Kumlama

Restorasyon yüzeyine alüminyum oksit (30-200 µm partikül büyüklüğüne sahip) partiküllerinin 2-3 bar basınçla ile 15 sn süresince püskürtülmesinin pürüzlü bir yüzeyin oluşmasına ve dolayısıyla bağlanma dayanımının artmasına neden olduğu belirtilmiştir.<sup>31</sup> Ayrıca bu uygulamanın yüzeyin enerjisi ve ıslanabilirliğinin artmasına da neden olduğu rapor edilmiştir.<sup>32</sup> Uygulama yüksek basınçla yapılırsa, yüzeyde kopmalara yol açarak bağlanmayı azaltabilir. Bu nedenle, silika içerikli seramiklerde kullanılması önerilmez.<sup>32</sup> Temelde aynı işleyişle çalışan farklı firmalara ait kumlama cihazları ve tozları bulunmaktadır (Tablo III). Başarılı bir bağlanma için kumlanan yüzeyin sertlik derecesinin kullanılan tozun partikül sertliğinden fazla olması gerekir. Yüzeyde olu-

**Tablo III.** Piyasadaki mevcut kumlama cihazları, kullanılan partiküllerin boyutu ve kullanım alanları

Kumlama cihazları	Kullanılan partikül boyutu	Kullanım alanları
Aquacare Twin (Velopex, İngiltere)	29-53 µm boyutunda alüminyum oksit tozu	Ağız içi ve ağız dışı kullanım imkanı
Cojet (3M Espe, ABD)	30 µm boyutunda silika kaplı alüminyum oksit tozu	Ağız içi ve ağız dışı kullanım imkanı
Rocatec (3M Espe, ABD)	30-110 µm boyutunda silika kaplı alüminyum oksit tozu	Sadece ağız dışı kullanım imkanı
Dentoprep (Ronvig, Danimarka)	50 µm boyutunda alüminyum oksit tozu	Ağız içi ve ağız dışı kullanım imkanı
Airsonic Mini Sandblaster (Hagwerwerken, Almanya)	50-90 µm boyutunda alüminyum oksit tozu	Ağız içi ve ağız dışı kullanım imkanı

şan topografik yapının kullanılan toz partikülün boyutu ile ilişkisi bulunmaktadır. Restoratif materyal ile rezin siman arasındaki bağlanma bu faktörlerden doğrudan etkilenmektedir.<sup>33</sup>

#### *Elmas frez ile pürüzlendirme*

Bağlayıcı yüzeyimizi oluşturan materyalin pürüzlendirilmesinde yeşil ve siyah bantlı frezler kullanılmaktadır. Yeşil bantlı frezlerde aşındırıcı partiküllerin boyutu yaklaşık 150 mikrometre iken siyah bantlı frezlerde 200 mikrometredir. Ancak frezle pürüzlendirme işleminin seramik restorasyonlarda çatlak oluşumuna ve çatlağın ilerlemesine neden olabileceği bildirilmiştir.<sup>34</sup>

#### *Lazer ile pürüzlendirme*

Restoratif diş tedavisinde en sık kullanılan lazer tipi Erbiyum lazerdir. İki farklı tipi bulunan Erbiyum lazerler dalga boyuna göre Er: YAG (2940 nm) ve Er,Cr:YSGG (2780 nm) lazer olarak sınıflandırılırlar.<sup>35</sup> Yüzeyde mikromekanik retansiyon alanları oluşturan Erbiyum lazerler diş sert dokularında su ile birlikte gelen enerjinin yüzeye aktarılmasını takiben buharlaşma ve ablasyonun oluşmasına neden olur. Ani bir erime ortaya çıkar ve eriyen materyalin hacmindeki değişiklik ile güçlü bir mikro genleşme ortaya çıkar. Genleşmeye bağlı oluşan stres rezin kompozit yapısı içerisinde eriyen materyalin yüzeyden uzaklaşmasına ve yüzeyde mikrokrater benzeri görünümlerin oluşmasına neden olur.<sup>36</sup>

#### *Kimyasal yöntemler*

##### *Silan uygulaması*

Mekanik yöntemleri takiben, restorasyon yüzeyine primer uygulanımı primerin içerdiği monomerler ile yüzey bileşenlerinin reaksiyona girmesine ve dolayısıyla kimyasal bağlanmanın oluşmasına neden olur. Bu amaçla en sık kullanılan ajan 3-metakriloksipropiltrimetoksi silan (MPS)'dir. Silan, iki fonksiyonel monomer içermektedir, bu monomerlerden biri yüzeydeki silikon dioksitlerle siloksan bağları oluşturabilen silanol grubu, diğer monomer ise rezin organik matrisine bağlanan metakrilat grubudur.<sup>37</sup> Tijan ve ark<sup>38</sup>, silan uygulanmasının yüzey enerjisini ve ıslanabilirliği arttırdığını belirtmişlerdir.

#### *Mekanik-kimyasal yöntemler*

##### *Tribokimyasal silika kaplama*

Bu yöntem, kinetik enerjiyi kimyasal enerjiye dönüştürme prensibi ile çalışır. Tribokimyasal silika kaplama

yapabilmek amacıyla piyasada CoJet ve Rocatec (3M ESPE, ABD) isimli cihazlar bulunmaktadır.<sup>39,40</sup> Silika ile kaplanmış alüminyum oksit partiküllerinin basınçla püskürtülmesi sonucu, restorasyon yüzeyinde 15 µm'ye kadar penetre olabilen silika tabakası oluşur.<sup>39</sup> Alüminyum oksit partikülleri ile mikromekanik bağlanma, yüzeyde oluşturulan silika tabakası ile kimyasal bağlanma elde edilebilmektedir.<sup>38</sup>

#### *Pirokimyasal silika kaplama*

Yüksek sıcaklıktaki silan çözeltisinin uygulanması sonucu oluşan pirokimyasal reaksiyon, restorasyon yüzeyinde silika tabakasının oluşumuna neden olur. Bu tabakanın üzerine uygulanan silan ile rezin kompozit ve metal esaslı restoratif materyallere bağlanmanın arttığı, cam içerikli seramik materyallerde ise kullanılmalarının gereksiz olduğu bildirilmiştir. Silicoater (Heraeus-Kulzer) bu amaçla üretilmiş cihazdır. Sistem sadece ağız dışında laboratuvar ortamında kullanılabilir.<sup>41</sup>

#### *İndirekt rezin kompozit ve seramik restorasyonların bağlanma protokolleri*

Simantasyon aşamasında; çalışma ortamın kan, tükürük ve nem ile temasının olmaması gerekir. Diğer bir deyişle, diş ve restorasyon yüzeyinin temiz ve kuru olması bir zorunluluktur. Hazırlanan restorasyonun ağız içinde uyumlaması yapıldıktan sonra, restorasyon yüzeyine yüzey hazırlık uygulama/uygulamalarının yapılması gerekir. Bu uygulamalar restorasyon yapımında kullanılan restoratif materyallerin yapısal özelliklerine göre farklılık gösterir. Bu farklılık sadece rezin kompozit ile seramik materyallerin arasında değil, aynı zamanda rezin kompozit ve seramik materyallerin kendi içerisinde de gözlenir.<sup>34</sup>

İndirekt restorasyon yapımında geleneksel indirekt rezin kompozitler, prefabrik CAD/CAM nanokompozit bloklar (Lava Ultimate) ve hibrit seramikler olarak da tanıtılan, CAD/CAM teknolojisiyle (Enamic) üretilen polimer infiltre seramik ağ gibi farklı özelliklere sahip materyaller kullanılabilir. Bu materyallerin birbirinden farklı özelliklere sahip olması, rezin kompozit restorasyonların yüzey hazırlığı ile ilgili en uygun protokolün hangisi olduğu konusunda kafa karışıklığını oluşturmaktadır. Buna rağmen, indirekt rezin kompozit restorasyonların yüzey hazırlanmasında alüminyum oksit ile kumlama + silan uygulaması, sadece alüminyum oksit ile kumlama uygu-



laması, tribokimyasal kumlama (Rocatec/Cojet sistemleri) + silan uygulaması ve lazer uygulamasının kullanılabilmesi belirtilmiştir.<sup>34</sup>

İndirekt restorasyon seramik bir materyal kullanılarak yapılmış ise kullanılan seramik materyalin yapısına bağlı olarak yüzey hazırlama uygulamasının yapılması gerekir. Silika esaslı seramiklerde (feldspatik seramik, lösit ile kuvvetlendirilmiş feldspatik seramikler, lityum disilikat seramikler) ve polimer infiltre seramiklerde hidroflik asit + silan, zirkonya gibi metal oksit seramiklerde air abrazyon + fosfat monomeri içeren bir primerin restorasyon yüzeyine uygulanması önerilir.<sup>6</sup>

Yüzey topografisini değiştirmek için uygulanan asit, kumlama, lazer gibi uygulamalarından sonra restorasyon yüzeyini örten materyalden çözünen bileşenlerin veya uygulama materyallerinin artıklarının restorasyon yüzeyinden temizlenmesi gerekir. Bu amaçla restorasyon yüzeylerine alkol ile ultrasonik temizlik uygulanır. Takiben, restorasyon yüzeyine silan uygulanır.<sup>34</sup>

Restorasyon yüzeyinin hazırlanmasından sonra, diş yüzeyi hazırlanır. Bu amaçla, ölçü alınmadan önce prepere edilmiş dentin yüzeyi bir dentin bağlayıcı ajan ile örtülebilir. Bu uygulama immediate dentin sealing (IDS) olarak tanımlanmaktadır. IDS, özellikle etch and rinse sistemlerin kullanıldığı vakalarda önerilmektedir. Aynı zamanda, IDS uygulaması dentini bakteriyel sızıntıya ve tedavinin geçici simantasyon aşamasında post operatif hassasiyete karşı da korunmasını sağlar. Ayrıca, uygulanan birden fazla adeziv tabakanın dentin bağlantısının kalitesini artırabileceği de öne sürülmüştür.<sup>13</sup>

Diş yüzeyi hazırlandıktan sonra kullanılacak olan rezin siman kullanımı üretici firmanın talimatlarına göre uygulanmalıdır. Genelde bu amaçla ışıkla polimerize olan veya dual-cure rezin simanlar tercih edilir.<sup>13</sup> Bunların seçiminde daha önceden bahsedilen konulara dikkat edilmesi gerekir. Kullanılan restoratif materyale göre uygulanması önerilen simantasyon protokolleri Tablo IV'te özetlenmiştir.

**Tablo IV.** Kullanılan materyale göre simantasyon protokolleri

Restoratif materyaller	Yüzey hazırlama protokolü
İndirekt kompozit restorasyon	Al <sub>2</sub> O <sub>3</sub> ile kumlama Silan Adeziv Rezin siman
Feldspatik seramik	2 dakika %9.8'lik hidroflik asit ile pürüzlendirme Silan Adeziv Işıklı* ya da dual olarak polimerize olan rezin siman
Löstitile güçlendirilmiş cam seramik	1 dakika %9.8'lik hidroflik asit ile pürüzlendirme Silan Adeziv Işıklı* ya da dual olarak polimerize olan rezin siman
Lityum disilikat seramik	20 saniye %4.6'lık hidroflik asit ile pürüzlendirme Silan Adeziv Işıklı* ya da dual olarak polimerize olan rezin siman
Polimer infiltre seramik	1 dakika %5'lik HF asit ile pürüzlendirme Silan Adeziv Işıklı* ya da dual olarak polimerize olan rezin siman
Zirkonya polikristalin seramik	Al <sub>2</sub> O <sub>3</sub> ile kumlama Silan Fosfat monomeri (MDP) içeren adeziv Işıklı* ya da dual olarak polimerize olan rezin siman
*Tercih edilen	

### **Sonuç**

Günümüzde gelişen adeziv teknolojisindeki gelişim restoratif tedavilerde gözlenen kısıtlamaların azalmasına, dolayısıyla tedavilerin başarısının artmasına neden olmuştur. Bunun sayesinde hem anterior hem de posterior bölgede fiziksel açıdan sağlam, estetik, fonksiyonel, konservatif ve ekonomik tedavi yaklaşımlarını uygulamak mümkün olmuştur. Adeziv teknolojisindeki gelişmeler indirekt restorasyonların simantasyonunda kullanılan materyallerin özelliklerinin de gelişmesini tetiklemiştir.

Günümüzde indirekt restorasyonların simantasyonunda yaygın olarak kullanılan rezin simanlar indirekt restorasyonların klinik başarısına katkı sunmuştur. Ancak restoratif materyal ve simantasyon amacıyla kullanılan materyal arasında adeziv ve koheziv başarısızlıklar hala görülmektedir. Bu durumu azaltmak amacıyla restorasyon yüzeyinde bazı ön hazırlık uygulamalarının yapılması indirekt restorasyonun ömrünü arttıracaktır. Ancak bu uygulamalar restoratif materyalin özellikleri dikkate alınarak uygulanmalıdır.

**Kaynaklar**

1. Kanar ÖE, Tağtekin D. İndirekt Kompozit ve Seramik Restorasyonlarda Yüzey Hazırlığı. *J Aydın Dent.* 2021; 7: 57-5.
2. Uludamar DA, Aygün DŞ, Özkan P. Tam Seramik Restorasyonların Simantasyonu. *Atatürk Üniv Diş Hek Fak Derg.* 2011; 2: 150-62.
3. Blatz MB, Conejo J, Alammari A, Ayub J. Current Protocols for Resin-Bonded Dental Ceramics. *Dent Clin.* 2022; 66: 603-25.
4. Leung GKH, Wong AWY. Update on Dental Luting Materials. *J Dent.* 2022; 10: 208.
5. Lad PP, Kamath M, Tarale K, Kusugal PB. Practical clinical considerations of luting cements: A review. *J Int Oral Health.* 2014; 6:116.
6. Gül S, Eser R, Deniz Arısu H. İndirekt Restorasyonların Adeziv Simantasyonu. Üçtaşlı MB. Güncel Adeziv Yaklaşımlar ve Klinik Adeziv Uygulamalar Özel sayı. *Ankara. Türkiye Klinikleri.* 2022: 30-37.
7. Çetin GY, Dilek Nalbant A. Rezin Matriks Seramiklere Uygulanan Yüzey İşlemlerinin Bağlanma Dayanımına Etkisi. *Ado Clin Sci.* 2022;11: 346-53.
8. Kim SH, Lee YK, Lim BS. Influence of Porcine Liver Esterase on The Color of Dental Resin Composites by CIEDE2000 System. *J Biomed Mat Res.* 2005; 72: 276-83.
9. Baena E, Vignolo V, Fuentes MVF, Ceballos L. Influence of Repair Procedure on Composite to Composite Microtensile Bond Strength. *Am J Dent.* 2015; 28: 255-260.
10. Rathke A, Tymina Y, Haller B. Effect of Different Surface Treatments on The Composite-Composite Repair Bond Strength. *Clin Oral Investig.* 2009; 13: 317-23.
11. Haddad MF, Rocha EP, Assuncao WG. Cementation of Prosthetic Restorations: From Conventional Cementation to Dental Bonding Concept. *J Craniofac Surg.* 2011; 22: 952-58.
12. Heboyan A. Dental Luting Cements: An Updated Comprehensive Review. *Molecules.* 2023, 28.4: 1619.
13. Türk AG, Ulusoy M, Önal B. İndirekt Restorasyonlarda Kullanılan Kompozit Rezin Simanlar. *Ege Üniv Diş Hek Fak Derg.* 2014; 35: 1-8.
14. Hill EE. Dental Cements for Definitive Luting: A Review and Practical Clinical Considerations. *Dent Clin North Am.* 2007; 51: 643-58.
15. Caprak YO, Turkoglu P, Akgungor G. Does The Translucency of Novel Monolithic Cad/Cam Materials Affect Resin Cement Polymerization with Different Curing Modes?. *J Prosthodont.* 2019; 28: 572-79.
16. Kurtoglu C. Geleneksel ve Adeziv Dental Simanlar Hakkında Bir Derleme Çalışması. *Atatürk Üniv Diş Hek Fak Derg.* 2012; 2: 205-16.
17. D'Arcangelo C, Vanini L, Casinelli M, Frascaria M, De Angelis F, Vadini M, D'Amario M. Adhesive Cementation of İndirect Composite İnlays and Onlays: A Literature Review. *Compend Contin Educ Dent.* 2015; 36: 570-77.
18. Ercan E, İbrahimov D, Hamidi MM. Kompozit İnley, İndirekt Porselen İnley ve Cad/Cam İnley Sistemi ile Restore Edilen Dişlerin Kenar Sızıntılarının İncelenmesi: İn Vitro Çalışma. *Atatürk Üniv Diş Hek Fak Derg.* 2016; 26: 29-37 .
19. Da Rosa LS et al. Does Adhesive Luting Reinforce The Mechanical Properties of Dental Ceramics Used as Restorative Materials? A Systematic Review and Meta-Analysis. *J. Adhes Dent.* 2022; 24: 209-22.
20. Carville R, Quinn F. The Selection of Adhesive Systems for Resin-Based Luting Agents. *J Ir Dent Assoc.* 2008; 54: 218- 22.
21. Baena E, Vignolo V, Fuentes MVF, Ceballos L. Influence of Repair Procedure on Composite to Composite Microtensile Bond Strength. *Am J Dent.* 2015; 28: 255-260.
22. Stamatacos C, Simon JF. Cementation of İndirect Restorations: An Overview of Resin Cements. *Compend Contin Educ Dent.* 2013; 34: 42-6.
23. Özyöney G, Yanıkoğlu F, Tağtekin D. The Efficacy of Glass-Ceramic Onlays in The Restoration of Morphologically Compromised and Endodontically Treated Molars. *Int J Prosthodont.* 2013; 26: 230-34.
24. Stawarczyk B, Krawczuk A, Ilie N. Tensile Bond Strength of Resin Composite Repair in Vitro Using Different Surface Preparation Conditionings to an Aged CAD/CAM Resin Nanoceramic. *Clin Oral Inves.* 2015; 19: 299-08.
25. Borges GA, Sophr AM, De Goes MF, Sobrinho LC, Chan DC. Effect of Etching and Airborne Particle Abrasion on The Microstructure of Different Dental Ceramics. *J Prosthet Dent.* 2003; 89: 479-88.
26. Dutra D, Pereira G, Kantorski KZ, Exterkate R, Kleverlaan CJ, Valandro LF. Grinding With Diamond Burs and Hydrothermal Aging of a Y-TZP Material: Effect on The Material Surface Characteristics and Bacterial Adhesion.

- Oper Dent. 2017; 42: 669-78.
27. Zogheib LV, Bona AD, Kimpara ET, JF M. Effect of Hydrofluoric Acid Etching Duration on The Roughness and Flexural Strength of a Lithium Disilicate-Based Glass Ceramic. *Braz Dent J.* 2011; 22: 45-0.
28. Papia E, Larsson C, du Toit M, Vult von Steyern P. Bonding Between Oxide Ceramics and Adhesive Cement Systems: A Systematic Review. *J Biomed Mater Res B Appl Biomater.* 2014; 102: 395-13.
29. Vargas MA, Bergeron C, Diaz-Arnold A. Cementing All-Ceramic Restorations: Recommendations for Success. *J Am Dent Assoc.* 2011; 142: 20-4.
30. Shimada Y, Yamaguchi S, Tagami J. Micro-Shear Bond Strength Of Dualcured Resin Cement To Glass Ceramics. *Dent Mater.* 2002; 18: 380-88.
31. Tzanakakis EG, Tzoutzas IG, Koidis PT. Is There a Potential for Durable Adhesion to Zirconia Restorations? A Systematic Review. *J Prosthet Dent.* 2016; 115: 9-19.
32. Moravej-Salehi E, Moravej-Salehi E, Valian A. Surface Topography and Bond Strengths of Feldspathic Porcelain Prepared Using Various Sandblasting Pressures. *J Investig Clin. Dent* 2016; 7: 347-54.
33. Blatz MB, Sadan A, Kern M. Resin Ceramic Bonding: A Review of the Literature. *J Prosthet Dent.* 2003; 89: 268-74.
34. Çapa DN, Özkurt DZ, Kazazoğlu PDE. Ağız İçi Porselen Tamir Sistemleri. *Ata Diş Hek Fak Derg.* 2006; 1: 34-0.
35. Kimyai S, Mohammadi N, Navimipour EJ, Rikhtegaran S. Comparison of The Effect of Three Mechanical Surface Treatments on The Repair Bond Strength of a Laboratory Composite. *Photomed Laser Surg.* 2010; 28: 25-0.
36. Korkmaz Y, Özel E, Attar N, Bicer CO, Fıratlı E. Investigation of All-In-One Self-Etch Adhesives and Their Nanocomposites İmaged with Erbium: Yttrium-Aluminum-Garnet Laser by Microleakage and Scanning Electron Microscopy. *Lasers Med Sci.* 2009; 25: 493-02.
37. Matinlinna JP, Vallittu PK. Bonding of Resin Composites to Etchable Ceramic Surfaces an İnsight Review of the Chemical Aspects on Surface Conditioning. *J Oral Rehabil.* 2007; 34: 622-30.
38. Tijan T, Tsoi JK-H, Matinlinna JP. Aspects of Bonding Between Resin Luting Cements and Glass Ceramic Materials. *Dent Mater* 2014; 30: 147-62.
39. Filho AM, Vieira LC, Araújo E, Monteiro S. Effect of Different Ceramic Surface Treatments on Resin Microtensile Bond Strength. *J Prosthodont* 2004; 13: 28-5.
40. Della Bona A, Donassollo TA, Demarco FF, Barrett AA, Mecholsky Jr JJ. Characterization and Surface Treatment Effects on Topography of A Glass-İnfiltrated Alumina/Zirconia-Reinforced Ceramic. *Dent Mater* 2007; 23: 769-75.
41. Jedynekiewicz N, Martin N. The Effect of Surface Coating on The Bond Strength of Machinable Ceramics. *Biomater* 2001; 22: 749-52.



**The Journal of Turkish Dental Research**  
**Türk Diş Hekimliği Araştırma Dergisi**

e-ISSN: 2822-4310, Cilt 3, Sayı 1, Ocak - Nisan 2024  
Volume 3, Number 1, January, April 2024

**Deneyisel Hayvan Çalışmalarında Pulpitis Modelleri: Geleneksel Derleme**

Pulpitis Models in Experimental Animal Studies: A Traditional Review

*Pulpitis İndüksiyon Modelleri*

**Burcu PİRİMOĞLU<sup>1</sup>, Cangül KESKİN<sup>2</sup>, Abdurrahman AKSOY<sup>3</sup>**

<sup>1</sup>Ondokuz Mayıs University Department of Endodontics, Faculty of Dentistry 55400 Samsun, Turkey  
burcupirimoglu@hotmail.com  
ORCID: 0000-0003-4104-546X

<sup>2</sup>Department of Endodontics, Faculty of Dentistry, Ondokuz Mayıs University, Samsun, Turkey  
canglkarabulut@gmail.com  
ORCID: 0000-0001-8990-4847

<sup>3</sup>Department of Pharmacology & Toxicology, Faculty of Veterinary, Ondokuz Mayıs University; Experimental Animal Application and Research Center, Ondokuz Mayıs University, Samsun, Turkey  
aksoy@omu.edu.tr  
ORCID: 0000-0001-9486-312X

**Yazar Katkıları:** Bu çalışma hazırlanırken tüm yazarlar eşit katkı sağlamıştır.

**Çıkar Çatışması:** Bu çalışma ile ilgili olarak yazarların ve/veya aile bireylerinin çıkar çatışması potansiyeli olabilecek bilimsel ve tıbbi komite üyeliği veya üyeleri ile ilişkisi, danışmanlık, bilirkişilik, herhangi bir firmada çalışma durumu, hissedarlık ve benzer durumları yoktur.

**Finansal Kaynak:** Bu çalışma sırasında, yapılan araştırma konusu ile ilgili doğrudan bağlantısı bulunan herhangi bir ilaç firmasından, tıbbi alet, gereç ve malzeme sağlayan ve/veya üreten bir firma veya herhangi bir ticari firmadan, çalışmanın değerlendirme sürecinde, çalışma ile ilgili verilecek kararı olumsuz etkileyebilecek maddi ve/veya manevi herhangi bir destek alınmamıştır.

**Makale Bilgisi / Article Information**

**Makale Türü / Article Types:** Derleme / Review

**Geliş Tarihi / Received:** 22-10-2023

**Kabul Tarihi / Accepted:** 02-03-2024

**Yıl / Year:** 2024 | **Cilt – Volume:** 3 | **Sayı – Issue:** 1 | **Sayfa / Pages:** 329-343

**Sorumlu Yazar / Corresponding Author:** Burcu PİRİMOĞLU

<https://doi.org/10.58711/turkishjdentres.vi.1378430>

## Deneyisel Hayvan Çalışmalarında Pulpitis Modelleri: Geleneksel Derleme

### Pulpitis Models in Experimental Animal Studies: A Traditional Review

#### ÖZET

Hayvan deneyleri, hayvanların bilimsel çalışmalarda etik ilkeler doğrultusunda kontrollü olarak kullanılmasıdır. Deneyisel in vivo araştırmalarda denek kullanmak bir zorunluluktur; bu yüzden deney hayvanları insan deneklere bir alternatif olmuştur. In vitro deneyler ile elde edilen verilerin klinik uygulamalardan uzak olması sebebiyle sınırlı bilgi sağlarlar. İyi tasarlanmış bir hayvan deneyi, insanlarda gelecekteki klinik deneyler için temel bilgiler sağlar. Hayvan deneyleri, hastalıklar hakkında bilgi edinilmesinde, yeni bir ilaç veya cerrahi tekniğin test edilmesinde bilime önemli katkılar sağlamıştır. Diş hekimliği alanında, özellikle de endodonti alanında da birçok çalışmada hayvan modelleri kullanılmıştır. Bu çalışmaların yapılabilmesi için öncelikli olarak uygun bir hayvan modeli ve etik ilkeler ile elde edilecek sonuçların uyarlanabilir olması gerekir. Dental anomalilerin, morfolojinin, hastalık süreci ve iyileşmesinin tüm yönlerini gösteren tek bir hayvan modeli olmadığı için, genellikle hastalık ve tedavi mekanizmaları hakkında bilgi sağlayan spesifik modeller kullanılmaktadır. Diş hekimliği araştırmalarında, maymun, köpek, tavşan, koyun, domuz, gelincik, sıçan ve fareler hayvan modelleri için kullanılmaktadır. Çalışmanın amacı, hipotezi, uygulanacak analiz teknikleri ve elde edilecek sonuçların insan için uyarlanabileceği hayvan modeli seçilmelidir. Çalışmada kullanılan deney hayvanlarının refahı, yasa ve yönetmeliklerine uygun olmalıdır ve hayvanların gereksiz acı ve sıkıntıya maruz kalmaması sağlanmalıdır. Bu derlemede, endodonti alanında hayvan modeli araştırması planlanırken hayvan modelinin seçimi, çalışmanın işleyişi ve etik kuralların uygulanması ele alınmıştır.

**Anahtar Kelimeler:** Hayvan Deneyleri, Pulpitis Modelleri, Endodonti

#### ABSTRACT

Animal experiments are the controlled use of animals in scientific studies in line with ethical principles. Using subjects in experimental in vivo research is a must; therefore, experimental animals have become an alternative to human subjects. They provide limited information due to the fact that the data obtained from in vitro experiments are far from clinical applications. A well-designed animal experiment provides the basis for future clinical trials in humans. Animal experiments have made important contributions to science in gaining knowledge about diseases, testing a new drug or surgical technique. Animal models have been used in many studies in the field of dentistry, especially in the field of endodontics. In order to carry out these studies, first of all, an appropriate animal model and ethical principles and the results to be obtained must be adaptable. Since there is no single animal model that demonstrates all aspects of dental anomalies, morphology, disease process and healing, specific models are often used that provide information about disease and treatment mechanisms. In dental research, monkeys, dogs, rabbits, sheep, pigs, ferrets, rats and mice are used for animal models. The aim of the study, the hypothesis, the analysis techniques to be applied, and the animal model to which the results can be adapted for human should be selected. The welfare of the experimental animals used in the study must comply with the laws and regulations and it must be ensured that the animals are not exposed to unnecessary pain and distress. In this review, the selection of the animal model, the operation of the study and the application of ethical rules while planning an animal model research in the field of endodontics are discussed.

**Keywords:** Animal Experiments, Pulpitis Models, Endodontics

## Giriş

### Hayvan Deneyleri

Hayvan deneyleri hayvanlar üzerinde gerçekleştirilen kontrollü bilimsel arařtırmalardır. Deney hayvanı terimi bilimsel ve etik kurallara uyularak yapılan arařtırmalarda kullanılmak üzere yetiřtirilmiř hayvanı tanımlar.<sup>1</sup> Deneysel hayvan çalıřmaları, mekanik soruları ele alma ve hipotezler ile tedaviler arasında önemli bir bađlantı oluřturma ađısından kritik öneme sahiptir ve bilimin geliřiminde büyük katkı sađlar. Bu hayvanlar, çeřitli biyolojik ve genetik arařtırmalarda, tıbbi müdahale arařtırmalarında, ilaç arařtırmalarında, davranıř modellerinde ve eđitim alanlarında sonuçları insanlara genellemek amacıyla kullanılmaktadır. Deneysel hayvan çalıřmaları, yeni ilaç ve tıbbi araçların geliřtirilmesi için kilit çalıřmalardır.<sup>2</sup> Hastalıkların fizyopatolojisini anlamak, tedavi yöntemleri geliřtirmek ve yeni fikirleri, kavramları ve teknolojileri test etmek için arařtırmacılar, bilimsel geçerlilikleri nedeniyle öncelikle hayvan modellerine bařvururlar. İyi tasarlanmıř bir hayvan deneyi, gelecekte insanlarda yürütülecek randomize klinik deneyler için temel bilgiler sađlar. Böylece insana özgü sorunların çözümünde, ortaya çıkabilecek risk minimize edilmektedir.<sup>3</sup>

In vitro deneyler, hücre ve mikroorganizmalar üzerindeki biyolojik etkilerin tekrarlanabilir ve hızlı bir şekilde deđerlendirilmesini sađlar. Ancak, bu çalıřmaların birçok sınırlaması vardır. Organizmanın karmařıklıđını ve hücreler ile organ yapısı arasındaki çeřitli etkileřimleri yansıtmazlar. Diř pulpasının fizyopatolojisi, yeni teřhis araçları veya terapötik stratejiler incelenirken hayvan çalıřmaları gerekli ve in vitro deneyleri tamamlayıcı niteliktedir.<sup>4</sup>

Hayvan türünün ve deney modelinin seçimi, çalıřmanın amacına ve metodolojisine bađlıdır. Hayvan modellerinin kullanımına uygun alternatif bir yöntem yoksa (hücre kültürü, in silico, mikroçip gibi), çeřitli bilimsel kriterler (fizyolojik, biyokimyasal, anatomik, immüno-lojik, metabolik vb.) ve uygulama temelinde uygun tür seçilir. Hayvan arařtırmaları; küçük hayvanlar (sıçanlar, fareler, tavřanlar, gelincikler, balıklar ve kuřlar), büyük hayvanlar (köpekler, kediler, domuzlar ve keçiler) ve insan dıřı primatlar olmak üzere üç ana hayvan kategorisi üzerinde yürütülmektedir.<sup>4</sup>

### Hayvan Deneylerinin Yasal ve etik Çerçevesi

Hayvan Deneyleri Etik Kurullarının Çalıřma Usul ve Esaslarına Dair Yönetmelik sayesinde;

- *Deney hayvanları ile yapılacak olan bilimsel arařtırma, test, eđitim, öğretim gibi etkinliklerde kullanılan yöntem ve materyaller ile ilgili kabul edilebilir etik standartların belirlenmesi,*

- *Hayvan deneyleri merkezi etik kurulu ve hayvan deneyleri yerel etik kurullarının kuruluřu ve çalıřmalarına yapılması planlanan iřlemlerin sunulması,*

- *Arařtırma ve çalıřma önerilerinin incelenmesi ve izin verilmesi ve ardından uygulamaların izlenmesi,*

- *Deney hayvanları üzerinde yapılan bütün prosedürlerin kayıt altına alınması ve bu prosedürlerin anında ya da geriye dođru izlenebilmesi,*

- *Bütün iřlemlerin denetlenebilirliđinin sađlanması ve ilgili iřlemlerin gerektiđinde sonlandırılmasına iliřkin esasların belirlenmesi sađlanır.<sup>5</sup>*

Bir arařtırmacının arařtırmasında yararlandıđı hayvanlara uygun bakım řartları (nem, ıřık, yem ve uygun kafes řartları) ve onların acılarını veya sıkıntılarını önlemesi veya en aza indirmesi gerekir. Arařtırma protokolü 'Hayvan Deneyleri Yerel Etik Kurulu' tarafından gözden geçirilip onaylanana kadar hayvan arařtırması yapılamaz. Hayvan Deneyleri Yerel Etik Kurulu'nun misyonu, prosedürlerin en yüksek standarda göre yapılmasını, hayvan arařtırmalarının hayvan refahı yasa ve yönetmeliklerine uygun olmasını ve hayvanların gereksiz acı ve sıkıntıya maruz kalmamasını sađlamaktır.<sup>6,7</sup>

Hayvanların bilimsel amaçlarla kullanılmasının düzenlenmesi ve etik temeli Russel ve Burch<sup>8,9</sup> tarafından 1959 yılında ortaya konan 3R kuralı ile atılmıřtır. Bu kurallar; yerine koyma (Replacement), hayvan sayısının azaltılması (Reduction) ve iyileřtirmedir (Refinement). Yerine koyma(Replacement), deney hayvanı yöntemleri ile yapılacak bir çalıřma yerine benzer sonuçlar sunan teknolojileri veya yaklařımları kullanmayı ifade eder.<sup>10</sup> In vivo modellerin in vitro ile deđerştirilmesi, aynı hedefe ulařtırıcaksa filogenetik skalada daha yüksekte yer alan hayvan yerine daha ařađıda bulunan bir hayvan kullanılması, in silico yani bilgisayar simülasyonu yoluyla gerçekleştirilmesi, mikroakıřkan modeller gibi alternatif tekniklerin tercih edilmesi ya da deney hayvanı tanımı dıřındaki diđer canlı türlerinin kullanılmasıdır. Azalt-

ma(Reduction), çalışma için kullanılan hayvan sayısını en aza indiren ve en iyi kalitede çalışma tasarımını oluşturmaya yönelik uygulamaları ifade eder.<sup>6,10</sup> İyileştirme(-Refinement) ise, yaşam koşullarını iyileştirecek barınma, üreme, anestezi ve analjezi üzerinden hayvanın yaşamı boyunca tecrübe edeceği gerginliği, stresi ve ağrıyı en aza indiren yöntemleri ve ötenazi için en uygun yöntemin seçilmesini ifade eder. 3R ilkeleri artık araştırmalarda hayvan kullanımı için bir ölçüt olarak uluslararası düzeyde kabul görmektedir. Laboratuvar hayvanlarının uygun ve makul kullanımında bilim adamlarının sahip olmaları gereken etik bütünlüğü ve dürüstlüğü vurgulamak için 'Sorumluluk' (Responsibility) de dördüncü R olarak eklenmiştir.<sup>11,12</sup>

Kolayca modifiye edilebilir ve pek çok çalışmaya entegre edilebilir özellikleriyle mikroakışkan sistemler son yıllarda araştırmacıların ilgi odağındadır. Mikroakışkan çipler sayesinde kontrollü ve optimize hücre kültürü çalışmaları yapılabilmektedir. Özellikle rejeneratif tıbbın ilgisini çeken kök hücrelerin tek başına veya diğer hücrelerle birlikte kültürlenmesi ve kullanılan kök hücrelerin istenilen yönde farklılaştırılması çip sistemlerinde sıklıkla çalışılmaktadır.<sup>13</sup> Bu sistemlere hücreler arası ortam koşullarını taklit edecek hidrojellerin veya hücrelerinden arındırılmış organ matrislerinin de ilave edilmesi in vivo'ya daha yakın sonuçlar vermektedir. Son zamanlarda kullanılan 2B in vitro modeller ile in vivo hayvan çalışmaları klinik hepatotoksisiteyi tahmin etmede başarısız kalabilmektedir. Klinik öncesi testlerde hayvan modellerinin kullanılması gerekli olmakla birlikte hayvan çalışmaları ile insan toksisitesi arasındaki bulgularının uyumu %55 seviyelerindedir.<sup>14</sup> Tüm bunlar mikroçip uygulamalarını ilgi çekici kılmaktadır. Mikroakışkan çip sistemlerinin ilerleyen zamanlarda kişiselleştirilmiş tıp, ilaç toksisite deneyleri, hasta-yanı hızlı tanı kitleri ve birçok temel bilim araştırmasına yeni bir boyut kazandıracağı, özellikle hayvan deneylerinin yerini alarak daha güvenilir ve ucuz potansiyel yöntemlerin başında geleceği öngörülmektedir.<sup>13</sup>

Belirli bir standardı yakalayamayan hayvan çalışmaları, klinik çıkarımlar yapılamayacak sonuçlar üretme eğilimindedir, bu da hayvan deneylerinin amacına zarar verir.<sup>15,16</sup> Hayvan çalışmaları yayınlarının kalitesini iyileştirmeye ve doğru bir şekilde raporlanmasına yö-

nelik çeşitli ulusal ve uluslararası kuruluşlar tarafından kılavuzlar geliştirilmiştir. Bu kılavuzlardan bir tanesi Animals in Research : Reporting In Vivo Experiments; 'Araştırmada Hayvanlar : In Vivo Deneylerde Raporlama' (ARRIVE)'dir.<sup>17</sup> Preferred reporting items for animal studies in endodontology: a development protocol; 'Endodontide Hayvan Çalışmaları için Tercih Edilen Raporlama Ögeleri' (PRIASE) isimli bir kılavuz da endodonti çalışmaları için özel olarak tasarlanmıştır. Bu kılavuzlar, bir hayvan çalışmasının geliştirilmesine, hayvancılık ve refahı üzerine tedavilerin sonuçlarını ve insanlarda klinik çalışmalara rehberlik etmedeki yararlarını değerlendirmek için çalışmaların kalitesini ve tekrarlanabilirliğini iyileştirmek için gerekli olan ana ilkelerin geliştirilmesine odaklanmaktadır.<sup>18</sup>

### **Pulpitis İndüksiyon Modelleri**

Pulpa, mineralize sert yapılar (mine ve dentin) içinde kapsüllenmiş benzersiz bir bağ dokusudur.<sup>4</sup> Diş çürüğü, travma ve enfeksiyon varlığında pulpa dokusu zarar görür.<sup>19</sup> Pulpanın inflamasyonu sonucu geri dönüşü olmayan pulpitis süreci başlar.<sup>20</sup> Mikrobiyal yük ve konağın savunma yanıtı arasında bir denge sağlanamadığında pulpa, kronik inflamasyon ya da pulpa nekrozu gibi daha tehlikeli bir sürece girebilir.<sup>21</sup>

Endodontik tedavilerde kullanılabilecek farklı terapötik yaklaşımları değerlendirmek için güvenilir bir pulpitis hayvan modeline sahip olmak önemlidir.<sup>4</sup> Pulpitis indüklenmesi için ideal hayvan modeli anatomik, odontolojik, biyolojik ve fizyolojik açıdan insanlara mümkün olduğunca yakın olmalı, çalışma koşulları pratik olmalı, en kesin ve bilimsel olarak yorumlanabilir sonuçları vermeli, araştırma ekibi için teşkil edebileceği biyolojik risk minimal olmalı, tekrarlanabilir olmalı ve makul satın alma ve bakım maliyetlerine sahip olmalıdır.<sup>22,23</sup> Seçim ayrıca en az hayvana ihtiyaç duyan türlere yönelik olmalı, maksimum miktarda bilgi sağlamak için minimum hayvan sayısı üzerinde araştırma yapılmalıdır.<sup>4</sup>

İndüklenmiş pulpitis ile ilgili ilk çalışmalar, yarım yüzyıldan fazla bir süre önce maymunlar üzerinde yapılmıştır.<sup>24</sup> Bu çalışmaların ilk amacı, klinik koşulları simüle eden durumlar altında pulpa iltihabının iyileşme süreçlerinin ve operatif prosedürlerin ve restoratif materyallerin etkisinin araştırılmasına izin verecek bir model geliştirmektir. Furseth ve arkadaşları<sup>25</sup>, maymun dişlerinde farklı



pulpitis formlarının tekrarlanabilir şekilde indüklenebileceđi sonucuna varmışlardır. İnsan dıřı primatlar, doku patolojisini ve iyileřmeyi analiz etmek için kabul edilen modellerdir, çünkü bunlar insanlara en yakın tahmin edilebilir düzeydedirler.<sup>26</sup> Ancak bu çalışmalarda hangi diřin tedavi edildiđi veya maymunların yaşı belirtilmemiř, sadece histolojik analiz ile pulpal inflamasyon ölçümleri raporlanmıřtır. Ayrıca, inflamasyonun indüklenmesinden sonraki analiz süreleri, çalışmadan bağımsız olarak, bir veya iki kez ile sınırlıdır ve bu süre 14 günü geçmemektedir. Bu eski çalışmalardan elde edilen veriler o dönemde ARRIVE gibi standart raporlama kılavuzları olmadığından hak ettikleri kalitede veriler sağlamamaktadır. Etik tartışmalardan ötürü arařtırmalarda insan dıřı primatların kullanımı giderek sınırlandırılmıř ve azaltılmıřtır. Günümüzde sadece alternatif olarak kullanılacak başka bir yöntem veya tür olmadığına bilimsel deneylerde kullanılabilirler.<sup>23</sup>

Pulpitis indüksiyonunda en çok kullanılan hayvan türlerinden biri de köpeklerdir.<sup>27-29</sup> Bunun için çođunlukla Beagle cinsi köpekler kullanılır.<sup>4</sup> Köpeklerin kesici, kanin ve premolar diřleri anatomik olarak insanlarınkinen yakındır. Ancak, kan damarlarının ve sinir dallarının köke geçiři için karmařık bir boşluk sistemine sahip bir deltadan oluřan kanalın apikal kısmı insandakinden farklı olduğundan, pulpa anatomisi olgun diřlerin incelenmesi için manipülasyonunu kısıtlar.<sup>30</sup> Masson ve ark.<sup>31</sup> bir yařından büyük köpeklerden çekilen diřlerin tamamında apikal delta görüldüğünü bildirmiřtir. Bu yapı, apikal lezyonun kalıcılığına ve tedavinin engellenmesine neden olan temizleme veya doldurma eksikliđi ile ilişkilidir. Köpeklere benzer şekilde apikal delta gösteren diřlere sahip olan kediler ve gelincikler de olgunlařmamıř diřlerde uygulanacak deneylerin tasarımı için uygundur.<sup>32,33</sup>

Fare ve sıçan modelleri küçük boyutlara sahip olmaları, kolayca bulunabilmeleri, diđer hayvanlara kıyasla daha ekonomik olmaları, kolay üremeleri, homojen bir şekilde kullanılmalarının kolay olması ve daha fazla sayıda hayvan üzerinde çalışma imkanı sağlamaları açısından avantajlıdır.<sup>4</sup> Kemirgenler, in vivo immünolojik deneylerin temel dayanađıdır ancak farelerin/sıçanların ve insanların bağıřıklık sistemlerinin oldukça benzer olmasına rağmen özellikle gelişim, aktivasyon ve agresyona karşı tepkide bazı farklılıklar sergilediđini belirtmek gerekir.

Reseptörler, defensinler, sitokinler ve sitokin reseptörleri insan ve kemirgenler arasında farklılık gösterir.<sup>34</sup> Bu nedenle, belirli bir fare modeli yanıtının insanlarda tam olarak aynı şekilde meydana gelmeyebileceđi ihtimalini göz önünde bulundurmak gerekir. Ek olarak, apikal periodontitis patolojisini incelemek için bir dizi küçük hayvan modeli geliştirilmiř olsa da<sup>35-37</sup>, kök kanal tedavisinin etkinliđinin deđerlendirileceđi uygun bir hayvan modeli bulunmamaktadır. Bunun nedeni, kemirgenlerde küçük diř boyutları ve kök kanalının anatomik karmařıklığı ve standart endodontik el aletlerinin bu diřler için çok büyük olmasıdır.<sup>38</sup> Sıçanların mandibular birinci molar diři, meziodistal olarak yaklaşık 3 mm çapında ve bukkolingual olarak 2 mm çapındadır; bu, insan mandibular birinci molar diřinin boyutlarının yaklaşık dörtte biri kadardır. Ayrıca sıçan diřlerinin dört kökü vardır (bukkal, lingual, mezial ve distal) ve morfolojisi insan diřlerinden farklıdır. Bu nedenle insan diřleri için tasarlanmıř endodontik aletlerle çıplak gözle kanal tedavisi yapmak zordur. Bu durum maksimum büyütme (x32) bir mikroskop kullanımını ve de küçük alet kullanımını gerektirir. Yoneda ve ark.<sup>38</sup>, sıçanların diř köklerinde olgunlařma sürecini gözlemek amacıyla 10 haftalık sıçanları kullandıkları arařtırmalarında, yař ile beraber kalsifikasyon sebebiyle kök kanalının daralabileceđi, bunların da eđe kullanımını zorlařtıracađını bildirmiřtir. Çalışmanın sonuçları deđerlendirildiđinde; pulpa ekspozundan 6 hafta sonra, sadece mezial kökte tedavi grubu ve kontrol grubu arasında istatistiksel olarak anlamlı fark görülmüř ve mezial kök lezyon hacminde küçülme gözlenmiřtir. Distal kökün periapikal lezyonlarının iyileřmesinin engellendiđi ve distal kökte lezyon hacminin azalmadıđı görülmüřtür. Bu bulgular, daha ince kanal duvarları sahip olan distal kökün kolay kırılabilmesi ve morfolojisinin karmařıklığı ile ilgili olabilir. Bu nedenle çalışmalarda mandibular birinci molarların sadece mezial köklerinin tedavisi ve takibi uygun görülmüřtür.<sup>38</sup>

Bir pulpitis indüksiyon modeli, pulpaya eriřimin sağlanması ve pulpa odasının ağız ortamına açılmasıyla başlar. Bu basamađı, pulpa dokusunun tamamen çıkarılması ya da kök pulpasına dokunmadan koronal pulpanın uzaklařtırılması takip eder.<sup>39-46</sup> Bazı arařtırmacılar, yeni tedavi uygulamalarına verilen pulpal yanıtını deđerlendirmek için tedavilerini uygularlar.<sup>47</sup> Buna karřılık, bazı çalışma-

lar, bakterilerin etkilerini değerlendirmek için periapikal lezyonun gözlemlenmesiyle mikrobiyal kontaminasyonu doğrular. Giriş kavitesinin 1–3 hafta açık bırakılmasıyla gerçekleştirilen aerobik koşullar altında bakteriyel invazyon indüklenebilir.<sup>44,45</sup> Anaerobik teknik, pulpanın oral mikrobiyoma maruz kalmasıyla<sup>40,46,48,49</sup> ya da kök kanallarına kasıtlı olarak plak süspansiyonu yerleştirilmesi ile uygulanabilir.<sup>39,41-43,50-53</sup> Bakteriyel faktörlerin etkisini değerlendiren yöntemlerin klinik tedavileri daha kolay yansıttığı görülmektedir. Ancak, oral mikrobiyoma açık bırakılan pulpada tükürüğün yüksek pH'ı sebebiyle bakteri kolonizasyonu olumsuz etkilenebilir bu yüzden bakteri süspansiyonunun direkt kanal içine verilmesinin daha fazla tercih edildiği göz önünde bulundurulmalıdır.<sup>54</sup>

Pulpa ekspozu ve oral kontaminasyon ile indüklenen pulpitis, pulpitisin klinik gelişimini simüle etmek için iyi bir indüksiyon modeli gibi görünmektedir. Ameliyat protokolü çok fazla adım içermese de ağız boşluğunun dar olması ve dişlerin küçük olması nedeniyle ameliyat mikroskobu gibi cerrahi materyaller ve beceri gerektirir. Ayrıca, giriş kavitesinin boyutu ve pulpayı açığa çıkarmak için kullanılan materyallerin, inflamasyonun indüksiyon kinetiği üzerinde bir etkisi olduğu görülmektedir. Birinci indüksiyon tekniğinde, pulpa açığa çıkana kadar su spreyi altında rond frezin çeyreği ile veya ters koni karbid frez ile sınıf I veya sınıf V kaviteler oluşturulur.<sup>24,55</sup> Bazı araştırmacılar pulpaya ulaşırken kavite açmak için frez kullanırken, bazıları da dentin tabanının şeffaflığı ile pulpa görünür hale gelene kadar endodontik bir el eğesi kullanır.<sup>56</sup> Endodontik el eğesinin kullanımı, açılan pulpanın çapını kontrol etmeyi sağlar, böylece tüm örneklerde ekspoz alanı aynı boyutta olur ve bu da işlem basamaklarının standardizasyonunu sağlar.<sup>4</sup>

İkinci yöntem, bir önceki yöntem gibi aynı koşullar altında, pulpası açığa çıkan ya da çıkmayan kaviteler oluşturarak yapılır. Kavite açıldıktan sonra, lipopolisakarit<sup>57</sup>, Streptococcus mutans<sup>58</sup> veya insan çürük dentini<sup>28</sup> gibi eksojen toksin kaynakları ya doğrudan pulpa ile temas edecek şekilde ya da dişin yakına yerleştirilir. LPS, pulpa inflamasyonunu incelemek için kullanılan en yaygın uyarıcıdır. Bu sayede toksinlerin dentin tübüllerinden difüzyonu sağlanır. İzole bakterilerin uygulanmasına benzer şekilde, çürük insan dentininin pulpaya maruz bırakılmadan kullanılması inflamatuvar bir yanıtı indük-

leyebilir. Çürük dentin kullanımıyla ilgili en büyük sorun, bireysel bakteri kültürleri kullanıldığında standardize edilebilen bakteri yükünün kontrol edilememesidir.<sup>58</sup> Daha sonra kavite, ağız ortamından ve diğer potansiyel bakteriyel kontaminasyonundan korunması için ışııkla sertleşen rezin veya amalgam ile kapatılır.<sup>28,57,58</sup> Frez kullanımını gerektiren kavitelerin, bakteriler tarafından indüklenen inflamasyona ek olarak mekanik bir inflamasyon da meydana getireceği unutulmamalıdır. Bu nedenle, tek başına kavite açma işleminin etkisini değerlendiren bir kontrol grubu oluşturulmalıdır. Ayrıca, açılan kavitelerin standardizasyonu (derinlik, açma süresi) ve mikro-bilgisayarlı tomografi gibi modern non-invaziv görüntüleme teknolojilerinin kullanımıyla standartlaştırılması gerekir. Non-invaziv görüntüleme yöntemleri, verilerin birkaç kez toplanmasına imkan sağlar, böylece veri elde etmek için gereken hayvan sayısını azaltır.<sup>18</sup> Farklı pulpitis indükleme yöntemlerinin kullanıldığı güncel endodontik çalışmalardan örnekler Tablo 1'de gösterilmiştir.

**Table I.** Endodontik alıřmalarda kullanılan farklı pulpitis indükleme yöntemlerinin hayvan türleri ve deęerlendirme yöntemlerine göre deęerlendirilmesi

Arařtırmacı	Yıl	alıřma Künyesi	Hayvan Türü	Pulpitis İndükleme Modeli	Ama	Deęerlendirme Yöntemi	Sonuç
Furseth ve ark.	1979	<a href="https://doi.org/10.1016/0003-9969(79)90213-9">https://doi.org/10.1016/0003-9969(79)90213-9</a>	Saęlıklı bir yetişkin Afrika Grivet Maymununun ( <i>Cercopithecus aethiops</i> ) 5 diři	Pulpa ekspozu olmadan kaviteye yumuřak insan çürük dentini indüksiyonuyla	Bu indükleme yönteminin etkisini incelemek amacıyla	H&E Boyama ve Taramalı Elektron Mikroskopu	Pulpitis indüklenen diřlerde řiddetli iltihabi reaksiyon gözlenmiřtir.
S. Heide	1991	<a href="https://doi.org/10.1111/j.1365-2591.1991.tb00118.x">https://doi.org/10.1111/j.1365-2591.1991.tb00118.x</a>	13 maymunun daimi kesici diřleri	Aılan kaviteilerin aęız ortamına aık bırakılmasıyla	Pulpa kaplama ve pulpotominin kontamine pulpaların sert doku köprülerine etkisi arařtırmak amacıyla	H&E Boyama	Kısmi pulpotomi 168 saat sonra yapıldığında 4 saat sonra yapıłana kıyasla benzer bir fark gözlenmiřtir.
Tziafas ve ark.	2006	<a href="https://doi.org/10.1111/j.1365-2591.2006.01183.x">https://doi.org/10.1111/j.1365-2591.2006.01183.x</a>	4 adet köpek	Pulpa ekspozu sonrası Streptokok indüksiyonuyla	Antibakteriyel monomer MDPB ieren adeziv sisteminin, köpek diřlerindeki enfekte boşluklardaki pulpa-dentin kompleksinin onarım kapasitesi üzerindeki etkilerini arařtırmak amacıyla	H&E Boyama ve Modifiye Brown-Brenn Teknięi	Yeni antibakteriyel sistem, enfekte olmuş pulpada canlılıęını ve birincil odontoblastik fonksiyonu korumuř, onarıcı dentin oluřumuna müdahale etmiřtir.
Thibodeau ve ark.	2007	<a href="https://doi.org/10.1016/j.joen.2007.03.001">https://doi.org/10.1016/j.joen.2007.03.001</a>	6 köpeęin 60 immatür diři	Köpeklerden alınan supragingival plak indüksiyonuyla	İmmatür köpek diřlerinde nekrotik-enfekte kök kanallarının revaskülarizasyonuna yardımcı olmak için bir kollajen solüsyonunun yeteneęini incelemek amacıyla	H&E Boyama	Dezenfekte edilmiř immatür köpek kök kanal sistemlerinin revaskülarizasyonu mümkündür.
Cannon ve ark.	2008	<a href="https://doi.org/10.17796/jcpd.33.1.761h028338322578">https://doi.org/10.17796/jcpd.33.1.761h028338322578</a>	4 primat, genç yetişkin erkek Capuchin Cebus Apella	İnsan diř abselerinden alınan patojenlerin 30 dk indüksiyonuyla	Kontamine primat pulpalarının iyileřmesinde antibakteriyel ajanların ve mineral trioksit agregatının etkinlięini karřılařtırmak amacıyla	H&E Boyama	Otik süspansiyonlar ve MTA, bakteriyel enfeksiyona sahip pulpaların tedavisinde etkilidir ve ekspoz alanı üzerinde sert doku köprüsünün üretimini teřvik etmiřtir.
Shahravan ve ark.	2010	<a href="https://doi.org/10.1111/j.1365-2818.2009.03312.x">https://doi.org/10.1111/j.1365-2818.2009.03312.x</a>	6 saęlıklı köpekte 47 olgun alt ve üst diři	Kaviteye yumuřak insan çürük dentini indüksiyonuyla	Yumuřak insan çürük dentini ile indüklenen köpek diřlerinin pulpasının reaksiyonunu arařtırmak amacıyla	H&E Boyama	7 gün sonra hiperemi ve fibrozis ile karakterize orta ila řiddetli pulpitis gözlenmiřtir.

da Silva ve ark.	2010	<a href="https://doi.org/10.1016/j.tripleo.2009.12.046">https://doi.org/10.1016/j.tripleo.2009.12.046</a>	4 adet 4 aylık köpek	Açılan kavitelerin 1 hafta ağız ortamına açık bırakılmasıyla	İmmatür köpek dişlerinde kök kanal dezenfeksiyonda apikal negatif basınçlı irrigasyona karşı apikal pozitif basınçlı irrigasyon ve triantibiyotik intrakanal pansuman kullanılarak tamamlanan endodontik tedavinin revaskülarizasyon ve periapikal onarımı in vivo olarak değerlendirmek amacıyla	H&E Boyama ve Mallory Trichrome Boyama	EndoVac sistemi ile sodyum hipoklorit irrigasyonu, apikal periodontitisli immatür dişlerde umut verici bir dezenfeksiyon protokolü olarak kabul edilebilir, bu da kanal içi antibiyotik kullanımının gerekli olmayabileceğini düşündürmüştür.
Zuong ve ark.	2010	PMID: 21365851	4 aylık köpek immatür 6 ön dişi	Köpekten alınan supragingival plak indüksiyonuyla	Apikal periodontitisli hayvan modelinin immatür ön dişlerinde hem apeksifikasyon hem de revaskülarizasyonun terapötik etkinliğini karşılaştırmak ve kök kanalında revaskülarizasyonun histolojik durumunu gözlemek amacıyla	H&E Boyama	Revaskülarizasyon, kronik periapikal enflamasyonlu immatür ön dişlerin iyileşmesini artırabilir, kök kanalı içindeki hayati rejeneratif doku kalsifikasyon içeren granülasyon dokusudur.
Chung ve ark.	2011	Chung MK., et al. Lipopolysaccharide-induced pulpitis up-regulates TRPV1 in trigeminal ganglia. Journal of dental research, 2011, 90,9: 1103-1107.	56 tane C57BL/6 faresi maksiller 1 molar dişleri	Pulpa ekspoza olmadan kaviteye E.Coli LPS indüksiyonuyla	LPS uygulamasının trigeminal nosiseptörlerde TRPV1'i modüle edip etmediğini incelemek amacıyla	PCR İmmünohistokimyasal Boyama	LPS uygulanan grupta salinle yapılan kontrol grubuna göre proinflatuar sitokin daha fazla gözlenmiştir.
Yamauchi ve ark.	2011	<a href="https://doi.org/10.1016/j.joen.2010.11.010">https://doi.org/10.1016/j.joen.2010.11.010</a>	6 köpeğin immatür dişleri	Köpeklerden alınan supragingival plak indüksiyonuyla	İndüklenmiş kan pıhtısı, dentin matrisinin açığa çıkması ve çapraz bağlı kollajen yapı iskelesinin bir kombinasyonu ile bir kök kanal boşluğu içinde hayati bir destek yapısı tasarlamak için yeni stratejiler keşfetmek amacıyla	H&E Boyama	İskele içeren gruplarda önemli ölçüde daha fazla mineralize doku oluşumu Çapraz bağlı kollajen iskele kullanımı ve kan pıhtısı ile birlikte dentin matrisinin açığa çıkarılmasının, apikal periodontitisli immatür dişlerin tedavisinde hayati bir destek yapısı oluşturmak için etkili bir yaklaşım olduğu gözlemlenmiştir.

Yamauchi ve ark.	2011	<a href="https://doi.org/10.1016/j.joen.2011.08.025">https://doi.org/10.1016/j.joen.2011.08.025</a>	6 köpeđin immatür dişleri	Köpeklerden alınan supragingival plak indüksiyonuyla	Bir önceki çalışmada tespit edilen mineralize dokuları karakterize etmek amacıyla	H&E Boyama	Kanal boşluğunda oluşan DAMT ve (BIs)'lerin birbirinden farklı olduđu, birinin benzersiz bir mineralize doku ve diđerinin kemik benzeri bir doku sergilediđi gözlemiştir.
K Al-Hezaimi ve ark.	2011	<a href="https://doi.org/10.1016/j.joen.2010.11.001">https://doi.org/10.1016/j.joen.2010.11.001</a>	3 yaşındaki 4 adet babunun 30 küçük azı diři	Açılan kavitelerin 30 dk ağız ortamına açık bırakılmasıyla	Kalsiyum Hidroksit, ProRoot Beyaz MTA, Beyaz Portland simanı uygulanmasından sonra babun diş pulparlarının tepkilerini deđerlendirmek amacıyla	Modifiye Masson Trikron Boyama Mikro-CT Iřık Mikroskopu	Portland siman bazlı malzemelerle kaplanan pulpalarda onarıcı sert doku oluşumu, kalsiyum hidroksit ile direkt pulpa kaplama sonrasında oluşanlardan sadece miktar (kalınlık) bakımından farklılık göstermiř, ancak kalite açısından farklılık göstermemiştir.
Eba ve ark	2012	<a href="https://doi.org/10.1371/journal.pone.0052523">https://doi.org/10.1371/journal.pone.0052523</a>	Köpek küçük azı dişleri	Açılan kavitelerin ağız ortamına açık bırakılmasıyla	Pulpa yaralanmalarında MMP-3 geninin etkilerini arařtırmak amacıyla	H&E Boyama ve Masson Trikron Boyama	24 saat sonra hafif pulpitis (hiperemi, kan damarı dilatasyonu, nötrofil infiltrasyonu) 72 saat sonunda řiddetli pulpitis gözlenmiřtir.
Tawfik ve ark.	2013	<a href="https://doi.org/10.1111/iej.12079">https://doi.org/10.1111/iej.12079</a>	9 adet köpeđin 108 immatür diři	Açılan kavitelerin 2 hafta ağız ortamına açık bırakılmasıyla	Köpeklerde revaskülarizasyon prosedürünü takiben nekrotik pulpalı immatür dişlerin rejeneratif potansiyelini deđerlendirmek amacıyla	H&E Boyama	Revaskülarizasyon olmadıđında kök kanallarının uzunluk ve kalınlıkları deđiřmemiř, revaskülarizasyon prosedürü, nekrotik pulpalı dişlerde köklerin gelişiminin devam etmesine izin vermiřtir.
Zhu ve ark	2013	<a href="https://doi.org/10.1111/iej.12087">https://doi.org/10.1111/iej.12087</a>	4 beagle cinsi köpek	Köpeklerden alınan supragingival plak indüksiyonuyla	Apikal periodontitisli immatür köpek dişlerinde; kan pıhtısı, pulpa hücreleri, PRP veya pulpa ve PRP'nin kombinasyonu ile doldurulmuř immatür köpek dişlerinin pulpa boşluğunda gelişen yeni dokuları arařtırmak amacıyla	H&E Boyama	Pulpa ve PRP'nin kombinasyonu, apikal periodontitis ile iliřkili immatür dişlerin kök kanalları içindeki hayati doku rejenerasyonunu arttırmıřtır.

Cannon ve ark.	2014	<a href="https://doi.org/10.17796/jcpd.38.4.m585322121536q71">https://doi.org/10.17796/jcpd.38.4.m585322121536q71</a>	4 primat, genç yetişkin erkek Capuchin Cebus Apella	İnsan diş abselerinden alınan patojenlerin 30 dk indüksiyonuyla	TheraCal, Pure Portland siman, rezin bazlı kalsiyum hidroksitin veya cam iyonomerin kontamine olmuş pulpadaki etkinliğini karşılaştırmak amacıyla	H&E Boyama ve Masson Trikron Boyama ve Brown-Brenn Tekniği	TheraCal dentin köprüleri oluşturmuş ve pulpa kaplaması için kabul edilebilir hafif inflamasyon oluşturmuştur.
Khademi ve ark.	2014	<a href="https://doi.org/10.1111/edt.12100">https://doi.org/10.1111/edt.12100</a>	4-6 aylık 3 melez köpeğin 36 dişi	Köpeklerden alınan supragingival plak indüksiyonuyla	İmmatür köpek dişlerinde bol irigasyon, trianti-biyotik pansuman ve kan pıhtısı matrisinin indüksiyonu kullanılarak kanal boşluğu dezenfeksiyonunu içeren bir revaskülarizasyon tedavi protokolünün başarı oranını incelemek amacıyla	H&E Boyama	Nekrotik enfeksiyonlu kanallar etkili bir şekilde dezenfekte edilir ve protokole göre tedavi edilirse, ortaya çıkan revaskülarizasyon yanıtı vital immatür dişlerinkine benzerdir.
Yoo ve ark.	2014	<a href="https://doi.org/10.1016/j.joen.2014.02.009">https://doi.org/10.1016/j.joen.2014.02.009</a>	3 av köpeğinin 30 immatür iki köklü küçük ağız dişlerinde	Köpeklerden alınan supragingival plak indüksiyonuyla	Nekrotik pulpal ve apikal periodontitisli immatür dişlerde mezenkimal kök hücrelerin hücre sel farklılaşması üzerindeki murin preameloblastlardan şartlandırılmış ortamın etkisini araştırmak amacıyla	H&E Boyama	Preameloblastlardan şartlandırılmış ortamın, revaskülarizasyon tedavisinden sonra MSC'lerin farklılaşması için fizyolojik bir mikro ortam sağlamada olumlu bir etki sağlamıştır.
Zhang ve ark.	2014	<a href="https://doi.org/10.1016/j.joen.2014.03.020">https://doi.org/10.1016/j.joen.2014.03.020</a>	6 aylık 3 beagle köpeği	Köpeklerden alınan supragingival plak indüksiyonuyla	Rejeneratif endodontik tedavide PRP ve kan pıhtılaşması arasındaki histolojik farklılıkları karşılaştırmak amacıyla	H&E Boyama	PRP uygulaması, rejenerasyon sırasında apikal dokuyu tahriş ederken kanamanın çok az olduğu veya hiç olmadığı klinik vakalarda bir seçenek olabilir.
Torabinejad ve ark.	2015	<a href="https://doi.org/10.1016/j.joen.2015.01.026">https://doi.org/10.1016/j.joen.2015.01.026</a>	6 gelinciğin 24 tane kanin dişi	Açılan kavitele- rin 1 hafta ağız ortamına açık bırakılmasıyla	Nekrotik pulpal ve periapikal lezyonlu dişlere PRP veya kan pıhtısı yerleştirildiğinde oluşan dokuların histolojik olarak karşılaştırılması amacıyla	H&E Boyama	İskele olarak PRP veya kan pıhtılarının kullanılması, köklerin apikal üçte birlik bölümünde tutarsız oranlarda kemik benzeri, sement benzeri ve bağ dokusu büyümesine neden olmuştur.
Louwakul ve ark.	2015	<a href="https://doi.org/10.1016/j.joen.2014.12.004">https://doi.org/10.1016/j.joen.2014.12.004</a>	38 haftalık erkek Wistar faresi	Açılan kavitele- rin 48 saat ağız ortamına açık bırakılmasıyla	Dycal, MTA veya PCFA ile kaplama sonrasında ağız maksiller ağız dişlerinin iltihaplı diş pulpalarının inflamatuvar yanıtını ve sert doku oluşumunu değerlendirmek amacıyla	H&E Boyama	PCFA ile pulpa kaplaması inflamasyonu azaltmış ve ekspoz pulpalarında sert doku oluşumunu uyarmıştır.

Saoud ve ark.	2015	<a href="https://doi.org/10.1111/edt.12169">https://doi.org/10.1111/edt.12169</a>	4-5 aylık 2 melez köpek	Açılan kavitele- rin 1 hafta ağız ortamına açık bırakılmasıyla	Yapay olarak enfekte edilmiş ve daha sonra revaskülarize edilmiş immatür köpek dişlerindeki kök kanallarındaki dokuyu histolojik olarak incelemek amacıyla	H&E Boyama	Pulpitis indüklenmiş immatür dişlerin revaskülarizasyon işlemlerinden sonra artık pulpa dokusunun kanallarda kalabileceđi sonucuna varılmıştır. Apikal kemiđin revaskülarizasyona giden kök kanallarına doğru büyümesi, ankiloz oluřursa normal diş sürmesini engelleyebilir.
He ve ark.	2017	<a href="https://doi.org/10.1016/j.joen.2016.09.003">https://doi.org/10.1016/j.joen.2016.09.003</a>	80 adet 8-10 haftalık C57BL/6 faresinin maksiller birinci molar dişleri	Açılan kavitelelerin ağız ortamına açık bırakılmasıyla	Stabil bir deneysel fare pulpa inflammatuar modeli oluřturmak ve pulpa ekspozundan sonra pulpa dokusunun inflammatuar reaksiyonlarını deđerlendirmek amacıyla	H&E Boyama	Enflamatuar sitokinlerin ekspresyon seviyelerinde 72 saat boyunca artış ve pulpa ekspozundan 6 ve 12 saat sonra yüksek oranda enflamatuar sitokin ekspresyonu gözlenmiştir.
Songsiripraduboon ve ark.	2017	<a href="https://doi.org/10.1016/j.joen.2017.01.037">https://doi.org/10.1016/j.joen.2017.01.037</a>	Köpek	Pulpa ekspoz olmadan kaviteye LPS indüksiyonuyla	Aloe vera'dan elde edilen bir polisakkarit olan Acemannan'ın insan süt pulpa hücreleri üzerindeki in vitro etkilerini ve köpek süt dişlerinde vital pulpa tedavisinden sonraki tepkiyi arařtırmak amacıyla	H&E Boyama	14 gün sonra proinflamatuar sitokin düzeyinde artış gözlenmiştir. Acemannan, geri dönüşümlü pulpitisli dişlerde dentin rejenerasyonunu uyarmıştır.
Yoneda ve ark.	2017	<a href="https://doi.org/10.1038/s41598-017-03628-6">https://doi.org/10.1038/s41598-017-03628-6</a>	10 haftalık 9 tane erkek Wistar faresinin mandibular 1. molar dişleri	Açılan kavitele- rin 4 hafta ağız ortamına açık bırakılmasıyla	Fare modelinin, yeni kök kanal tedavisi yöntemleri için gelişimsel arařtırmalarda incelenmesi amacıyla	H&E Boyama PCR Modifiye Brown ve Brenn Yöntemi	-Kanal tedavisi uygulanarak, tedavi edilen dişlerin mezial köklerinde bakterisi seviyesinde kontrole kıyasla %75 oranında azalma, -Periapikal lezyonlarının hacminde, kök kanal tedavisinden 2 hafta sonra önemli ölçüde azalma, -Kök kanal tedavisinden 8 hafta sonra tedavi grubunda histolojik iyileşme gözlenmiştir.

Altai ve ark.	2017	<a href="https://doi.org/10.1111/iej.12645">https://doi.org/10.1111/iej.12645</a>	4 koyunun immatür mandibular sağ birinci kesici dişleri	Koyunlardan alınan supragingival plak indüksiyonuyla	Enfekte kök kanal sistemlerine sahip immatür koyun dişlerinin yaygın olarak kullanılan bir pulpa rejenerasyon protokolüne tepkisini incelemek amacıyla	H&E Boyama	İmmatür enfekte koyun dişlerinde endodontik rejenerasyon prosedürleri, kontrol dişlerine benzer kök uzunluğu ve gelişimi artışı ile olumlu sonuçlar göstermiştir.
Duo ve ark.	2021	<a href="https://doi.org/10.4012/dmj.2020-393">https://doi.org/10.4012/dmj.2020-393</a>	6 haftalık 36 adet ICR faresi	Açılan kavitele- rin 24 saat ağız ortamına açık bırakılmasıyla	MTA'nın enfekte pulpada pulpa iyileşmesi üzerindeki etkisini incelemek amacıyla	H&E Boyama	MTA'nın enfekte ve enfekte olmayan pulpa dokusu ile direkt pulpa kaplama için yararlı bir materyal olduğu öne sürülmüştür.
Santos ve ark.	2021	<a href="https://doi.org/10.1016/j.joen.2021.06.018">https://doi.org/10.1016/j.joen.2021.06.018</a>	5 adet beagle köpeği	Açılan kavitele- rin 1 hafta ağız ortamına açık bırakılmasıyla	Pulpa iltihabının, farklı biyomateryal kullanılarak olgun daimi arka dişlerde yapılan tam pulpotominin histolojik sonucuna etkisini değerlendirmek amacıyla	H&E Boyama ve Modifiye Brown-Brenn Tekniği	Tam pulpotominin radyografik ve histolojik sonuçları, kısa süreli pulpa iltihabı nedeniyle tehlikeye atılmaz. Biodentin, ProRoot MTA ve TotalFill BC Putty simanları pulpa kapatma ajanı olarak kullanılmaya uygun alternatiflerdir.
Chung ve ark.	2023	<a href="https://doi.org/10.1111/iej.13947">https://doi.org/10.1111/iej.13947</a>	Dişi Wistar farelerinin 124 tane molar dişi	Açılan kavitele- rin 48 saat ağız ortamına açık bırakılmasıyla	Kalsiyum silikat siman ile doğrudan pulpa kaplama sonrasında iltihaplı fare diş pulpasının inflamatuvar tepkisini ve odontojenik farklılaşmasını test etmek amacıyla	H&E Boyama ve Işık Mikroskopu	Pulpa kaplanmasından 4 hafta sonra çoğu örnekte pulpal inflamasyon hala mevcuttu ve çoğu örnekte süresiz dentin köprüsü oluşumu görülmüştür, pulpanın başlangıçtaki inflamatuvar koşullarının, kalsiyum silikatlarla tedavi edilen dişlerin prognozunu riske atabileceği görülmüştür.

(PRP) : Trombositten zengin plazma , (DAMT) : Dentin ile ilişkili mineralize doku , (BIs) : Kemik adaları , (MSC) : Mezenkimal kök hücre , (H&E Boyama) : Hematoksilen-Eozin Boyama , (PCR) : Polimeraz Zincir Reaksiyonu Yöntemi , (MTA) : Mineral trioksit agregatı , (MDPB) : 12-metakriloloksi-dodesilpiridinyum bromür , (PCFA) : Fluosinolon asetonid



Alternatif bir pulpitis indüksiyon modeli, Hall'un çalışmasında sunulan indüklenebilir 'TNF- $\alpha$  Glo' transgenik fare modeli gibi transgenik hayvanların kullanımına dayanmaktadır.<sup>59</sup> Kendi genomunda başka bir organizmaya ait rekombinant bir geni taşıyan hayvanlara transgenik hayvanlar denir.<sup>60</sup> Transgenezis, insan hastalıklarının incelenmesinde yeni modeller yaratmak için tüm organizmadaki bir genin bir kısmının inaktivasyonunu (Knock-out) veya değiştirilmesini (Knock-in) içeren bir tekniktir. En sık kullanılan modeller Knock-out farelerdir. Genetik modifikasyonla, Knock-out modeli, bir genin rolünü, onu silerek ve eksojen bir gen (raportör gen) veya embriyonik gövdedeki bir seçim geni ile değiştirerek inaktivasyonunun sonuçlarını gözlemleyerek incelemeyi mümkün kılar.<sup>61</sup> Yakın tarihli bir çalışmada, diş pulpasında TNF- $\alpha$ 'yı koşullu olarak aşırı eksprese etmek için transgenik bir fare modeli üretilmiştir. Bu çalışmada; fareler hem diş pulpasında hem de kemikte TNF- $\alpha$ 'nın aşırı ekspresyonu için bir dentin matris proteini 1 (DMP1)-Cre eđrisi ile yetiştirilmiştir. Bu farelerin pulpalarında pulpiti taklit eder şekilde inflamasyon gösterilmiştir.<sup>62</sup> Transgenik modeller, büyük hayvan modellerinden daha ucuz olma avantajına sahiptir. İlave bir kavite hazırlığı aşaması gerektirmediđi için de pulpitis indüksiyonunu kolaylaştırır.<sup>4</sup>

### ***Pulpa İnflamasyonunu Deđerlendirme***

#### ***Teknikleri***

Farklı analiz teknikleri, pulpa kaynaklı inflamasyonun seviyesini deđerlendirebilir. Birkaç tekniđin kombinasyonu, çalışmanın amacına bađlı olarak daha yararlı olacaktır. Hematoksilen-eozin (H&E) boyaması ile histopatolojik analiz en sık kullanılan deđerlendirme yöntemidir ve çalışmaların %90'ından fazlasında kullanılmıştır. Bu biyokromatik boyama, bir nükleer (hematoksilen) ve bir sitoplazmik (eozin) boyadan oluşur ve dekalsifiye edilmiş, sabitlenmiş, işlenmiş, gömülü ve kesitli dokuların mikroskopik incelemesini sağlar.<sup>63</sup> Pulpitis iltihabı ve inflamatuvar hücreleri deđerlendirmek için tam bir pulpa odasını, kök kanalını ve periapikal alanı içeren kesitler elde edilir. Boyama sonrası farklı parametreler (inflamatuvar hücrelerin yerleşimi, inflamatuvar infiltratın yoğunluğu, inflamatuvar ödem, vasküler sızıntı, pulpa nekrozunun uzaması gibi) kullanılarak nicel ve nitel histopatolojik analizler yapılır.<sup>64</sup> Deđerlendirme derecesi daha sonra en

iyi sonuçtan en şiddetliye kadar bir puanla deđerlendirilir.<sup>55,58</sup> Pulpa dokusu miktarının yeterli olması koşuluyla, tek bir tekniđin kullanılması yerine farklı yöntemlerin bir kombinasyonu daha kaliteli veriler sağlayabilir.<sup>65</sup>

#### ***Sonuç***

Diş pulpasının inflamasyonunun fizyopatolojik açıdan incelenmesi için, hayvan modellerine ihtiyaç duyulmaktadır. 3D doku baskısı, bir çip üzerinde bir organın yeniden yapılandırılması, in silico bilgisayar modellemesi gibi mevcut deneysel alternatifler hayvan deneylerini tamamlayabilir, ancak hiçbir şekilde onun yerini tamamen alamaz. Endodonti araştırmalarının, insanlara fayda sağlayacak şekilde aktarılabilecek güvenilir sonuçlar elde etmek için hayvanlara ihtiyacı vardır. Bu, pulpitis indüksiyon modelleri için de geçerlidir. Bu nedenle, çalışmanın amacına, uygulanacak analiz tekniklerine ve mevcut finansal olanaklara en uygun modelin seçilmesi gerekmektedir. Gelecekte, mekanik yaralanma ve LPS stimülasyonundan daha hassas ve gerçeđe daha yakın modelleri temsil edecek ve ayrıca transgenik modellerin hedef dışı etkilerinden kaçınacak yapay olarak oluşturulmuş çürük indükleyici modellerin geliştirilmesi hedeflenmelidir.

**Kaynaklar**

1. Ergün Y. Hayvan DeneYlerinde Etik. Arşiv 2010;19:220-35
2. de Aguilars-Nascimento JE. Fundamental steps in experimental design for animal studies. Acta Cir Bras. 2005;20(1):2-7.
3. Tayebi L. Animal Models in Dental Research. In: Nokhbatolfighahaei H, Paknejad Z, Bohlouli M, Rad MR, Khojasteh A, eds. Switzerland, DC: Applications of Biomedical Engineering in Dentistry. 1st ed. Inc;2020:377-443.
4. Aubeux D, Renard E, Pérez F, Tessier S, Geoffroy V, Gaudin A. Review of animal models to study pulp inflammation. Front Dent Med. 2021;2:673552.
5. Hayvan DeneYleri Etik Kurullarının Çalışma Usul ve Esaslarına Dair Yönetmelik. TC Resmi Gazete. 15 Şubat 2014. <https://www.resmigazete.gov.tr/eskiler/2014/02/20140215-6.htm>
6. Anderson LC. Institutional and IACUC responsibilities for animal care and use education and training programs. ILAR J. 2007;48:90-95.
7. Akins, C. K., Panicker, S. E., & Cunningham, C. L. Laboratory Animals in Research and Teaching: Ethics, Care, and Methods. Washington, DC: American Psychological Association. 2005.
8. Russell WMS, Burch RL. The Principles of Humane Experimental Technique [Internet]. London: Methuen 1959.
9. Hampshire VA, Gilbert SH. Refinement, reduction, and replacement (3R) strategies in preclinical testing of medical devices. Toxicol Pathol. 2019;47:329-338.
10. Schechtman LM. Implementation of the 3Rs (refinement, reduction, and replacement): validation and regulatory acceptance considerations for alternative toxicological test methods. ILAR J. 2002;43:85-94.
11. Pereira S, Tettamanti M. Ahimsa and alternatives-the concept of the 4th R. The CPCSEA in India. ALTEX-Altern Anim Ex. 2005;22:3-6.
12. Mushtaq S, Daş YK, Aksoy A. Alternative methods to animal experiments. Turk Klin J Med Sci. 2018;38:161-70.
13. Torkay G, Öztürk AB. Mikroakışkan çiplere kök hücre ve doku mühendisliği perspektifinden bakış. J Polytech. 2023:1-.
14. Olson H, Betton G, Robinson D, Thomas K, Monro A, Kolaja G, Heller A, et al. Concordance of the toxicity of pharmaceuticals in humans and in animals. RTP. 2000;32:56-67.
15. Singh VP, Pratap K, Sinha J, Desiraju K, Bahal D, Kukreti R. Critical evaluation of challenges and future use of animals in experimentation for biomedical research. Int J Immunopathol Pharmacol. 2016;29:551-61.
16. Pound P, Bracken MB. Is animal research sufficiently evidence based to be a cornerstone of biomedical research? BMJ. 2014;30:348.
17. Kilkeny C, Browne W, Cuthill IC, Emerson M, Altman DG. Animal research: reporting in vivo experiments: the ARRIVE guidelines. Br J Pharmacol. 2010;160:1577.
18. Nagendrababu V, Kishen A, Murray P, et al. PRIASE 2021 guidelines for reporting animal studies in Endodontology: explanation and elaboration. Int Endod J. 2021;54:858-886.
19. Gong, T., et al. Current advance and future prospects of tissue engineering approach to dentin/pulp regenerative therapy. Stem Cells Int. 2016, 9204574.
20. Kim, S., et al. In vivo experiments with dental pulp stem cells for pulp-dentin complex regeneration. Mediators Inflamm. 2015, 409347.
21. Wynn TA, Ramalingam TR. Mechanisms of fibrosis: therapeutic translation for fibrotic disease. Nat Med. 2012;18:1028-1040.
22. FDA. Product Development Under the Animal Rule - Guidance for Industry. Silver Spring, MD: Food Drug Adm 2015 ;1-54.
23. Andersen ML, Winter LMF. Animal models in biological and biomedical research - experimental and ethical concerns. An Acad Bras Cienc. 2019;91:e20170238.
24. Mjör IA, Tronstad L. Experimentally induced pulpitis. Oral Surg Oral Med Oral Pathol Oral Radiol. 1972;34:102-108.
25. Furseth R, Mjör I, Skogedal O. The fine structure of induced pulpitis in a monkey (Cercopithecus aethiops). Arch Oral Biol. 1979;24:883-888.
26. Fuks AB, Jones P, Michaeli Y, Bimstein E. Pulp response to collagen and glutaraldehyde in pulpotomized primary teeth of baboons. Pediatr Dent. 1991;13:142-150.
27. Songsiripraduboon S, Kladkaew S, Trairatvorakul C, et al. Stimulation of dentin regeneration by using acemannan in teeth with lipopolysaccharide-induced pulp inflammation. J Endod. 2017;43:1097-1103.
28. Shahravan A, Ghodduji J, Eslami B, Rategar A. A histopathological study of the pulp of dogs' teeth after

- induction of experimental pulp inflammation for different periods of time. *J Microsc.* 2010;237:119-121.
29. Eba H, Murasawa Y, Iohara K, Isogai Z, Nakamura H, Nakamura H, et al. The anti-inflammatory effects of matrix metalloproteinase-3 on irreversible pulpitis of mature erupted teeth. Gullberg D, editor. *PLoS ONE.* 2012;7:e52523.
  30. Torabinejad M, Bakland LK. An animal model for the study of immunopathogenesis of periapical lesions. *J Endod.* 1978;4:273-277.
  31. Masson E, Hennet PR, Calas PL. Apical root canal anatomy in the dog. *Dent Traumatol.* 1992;8:109-112.
  32. Holland G. Periapical innervation of the ferret canine one year after pulpectomy. *J Dent Res.* 1992;71:470-474.
  33. Holland G. Periapical response to apical plugs of dentin and calcium hydroxide in ferret canines. *J Endod.* 1984;10:71-74.
  34. Mestas J, Hughes CC. Of mice and not men: differences between mouse and human immunology. *J Immunol.* 2004;172:2731-2738.
  35. Hao L, Chen W, McConnell M, et al. A small molecule, odanacatib, inhibits inflammation and bone loss caused by endodontic disease. *Infect Immun.* 2015;83:1235-1245.
  36. Tagger M, Massler M. Periapical tissue reactions after pulp exposure in rat molars. *Oral Surg Oral Med Oral Pathol Oral Radiol.* 1975;39:304-317.
  37. Liu L, Peng B. The expression of macrophage migration inhibitory factor is correlated with receptor activator of nuclear factor kappa B ligand in induced rat periapical lesions. *J Endod.* 2013;39:984-989.
  38. Yoneda N, Noiri Y, Matsui S, et al. Development of a root canal treatment model in the rat. *Sci Rep.* 2017;7:1-9.
  39. Thibodeau B, Teixeira F, Yamauchi M, Caplan DJ, Trope M. Pulp revascularization of immature dog teeth with apical periodontitis. *J Endod.* 2007;33:680-689.
  40. da Silva LAB, Nelson-Filho P, da Silva RAB, et al. Revascularization and periapical repair after endodontic treatment using apical negative pressure irrigation versus conventional irrigation plus triantibiotic intracanal dressing in dogs' teeth with apical periodontitis. *Oral Surg Oral Med Oral Pathol Oral Radiol Endod.* 2010;109:779-787.
  41. Zuong X-Y, Yang Y-P, Chen W-X, Zhang Y-J, Wen C-M. Pulp revascularization of immature anterior teeth with apical periodontitis. *West China J Stomatol.* 2010;28:672-674.
  42. Yamauchi N, Nagaoka H, Yamauchi S, Teixeira FB, Miguez P, Yamauchi M. Immunohistological characterization of newly formed tissues after regenerative procedure in immature dog teeth. *J Endod.* 2011;37:1636-1641.
  43. Yamauchi N, Yamauchi S, Nagaoka H, et al. Tissue engineering strategies for immature teeth with apical periodontitis. *J Endod.* 2011;37:390-397.
  44. Tawfik H, Abu-Seida A, Hashem A, Nagy M. Regenerative potential following revascularization of immature permanent teeth with necrotic pulps. *Int Endod. J.* 2013;46:910-922.
  45. Londero CdLD, Pagliarin CML, Felipe MCS, Felipe WT, Danesi CC, Barletta FB. Histologic analysis of the influence of a gelatin-based scaffold in the repair of immature dog teeth subjected to regenerative endodontic treatment. *J Endod.* 2015;41:1619-1625.
  46. Torabinejad M, Milan M, Shabahang S, Wright KR, Faras H. Histologic examination of teeth with necrotic pulps and periapical lesions treated with 2 scaffolds: an animal investigation. *J Endod.* 2015;41:846-852.
  47. Zhu X, Liu J, Yu Z, et al. A miniature swine model for stem cell-based de novo regeneration of dental pulp and dentin-like tissue. *Tissue Eng. Part C Methods.* 2018;24:108-120.
  48. Saoud TMA, Zaazou A, Nabil A, et al. Histological observations of pulpal replacement tissue in immature dog teeth after revascularization of infected pulps. *Dent Traumatol.* 2015;31:243-249.
  49. Zhu W, Zhu X, Huang GJ, Cheung G, Dissanayaka W, Zhang C. Regeneration of dental pulp tissue in immature teeth with apical periodontitis using platelet-rich plasma and dental pulp cells. *Int Endod J.* 2013;46:962-970.
  50. Altaii M, Cathro P, Broberg M, Richards L. Endodontic regeneration and tooth revitalization in immature infected sheep teeth. *Int Endod J.* 2017;50:480-491.
  51. Zhang D-D, Chen X, Bao Z-F, Chen M, Ding Z-J, Zhong M. Histologic comparison between platelet-rich plasma and blood clot in regenerative endodontic treatment: an animal study. *J Endod.* 2014;40:1388-1393.
  52. Yoo Y-J, Lee W, Cho Y-A, Park J-C, Shon W-J, Baek S-H. Effect of conditioned medium from preameloblasts on regenerative cellular differentiation of the immature teeth with necrotic pulp and apical periodontitis. *J Endod.* 2014;40:1355-1361.

53. Khademi AA, Dianat O, Mahjour F, Razavi SM, Younessian F. Outcomes of revascularization treatment in immature dog's teeth. *Dent Traumatol.* 2014;30:374-379.
54. Hale FA. Dental caries in the dog. *The CVJ.* 2009;50:1301.
55. Shi X, Li Z, He Y, Jiang Q, Yang X. Effect of different dental burs for experimental induction of pulpitis in mice. *Arch Oral Biol.* 2017;83:252-257.
56. He Y, Gan Y, Lu J, et al. Pulpal tissue inflammatory reactions after experimental pulpal exposure in mice. *J Endod.* 2017;43:90-95.
57. Chung M-K, Lee J, Duraes G, Ro J. Lipopolysaccharide-induced pulpitis up-regulates TRPV1 in trigeminal ganglia. *J Dent Res.* 2011;90:1103-1107.
58. Cleaton-Jones P, Duggal M, Parak R, Williams S, Setzer S. Pulpitis induction in baboon primary teeth using carious dentine or *Streptococcus mutans*. *S Afr Dent J.* 2004;59:119-122.
59. Hall B, Zhang L, Sun Z, et al. Conditional TNF- $\alpha$  overexpression in the tooth and alveolar bone results in painful pulpitis and osteitis. *J Dent Res.* 2016;95:188-195.
60. Gordon, J.W., Scangos, G.A., Plotkin, D.J., Barbosa, J.A. and Ruddle, F.H. (1980): Genetic transformation of mouse embryos by microinjection of purified DNA. *Proc. Nat. Acad. Sci., USA* 77:7380-7384.
61. Houdebine LM. Use of transgenic animals to improve human health and animal production. *Reprod Domest Anim.* 2005;40:269-281.
62. Basbaum AI, Bautista DM, Scherrer G, Julius D. Cellular and molecular mechanisms of pain. *Cell* 2009;139:267-284.
63. Parson SH. Histology at a Glance. *J Anat.* 2011;219:777.
64. Qi S, Qian J, Chen F, et al. Expression of autophagy-associated proteins in rat dental irreversible pulpitis. *Mol Med Rep.* 2019;19:2749-2757.
65. Divaris K. Predicting dental caries outcomes in children: a "risky" concept. *J Dent Res.* 2016;95:248-254



**The Journal of Turkish Dental Research**  
**Türk Diş Hekimliği Araştırma Dergisi**

e-ISSN: 2822-4310, Cilt 3, Sayı 1, Ocak - Nisan 2024  
Volume 3, Number 1, January, April 2024

**Pediatric Hastada Dental Anksiyete ve Bilişsel Davranışçı Terapi Yöntemi**

Pediatric Patient's Dental Anxiety and Cognitive Behavioral Therapy Methods

*Pediatric Dental Anksiyete ve Psikoterapi*

**Çağla ŞİMŞEK<sup>1</sup>, Mine KORUYUCU<sup>2</sup>**

<sup>1</sup>Doktora Öğrencisi İstanbul Üniversitesi, Diş Hekimliği Fakültesi, Pedodonti Anabilim Dalı  
Süleymaniye, Vezneciler Cd. No:2, 34116 Fatih/İstanbul - Türkiye  
caglasimmsek@gmail.com  
ORCID: 00-0002-5770-6050

<sup>2</sup>Doç. Dr., İstanbul Üniversitesi, Diş Hekimliği Fakültesi, Pedodonti Anabilim Dalı  
Süleymaniye, Vezneciler Cd. No:2, 34116 Fatih/İstanbul - Türkiye  
minekoruyucu@gmail.com  
ORCID: 0000-0002-2077-5095

<sup>1</sup>Yazar, araştırma ve metin oluşturma bölümlerinden sorumludur.

<sup>2</sup>Yazar, araştırma ve denetleme bölümlerinden sorumludur.

Derlemenin araştırma ve yazım aşamasında herhangi bir finansal destek alınmamıştır.

**Makale Bilgisi / Article Information**  
**Makale Türü / Article Types:** Derleme / Review  
**Geliş Tarihi / Received:** 16-08-2023  
**Kabul Tarihi / Accepted:** 03-04-2024

**Yıl / Year:** 2024 | **Cilt – Volume:** 3 | **Sayı – Issue:** 1 | **Sayfa / Pages:** 344-356

**Sorumlu Yazar / Corresponding Author:** Çağla ŞİMŞEK

<https://doi.org/10.58711/turkishjdentres.vi.1344229>

## **Pedriatrik Hastada Dental Anksiyete ve Bilişsel Davranışçı Terapi Yöntemi**

### **Pediatric Patient's Dental Anxiety and Cognitive Behavioral Therapy Methods**

#### **ÖZET**

Dental anksiyete; belirgin bir kaynağı olmayan, dental uyaran ve prosedürlere karşı aşırı korku ile kendini gösteren özel bir anksiyete türüdür. Anksiyete yaşayan çocuk ve gençler; muayene ve tedavi esnasında çeşitli davranış bozuklukları sergileyebilir; huzursuzluktan öfke nöbetlerine kadar farklı tepkiler gösterebilirler. Bazı durumlarda, tedavi sırasında yaşadıkları ciddi ağrılar uygun bakımla hafifletilebilecek dahi olsa tedaviyi reddetme eğiliminde olabilirler. Bugüne kadar yapılan araştırmalar, farmakolojik ve farmakolojik olmayan çeşitli davranış yönlendirme teknikleri aracılığıyla dental kaygının yönetilmesi amacıyla literatüre katkı sağlamıştır. Klinik çalışmaya uyum sağlayamayan hastalarda diş hekimleri, ileri seviye davranış yöntemleri olan sedasyon ve genel anestezi metotları ile çalışmaktadır. Bilişsel davranışçı terapi (BDT), gençler ve çocuklar arasında sıkça kullanılan bir terapi yaklaşımıdır ve psikopatolojilerin tedavi edilmesi ve önlenmesinde kanıtla dayalı bir yöntem olarak kabul edilmektedir. BDT, insan davranışlarını ve psikopatolojilerini temelde bilişsel ve davranışsal kuramlar çerçevesinde açıklamayı amaçlamaktadır. Bu yaklaşım, düşünceler, duygular ve davranışlar arasındaki karmaşık ilişkilere odaklanır. Özellikle çocuklar ve gençler arasında, uygun tekniklerle uygulandığında anksiyete bozuklukları, depresyon, yıkıcı davranış bozuklukları ve dışa dönük davranış sorunlarının etkili bir şekilde tedavi edilmesinde başarı sağlamaktadır. Bu derleme ile diş hekimlerinin anksiyete, dental anksiyete ve bilişsel davranışçı terapi kavramları ile tanıştırılması ve klinik uyum sağlayamayan hastalarda gerekli yönlendirmelerin teşviki hedeflenmektedir.

**Anahtar Kelimeler:** Çocuk diş hekimliği; Bilişsel davranışçı terapi; Dental anksiyete; Psikoterapi

#### **ABSTRACT**

Dental anxiety is a distinct form of anxiety characterized by an excessive fear of dental stimuli and procedures without a clear source. Children and adolescents experiencing anxiety can exhibit various behavioral disturbances during examination and treatment; they may display different reactions ranging from restlessness to anger outbursts. In some cases, even if they could alleviate severe pain through appropriate care, they may tend to refuse the treatment. Research conducted so far has contributed to the literature on managing dental anxiety through pharmacological and non-pharmacological behavior guidance techniques. Dentists tend to work with advanced behavior methods such as sedation and general anesthesia in patients who cannot comply with clinical treatment. Cognitive-behavioral therapy (CBT) is a frequently utilized therapeutic approach among youths and children, acknowledged as an evidence-based method for the treatment and prevention of psychopathologies. CBT aims to explain human behaviors and psychopathologies primarily within the framework of cognitive and behavioral theories. This approach focuses on the intricate relationships between thoughts, emotions, and behaviors. Particularly among children and adolescents, when applied with appropriate techniques, CBT has proven successful in treating anxiety disorders, depression, disruptive behavior disorders, and externalizing behavioral issues. This compilation aims to acquaint dentists with the concepts of anxiety, dental anxiety, and cognitive-behavioral therapy and promote guidance for necessary interventions in patients who cannot achieve clinical compliance.

**Keywords:** Pediatric dentistry; Cognitive behavioral therapy; Dental anxiety; Psychotherapy

## Giriş

Anksiyete, tehdit veya tehlike durumlarında duygusal, davranışsal ve bedensel alanlarda otomatik olarak ortaya çıkan karmaşık belirtilerin bir araya gelmesi olarak ifade edilmektedir. Genellikle nedeni açıklanamaz ve hastalar tarafından 'içten gelen, belirsiz, kaygı, sıkıntı, kötü bir şey olacakmış endişesi ile yaşanan bir duygu' olarak dile getirilmektedir.<sup>13</sup> Anksiyetenin patolojik olup olmadığını belirlerken; bu durumun şiddeti, sürekliliği, kontrol edilebilirliği ve kişinin günlük işlevselliğini ne ölçüde etkilediği göz önünde bulundurulmalıdır. Birey, gerçekte olduğundan daha büyük veya daha zararlı bir şekilde tehdit ve tehlike algısı yaşıyorsa, ya da herhangi bir tehlike olmadığı halde kendini endişeli hissediyorsa, anksiyetenin normal sınırların dışında olduğu düşünülmelidir.<sup>13</sup>

Anksiyete bozuklukları, çocuk ve adölesan popülasyonlarında oldukça yaygın olan durumlardır.<sup>9,58</sup> Dünya çapında gençlerin yaklaşık %6,5'i anksiyete bozukluklarından muzdariptir.<sup>23</sup> Anksiyete bozukluklarının istikrarlı doğası nedeniyle başlangıç yaşının belirlenmesi zordur. Retrospektif çalışmalara göre, hastalığın ortalama başlama yaşı 6 olarak saptanmıştır.<sup>7,14</sup> Cinsiyet farklılıkları gelişim boyunca nadiren incelenmiştir, ancak kadın hastalarda başlangıç yaşı 5'in altına düşen ve yetişkinliğe kadar devam eden vakaların olduğu belirtilmektedir.<sup>50</sup>

Pediatrik anksiyete bozuklukları, Amerikan Psikiyatri Derneği'nin 2013 yılında yenilediği ve halen güncel olan Mental Bozuklukların Tanısal ve Sayımsal El Kitabı'na (DSM) göre, özgül fobi, ayrılık anksiyetesi, sosyal anksiyete bozukluğu, yaygın anksiyete bozukluğu ve panik bozukluk olmak üzere beş alt kategoride incelenmektedir.<sup>64</sup> Çocuk ve ergenler arasında hastalık, izole olarak görülmemektedir. Hastalığın komorbid yapısı, homotipik veya heterotipik olarak yetişkinlik döneminde de devam etme eğiliminde olmaktadır.<sup>16</sup>

COVID-19 pandemisinin etkisiyle yapılan araştırmalar, çocuklarda karantina sürecinde anksiyete bozukluğu ve depresyon tanısı insidansının arttığını ortaya koymuştur.<sup>31</sup> Çocukların kendileri ve aile bireylerinin enfekte olmasından korktukları, katı sosyal mesafe/karantina önlemlerini sevmedikleri, pandeminin ne zaman biteceğine dair belirsizlikler konusunda endişeli oldukları, kendilerini yalnız hissettikleri tespit edilmiştir.<sup>43</sup> Son üç

yıl içerisinde çocuklar arasında kaygı, depresyon, sinirlilik, duygudurum dalgalanmaları, dikkatsizlik ve uyku bozukluğunun oldukça artarak yaygınlaştığı ortaya konmuştur.<sup>19,43</sup>

Halk sağlığı yetkilileri ve klinisyenlerin hem tipik olarak gelişen hem de davranışsal anomalileri olan çocuklarda psikopatolojilerin doğası, şiddeti ve kapsamı hakkında doğru bir tahmine sahip olmaları gerekmektedir. Anksiyete bozuklukları, ilerleyen yıllarda çeşitli fizyolojik ve mental sağlık problemlerine sebep olabilecek geçit bozukluklarıdır.<sup>43</sup> Bu nedenle, pediatrik hasta ile uzmanlaşan hekimlerin gerekli olduğu durumlarda hastayı, mental sağlık uzmanına konsülte edebilecek bilgiye sahip olmaları gerekmektedir.

Tedavi; farmakolojik, non-farmakolojik ve kombine yaklaşımlarla gerçekleştirilebilmektedir. Bilişsel davranışçı terapi; etkinliği, sınırlı yan etkileri ve aile tercihi nedeniyle çocuk hastalarda yaygın bir tedavi olarak kabul edilmektedir. Tedavi içeriği psikoeğitim, duygusal tanıma, bilişsel yeniden yapılandırma, gevşeme ve maruz kalma tekniklerinden oluşmaktadır. Çocukların, kaygılarını tanımlamaları ve kaygı uyandıran durumlarla yüzleşmeleri hedeflenmektedir.<sup>47</sup> Farmakolojik yaklaşımlar arasında seçici serotonin geri alım inhibitörleri (SSRI), serotonin ve norepinefrin geri alım inhibitörleri (SNRI), trisiklik antidepresanlar (TCA), adrenerjik reseptör agonistleri ve benzodiazepinler bulunmaktadır. Ancak bu ilaçların kullanımında yan etkiler göz önünde bulundurulmalıdır, özellikle akut ve ısrarcı kronik vakalarda tercih edilmelidir.<sup>59</sup>

## Dental Anksiyete

Dental anksiyete, belirli bir kaynağı olmayan her türlü dental uyaran ve prosedürlere karşı aşırı korku ile karakterize edilen, fizyolojik, bilişsel ve davranışsal bileşenleri içeren özel bir anksiyete formudur.<sup>33</sup> Dental korku, dental işlemler sırasında doğal bir emosyonel tepkidir ve literatürde anksiyete ve kaygı terimleri sıklıkla birbirinin yerine kullanılmaktadır.

Anksiyöz çocuk ve ergenler, muayene ve tedavi sırasında, huzursuzluktan tam öfke nöbetlerine farklı davranış bozuklukları gösterebilmekte; en uç durumlarda, uygun bakımla hafifletilebilecek ciddi ağrılar yaşadıklarında bile tedaviyi reddedebilmektedirler. DSM-5 sınıflamasına göre dental korku; özgül bir fobi olarak, kan-en-

jeksiyon-yaralanma (blood-injection-injury/BII) korkusu altında sınıflandırılmaktadır.<sup>33</sup> Dental korku ve diğer BII fobilerinin komorbiditesi olsa da bir arada olması beklenildiği kadar yüksek değildir. Dental fobinin başlangıcı, görece daha geç yaşta ortaya çıkmakta ve farklı fizyolojik reaksiyonlar gözlenmektedir. Dental fobi, çoklu fobiler anksiyete bozukluklarını içeren daha genel bir klinik tablonun parçası olarak; tıbbi korkulardan ziyade kontrolü kaybetmeye odaklanan korkularla daha güçlü bir şekilde ilişkili olduğu öne sürülmektedir.<sup>6</sup> Ek olarak hastalar, genellikle kan ve enjeksiyonlardan ziyade ses ve klinik ortam gibi dış uyaranlara ilişkin daha fazla endişe bildirmektedirler.

Diş hekimliği uygulamalarında çocuklar arasında görülen kaygı iki şekilde özetlenmektedir. İlki, bireysel kaygıdır ve bu tür kaygıya sahip çocuklar, komorbid endişe ve korkularını diş tedavilerine yansıtmaktadır. İkincisi ise annenin diş hekimliği uygulamalarına karşı duyduğu kaygıyı, çocuğa aktarması sonucu ortaya çıkmaktadır. Bu durumun, küçük yaşta çocukların ilk diş muayenesi ve ilerleyen zamanlarda tedavi esnasındaki davranışlarını etkilediği gözlemlenmiştir.<sup>11</sup>

Dental anksiyete prevalansının belirlenmesi için sınırlı epidemiyolojik çalışmaların ve genç hastalar üzerindeki verilerin eksikliği nedeniyle, toplum içindeki genç hastalardaki dental anksiyete yaygınlığı hakkında sınırlı bilgi bulunmaktadır. Türk popülasyonunda bu oranın yaklaşık olarak %21,3 ile %23,5 arasında değiştiği belirtilmiştir.<sup>22</sup> Ülkemizde 3-6 yaş grubundaki çocukların yaklaşık %30'unun, 7-12 yaş grubundaki çocukların ise %14,5'inin diş hekimi kaygısı yaşadığı rapor edilmiştir.<sup>70</sup> Farklı popülasyonlarda çocuk ve gençlerdeki dental anksiyete yaygınlığı %5 ile %28 arasında değişmektedir.<sup>2,54</sup>

### Semptomlar

Duygu durum ve davranış bozukluğunun anlaşılmasındaki kilit nokta hastayı iyi gözlemlemek ve kurulan iletişimden geçmektedir. Dental anksiyetenin ilk semptomu, randevunun ertelenmesidir. Erteleme bir alışkanlık haline gelmekte ve çocuk çeşitli engeller mazeret etmektedir.<sup>40</sup>

Klinikte karşılaşılan durumlar aşağıdaki tabloda yer almaktadır.<sup>26,51</sup>

• Fizyolojik Belirtiler	• Duygusal Belirtiler	• Davranışsal Belirtiler	• Bilişsel Belirtiler
• Nabız artışı	• Endişe	• Kaçma	• Dikkat dağınıklığı
• Yüz kızarması	• Sinirlilik	• Ağlama	• Önemli şeyleri hatırlayamama
• Bayılma hissi	• Gerginlik	• Huzursuzluk	• Düşüncede duraksamalar
• Aritmi	• Çaresizlik	• Olduğu yerde donakalma	• Aşırı uyanıklık hali
• Derin ve hızlı solunum		• Davranışlarda inhibisyon	• Kendini aşırı gözleme
• Nefes darlığı		• Koordinasyon bozukluğu	• Başa çıkamama korkusu
• Kas spazmı		• Prosedür esnasında sık tükürme, ağız çalkalama	• Fiziksel zarar görme/ölüm korkusu
• Bruksizm		• Hekimin kolunu tutarak çalışmasını durdurma	• Yineleyici korkulu düşünceler
• Artmış refleksler			• Gerçek dışılık hissi
• Tremor			
• Bulantı			
• Ağızda kuruma/sulanma			
• Yutma güçlüğü			
• Terleme			
• Soğuk, nemli eller			



• Kaşıntı			
• Göz bebeklerinde büyüme			
• Böbreklerin fazla çalışması nedeniyle tuvalet ihtiyacında artış			

Davranışsal ve fizyolojik belirtiler gözden geçirilirken, çeşitli sistemik tablolar da unutulmamalı ve ayırıcı tanı düşünülmelidir. Hastada kardiyovasküler, endokrinolojik, nörolojik, hematolojik, immünolojik ve ilaç/madde kullanımına bağlı olarak benzer tablolar ortaya çıkabilmektedir.<sup>26</sup>

### **Etiyoloji**

Mevcut araştırmalar, dental anksiyetenin gelişiminde bir dizi faktör öne sürmektedir. Bu faktörler bireysel, çevresel ve dental olmak üzere üç ana başlık altında toplanmaktadır.<sup>27</sup>

### **• Bireysel Faktörler:**

#### **Yaş**

Dental anksiyete ve davranış yönetimi problemleri, çocukların yaşlarına bağlı olarak farklılık gösteren belirleyici etmenlerden biridir. Çocukların yaşları ve davranışları arasındaki uyumsuzlukları göz önünde bulundurarak, diş hekimlerinin çocuk hastaların farklı yaşlardaki davranış özelliklerini anlamaları gerekmektedir. Bu bağlamda, 1 yaş döneminde çocukların motor becerilerinin geliştiği ve bağımsızlığa yatkın oldukları; 2 yaş döneminde ayrılık anksiyetesi görülebileceği ve ebeveyn desteğinin önemli olduğu; 3 yaş döneminde iletişim yeteneklerinin arttığı ve tedavide ebeveynlerin işbirliğinin gerektiği; 4 yaş döneminde sorgulayıcı ve hassas davranışlar sergilenebileceği; 5 yaş döneminde korkuların azaldığı ve çocukların övgü ihtiyacına dikkat edilmesi gerektiği; 6 yaş döneminde okula başlama ile sosyalleşme ve bağımsızlık becerilerinin arttığı ve ayrıntılı açıklamalarla güven tesis edilmesi gerektiği; 7-10 yaş aralığında bilgi toplama yeteneğinin geliştiği ve çocukların tedavi açıklamalarıyla başa çıkmada daha yetenekli oldukları; 10-12 yaş aralığında bireysel özgürlüğe eğilimin başladığı ve çocukların grup içinde işbirlikçi davranışlar sergilediği göz önünde bulundurulmalıdır. Bu farklı yaş dönemlerinin çocukların dental anksiyete ve davranış yönetimi açısından nasıl etkilendiği, diş hekimlerinin çocuk

hastalarıyla daha etkili bir iletişim kurmaları ve uygun yaklaşımlar geliştirmeleri açısından önemlidir.<sup>28,62</sup>

### **Cinsiyet**

Dental kaygının oluşumunda etkili olan faktörlerden biri, çocuğun cinsiyeti olarak belirtilmektedir. Farklı topluluklarda gerçekleştirilen araştırmalar, kız çocuklarının anksiyete bozukluklarına daha yatkın olduğunu ortaya koymaktadır.<sup>18</sup> Bu eğilim, kültürel normlara dayalı cinsiyet rolleri nedeniyle erkek hastaların korkularını daha az göstermeleriyle de ilişkilendirilebilmektedir.<sup>68</sup> Ancak, cinsiyet temelli kaygı düzeylerinin değerlendirilmesine yönelik daha kapsamlı araştırmaların gerekliliği de belirtilmiştir. Bazı çalışmalar ise dental anksiyetenin cinsiyete bağlı olmadığını öne sürmektedir.<sup>32</sup>

### **Nöropsikiyatrik Tablolar**

Dental anksiyetenin nörodiverjan kapsamındaki çocuklarda daha yaygın olduğu gözlemlenmiştir. Bu duruma, dikkat eksikliği ve hiperaktivite bozukluğu (DEHB), otizm spektrum bozukluğu (OSB), Tourette sendromu, disleksi gibi tablolar örnek olarak verilebilmektedir.<sup>66</sup>

### **Mizaç, Kişilik ve Karakter Özellikleri**

Mizaç, karakter ve kişilik kavramları sıklıkla karıştırılsa da temelde farklı kavramlardır.<sup>4</sup> Genetik faktörler tarafından etkilenen mizaç, çocuğun doğuştan taşıdığı dünya algısı ve yaklaşımını şekillendiren özelliklerini ifade etmektedir. Karakter ise kişiye özgü davranışların, çevrenin ve eğitimin etkisi altında şekillenmesi ile oluşmaktadır. Genetik mizaç özellikleri ve sonradan kazanılan karakter özelliklerinin birleşimi kişiliği oluşturmaktadır.<sup>3</sup> Dış etkenler tarafından tetiklenen mizaç; duygular, tutumlar ve davranışlar şeklinde kişiliğe yansımaktadır. Çocukların içe dönüklük, bağımlılık, utangaçlık gibi kişilik özellikleri, özellikle dental ortam gibi stresli durumlarla karşılaştıklarında verdikleri tepkileri etkileyebilmektedir. Anne-baba kişilik özellikleri ve ebeveyn-çocuk ilişkisi, çocuğun kişilik özelliklerini ve bu bağlamda dental anksiyetesini ciddi şekilde etkileyebilmektedir. Bu

sebeple, çocukların dental anksiyetesi değerlendirilirken aile dinamikleri ve kişilik özelliklerinin rolü göz ardı edilmemelidir.<sup>25</sup>

### • Çevresel Faktörler

#### **Sosyoekonomik Durum**

Araştırmalar, ailenin sosyoekonomik düzeyi ve kültürel yapısı ile çocukların klinikteki tutumları arasında olumlu bir ilişki olduğunu belirtmiştir.<sup>57</sup> Önçağ ve ark.<sup>41</sup>, 3-12 yaş arası ilk kez diş hekimi ziyaretine gelen çocuklarla yaptıkları çalışmada, ailenin eğitim düzeyi ve sosyoekonomik durumunun, çocuklardaki dental anksiyete düzeyini etkilediğini göstermişlerdir. Bu sonuçlar, daha yüksek gelir düzeyine sahip ailelerin ağız ve diş sağlığına daha fazla önem vermesi ve bu bağlamda daha fazla zaman ve kaynak ayırabilmesi, ayrıca daha yüksek eğitim seviyesine sahip bireylerin stresli durumlarla başa çıkma becerilerinin daha gelişmiş olabileceği şeklinde yorumlanmaktadır.<sup>41</sup>

#### **Ebeveyn Yaklaşımı**

Ebeveyn yaklaşım tipleri ve ebeveyn-çocuk ilişkisinin niteliği; çocuğun davranış gelişimini, yeteneklerini ve farklı durumlardaki tepkilerini etkileyebilir. Anksiyete ve davranış bozukluklarının muhtemel mekanizmalarında aile davranışlarının etkisi önemlidir. Bu bağlamda, çocuğun ilk dental randevusu gibi yabancı bir duruma karşılaştığında sergileyeceği davranışlar, ailenin tutumunun büyük rol oynadığı bir konudur.<sup>21</sup> Çocuğun kendi kişiliğine ve ailesinin tutumuna verdiği tepkiler, farklı aile tiplerinin içsel ve dışsal kaynaklı çeşitli sonuçlar doğurabileceği bir dinamik oluşturur.<sup>67</sup> Araştırmacılar, ebeveyn doğasını anlamaya yönelik çabalarıyla farklı ebeveyn özelliklerini açığa çıkarmışlardır. Bu konuda öne çıkan isimlerden biri olan Baumrind<sup>10</sup>, okul öncesi dönemdeki çocuklarla yaptığı çalışmada ebeveyn kontrolünü dört farklı model olarak tanımlamıştır: demokratik, otoriter, aşırı koruyucu ve izin verici ebeveyn tutumları.

Demokratik aileler, çocuğun bireysel kimliğini geliştirmesini ve düşüncelerini ifade etmesini teşvik ederken, olgun davranışlar sergilemelerini ve gerektiğinde kuralara uymalarını beklemektedir. Otoriter aileler ise çocuğun bağımsız bir birey olduğunu kabul etmemekle birlikte, baskıcı bir yaklaşımla kendi kurallarına uymalarını ve saygılı olmalarını talep etmektedir. Bu nedenle otoriter ailelerin çocukları, sosyal ortamlarda ve yeni durumlarla

karşılaştıklarında sıkça çekingen ve utangaç davranışlar sergileyebilmektedir.

Aşırı koruyucu aileler, çocuğun kendi başına yetemeyeceği inancını benimseyerek çocuğun otonom davranışlarına müdahalede bulunmaktadır. Bu aileler, çocuklarına dental sağlık deneyimlerini aktarabilir ve yaş grubuna bakmaksızın refakat etme eğiliminde olabilmektedir. İzin verici ailelerde ise çocuklar özgürce davranma eğilimindedir. Aileler, çocukların her davranışını olumlu karşılayarak, aşırı hoşgörülü yaklaşımlarıyla çocuklarına fazla özgürlük tanımaktadır. Dental ziyaretlerde yaşadıkları aşırı endişeyi çocuklara aktarabilmektedirler. Bu aile tipine sahip çocuklar, kural tanımaz olup aşırı tepkiler gösterebilmektedir.<sup>10,21</sup>

### • Dental Faktörler

Gözlemsel çalışmalar, geçmiş dental tedavi deneyimlerinin ileride çocuklarda kişisel bir fobi geliştirme potansiyeline sahip olduğunu göstermiştir. Bu deneyimlere yol açan faktörler, dental tedavilerin kendisi, artmış ağrı duyarlılığı ve olumsuz bilişsel işlevlerle ilişkilendirilmiştir.<sup>20</sup> Bir çalışmada, sıkıntılı geçen bir ilk diş hekimi ziyaretinin, ailesel dental kaygıdan sonra en yaygın ikinci dental kaygı faktörü olduğu belirtilmiştir.

Koruyucu tedaviler veya sınırlı anestezi altında gerçekleştirilen küçük müdahaleler, kısa süreli olmalarına rağmen çocuklar için fiziksel bir rahatsızlık oluşturma ihtimaline bağlı olarak psikolojik açıdan zorlayıcı deneyimler olarak algılanabilmektedir. Alwin ve ark.<sup>5</sup>, kooperasyon güçlüğü yaşayan çocukların %23'ünün ilk diş hekimi ziyaretini olumsuz değerlendirdiğini, kooperasyon güçlüğü yaşamayan çocuklarda ise bu oranın %10 olduğunu belirtmiştir.

Dental deneyimler çocuklara, sosyal öğrenme yoluyla da geçebilir. Korkulu anne-babalar, çocuklara kendi endişelerini anlatmanın yanı sıra iğne veya restoratif tedavi gerekir gerekmeyeceği gibi konuları sorgulayarak veya kendi olumsuz deneyimlerinden örnekler vererek tetikleyici davranışlarda bulunabilirler. Araştırmalar, yüksek düzeyde anksiyete gösteren yetişkin bireylerin %47'sinin doğrudan koşullandırma deneyimleri yaşadığını ve diğer %26'sının ise hem doğrudan hem de dolaylı öğrenme deneyimlerinin bir karışımını deneyimlediğini ortaya koymaktadır.<sup>65</sup>

### **Ağız - Diş Sağlığı İlişkisi ve Klinik Önem**

Dental anksiyete, daha düşük diş ziyareti sıklığı ve daha yüksek diş çürüğü prevalansı ile ilişkili olması sebebiyle her şeyden önce bir ağız sağlığı sorunudur. Ayrıca, Amerikan Psikiyatri Derneği (APA) tanı ölçütlerine göre, fobik uyararla ilişkili kaçınma veya sıkıntı, bireyin normal rutini, mesleki veya okul işleyişi ve sosyal ilişkilerine de önemli ölçüde müdahale etmektedir. Yapılan çalışmalar dental anksiyete ile mücadele eden hastalarda, eksik ve problemlili diş sayısının, tedavi görmüş diş sayısına göre daha fazla olduğunu göstermektedir.<sup>39</sup>

Günümüze uzanan çalışmalar, DMFS (Decayed Missing Filled Surface) skoru arttıkça, anksiyetenin de arttığını ortaya koymaktadır. Yahyaoğlu ve ark.<sup>69</sup> 6-12 yaş arası 810 çocuk üzerinde yaptıkları çalışmada kaygı ile diş çürümesi arasında anlamlı bir ilişki bulmuşlardır. Locker ve ark.<sup>38</sup>, dental anksiyetesi olan hastalar ile anksiyetesi olmayan hastaları karşılaştırdıkları çalışmalarında, anksiyete düzeyi yüksek olan bireylerin daha fazla diş eksikliğine sahip olduklarını ve enfeksiyonu ortadan kaldırmak için yaklaşık 5 kat daha acil tedavi ihtiyaçlarının olduğunu bildirmişlerdir.

İngiltere’de 5 yaşındaki 1745 çocuk ile gerçekleştirilen bir araştırmada, dental anksiyetesi olan çocukların diğerlerine göre istatistiksel olarak anlamlı derecede daha fazla çürüğe sahip oldukları, düzenli olarak tedaviye gelmedikleri, yüksek kaygı seviyesine sahip ebeveynlere sahip oldukları ve geçmişte diş çekimi yaptırdıkları gözlemlenmiştir.<sup>8</sup> Raadal ve ark.<sup>44</sup>, 5 yaşında çok sayıda çürük dişi bulunan çocukların 10 yaşına geldiklerinde yüksek düzeyde dental anksiyeteye sahip olma olasılığının yüksek olduğunu belirtmişlerdir.

Torriani ve ark.<sup>60</sup>. Brezilya’da; DMFS skoru 2 olan çocukların, çürüğü olmayan gruptaki çocuklara göre daha yüksek dental anksiyeteye sahip olduklarını ve hiç diş hekimi kontrolüne gitmeyen çocuklarda diş hekimi korkusunun %70 daha fazla olduğunu bildirmişlerdir. 5-12 yaş arası Fransız çocuklarla yapılan bir çalışmada, en az bir aktif çürüğü olan çocuklarda, çürük olmayanlara göre daha yüksek düzeyde dental anksiyete görüldüğü bildirilmiştir.<sup>54</sup>

Ağız ve diş sağlığı açısından bakıldığında; ağrı, sosyal kaçınma ve yeme güçlüğü gibi bir dizi probleme sebep olan dental anksiyete ciddi bir tehdittir.<sup>52</sup> Bu nedenle

özellikle çocuklarda teşhis ve tanının doğru yapılması yaşam kalitesinin artırılması açısından oldukça önemlidir. Yapılan araştırmalar bu durumun çözülmediği takdirde sonraki nesillere aktarılabileceğini göstermektedir.<sup>52</sup>

### **Dental Anksiyete Belirleme Yöntemleri:**

Diş hekimlerinin çocuklardaki dental anksiyeteyi erken aşamada değerlendirmesi önemlidir; çünkü bu sayede hastanın ihtiyaçları daha iyi belirlenmektedir. Ancak dental kaygı, bireyler arasında farklı semptomlarla kendini gösterdiği için subjektif bir deneyimdir ve ölçümü zorlayıcı olabilmektedir.<sup>15</sup> Bu amaçla çeşitli değerlendirme yöntemleri mevcuttur, fakat pediatrik hastalara uygulanabilir olmaları önemlidir. Özellikle küçük çocuklarda, kendilerinin bilgi vermesine dayalı teknikler güvenilir sonuçlar sağlamada zorluklar yaratmaktadır. Sözel yöntemler, çocukların algılama ve zekâ düzeyine bağlı olarak sonuçları etkileyebilmektedir.<sup>15</sup>

Dental anksiyeteyi değerlendirmek için fizyolojik, psikometrik, projektif testler ve davranış gözlemleri gibi yöntemler kullanılmaktadır. Fizyolojik teknikler, tansiyon, nabız ve deri reaksiyonlarını ölçerek dolaylı bilgiler elde etmeyi amaçlamaktadır.<sup>36</sup> Davranış gözlemi ve puanlaması yöntemleri, davranışların gözlenip puanlandığı bir yaklaşımı temsil etmektedir. Psikometrik ölçümler, soru-cevap şeklindeki anketlerle kişinin kendini ifade etmesine dayanmaktadır.<sup>37</sup> Projektif teknikler ise, resimler aracılığıyla hikayelerin anlatılması veya korkunun kaynağı olabilecek nesnelerin resmedilmesi gibi yaklaşımları içermektedir.<sup>34</sup> Bugün en yaygın kullanılan dental anksiyete ölçüm yöntemleri arasında güvenilir ve geçerli kabul edilen skalalardan bazıları şunlardır:

- **Modifiye Frankl Davranış Skalası**
- **Modifiye Çocuk Dental Anksiyete Skalası (Corah**

### **Dental Anksiyete Skalası)**

- **Venham’ın Resim Testi**
- **Gülen Yüz Skalası**

**Çocuk Hastada Bilişsel (Kognitif) Davranışçı Terapi:**  
Psikoterapi, duygusal ve davranışsal zorlukların çözümünü, ruhsal sağlığın geliştirilmesini ve sürdürülmesini amaçlayan yöntemlerin şemsiye terimi olarak ifade edilmektedir. Başka bir deyişle, kişinin uyumunu bozan davranışları düzeltmek, içgörü kazandırmak veya semptomları ortadan kaldırmak amacıyla normal ve anormal gelişim teorilerine dayanarak uygulanan, terapist ile has-

tanın sözlü iletişim ve dinamik ilişkisine dayalı, değişim odaklı psikiyatrik bir tedavi yöntemini ifade etmektedir. Klinik rehberler, çocukluk ve ergenlik döneminde duygudurum bozukluklarının tedavisinde öncelikle psikoterapinin kullanılmasını önermektedir.<sup>24</sup>

Bilişsel Davranışçı Terapi (BDT), beyin araştırmalarının ve nörobilimin hızlı gelişimi ile bu alandaki sayısız araştırmanın etkisiyle günümüzde psikoterapi sahasının önde gelen yaklaşımlarından biri haline gelmiştir. 20. yüzyılın ortalarından itibaren çocuklar ve ergenler, ayrı bir fenomen olarak ele alınıp incelenmeye başlanmıştır. Bilişsel Davranışçı Terapi, deneylere dayalı bir terapi olmasının yanı sıra çocuk ve ergenlerin gelişimsel farklılıklarına da duyarlıdır.<sup>49</sup> Çocuklarda BDT, yetişkinlerde olduğu gibi bireyin düşünce, duygu ve davranışlarının birbirini etkilediği ve davranışların uyuma yönelik olduğu temel varsayımlarına dayanmaktadır.<sup>30</sup> Ana hedef, bireyin davranışsal reaksiyonlarının yanı sıra eşlik eden bilişsel süreçlerin de anlaşılmasıdır.

Kognisyon, diğer adıyla biliş; zihnin düşünce, deneyim ve duyular yoluyla bilgiyi elde etme ve kavraması eylemidir.<sup>12</sup> Bu süreç, kişinin güncel düşünceleri, öz tanımlamaları, algılamaları, inançları, tutumları, anıları, amaçları, değer yargıları, beklentileri ve atıflarını içermektedir. Duyusal girdilerin yakalanması, dönüştürülmesi, önceden kaydedilmiş girdilerle karşılaştırılması, özümsemesi, depolanması ve kullanılması gibi zihinsel süreçler, özellikle önceki deneyimler tarafından rehberlik edilmektedir. Bilişsel yetiler, en temelinden en karmaşığa kadar her türlü görevi yerine getirmek için gereken temel beyin yeteneklerini içermektedir. Bilinç; dikkat ve konsantrasyon, algılama, karar verme, sorun çözme, bellek, zekâ, okuma ve yazma yeteneği ile soyutlama ve somut düşünme, görsel-uzamsal yetenek gibi temel bilişsel işlevleri kapsamaktadır.

Pratikte BDT'nin temelini oluşturan kavram, duygusal ve davranışsal tepkilerimizin bilişsel yetilerimiz tarafından şekillendirildiğidir. İnsanlar, olayın kendisinden ziyade zihinlerinde nasıl temsil edildiğine göre tepki verme eğilimindedir. Bu durum, bilişsel değişikliklerin davranış ve duygu kontrolünü veya değişimini etkileyebileceği anlamına gelir.

Çocuklarda davranışsal sorunlar, duygusal, biyolojik, sosyolojik ve çevresel faktörlerin karşılıklı etkileşiminin

bir sonucudur.<sup>61</sup> Bu nedenle, bir yaşam olayıyla karşılaştıklarında bazı çocuklar hafif sıkıntılar yaşarken, diğerleri daha yoğun uyum sorunları sergileyebilmektedir. Klinisyenler, çocuğun psikopatoloji gelişimini etkileyen bilişsel, biyolojik ve çevresel faktörleri belirleyerek müdahalede bulunmaktadır. Bu görevi yerine getirirken çocuğun gelişim aşamalarındaki farklılıklar da göz önünde bulundurulmaktadır.<sup>61</sup>

Çocuklarda Bilişsel Davranışçı Terapi, davranışsal uyumsuzlukları ve yanıltıcı tutum ile inançların düzeltilmesine odaklanmaktadır.<sup>30</sup> Eğer bir çocuk, bir olaya karşı uygun duygusal veya davranışsal tepkiler veremiyorsa, bilişsel süreçte sorun çözme yeteneğinde sıkıntı yaşadığı düşünülmektedir.<sup>30</sup> Örneğin, depresif bir ergen sürekli olarak kendi yeteneklerini küçümseyip olumlu davranışları seçici olarak göz ardı ederken, gerçekçi olmayan bir mantıkla hareket edebilmektedir.<sup>49</sup> BDT, çocuk ve ergenlerin düşünme tarzlarını fark etmelerine yardımcı olarak gevşeme teknikleri, sorun çözme yetenekleri, bilişsel yeniden yapılandırma, modelleme gibi yöntemlerle yeni düşünme yollarını geliştirmelerine ve uygulamalarına katkı sağlamaktadır. Çocuğun yeni deneyimler yaşayarak ve yeni beceriler kazanarak olumsuz bilişlerin değiştirilmesi hedeflenmektedir.<sup>61</sup>

### ***Psikoeğitim***

Psikoeğitim, ailelere bilgi verme ve eğitim programına dahil etme amacıyla kullanılan bir yöntemdir. Bu yöntemde, çocuğun gelişim evreleri, yaşadığı durumun potansiyel nedenleri ve diğer konular hakkında aileler bilgilendirilmektedir. Bilişsel yeniden yapılandırma aşamasında otomatik düşüncelerin fark edilmesi sağlanmaktadır. Sorun durumuna özgü olarak fiziksel ve bilişsel belirtilerin, duygusal tepkilerin ve davranışların anlamı açıklanmaktadır. Psikoeğitim özellikle ilk seansta farkındalık yaratma amacıyla önemli bir eğitim sürecidir.<sup>42</sup>

### ***Duyguları Tanımlamak***

Çocuğun duygularını tanıma yeteneği, deneyimlerini normalize etmesine ve olumsuz düşünce döngülerine karşı koymasına yardımcı olmaktadır. Hikâye anlatımları, soyut ifadeleri somutlaştırmada önemli bir rol oynamaktadır. Yüz ifadelerini içeren kartlar, duygu eşleştirme oyunları, film veya hikâye karakterlerinin duygularını tanıma etkinlikleri gibi araçlar, danışanın kendi duygularını ifade etmeyi öğrenmesine katkı sağlamaktadır.<sup>42</sup>

### **Bilişsel Yeniden Yapılandırma**

Gerçekçiliğin test edildiği, kanıt ve alternatif açıklamaların sorgulandığı ve yeni düşüncelerin yerleştirildiği bir süreçtir. Örneğin, somatik uyarılar alırken “Kalbin ne diyor?” sorusu ile zihinsel uyarıların, bedensel dışavurumları hakkında bilgi toplanabilmektedir.<sup>42</sup>

### **Gevşeme Eğitimi**

Çocuğun bedensel semptomlarını aşamalı olarak fark etmesi ve bunları yönetebileceğini öğrenmesi hedeflenmektedir. Bu sayede çocuk, geliştirdiği beden farkındalığı ile kaygı durumlarında kas gerginliğinin algılayabilmektedir. Buna ek olarak, nefese odaklanma pratiği, sakin kalmalarını ve sağlıklı seçimler yapmalarını desteklemede önemli bir rol üstlenmektedir.<sup>42</sup>

### **Yüzleştirme ve Modelleme**

Dental anksiyetenin özgül bir fobi olarak kabul edilmesi bağlamında, pediatrik hastalarda dental kaygıyı yönetme sürecinde, sıkça kullanılan yüzleştirme ve modelleme tekniklerinden yararlanılmaktadır. Yüzleştirme, bireyin içsel inançları ve düşünceleri arasındaki çelişkiyi açığa çıkarmayı hedeflemektedir. Bu yöntem, çocuğun korkulan durum veya nesneyle kademeli bir şekilde yüzleştirilmesini içerir, böylelikle ardından gelen kaçınma davranışının engellenmesi sağlanabilir. Kaçınma davranışı, kaygının güçlenmesine ve devam etmesine yol açabilmektedir. Bu yöntem uygulanırken, çocuğun yanı sıra ailenin de terapi seanslarına katılması teşvik edilebilir. Aile bireylerine, bu yöntemin mantığı, temeli ve adımları hakkında bilgi verilerek eğitim sağlanmalıdır. Modelleme ise, yeni bir davranışı öğrenme veya mevcut bir davranışı değiştirme amacıyla kullanılmaktadır. Örneğin, köpek fobisi olan bir çocuk için terapi seansında terapistin köpekle gelip köpeğe sevecen bir şekilde yaklaşması ve çocuğa köpeğin zarar vermediğini modellemesi düşünülebilir. Modelleme durumları, çocuğun pasif izleyici olarak katılabileceği durumlar kadar aktif olarak dahil olabileceği durumları da içerebilmektedir.<sup>42</sup>

### **Diş Hekimi Tutumu Nasıl Olmalıdır?**

Diş tedavilerine duyulan korku ve endişelerin tetikleyici faktörlerinin bilinmesi, hekimlerin çocuk hastaların tedaviye yönelik anksiyetelerine karşı objektif ve empatik bir yol izlemesine olanak sağlamaktadır. Diş hekimleri, hastaların anksiyetelerini anlamak ve tedaviye uyum

sağlamalarını sağlamak amacıyla uygun iletişim ve tedavi seçeneklerini kullanmalıdırlar.

Çocuklar ilk defa karşılaştığı kişi ve ortamlardan genellikle korkmaktadır. Bu nedenle, ilk olarak güven duymaya ihtiyaç duymakta ve sonrasında yapılan işleme katılım sağlayabilmektedirler. Anksiyöz çocuklar, diş hekimini randevuları öncesinde birkaç gece boyunca uykusuz kalabilir, sindirim ve solunum sıkıntıları yaşayabilirler. Randevu için arandıklarında bile korku ve panik duyguları tetiklenebilmektedir. Hekimle konuşmanın, hastalar için oldukça cesaret verici olduğu göz önünde bulundurulurken, çocuklar konuşmaya teşvik edilmeli, önceki yanlış anlamalar düzeltilmeli ve dental işlemler hakkında bilgilendirilmelidir. İşlemin nasıl gerçekleşeceğini anlatılmasıyla belirsizlik duygusu ortadan kaldırılarak, çocukların hazırlıklı olmaları sağlanır. İçtenlikle soruları yanıtlanarak hastalarla iletişimi devam ettirmek, çocukların önceden oluşturdukları yanlış düşünce ve korkuları gidermede yardımcı olmaktadır. Operasyon sonrası dönemde meydana gelebilecek durumların açıklanması ve öneriler sunulması, çocukların kendi vücutlarıyla ilgili kontrol sahibi olabileceklerini fark etmelerine yardımcı olarak stres seviyelerinin azalmasını sağlamaktadır.<sup>29</sup>

Kalabalık ortamlar, anksiyöz hastalar için huzursuzluk seviyelerini artırdığından, randevuların sakin zamanlarda verilmesi önerilmektedir. İlk görüşmeler, hastalar kliniğe geldiklerinde diş tedavi ünitesinden uzak bir yerde gerçekleşmelidir. Restoratif prosedürlerden geçmesi gereken hastalar genellikle “4 S Kuralı” adı verilen yaklaşım kullanılarak yönlendirilmektedir. Bu yaklaşım, dental ortamda anksiyeteyi tetikleyen dört temel duyuşsal uyarıcının (görme, sesler, duyumlar ve kokular) ortadan kaldırılmasına dayanmaktadır.<sup>48,63</sup> Hastaların tedavi aletleri, enjektörler veya kesici materyallerle karşılaşmaları da genellikle huzursuzluk ve paniğe neden olabilir. Atravmatik restoratif tedavi, air abrazyon tekniği, ultrasonik uçlar, enfekte dentinde kollajeni hedefleyen kemomekanik çürük giderme ve lazer kullanımı gibi daha modern yöntemlerin tercihi, tedavilerin daha rahat bir şekilde sürdürülmesine olanak tanımaktadır. Tıbbi ve dental anamnezin yanı sıra, dental anksiyete ile ilgili özel soruların da sorgulanması gerekmektedir. Hastaların diş hekimlerine karşı duydukları korkuların nedenleri detaylı şekilde anlaşılmalı, korkularının seviyesi ve geçmiş

deneyimleri ele alınmalıdır. Hasta beklentileri ve hekim tedavisine dair istekleri değerlendirilmeli, geçmişte yaşanmış olumsuz deneyimlerden ders çıkarılarak aynı hatalardan kaçınılmalıdır.<sup>48,63</sup>

Duyusal olarak uyarlanmış bir muayenehane ortamı, kaygının azaltılması ve gevşemenin sağlanmasında etkili olabilmektedir.<sup>56</sup> Snoezelen çevre konsepti, hasta merkezli bir terapi yaklaşımıdır ve temel olarak birincil duyular olan görme, dokunma, hissetme ve koku alma duyularını harekete geçirmeyi amaçlamaktadır. Shapiro ve ark.<sup>56</sup>, pediatrik hastalar için özel olarak tasarlanmış bir Snoezelen dental ortamı geliştirmişlerdir. Bu ortam, loş aydınlatma, yatıştırıcı müzik ve özel bir Velcro kelebek yekeği gibi unsurları içermektedir. Bu yekek, çocuğu sarıp derin bir basınç hissi sağlayarak sakinleştirici etki yaratmaktadır. Yapılan çalışmalarda, bu özel ortamın davranışsal ve psikofizyolojik belirtileri, geleneksel muayenehane ortamına kıyasla daha etkili bir şekilde azalttığı gözlemlenmiştir.<sup>17</sup>

Görüşmeler, dental kaygının daha geniş bir psikolojik bozukluğun bir parçası olabileceğini ortaya çıkarabilir. Hekimler, hastaları psikolojik durum, problemlerin derinliği veya genelliği açısından incelemeli ve gerektiğinde ilgili bölümden konsültasyon istemelidir. Konsültasyon-Liyazon Psikiyatrisi, hastalara tıbbi tedavi ile psikiyatrik tedavi ve psikososyal bakımın eş zamanlı olarak sunulduğu bir yaklaşımdır. Bu şekilde hastalara kişiselleştirilmiş, bütüncül bir sağlık hizmeti sunulmaktadır. Bu da diş hekimlerinin, mental sağlık problemlerini daha iyi anlayabilecekleri bir ortamda çalışmalarına olanak tanır. Konsültasyon-Liyazon servisleri, davranışsal rahatlama teknikleri, hipnoz, bilişsel davranışçı terapi, biofeedback yöntemi ve farmakolojik tedavi seçenekleri sunmaktadır.<sup>53</sup>

Hastalarla etkili iletişim kurarken, hedeflere yönlendirme amacıyla kullanılan dolaylı öneriler, olumlu imgeler ve zihinsel canlandırmalar son derece kritik bir rol oynamaktadır. Sakin bir tonla konuşma ve yüz ifadesiyle birlikte, hastaların anlaşıldığını hissettiren bir tutum sergilemek, olumsuz emirler yerine daha dolaylı ifadelerle iletişim kurmak, özellikle çocuklardaki çaresizlik ve belirsizlik kaynaklı korkuları azaltmada etkili bir rol oynamaktadır. Bu yaklaşım, hastaların hekimlere olan güvenini artırmada da önemli bir faktördür. Aynı za-

manda, değerlendirme sürecinde sorularla korku nedenlerinin belirlenmesi ve buna uygun tedavi yöntemlerinin seçilmesi gerekmektedir.<sup>35</sup> Olumlu bir diş hekimi-hasta ilişkisi, hastaların memnuniyetini artırmanın yanı sıra, düzenli diş hekimi ziyareti alışkanlığını teşvik edebilir, uyumu artırabilir ve evde diş fırçalama motivasyonunu olumlu yönde etkileyebilmektedir.<sup>46</sup>

### Örnek Çalışmalar:

Shahnavaz ve ark.<sup>55</sup>, 2016 yılında yaptıkları çalışmada dental anksiyetesi olan çocuklarda bilişsel davranışçı terapinin etkinliğini araştırmışlardır. Randomize kontrollü deney olarak tasarlanan bu çalışmada hastaların dahil edilme kriterleri; özgül fobileri hariç komorbid bir anksiyete bozukluğu taşımamaları, gelişimsel bir bozuklukları olmaması ve herhangi bir psikoterapi almamış olmalarıdır. Dental tedavileri esnasında hem deney hem kontrol grubun da davranış yöntemleri kullanılmasının yanında, deney grubu on seans bilişsel davranışçı terapi almıştır. Bu oturumların ana bileşenleri davranış analizleri, psiko-eğitim, ebeveyn eğitimi, dental prosedür filmlerine maruz kalma, gevşeme teknikleri, prosedürel ağrı yönetimi bilgileri ve bilişsel yeniden yapılandırma. Psikolog seansları sırasında çeşitli diş tedavilerinden geçen bir çocuğu gösteren kısa filmler izletilmiştir. Çocuk ve ebeveynlere, evde pratik yapmak için sond, pamuk pelet, topikal anestezi, aspiratör ucu ve enjektör gibi malzemeler temin edildi. Değerlendirmeler tedaviden önce, tedavi başladıktan üç ay ve bir yıllık zaman aralıklarından sonra yapıldı. Elde edilen sonuçlar BDT alan çocukların, klasik tedavi gören çocuklara göre istatistik olarak daha fazla gelişim gösterdiğini ortaya koymaktadır. Bir yıl sonuna elde edilen verilere göre BDT gören hastaların %73'ü lokal anestezi ve aereyör ile çalışma prosedürlerini modelleyen davranıştan kaçınma testinde başarılı olurken, bu oran kontrol grubunda %13 olmuştur. Ayrıca, kontrol grubundaki %25'lik kesim ile karşılaştırıldığında BDT grubunun %91'i, bir yıllık takipte artık dental anksiyete için tanı kriterlerini karşılamamaktadır.

Rajeswari ve ark.<sup>45</sup>, 2019 yılında yaptıkları çalışmada çocuklarda preoperatif anksiyetenin yönetiminde bilişsel davranışçı oyun terapisinin ve görsel-işitsel dikkat dağıtma tekniğinin etkinliğini ölçüp birbirleri ile karşılaştırmayı amaçlamışlardır. 6-10 yaşları arasındaki 45 çocuk eşit sayıda dağılacak şekilde randomize olarak üç gruba

ayrılmıştır. Çocukların dahil olma kriteri orta ve şiddetli seviyede kaygı durumudur. Deneyler başlamadan önce tüm hastaların kaygı seviyeleri Modifiye Frankl Davranış Skalası kullanılarak tespit edilmiştir. Birinci gruptaki çocuklarda BDT ile aktif dikkat dağınıklığı sağlanmıştır. Oyun bloklarıyla oynamalarına izin verilmiş ve resim çizmeleri istenmiştir. Terapinin modelleme aşamasında hastalara, profilaksi ve topikal florür tedavisi uygulanan koopere bir çocuk hastanın videosu izletilmiştir. İkinci gruptaki çocuklar görsel-işitsel araçlarla pasif oyalamaya tabi tutulmuştur. 10 dakikalık bir süre boyunca kendi seçtikleri bir çizgi filmi izlemelerine izin verilirken, üçüncü gruptaki çocuklara geleneksel anlat-göster-uygula davranış yönetim tekniği uygulanmıştır. Müdahalelerin etkinliğinin anlaşılması için, başlangıçta ve müdahale sonrasında bir nabız oksimetresi ile nesnel kaygı belirtileri ve Gülen Yüz Skalası ile öznel kaygı ölçülmüştür. Sonuçlar değerlendirildiğinde hem grup içi hem de gruplar arası karşılaştırmalarda her üç grupta da öznel ve nesnel kaygı puanlarında istatistiksel olarak anlamlı bir azalma gözlemlenmiştir. Gruplar arası karşılaştırmada, BDT gören birinci gruptaki kaygı seviyesi belirgin olarak düşmüştür. Elde edilen sonuçlara göre, hastanın aktif rol aldığı dikkat dağıtma yöntemi, çocuk hasta için en uygun metottur.

### **Sonuç**

Dental anksiyete, diş hekimliği tedavileri uygulanırken sıkça karşılaşılan bir engel olarak ortaya çıkmakta ve hem hastalar hem de hekimler için daha büyük sorunları beraberinde getirmektedir. Hekimlerin, bu engellerle başa çıkabilmek adına dental işlemlerle birlikte tedavilere engel teşkil eden davranış ve endişeleri yönetmeleri gerekmektedir. Bu bağlamda, hekimlerin dental anksiyetenin nedenlerini ve psikodinamiklerini anlamaları, iletişim yeteneklerini geliştirmeleri ve davranışsal yönetim tekniklerini gerekirse farmakolojik yöntemlerle birleştirmeleri önemlidir. Ayrıca, hastaların etkili bir tedavi alabilmesi için uygun bir ortamın oluşturulması da gerekmektedir. Özellikle pediatrik hastaların yönetiminde, mental sağlık uzmanlarıyla iş birliği yapmanın daha verimli sonuçlar doğurabileceği unutulmamalıdır.<sup>1</sup>

### Kaynaklar

1. Adasal R. Ruh Hastalıkları. Türkiye: Ankara Üniversitesi Matbaası, 1976, 309–312.
2. Akbay Oba A, Dülgergil CT, Sönmez IS. Prevalence of dental anxiety in 7- to 11-year-old children and its relationship to dental caries. *Med Princ Pract.* 2009;18(6):453-7. Epub 2009 Sep 30. PMID: 19797921.
3. Akiskal HS, Hirschfeld RM, Yerevanian BI. The relationship of personality to affective disorders. *Arch Gen Psychiatry.* 1983 Jul;40(7):801-10. PMID: 6344834.
4. Akiskal HS, Mallya G. Criteria for the “soft” bipolar spectrum: treatment implications. *Psychopharmacol Bull.* 1987;23(1):68-73. PMID: 3602332.
5. Alwin N, Murray JJ, Niven N. The effect of children’s dental anxiety on the behaviour of a dentist. *Int J Paediatr Dent.* 1994 Mar;4(1):19-24. PMID: 7748843.
6. Armfield JM, Heaton LJ. Management of fear and anxiety in the dental clinic: a review. *Aust Dent J.* 2013 Dec;58(4):390-407; quiz 531. PMID: 24320894.
7. Asselmann E, Wittchen HU, Lieb R, Beesdo-Baum K. Sociodemographic, clinical, and functional long-term outcomes in adolescents and young adults with mental disorders. *Acta Psychiatr Scand.* 2018 Jan;137(1):6-17. PMID: 28861892.
8. Avsar A, Mobaraki S. Pediatric Dentistry and Dental Anxiety. *Turkish J of Health Science and Life* 2020; 3(3): 19–25.
9. Badin E, Alvarez E, Chu BC. Cognitive Behavioral Therapy for Child and Adolescent Anxiety. *CBT in a Nutshell* 2020; 41–71.
10. Baumrind D. Patterns of parental authority and adolescent autonomy. *New Dir Child Adolesc Dev.* 2005 Summer;(108):61-9. PMID: 16121897.
11. Bayrak S, Tunc E. Ebeveyn Dental Kaygısı ve Sosyodemografik Faktörlerin Çocukların Dental Kaygısı Üzerine Etkisi. *Atatürk Univ. Dis Hek. Fak.* 2010; 20(3): 181–188.
12. Beck A, Weishaar M. Cognitive Therapy. *Comprehensive Handbook of Cognitive Therapy.* Plenum Press; 1989.
13. Beesdo K, Knappe S, Pine DS. Anxiety and anxiety disorders in children and adolescents: developmental issues and implications for DSM-V. *Psychiatr Clin North Am.* 2009 Sep;32(3):483-524. PMID: 19716988.
14. Beesdo-Baum K, Knappe S. Developmental epidemiology of anxiety disorders. *Child Adolesc Psychiatr Clin N Am.* 2012 Jul;21(3):457-78. PMID: 22800989.
15. Buchanan H, Niven N. Validation of a Facial Image Scale to assess child dental anxiety. *Int J Paediatr Dent.* 2002 Jan;12(1):47-52. PMID: 11853248.
16. Caspi A, Moffitt TE. All for One and One for All: Mental Disorders in One Dimension. *Am J Psychiatry.* 2018 Sep 1;175(9):831-844. PMID: 29621902; PMCID: PMC6120790.
17. Cermak SA, Stein Duker LI, Williams ME, Lane CJ, Dawson ME, Borreson AE, Polido JC. Feasibility of a sensory-adapted dental environment for children with autism. *Am J Occup Ther.* 2015 May-Jun;69(3):6903220020p1-10. PMID: 25871593; PMCID: PMC4453036.
18. Chapman HR, Kirby-Turner NC. Dental fear in children—a proposed model. *Br Dent J.* 1999 Oct 23;187(8):408-12. PMID: 10715999.
19. Colizzi M, Sironi E, Antonini F, Ciceri ML, Bovo C, Zocante L. Psychosocial and Behavioral Impact of COVID-19 in Autism Spectrum Disorder: An Online Parent Survey. *Brain Sci.* 2020 Jun 3;10(6):341. PMID: 32503172.
20. de Jongh A, Muris P, ter Horst G, Duyx MP. Acquisition and maintenance of dental anxiety: the role of conditioning experiences and cognitive factors. *Behav Res Ther.* 1995 Feb;33(2):205-10. PMID: 7887880.
21. Esmali Kooraneh A, Amirsardari L. Predicting Early Maladaptive Schemas Using Baumrind’s Parenting Styles. *Iran J Psychiatry Behav Sci.* 2015 Jun;9(2):e952. PMID: 26288648.
22. Firat D, Tunc EP, Sar V. Dental anxiety among adults in Turkey. *J Contemp Dent Pract.* 2006 Jul 1;7(3):75-82. PMID: 16820810.
23. Friedberg RD. Pediatrician-friendly perspectives on cognitive behavioral therapy for anxious youth: Current status and clinical implications for the next normal. *World J Clin Pediatr.* 2021 Nov 9;10(6):112-123. PMID: 34868888.
24. Practice guideline for the treatment of patients with major depressive disorder (revision). American Psychiatric Association. *Am J Psychiatry.* 2000 Apr;157(4 Suppl):1-45. PMID: 10767867.
25. Hughes J, Kwok OM. Influence of Student-Teacher and Parent-Teacher Relationships on Lower Achieving Readers’ Engagement and Achievement in the Primary Grades. *J Educ Psychol.* 2007 Feb;99(1):39-51. PMID: 18084625.



26. Işık E, Taner Y. Çocuk, Ergen ve Erişkinlerde Anksiyete Bozuklukları. Golden Print; 2006.
27. Jeddy N, Nithya S, Radhika T, Jeddy N. Dental anxiety and influencing factors: A cross-sectional questionnaire-based survey. *Indian J Dent Res.* 2018 Jan-Feb;29(1):10-15. PMID: 29442080.
28. Jeffrey D. McDonald and Avery's Dentistry for the Child and Adolescent. Elsevier: 11th ed; 2021.
29. Kaplan AS, Fishbein B. Integrating the dental phobic into the general dental practice. *Dent Clin North Am.* 1988 Oct;32(4):771-7. PMID: 2972571.
30. Kendall PC, Kane M. Cognitive-Behavioral Treatment of Anxious Children: Treatment Manual. Ardmore, PA: Workbook Publishing. Ardmore, PA: Workbook Publishing; 2006.
31. Kim H, Park KJ, Shin YW, Lee JS, Chung S, Lee T, Kim MJ, Jung J, Lee J, Yum MS, Lee BH, Koh KN, Ko TS, Lim E, Lee JS, Lee JY, Choi JY, Han HM, Shin WA, Lee NJ, Kim SH, Kim HW. Psychological Impact of Quarantine on Caregivers at a Children's Hospital for Contact with Case of COVID-19. *J Korean Med Sci.* 2020 Jul 20;35(28):e255. PMID: 32686372; PMCID: PMC7371455.
32. Kirbas ZO, Ozkan H. Determination of the state anxiety levels of 9-12 year-old children applying to oral and dental health center. *Journal of Dr. Behcet Uz Children's Hospital* 2014; 4(2): 128-134.
33. Klinberg G. Dental anxiety and behaviour management problems in paediatric dentistry--a review of background factors and diagnostics. *Eur Arch Paediatr Dent.* 2008 Feb;9 Suppl 1:11-5. PMID: 18328243.
34. Klingberg G, Löfqvist LV, Hwang CP. Validity of the Children's Dental Fear Picture test (CDFP). *Eur J Oral Sci.* 1995 Feb;103(1):55-60. PMID: 7600251.
35. Kömerik N, Muğlalı M. Ağız Cerrahisinde Anksiyete Kontrolü: Hastaların Bilgilendirilmesi. *Atatürk Üniv. Dis. Hek. Fak.* 2005; 15(3): 25-33.
36. Kothari S, Gurunathan D. Factors influencing anxiety levels in children undergoing dental treatment in an undergraduate clinic. *J Family Med Prim Care.* 2019 Jun;8(6):2036-2041. PMID: 31334176.
37. Kroniņa L, Rasčevska M, Care R. Psychosocial factors correlated with children's dental anxiety. *Stomatologija.* 2017;19(3):84-90. PMID: 29339671.
38. Locker D, Liddell A, Dempster L, Shapiro D. Age of onset of dental anxiety. *J Dent Res.* 1999 Mar;78(3):790-6. PMID: 10096455.
39. Murad MH, Ingle NA, Assery MK. Evaluating factors associated with fear and anxiety to dental treatment-A systematic review. *J Family Med Prim Care.* 2020 Sep 30;9(9):4530-4535. PMID: 33209758.
40. Nikayin S, Rabiee A, Hashem MD, Huang M, Bienvenu OJ, Turnbull AE, Needham DM. Anxiety symptoms in survivors of critical illness: a systematic review and meta-analysis. *Gen Hosp Psychiatry.* 2016 Nov-Dec; 43:23-29. PMID: 27796253.
41. Önçağ Ö. Ailenin Sosyoekonomik Durumu ve Eğitim Düzeyinin Çocuklarda Dental Kaygı Üzerine Etkisi 2005; 32(1), 45-54.
42. Özcan Ö, Çelik G. Bilişsel Davranışçı Terapi. *Türkiye Klinikleri J* 2017; 3(2): 115-120.
43. Panda PK, Gupta J, Chowdhury SR, Kumar R, Meena AK, Madaan P, Sharawat IK, Gulati S. Psychological and Behavioral Impact of Lockdown and Quarantine Measures for COVID-19 Pandemic on Children, Adolescents and Caregivers: A Systematic Review and Meta-Analysis. *J Trop Pediatr.* 2021 Jan 29;67(1): 122. PMID: 33367907.
44. Raadal M, Strand GV, Amarante EC, Kvale G. Relationship between caries prevalence at 5 years of age and dental anxiety at 10. *Eur J Paediatr Dent.* 2002 Mar;3(1):22-6. PMID: 12871013.
45. Rajeswari SR, Chandrasekhar R, Vinay C, Uloopi KS, RojaRamyia KS, Ramesh MV. Effectiveness of Cognitive Behavioral Play Therapy and Audiovisual Distraction for Management of Preoperative Anxiety in Children. *Int J Clin Pediatr Dent.* 2019 Sep-Oct;12(5):419-422. PMID: 32440048.
46. Rantavuori K, Tolvanen M, Hausen H, Lahti S, Seppä L. Factors associated with different measures of dental fear among children at different ages. *J Dent Child (Chic).* 2009 Jan-Apr;76(1):13-9. PMID: 19341574.
47. Rapee RM, Abbott MJ, Lyneham HJ. Bibliotherapy for children with anxiety disorders using written materials for parents: A randomized controlled trial. *J Consult Clin Psychol.* 2006 Jun;74(3):436-44. PMID: 16822101.
48. Reddy RS, Kotha R, Pavani K, Subbarayudu G, Rajesh N, Sruthi, R. Dental anxiety – neglect of dental care. *International Journal of Health* 2015; 3(1): 20.
49. Reinecke MA, Dattilio FM, Freeman A. Cognitive Therapy

- with Children and Adolescents: A Casebook for Clinical Practice. 2nd Edition. *Can Child Adolesc Psychiatr Rev.* 2005 Feb;14(1):32.
50. Roza SJ, Hofstra MB, van der Ende J, Verhulst FC. Stable prediction of mood and anxiety disorders based on behavioral and emotional problems in childhood: a 14-year follow-up during childhood, adolescence, and young adulthood. *Am J Psychiatry.* 2003 Dec;160(12):2116-21. PMID: 14638580.
51. Rozenman M, Piacentini J, O'Neill J, Bergman RL, Chang S, Peris TS. Improvement in anxiety and depression symptoms following cognitive behavior therapy for pediatric obsessive compulsive disorder. *Psychiatry Res.* 2019 Jun; 276:115-123. PMID: 31075706.
52. Sadat Sajadi F, Pishbin L, Hadi Azhari S, Moosazadeh M. Impact of Oral and Dental Health on Children's and Parents' Quality of Life Based on Early Childhood Oral Health Impact Scale (ECOHIS) Index. *International Journal of Dental Sciences and Research* 2015; 3(2): 28–31.
53. Šarac Z, Zovko R, Ćurlin M, Filaković P. Dental Medicine and Psychiatry: The Need for Collaboration and Bridging the Professional Gap. *Psychiatr Danub.* 2020 Summer;32(2):151-158. PMID: 32796779.
54. Seligman LD, Hovey JD, Chacon K, Ollendick TH. Dental anxiety: An understudied problem in youth. *Clin Psychol Rev.* 2017 Jul; 55:25-40. PMID: 28478271.
55. Shahnavaz S, Hedman E, Grindeřjord M, Reuterskiöld L, Dahllöf G. Cognitive Behavioral Therapy for Children with Dental Anxiety: A Randomized Controlled Trial. *JDR Clin Trans Res.* 2016 Oct;1(3):234-243. PMID: 29417092.
56. Shapiro M, Melmed RN, Sgan-Cohen HD, Eli I, Parush S. Behavioural and physiological effect of dental environment sensory adaptation on children's dental anxiety. *Eur J Oral Sci.* 2007 Dec;115(6):479-83. PMID: 18028056.
57. Stabholz A, Peretz B. Dental anxiety among patients prior to different dental treatments. *Int Dent J.* 1999 Apr;49(2):90-4. PMID: 10858738.
58. Strawn JR, Lu L, Peris TS, Levine A, Walkup JT. Research Review: Pediatric anxiety disorders - what have we learnt in the last 10 years? *J Child Psychol Psychiatry.* 2021 Feb;62(2):114-139. PMID: 32500537.
59. Strawn JR, Sakolsky DJ, Rynn MA. Psychopharmacologic treatment of children and adolescents with anxiety disorders. *Child Adolesc Psychiatr Clin N Am.* 2012 Jul;21(3):527-39. PMID: 22800992.
60. Torriani DD, Ferro RL, Bonow ML, Santos IS, Matijasevich A, Barros AJ, Demarco FF, Peres KG. Dental caries is associated with dental fear in childhood: findings from a birth cohort study. *Caries Res.* 2014;48(4):263-70. doi: 10.1159/000356306. PMID: 24503491.
61. Türkçapar H, Öner P. Çocuk ve Ergenlerde Bilişsel Davranışçı Terapi: Anksiyete Bozuklukları. *Kriz Dergisi* 2008; 16(1): 11–18.
62. Vehkalahti MM, Palotie U, Valaste M. Age-related variation in volume and content of restorative private dental care for adults in Finland in 2012-2017: A nationwide register-based observation. *J Dent.* 2021 Jan; 104:103537. PMID: 33232773.
63. Walsh. Anxiety prevention: Implementing the 4 S principle in conservative dentistry; 2007.
64. Wehry AM, Beesdo-Baum K, Hennelly MM, Connolly SD, Strawn JR. Assessment and treatment of anxiety disorders in children and adolescents. *Curr Psychiatry Rep.* 2015 Jul;17(7):52. PMID: 25980507.
65. Willumsen T, Agdal ML, Vika ME. Understanding Development and Persistence of Dental Anxiety; 2022; 167–177.
66. Wright GZ, Alpern GD. Variables influencing children's cooperative behavior at the first dental visit. *ASDC J Dent Child.* 1971 Mar-Apr;38(2):124-8. PMID: 4251281.
67. Wu L, Gao X. Children's dental fear and anxiety: exploring family related factors. *BMC Oral Health.* 2018 Jun 4;18(1):100. PMID: 29866080.
68. Yahyaoğlu Ö, Baygın Ö. Çocuk Diş Hekimliğinde Diş Hekimi Kaygı ve Korkusunun Değerlendirilmesi. *Atatürk Üniversitesi Diş Hekimliği Fakültesi Dergisi*; 2017.
69. Yahyaoğlu Ö, Baygın Ö, Yahyaoğlu G, Tüzüner T. 6-12 Yaş Grubu Çocuklarda Diş Hekiminin Diş Görünüşünün Dental Durum ile İlişkinin Değerlendirilmesi. *Atatürk Üniversitesi Diş Hekimliği Fakültesi Dergisi* 2018; 292–304.
70. Yetis C, Küçükeşmen Ç. Çocuk Hastalarda "Dental Kaygı ve Davranış İdaresi Problemlerinin" Gorulme Sıklığı ve Etiyolojik Faktörleri. *Balıkesir Sağlık Bil Dergisi* 2013; 2(1): 62–68.